CHIRURGIA OPERATORIE ȘI ANATOMIA TOPOGRAFICĂ



CUPRINS

PREFAȚĂ 3

INTRODUCERE
Obiectul și metodele anatomiei topografice și chirurgiei operatorii 4
Studiu istoric 6

Capitolul 1
CONSIDERAȚII GENERALE ASUPRA CHIRURGIEI OPERATORII 13
Clasificarea operațiilor chirurgicale 13
Blocul operator 14
Instrumentele chirurgicale de bază și regulile de utilizare a lor 15
Material chirurgical de sutură 28
Toaleta mîinilor chirurgului 29
Pregătirea cîmpului operator 30
Microchirurgia 30
Metodele de anestezie 31
Anestezia generală (narcoza) 31
Anestezia locală 32
Disocierea țesuturilor 34
Unirea țesuturilor 35
Hemostaza 36
Principiile generale în toaleta chirurgicală primară a plăgilor 38
Tehnica intervențiilor medicale de bază 38
Chirurgia plastică (reparatorie) 41
Plastia cutanată prin deplasare 41
Transplantarea liberă 41
Plastia cutanată cu lambou tubular 42
Considerații generale privind transplantarea organelor 42

Capitolul 2
ANATOMIA TOPOGRAFICĂ A CAPULUI 44
Porțiunea cerebrală a capului 45
Regiunea frontoparietooccipitală (*regio frontoparietooccipitalis*) 45
Regiunea temporală (*regio temporalis*) 49
Regiunea apofizei mastoide (*regio mastoidea*) 50
Baza externă a craniului (*exobaza*) 51
Baza internă a craniului (*endobaza*) 52
Meningele encefalului 54
Șanțurile și circumvoluțiunile de bază ale encefalului 56
Vascularizația encefalului 56
Schema topografiei cranio-cerebrale 57
Porțiunea facială a capului 57
Straturile și mușchii feței 59
Vascularizația și inervația feței 60
Regiunea orbitală (*regio orbitalis*) 68
Regiunea nazală (*regio nazalis*) 72
Regiunea bucală (*regio oralis*) 74
Regiunea laterală a feței (*regio facialis lateralis*) 80

Capitolul 3
INTERVENȚII CHIRURGICALE ÎN REGIUNEA CAPULUI 84
Porțiunea cerebrală a capului 84
Toaleta chirurgicală primară a plăgilor capului 85
Puncția suboccipitală 85
Trepanația craniului 86
Porțiunea facială a capului 90
Metodele de analgezie în operațiile pe față 90
Toaleta chirurgicală primară a plăgilor maxilofaciale 93
Trepanația sinusului maxilar (procedeul Koldwell-Luc) 95
Trepanația sinusului frontal 96
Rezecția maxilarului superior 97
Rezecția mandibulei 98
Intervenții operatorii în fisura congenitală a buzei superioare 98
Operații chirurgicale în fisura congenitală a palatului dur 100
Intervenții chirurgicale în anchiloza articulației temporomandibulare 101
Plastia defectelor mandibulei 102

Capitolul 4
ANATOMIA TOPOGRAFICĂ A GÎTULUI 104
Fasciile gîtului 105
Spațiile de țesut celular ale gîtului 107
Regiunile gîtului 108
Regiunea sternocleidomastoidiană (*regio sternocleidomastoidea*) 108
Regiunea suprahioidiană (*regio suprahyoidea*) 111
Regiunea infrahioidiană (*regio infrahyoidea*) 113
Organele gîtului 113
Triunghiurile gîtului 119
Triunghiul carotidian al gîtului (*trigonum caroticum*) 119
Triunghiul lateral al gîtului (*trigonum colli lateralis*) 120

Capitolul 5
INTERVENȚII CHIRURGICALE ÎN REGIUNEA GÎTULUI 122
Toaleta chirurgicală primară a plăgilor gîtului 122
Intervențiile chirurgicale în procesele purulente ale gîtului 123
Denudarea arterelor pe gît 125
Blocajul nervilor pe gît 126
Traheotomia 127
Intervenții chirurgicale pe porțiunea cervicală a esofagului 129
Intervenții chirurgicale pe glanda tiroidă 130
Intervenții chirurgicale în flebectazia venelor jugulare 132
Intervenții chirurgicale în caz de chisturi și fistule congenitale ale gîtului 133
Intervenții operatorii pe mușchi și ganglionii limfatici ai gîtului 135

Capitolul 6
ANATOMIA TOPOGRAFICĂ A REGIUNII TORACICE 138
Peretele toracic 138
Straturile peretelui toracic 140
Cavitatea toracică 146
Pleura (*pleura*) 147
Plămînii (*pulmones*) 148
Organele mediastinului anterior 152
Organele mediastinului posterior 160

Capitolul 7
INTERVENȚII OPERATORII ÎN REGIUNEA TORACICĂ 167
Operații pe peretele toracic 167

Operații în mastita purulentă . . . 167
Operații în tumorile benigne și chisturile glandei mamare . . . 168
Puncția cavității pleurale . . . 170
Toaleta chirurgicală primară a plăgilor toracice . . . 170
Rezecția costală . . . 171
Intervenții pe organele cavității toracice penetrante . . . 171
Căile de acces operatorii . . . 171
Operații pe plămîni . . . 174
Operații pe inimă . . . 177
Operații pe esofag . . . 182

Capitolul 8
ANATOMIA TOPOGRAFICĂ A ABDOMENULUI . . . 186
Peretele abdominal anterolateral . . . 186
Straturile peretului abdominal anterolateral . . . 188
Canalul inghinal (*canalis inguinalis*) . . . 193
Cavitatea abdominală (*cavitas abdominis*) . . . 195
Divizarea cavității abdominale în etaje . . . 195
Porțiunea abdominală a esofagului (*pars abdominalis esofagei*) . . . 200
Nervii vagi . . . 200
Stomacul (*ventriculus, gaster*) . . . 201
Duodenul (*duodenum*) . . . 204
Ficatul (*hepar*) . . . 206
Vezicula biliară (*vesica fellea*), canalele biliare (*ductus choledochus*) . . . 208
Pancreasul (*pancreas*) . . . 210
Splina (*lien, splen*) . . . 212
Intestinul subțire (*intestinum tenue*) . . . 212
Intestinul gros (*intestinum crassum*) . . . 214

Capitolul 9
INTERVENȚII OPERATORII PE ABDOMEN . . . 219
Operații în herniile peretelui abdominal anterolateral . . . 219
Clasificarea herniilor . . . 219
Hernia inghinală . . . 220
Hernia femurală . . . 224
Hernia ombilicală . . . 227
Hernia liniei albe abdominale . . . 228
Hernia peretelui abdominal anterolateral la copii . . . 229
Intervenții operatorii pe organele cavității abdominale . . . 230
Căile de acces pe organele cavității abdominale . . . 230
Principiile generale la laparotomie . . . 232
Intervenții chirurgicale pe stomac . . . 237
Intervenții operatorii pe ficat și pe căile biliare . . . 249
Splenectomia (*splenectomia*) . . . 255
Intervenții operatorii pe pancreas . . . 256
Intervenții operatorii pe intestinul subțire . . . 258
Intervenții chirurgicale pe intestinul gros . . . 262

Capitolul 10
ANATOMIA TOPOGRAFICĂ A REGIUNII LOMBARE ȘI A SPAȚIULUI RETROPERITONEAL . . . 269
Spațiul retroperitoneal (*spatium retroperetoniale*) . . . 270

Capitolul 11
INTERVENȚII CHIRURGICALE PE ORGANELE SPAȚIULUI RETROPERITONEAL . . . 279
Căile de acces operatorii . . . 279
Blocajul pararenal . . . 280
Operații pe rinichi . . . 280
Intervenții operatorii pe ureter . . . 282

Capitolul 12
ANATOMIA TOPOGRAFICĂ A PELVISULUI ŞI A PERINEULUI 284
Oasele, muşchii şi fasciile pelvisului 284
Porţiunile pelvisului 289
Organele bazinului mic 295
Intestinul rect (*rectum*) 295
Vezica urinară (*vesica urinarea*) 297
Porţiunea pelviană a ureterului (*pars pelvina ureteris*) 299
Organele genitale masculine interne (*organa genitalia masculina interna*) 300
Perineul masculin (*perineum masculinum*) 301
Organele genitale masculine externe (*organa genitalia masculina externa*) 304
Organele genitale feminine interne (organa genitalia feminina interna) 306
Perineul feminin (*perineum femininum*), organele genitale feminine externe (*organa genitalia feminina externa*) 309

Capitolul 13
INTERVENŢII CHIRURGICALE PE ORGANELE PELVIENE 312
Intervenţii chirurgicale pe vezica urinară 312
Intervenţii chirurgicale pe rect 317
Intervenţii chirurgicale pe organele genitale masculine 323
Operaţii pe organele genitale feminine 325

Capitolul 14
ANATOMIA TOPOGRAFICĂ A COLOANEI VERTEBRALE ŞI A MĂDUVII SPINĂRII. INTERVENŢII CHIRURGICALE PE COLOANA VERTEBRALĂ 327
Coloana vertebrală (*columna vertebralis*) 327
Canalul vertebral 330
Operaţii practicate pe coloana vertebrală 334
Puncţia lombară 334
Intervenţii chirurgicale în traumatismul coloanei vertebrale 335
Laminectomia (*laminectomia*) 339

Capitolul 15
ANATOMIA TOPOGRAFICĂ A MEMBRULUI SUPERIOR 341
Regiunea subclaviculară (*regio infraclavicularis*) 342
Regiunea deltoidiană (*regio deltoidea*) 343
Regiunea axilară (*regio axillaris*) 344
Regiunea scapulară (*regio scapularis*) 345
Articulaţia humerală (*articulatio humeri*) 346
Regiunea brahială (*regio brachii*) 347
Regiunea cubitală (*regio cubiti*) 349
Regiunea antebraţului (*regio antebrachii*) 353
Regiunea mîinii (*regio manus*) 355

Capitolul 16
ANATOMIA TOPOGRAFICĂ A MEMBRULUI INFERIOR 362
Regiunea fesieră (*regio glutea*) 362
Articulaţia coxofemurală (*articulatio coxae*) 365
Regiunea coapsei (*regio femoris*) 366
Regiunea genunchiului (*regio genu*) 373
Regiunea gambei (*regio cruris*) 377
Regiunea articulaţiei talocrurale (*regio articulationis talocruralis*) 381
Regiunea piciorului (*regio pedis*) 382

Capitolul 17
INTERVENŢII CHIRURGICALE ÎN AFECŢIUNILE PURULENTE ALE ŢESUTURILOR MOI PE EXTREMITĂŢI. INTERVENŢII OPERATOPII PE MUŞCHI ŞI TENDOANE 387
Incizii practicate pe membrul superior 387

Afecţiuni purulente la degete . . . 388
Flegmonul mîinii . . . 391
Flegmoanele antebraţului, braţului şi umărului . . . 393
Incizii pe membrul inferior . . . 394
Flegmonul piciorului . . . 394
Flegmonul gambei . . . 395
Flegmonul coapsei . . . 396
Operaţii pe muşchi şi tendoane . . . 397

Capitolul 18
INTERVENŢII CHIRURGICALE PE VASE ŞI NERVI . . . 400
Căi de acces operatorii pe membrul inferior . . . 404
Intervenţii practicate pe vase . . . 409
Suturarea vaselor . . . 409
Operaţii pe artere . . . 413
Operaţii în caz de anevrisme . . . 417
Intervenţii chirurgicale pe vene . . . 418
Intervenţii chirurgicale pe nervi . . . 420

Capitolul 19
INTERVENŢII CHIRURGICALE PE OASELE ŞI ARTICULAŢIILE MEMBRELOR . . . 423
Operaţii pe oase . . . 424
Operaţii pe articulaţiile membrelor . . . 429
Amputaţiile şi dezarticulaţiile membrelor . . . 438
Amputaţii şi dezarticulaţii pe membrul superior . . . 443
Amputaţii şi dezarticulaţii pe membrul inferior . . . 449
Particularităţile amputaţiei membrului în afecţiuni vasculare . . . 457
Particularităţile amputaţiei membrului în caz de degerături, arsuri şi tumori maligne . . . 458
Particularităţile amputaţiei membrelor la copii . . . 458
Cuprins . . . 459

Konstantin Kulciţki,
Ivan Bobrik,
Anatolii Ditkovski ş. a.

Chirurgia operatorie şi anatomia topografică

Coli de tipar 37,41. Coli editoriale 44,3.
Tirajul 2 035. Comanda nr. 51131
Întreprinderea editorial-poligrafică «Ştiinţa»
Chişinău, str. Academiei, 3.
Departamentul Edituri, Poligrafie şi Comerţul cu Cărţi.
Asociaţia de stat «Cartea Moldovei»
Combinatul poligrafic.
Chişinău, str. Petru Movilă, 35.

MINISTERUL SĂNĂTĂȚII AL REPUBLICII MOLDOVA

UNIVERSITATEA DE STAT DE MEDICINĂ ȘI FARMACIE
NICOLAE TESTEMIȚANU

CHIRURGIA OPERATORIE ȘI ANATOMIA TOPOGRAFICĂ

Sub redacția profesorilor
K. I. Kulciţki, I. I. Bobrik

Chișinău
Știința
1995

CZU 616—089 + 611.9

C52

AUTORII: **K. I. Kulciţki, I. I. Bobrik, A. P. Ditkovski, S. A. Soloreva, V. S. Şcitov, M. P. Kovalski, T. T. Hvorosteanaia, A. B. Kobzari, V. I. Talko, V. M. Bondur, V. B. Raskalei**

RECENZENŢII TEXTULUI RUS: *V. D. Rozvadovski*, profesor la catedra de anatomie sistemică şi topografică şi curs de chirurgie operatorie (Institutul de Medicină Stomatologic din Moscova); *G. V. Terentiev*, şeful catedrei de chirurgie operatorie şi anatomie topografică, profesor (Institutul de Medicină din Viniţa)

577743

BIBLIOTECA
USM «N. TESTEMIŢANU»

Cd

C 4108050000—32
M—004—95 La comandă

ISBN 5—376—01925—X

© K.I. Kulciţki, I.I. Bobric,
A. P. Ditkovski ş. a., 1989.
© I. Podubnii, I. Brus, L. Chiroşca,
N. Fruntaş, B. Topor, L. Grosu,
traducere din limba rusă, 1995

PREFAŢĂ

În conformitate cu Direcţiile principale de dezvoltare şi restructurare a ocrotirii sănătăţii populaţiei, se prevăd realizarea restructurării radicale a asistenţei medicale şi sporirea rolului ei în viaţa socială. În acest scop e necesară perfecţionarea metodelor de predare şi a mijloacelor de instruire, ridicarea calificării lectorilor, ameliorarea nivelului de pregătire teoretică şi practică a studenţilor pentru activitatea lor medicală ulterioară.

Analizînd experienţa pedagogică şi ştiinţifică, acumulată mai mult de 30 ani, colectivul uneia din cele mai vechi şi mai prestigioase catedre de chirurgie operatorie şi anatomie topografică a Institutului de Medicină din Kiev, în fruntea căruia au fost aşa savanţi ca V. A. Karavaev, Iu. K. Şimanovski, V. D. Dobromîslov şi unde se respectă cu sfinţenie tradiţiile lui N. I. Pirogov, a elaborat acest manual.

Într-o formă tradiţională sînt expuse cunoştinţe la anatomia topografică şi chirurgia operatorie. Capitolele vizînd chirurgia operatorie sînt anticipate de capitolele respective la anatomia topografică. Expunerea materialului începe cu descrierea anatomiei topografice a capului şi a intervenţiilor chirurgicale în această regiune. Apoi, consecutiv, sînt expuse anatomia topografică şi chirurgia operatorie a altor regiuni, potrivit descrierii tradiţionale a corpului uman. În capitolele consacrate chirurgiei operatorii, laconic, dar destul de informativ, se face descrierea intervenţiilor clasice şi a celor contemporane. În manual au fost folosite ilustraţii din monografiile autorilor G. A. Bairov, Iu. I. Bernadski, V. I. Voilenko et al., S. I. Elizarovski, D. A. Jdanov, T. V. Zolotariova, V. V. Kovanov, A. N. Maximenkov şi S. S. Mihailov, G. E. Ostroverhov şi D. N. Luboţki, R. D. Sinelnikov, D. P. Ciuhrienko şi A. V. Liulko, A. A. Şalimov, V. N. Şevkunenko et al. O parte din desene au fost executate de B. I. Şkolnik, doctor habilitat în şt. med.

Manualul corespunde programei la anatomia topografică şi chirurgia operatorie pentru studenţii instituţiilor de învăţămînt superior de medicină, aprobată de Ministerul Ocrotirii Sănătăţii (1978), terminologia anatomică – cerinţelor Nomenclaturii Anatomice Internaţionale (ediţia a 4-a), denumirile instrumentelor chirurgicale şi ale substanţelor medicamentoase – cerinţelor Standardului de Stat şi Farmacopeii X de Stat.

Colectivul de autori îşi exprimă recunoştinţa chirurgilor-clinicişti, profesorilor Iu. V. Baltaitis, Iu. N. Mohniuk, Iu. I. Bernadski, M. P. Cerenko, V. G. Stanislavski, savanţilor emeriţi în ştiinţă ai Ucrainei, profesorilor A. F. Vozianov, N. B. Sitkovski, E. T. Sklearenko pentru sfaturile consultative în scrierea unor capitole ale manualului.

INTRODUCERE

OBIECTUL ŞI METODELE ANATOMIEI TOPOGRAFICE ŞI ALE CHIRURGIEI OPERATORII

Anatomia topografică e ştiinţa care studiază structura, forma şi localizarea reciprocă a organelor şi ţesuturilor în diferite regiuni ale corpului uman. În afară de aceasta, ea studiază punctele de reper osteomusculare ale anumitor regiuni, proiecţia organelor şi formaţiunilor neurovasculare pe suprafaţa corpului uman, aşezarea organelor (holotopia), situarea lor în raport cu scheletul (scheletotopia) şi cu formaţiunile anatomice învecinate (sintopia) în dependenţă de sex, vîrstă şi constituţia organismului. Obiect de studiu al anatomiei topografice sînt la fel şi formele variabilităţii anatomice individuale. Conform învăţăturii lui V. N. Şevkunenko şi şcolii sale, există două forme extreme ale variabilităţii anatomice individuale constituţionale – dolicomorfă şi brahimorfă. Ele sînt determinate de diferiţi indici anatomici şi de structura externă a corpului uman. Studierea diverselor forme ale variabilităţii anatomice individuale a corpului, a sistemelor şi organelor are importanţă practică, deoarece topografia organelor, situate în cavităţile corpului uman (toracică, abdominală, pelviană), corespunde formei constituţiei corpului, fapt care, în mare parte, predetermină căile de acces şi metodele chirurgicale.

Chirurgia operatorie este ştiinţa despre operaţiile chirurgicale, metodele intervenţiilor chirurgicale, esenţa cărora constă în acţiunea mecanică asupra organelor şi ţesuturilor în scopurile diagnostic, curativ sau de restabilire. Chirurgia operatorie studiază, elaborează şi aplică în chirurgia clinică căi de acces şi procedee operatorii, ţinînd cont de pregătirea preoperatorie, exercitarea tehnică a operaţiei şi particularităţile etapei postoperatorii. Majoritatea operaţiilor chirurgicale prevăd denudarea organului, a unei părţi a lui sau a altei formaţiuni anatomice şi intervenţia chirurgicală. Efectuînd o operaţie, chirurgul trebuie să ia în consideraţie şi accesibilitatea anatomică, posibilitatea tehnică şi cea fiziologică a operaţiei – principii formulate de eminentul chirurg rus N. N. Burdenko.

Metodele de investigaţie aplicate în anatomia topografică şi chirurgia operatorie pot fi divizate în două grupe: cercetarea omului viu şi a cadavrului.

Cercetarea suprafeţei corpului la omul viu se efectuează cu scopul de a determina punctele de reper osteomusculare, direcţia inciziilor chirurgicale, executarea diverselor măsurări antropometrice. În prezent se practică pe larg aşa metode ca *roentgenoscopia, roentgenografia, roentgenostereografia, tomografia computerizată, angiografia, scintigrafia radionuclidă.* O utilizare tot mai largă capătă *termografia prin înregistrarea radiaţiei infraroşii şi tomografia cu rezonanţă nucleomagnetică.* La diagnosticare sau la precizarea diagnosticului se aplică metode de explorare endoscopice: *gastro-, cardio-, bronho-* şi *rectoromanoscopia* etc. *Metoda modelării experimentale* are ca scop cercetarea schimbărilor structurale fireşti la diverse maladii şi operaţii, elaborarea noilor căi de acces şi metode operatorii, modelarea stărilor patologice la animale, apropiate de cele respective la om, şi corecţia lor chirurgicală ulterioară.

La cercetarea cadavrului se folosesc următoarele metode: *prepararea anatomotopografică,* care permite prin intermediul diferitelor incizii studierea strat cu strat a ţesuturilor regiunii date,

corelaţiilor componentelor pachetelor vasculonervoase, poziţiei reciproce a organelor; *metoda secţionării cadavrului congelat* propusă pentru prima dată de N. I. Pirogov. Prin secţionarea cadavrului în diferite planuri (orizontal, frontal, sagital) se determină cu o precizie înaltă nu numai poziţia organelor în corp sau în careva regiune a lui, dar şi raporturile dintre organe. *Metoda în sculptură,* folosită pentru prima oară la fel de savantul N. I. Pirogov, constă în extirparea la cadavru a tuturor ţesuturilor, care înconjoară organul ce se studiază.

La cercetarea sistemului vascular se practică pe larg *metoda de injectare.* Ea constă în introducerea în vasele sanguine şi limfatice a soluţiilor colorate, suspensiilor, a maselor roentgenocontraste cu prepararea ulterioară a vaselor, folosirea roentgenografiei sau depistarea vaselor prin transparenţa ţesuturilor. Tot aici se atribuie şi *metoda prin coroziune,* unde după umplerea vaselor, a ducturilor şi cavităţilor cu mase speciale, ţesuturile adiacente se dizolvă în acizi, căpătînd astfel modelele formaţiunilor cercetate.

În prezent în anatomia topografică se aplică pe larg *metodele histologice, bio-* şi *histochimice,* precum şi *autoradiografia,* utilizată la studierea acumulării şi repartizării radionuclizilor în organe şi ţesuturi. Pentru determinarea structurilor submicroscopice deseori se recurge la *metoda de cercetare electronomicroscopică* prin intermediul microscoapelor electronice, radioscopice şi radiotopografice.

Fondatorul chirurgiei operatorii şi al anatomiei topografice este savantul rus, chirurgul şi anatomistul N. I. Pirogov (1810–1881). Viaţa lui plină de abnegaţie, munca necontenită şi încordată în mare măsură reflectă şi procesul de formare a obiectului fondat de el. N. I. Pirogov s-a născut la 13 noiembrie 1810 în or. Moscova, în familia secretarului de colegiu I. I. Pirogov. După absolvirea pensionului „V. S. Kreajev", la 22 septembrie 1824 N. I. Pirogov la vîrsta de 14 ani a fost înscris la facultatea de medicină a Universităţii din Moscova. Arhiva universităţii conţine următoarea inscripţie: „Conform indicaţiei dlui rector al universităţii, noi l-am examinat pe N. Pirogov la limbi şi ştiinţele ce se cer de la abiturienţii universităţii pentru obţinerea titlului de student. El a fost apreciat capabil de a asculta lecţiile profesorilor în titlul indicat mai sus"*. Profesorii lui N. I. Pirogov la universitate au fost vestiţii savanţi ai acelui timp M. Ia. Mudrov, H. I. Loder, E. O. Muhin.

În Rusia în acel timp se înregistra un nivel înalt de dezvoltare a anatomiei, care era strîns legată cu chirurgia. Primul învăţător la anatomie şi chirurgie a fost N. L. Bidloo (1669–1735), cunoscut ca autor al ilustrelor „Îndrumări la însuşirea chirurgiei în teatrul anatomic". Sub influenţa activităţii şi lucrărilor ştiinţifice ale lui N. L. Bidloo, S. G. Zîbelin (1735–1802), P. A. Zagorski (1764–1846) s-a format o mare şcoală de anatomişti cu înclinaţie vădit practică (chirurgicală) în activitatea lor. Un discipol remarcabil al lui P. A. Zagorski a fost I. V. Buialski (1789–1866), care îmbina talent de savant-anatomist şi chirurg-practic. În 1823 el a susţinut teza „Disertaţie medico-chirurgicală, ce conţine unele întrebări privitor la anevrisme, la patologia şi terapia lor". În 1828 au văzut lumina tiparului „Planşe anatomo-chirurgicale, ce explică efectuarea operaţiilor de ligatură a arterelor mari" de I. M. Buialski. În ele se îmbinau cu succes tehnica desăvîrşită a disecării anatomice şi experienţa colosală de chirurg-practic, care permanent tindea spre perfecţionarea tehnicii operatorii. Academicianul V. V. Kuprianov scria că „Planşele anatomo-chirurgicale" prezintă primul atlas naţional la chirurgia operatorie, în care I. V. Buialski a remarcat importanţa anatomiei ca ştiinţă aplicată, a îmbinat rezultatele chirurgiei operatorii şi ale anatomiei topografice.

Studierea şi predarea anatomiei la Universitatea din Moscova se aflau la un nivel înalt şi datorită explorărilor lui E. O. Muhin şi H. I. Loder. E. O. Muhin menţiona că garanţia tratamentului chirurgical reuşit este cunoaşterea anatomiei. E bine cunoscut epigraful manualului „Curs de anatomie": „Medicul neanatomist nu e numai inutil, dar şi dăunător".

În aşa mod, activitatea de mai departe a lui N. I. Pirogov în mare măsură a fost influenţată de şcoala rusească a anatomiştilor şi chirurgilor, fondată deja în acel timp.

După absolvirea universităţii în 1828, N. I. Pirogov a fost trimis peste hotare pentru a obţine titlul de profesor. Lucrînd în Derpt (azi Tartu) la profesorul I. E. Moier, el a pregătit disertaţia „Oare ligatura aortei abdominale în anevrismul regiunii inghinale este o intervenţie uşor realiza-

* *Порудоминский В. И.* Жизнь, ты с целью мне дана. – М., 1981. – 208 с.

N. I. Pirogov
(1810–1881)

bilă şi nepericuloasă?" Patru ani mai tîrziu, după susţinerea cu succes a tezei (1832), N. I. Pirogov a fost numit profesor de chirurgie teoretică şi practică la Universitatea din Derpt. Disertaţia profesorului în vîrstă de 22 ani a fost una din primele lucrări experimentale, consacrată circulaţiei colaterale. Mai tîrziu studiile sale au fost puse la baza învăţăturii despre apariţia vaselor colaterale la ligatura arterelor magistrale. Un aport vădit în dezvoltarea acestei ştiinţe aparţine morfologilor din Petersburg V. N. Tonkov (1872 - 1954) şi discipolilor săi (V. P. Kurkovski, A. P. Liubomudrov, V. V. Kunţevici, V. V. Kolesnikov, B. A. Dolgo-Saburov, I. D. Lev, F. V. Sudzilovski, M. V. Şepelev, A. G. Feodorova ş. a.); V. N. Şevkunenko (1872–1952).

Lucrînd în Derpt, N. I. Pirogov a editat cartea "Anale ale secţiei chirurgicale la clinica imperială a Universităţii din Derpt". El analizează foile de observaţie clinică şi descrie greşelile comise la diagnosticarea şi tratarea pacienţilor, menţionînd că a acceptat drept lege a nu masca nimic de discipolii săi, a dezvălui imediat greşeala comisă. Pînă la N. I. Pirogov nici unul din chirurgi n-a avut îndrăzneala de a recunoaşte greşelile sale. În 1838 apare cartea lui N. I. Pirogov „Anatomia chirurgicală a trunchiurilor arteriale şi fasciilor", unde se descrie structura tecilor fasciale şi topografia pachetelor vasculonervoase ale extremităţilor.

În 1841 N. I. Pirogov a obţinut titlul de profesor al Academiei Medico-Chirurgicale din Petersburg şi a prezidat clinica chirurgicală cu secţia respectivă a spitalului militar terestru nr. 2. Tot atunci N. I. Pirogov este numit director responsabil de partea tehnică a uzinei instrumentale din Sankt-Petersburg şi consultant a trei spitale pentru săraci din Gradsk, Obuhovsk şi Mariinsk. Pe parcursul a 15 ani lucraţi la Petersburg (1841–1856), N. I. Pirogov a disecat şi cercetat 12 mii de cadavre, a scris următoarele lucrări fundamentale la anatomie: „Cursul complet al anatomiei aplicate a corpului uman cu desene (anatomia descriptiv-fiziologică şi chirurgicală)", „Anatomia topografică ilustrată a secţiunilor în trei direcţii ale corpului uman congelat".Ultima eracunoscută în Rusia ca „Anatomia glacială". În aceste lucrări sînt descrise cu o mare precizie corelaţiile anatomo-topografice ale organelor în diverse cavităţi ale corpului uman, studiate prin disecţia strat cu strat a secţiunilor cadavrelor congelate. Aceleaşi metode au fost folosite şi la efectuarea cercetărilor experimentale la cadavre şi la elaborarea căilor de acces şi a metodelor chirurgicale oportune.

Pe baza materialelor autopsiilor efectuate de N. I. Pirogov în timpul epidemiei de holeră la Petersburg, el a editat monografia „Anatomia patologică a holerei asiatice". Ea apare în 1849 în limba franceză, iar în 1850 – în limba rusă. Toate lucrările lui N. I. Pirogov, consacrate morfologiei, au fost distinse cu premiul Demidov al Academiei de Ştiinţe din Petersburg.

În iulie–august 1847 N. I. Pirogov, activînd în campania caucaziană de acţiuni militare, pentru prima dată a folosit eterul ca substanţă narcotică pe cîmpul de luptă. Descrierea folosirii eterului şi tratamentului „cruţător" (prelucrarea primară a plăgilor şi pansamentul imobil cu amidon) au fost reflectate în „Raport despre călătoria prin Caucaz" (1849). În timpul războiului din Crimeea, N. I. Pirogov a efectuat un lucru enorm de chirurg, a participat nemijlocit la organizarea serviciului medical pe front şi la tratamentul răniţilor. A fondat asociaţia surorilor de caritate Krestovozdvijensk.

Din toamna anului 1856 N. I. Pirogov activează pe tărîmul învăţămîntului – la început în calitate de inspector şcolar în circumscripţia Odesa, iar din 1858 pînă în 1861 – în circumscripţia instructivă Kiev. Activitatea sa imensă pe tărîm social, principialitatea, apărarea drepturilor egale la învăţătură pentru reprezentanţii tuturor naţionalităţilor şi castelor, fondarea şcolilor duminicale pentru nevoiaşi, grija pentru ameliorarea condiţiilor de trai ale pedagogilor au servit drept cauze ca în 1861 N. I. Pirogov să fie silit să demisioneze. În legătură cu aceasta A. I. Herţen scria în ziarul „Kolokol": „Demisia lui Pirogov – una din cele mai urîte fapte ale Rusiei celor proşti contra Rusiei ce se dezvoltă"*.

După demisionare N. I. Pirogov a hotărît să plece din Kiev, instalîndu-se la conacul Vişnea din apropierea Viniţei. Anii de la Vişnea (1861–1881) au fost cei mai fructuoşi în viaţa şi activitatea lui N. I. Pirogov. În această perioadă au fost scrise operele „Raport despre vizitarea aşezămintelor militaro-sanitare în Germania, Lotaringia şi Alsacia la 1870", „Chestiune medico-militară şi ajutorul particular în condiţii de război în Bulgaria şi în spatele armatei operative în 1877–1878", „Bazele chirurgiei generale militare de campanie...", „Zilnicul medicului vechi". Cît a trăit în Vişnea N. I. Pirogov pleacă de trei ori peste hotare: o dată pentru a conduce institutul profesoral în Germania (printre candidaţii în profesori sub tutela lui N. I. Pirogov se aflau viitorii reprezentanţi remarcabili ai ştiinţei ruse: naturaliştii I. M. Doghel, N. O. Kovalevski, I. I. Mecinikov, N. A. Hrjonşcevski; fizicienii F. N. Şvedov, A. G. Stoletov; chimiştii A. A. Verigo, P. P. Alexeev; filologul A. A. Potebnea ş. a.), şi de două ori – la campaniile acţiunilor militare cu misiuni speciale ale societăţii Crucea Roşie. Aflîndu-se peste hotare, N. I. Pirogov pleacă de asemenea în Italia, pentru a-l consulta pe rănitul Giuseppe Garibaldi.

N. I. Pirogov a decedat la 23 noiembrie 1881 la conacul Vişnea. La a patra zi după moarte (26 noiembrie) corpul lui a fost îmbalsamat de către doctorul D. I. Vîvodţev, sosit de la Petersburg. Corpul se păstrează şi acum în cavou într-o biserică mică, construită în 1885 după proiectul vestitului academician arhitect V. I. Sîciugov. În 1944, imediat după eliberarea Ucrainei de sub cotropitorii fascişti, conacul Vişnea a trecut în subordonarea Direcţiei Principale militaro-sanitare a Armatei Roşii pentru organizarea muzeului N. I. Pirogov. La 9 septembrie 1947 a fost deschis în mod solemn muzeul-conac memorial „N. I. Pirogov".

N. I. Pirogov, ca participant permanent al tuturor războaielor duse de Rusia în acea perioadă sau ca participantă la ele, a fondat un şir de principii în medicina militară (rolul administraţiei în acordarea ajutorului răniţilor şi bolnavilor în condiţii de război, clasificarea medicală, evacuarea răniţilor pe etape, introducerea institutului surorilor de caritate, ştiinţa despre imobilizaţie, şoc etc.) şi chirurgia medico-militară de campanie (operaţii chirurgicale noi – amputaţia conusocirculară în trei momente la antebraţ şi femur, amputaţia osteoplastică, căile de acces către arterele iliace comună şi externă, către vasele gîtului ş. a.), care nu şi-au pierdut actualitatea şi în prezent.

Bazîndu-se pe experienţa clinică bogată şi cunoaşterea excelentă a anatomiei, N. I. Pirogov a ajuns la concluzia că e necesară fondarea unui obiect, care ar fi fundamentul anatomic la efectuarea operaţiilor chirurgicale. În aşa mod au apărut anatomia topografică (aplicată) şi chirurgia operatorie ca obiect unic; căile lui de dezvoltare au fost prevăzute de A. A. Bobrov. El scria că drumul în chirurgia clinică trece prin teatrul anatomic şi chirurgul-clinicist, care n-a trecut şcoala anatomică, nu poate face faţă vocaţiei sale.

Încă de pe vremurile lui N. I. Pirogov anatomia topografică şi chirurgia operatorie erau predate ca obiect unic. Prima catedră de anatomie topografică şi chirurgie operatorie a fost creată în 1867 în Academia Medico-Chirurgicală din Petersburg. În 1868 o catedră analogică a fost deschisă la facultatea de medicină a Universităţii din Moscova.

*Герцен А. И. Киевский университет и Н. И. Пирогов: Собр. соч. – М., 1958. – Т. 15. – С. 103.

V. A. Karavaev
(1811–1892)

Iu. K. Şimanovski
(1829–1868)

La facultatea de medicină a Universităţii din Kiev, conform statutului universitar, la fel a fost fondată în numărul primelor 10 catedra de chirurgie operatorie şi anatomie chirurgicală. Ea includea ştiinţa despre pansamente şi dispunea de clinică chirurgicală. Din 1841 catedra din Kiev a fost condusă de V. A. Karavaev (1811–1892), primul profesor şi decan al facultăţii de medicină, chirurg experimentat, discipolul lui N. I. Pirogov. Lucrul ştiinţific şi pedagogic, pregătirea cadrelor la catedră s-au realizat sub influenţa ideilor lui N. I. Pirogov. V. A. Karavaev are merite deosebite, care, după cum menţiona A. A. Bobrov, pe parcursul a cinci decenii a instruit 40 promoţii de medici.

V. A. Karavaev a fost nu numai un pedagog talentat, dar şi un chirurg iscusit, un medic excelent. Tehnica operatorie nu i-a umbrit iscusinţa de a trata bolnavii şi după operaţie. N. I. Pirogov, N. M. Volkovici, medicii şi studenţii care l-au cunoscut şi l-au văzut în timpul operaţiilor erau încîntaţi de măiestria chirurgicală a lui V. A. Karavaev. V. A. Beţ îl considera pe V. A. Karavaev ca unul dintre primii savanţi, care cunoştea la perfecţie anatomia topografică. De numele lui V. A. Karavaev e legat începutul dezvoltării urologiei, oftalmologiei, obstetricii şi ginecologiei la Kiev.

Lui V. A. Karavaev i s-a conferit titlul de cetăţean de onoare al Kievului.

La Universitatea din Kiev primul a început să citească cursul de anatomie topografică în 1861 Iu. K. Şimanovski (1829–1868). El a fost invitat de la Universitatea din Helsingford pentru a conduce catedra de anatomie topografică şi chirurgie operatorie fără clinică. El avea o experienţă bogată în domeniul chirurgiei plastice.

Iu. K. Şimanovski a fost un adept fidel al lui N. I. Pirogov: în 1861 el a modificat cunoscuta operă a lui N. I. Pirogov „Anatomia chirurgicală a trunchiurilor arteriale şi a fasciilor", a elaborat probleme privind chirurgia militară de campanie, a întocmit renumitul atlas „Operaţii pe suprafaţa corpului uman".

Din 1885 anatomia topografică şi chirurgia operatorie, ţinînd cont de cerinţele clinicii şi chirurgiei militare de campanie, au fost predate de P. I. Morozov. El a condus catedra pînă în

A. A. Bobrov
(1850–1904)

V. N. Şevkunenko
(1872–1952)

1910, cît şi din 1917 pînă în 1922. În 1910–1917 în fruntea catedrei s-a aflat V. D. Dobromîslov, discipol al Universităţii din Tomsk.

În perioada postbelică conducător al catedrei de anatomie topografică şi chirurgie operatorie a Institutului de Medicină din Kiev a fost ales profesorul S. T. Noviţki. El a completat cunoştinţele despre anatomia articulaţiei coxofemurale, a elaborat metoda şi tehnica tratamentului fracturilor colului femural, a aplicării tifonului elastic hemostatic ş. a. El a scris un manual de desmurgie pentru studenţii institutelor de medicină, a reorganizat predarea anatomiei topografice şi a chirurgiei operatorii, ţinînd cont de cerinţele clinicii.

În 1957–1963 catedra a fost condusă de I. P. Kalistov, iar din 1963 în fruntea ei s-a aflat profesorul K. I. Kulciţki. În prezent direcţia ştiinţifică principală a catedrei este modelarea biologică a diverselor stări patologice şi corecţia lor chirurgicală ulterioară.

Un rol important în dezvoltarea chirurgiei operatorii şi a anatomiei topografice l-a avut catedra Universităţii din Moscova, condusă din 1885 pînă în 1892 de A. A. Bobrov (1850–1904). Penei sale îi aparţin „Cursul de chirurgie operatorie" şi „Îndrumarul la anatomia chirurgicală". Mai tîrziu catedra de chirurgie operatorie şi anatomie topografică a fost condusă de P. I. Diakonov (1892–1912), care împreună cu F. A. Rein, N. K. Lîsenkov şi N. I. Napalkov au editat „Prelegeri la chirurgia operatorie" (4 ediţii, 1901–1905).

Catedra de chirurgie operatorie şi anatomie topografică a Academiei Medico-Chirurgicale din Petersburg a fost condusă în 1912 de V. N. Şevkunenko (1872–1952). Ulterior el a fondat şcoala sovietică de chirurgi şi anatomotopografi, căreia îi aparţin A. V. Melnikov, P. A. Kuprianov, A. Iu. Sozon-Iaroşevici, N. A. Antelava, A. N. Maksimenkov, E. M. Margorin, A. M. Gheselevici, M. A. Sreseli, F. I. Valker, A. V. Ţagareişvili, T. V. Zolotariova, S. S. Mihailov, E. A. Dîskin ş. a.

V. N. Şevkunenko a stabilit dependenţa corelativă dintre constituţia corpului şi topografia organelor, situate în diferite regiuni ale organismului, a fondat ştiinţa despre variabilitatea individuală – baza diagnosticării unor maladii, elaborarea căilor de acces şi a metodelor raţionale. V. N. Şevkunenko şi discipolii săi (F. I. Valker, E. M. Margorin) au studiat de asemenea particularităţile de vîrstă ale formei, poziţiei şi corelaţiei organelor. Sub conducerea lui V. N. Şevku-

nenko şi-au făcut apariţia şi au căpătat o vastă faimă manualele: „Curs de anatomie topografică" (1932), „Curs de chirurgie operatorie şi anatomie topografică" (1934), „Tratat scurt de chirurgie operatorie şi anatomie topografică" (1944), reeditat în anii 1947, 1951, „Atlas al sistemului nervos periferic" (1951).

Conducători renumiţi ai catedrelor de anatomie topografică şi chirurgie operatorie au fost V. I. Razumovski (Kazan), S. I. Spasokukoţki (Saratov), E. G. Salişcev (Tomsk), N. N. Burdenko (Tartu). Mulţi dintre chirurgii remarcabili (P. A. Kuprianov, A. V. Melnikov, I. N. Işcenko, N. A. Antelava, V. F. Voino-Iaseneţki, P. A. Herţen) şi-au început activitatea la catedrele de anatomie topografică.

Catedrele de chirurgie operatorie şi anatomie topografică au căpătat o deosebită dezvoltare după Marele război pentru apărarea Patriei. În legătură cu acest fapt academicianul A.Ş.M. din Moscova V. V. Kovanov menţiona: „...s-a elaborat o formă nouă de corelaţii între catedrele de chirurgie operatorie şi anatomie topografică şi catedrele clinice. Ea constă în studierea complexă în comun a întrebărilor legate de elaborarea procedeelor şi metodelor diagnostice, precum şi argumentarea raţională a metodelor curative şi a operaţiilor..."*. Pentru o colaborare creatoare cu catedrele de chirurgie operatorie şi anatomie topografică au manifestat interes aşa cunoscuţi chirurgi ca A. N. Bakulev, A. A. Vişnevski, S. S. Iudin, A. G. Savinîh, N. M. Amosov, V. I. Burakovski, M. I. Kuzin, B. V. Petrovski, L. K. Boguş ş. a.

O mare importanţă pentru dezvoltarea de mai departe a chirurgiei operatorii şi anatomiei topografice are activitatea catedrelor de chirurgie operatorie şi anatomie topografică ale institutelor de medicină din Moscova. Aşadar, în primul Institut de Medicină „I. M. Secenov" din Moscova (pînă în 1930 – facultatea de medicină a Universităţii din Moscova) catedra de chirurgie operatorie şi anatomie topografică în perioada sovietică a fost condusă de N. N. Burdenko (1878–1946), P. N. Obrosov (1880–1940), I. S. Jorov (1903–1976). Din 1947 catedra e condusă de academicianul V.V. Kovanov.

Colaboratorii catedrei au studiat un şir de întrebări legate de alcătuirea fasciilor şi spaţiilor celulare (în 1966 a fost editată cartea „Fasciile şi spaţiile celulare la om", pregătită de către V. V. Kovanov şi T. I. Anikina), a sistemului vascular, a căilor de acces către organele mediastinului (A. A. Travin) ş. a. La catedră au fost pregătiţi peste 100 de doctori şi doctori habilitaţi în ştiinţe medicale. Printre ei sînt vestiţii chirurgi Iu. Bredikis, B. A. Konstantinov, M. I. Perelman, G. M. Soloviov, V. I. Şumakov ş. a. Sub redacţia lui V. V. Kovanov în 1978 apare manualul „Chirurgia operatorie şi anatomia topografică".

La catedra de chirurgie operatorie şi anatomie topografică a institutului al doilea de medicină „N. I. Pirogov" din Moscova (şeful catedrei academicianul Iu. M. Lopuhin, profesorul catedrei G. E. Ostroverhov, membru-corespondent al A.Ş.M.) se cercetează probleme din medicina clinică, din anatomia topografică a organelor cavităţii abdominale. Sub redacţia lui G. E. Ostroverhov, profesor,în 1963 apare manualul „Curs de chirurgie operatorie şi anatomie topografică", reeditat de două ori. În 1971 Iu. M. Lopuhin editează „Îndrumar la chirurgia experimentală".

Colaboratorii catedrei de chirurgie operatorie şi anatomie topografică a Institutului Central de Perfecţionare a Medicilor (B. V. Ognev, membru-corespondent al A.Ş.M., profesor, şi Iu. E. Vîrenkov, profesor) cercetează probleme referitor la circulaţia sanguină şi circulaţia limfatică eferentă a organelor în aspect clinic. La catedra analogică a Universităţii Prieteniei Popoarelor „P. Lumumba" (şef de catedră L. D. Kirpatovski, profesor) se studiază transplantarea organelor şi a ţesuturilor.

Şcoala anatomotopografiştilor din Sankt-Petersburg e prezentată de către specialiştii Academiei Medico-Militare „S. M. Kirov" (V. N. Şevkunenko, A. N. Maksimenkov, N. P. Bisenkov), de

---

* Оперативная хирургия и топографическая анатомия/(Под ред. В. В. Кованова. – М., 1978. – 416 с.

Institutul de Medicină „I. P. Pavlov" din Sankt-Petersburg (M. A. Sreseli, O. P. Bolşakov) şi a Institutului de Pediatrie din Sankt-Petersburg (E. M. Margorin).

Chirurgia operatorie şi anatomia topografică, ca obiect de sine stătător, se dezvoltă cu succes în şcolile de învăţămînt superior din Alma-Ata (V. V. Aleksandrovici), Arhanghelsk (S. I. Elizarovski), Nijni-Novgorod (I. F. Matiuşin), Barnaul (L. A. Tarasov), Voronej (T. F. Lavrova) ş. a.

În Ucraina şcoala anatomotopografiştilor are la bază 15 catedre ale institutelor de medicină şi de perfecţionare a medicilor. Ei cercetează probleme experimentale din domeniul anatomiei aparatului cardiovascular (D. B. Bekov, V. F. Vilhovoi, I. N. Petrovski, N. S. Skripnikov, G. N. Toporov, M. N. Umovist), topografia organelor cavităţii abdominale în aspect aplicat (V. D. Zincenko-Gladkih, S. I. Korhov), a spaţiului retroperitoneal (V. N. Kruţiak, G. V. Terentiev, E. V. Topka), continuînd tradiţiile fondate de N. I. Pirogov.

În colaborare strînsă cu anatomiştii şi chirurgii, anatomotopografii dezvoltă direcţiile ştiinţifice actuale în morfologie şi chirurgie, perfecţionează metodele acestui obiect, ceea ce contribuie la pregătirea cadrelor de medici calificaţi, la sporirea nivelului cercetărilor ştiinţifice şi aplicarea lor în medicina clinică.

Capitolul 1

CONSIDERAŢII GENERALE ASUPRA CHIRURGIEI OPERATORII

CLASIFICAREA OPERAŢIILOR CHIRURGICALE

Operaţiile chirurgicale se împart în planificate şi urgente. *Operaţiile planificate* se efectuează după un control clinic detaliat şi o pregătire respectivă anteoperatorie a bolnavului. *Operaţiile urgente* au ca scop acordarea asistenţei imediate. Totodată, cu cît este mai mare pericolul care ameninţă viaţa pacientului, cauzat de traume sau maladii ce decurg rapid, cu atît mai puţin timp rămîne pentru pregătirea acestuia de operaţie.

Există operaţii *sîngerînde şi nesîngerînde.* Drept exemplu de operaţie nesîngerîndă poate servi repoziţia braţului sau a femurului luxat, cazuri frecvente cînd nu e nevoie de incizia ţesuturilor. După caracterul lor, operaţiile pot fi clasificate în *radicale,* cînd focarul patologic este extirpat complet, şi *paliative,* care au drept scop de a uşura suferinţele bolnavului, a micşora pericolul pentru viaţa lui,dar nu şi vindecarea lui definitivă. În anumite cazuri operaţiile paliative pot duce la vindecarea bolnavului; drept exemplu este cicatrizarea nişei ulceroase în urma suturării ulcerului stomacal perforant.

În dependenţă de starea generală a bolnavului, de gravitatea intervenţiei chirurgicale şi de localizarea şi caracterul procesului patologic, operaţiile pot fi efectuate într-un timp, în doi timpi sau mai mulţi. Majoritatea operaţiilor se fac într-un timp. În două etape se execută operaţiile ce necesită timp pentru restabilirea forţelor bolnavului sau înlăturarea decompensaţiei funcţiilor unuia dintre organe. Drept exemplu poate servi operaţia adenomului prostatei. Operaţiile efectuate în mai multe etape de cele mai dese ori sînt plastice şi necesită timp pentru prinderea consecutivă a ţesuturilor transplantate.

După termenul executării, operaţiile se pot clasifica în: *primare, secundare* şi *repetate,* de exemplu, amputaţiile. După scopul urmărit, operaţiile pot fi *curative* şi de *diagnosticare,* adică determinarea maladiei respective după simptome.

În chirurgie operaţiile se definesc conform organului operat ori gradului de intervenţie chirurgicală. Aşadar, pot fi deosebite: *deschiderea* sau *secţionarea (tomia)* organului sau a cavităţii, de exemplu, *gastrotomia* – secţionarea peretelui stomacal, *laparotomia* – deschiderea cavităţii abdominale, *extirparea parţială* a organului *(resectio)* – rezecţia ficatului, a intestinului subţire sau gros, *extirparea porţiunii distale* a unui organ *(amputatio)* – amputaţia limbii, a extremităţilor superioare sau inferioare. În sfîrşit, poate fi *extirparea* (înlăturarea) *totală* a organului *(ectomia),* de exemplu, ectomia stomacului – *gastrectomia,* a apendicelui vermiform – *appendicectomia,* a rinichiului – *nefrectomia.* În timpul operaţiei deseori se practică *puncţia (punctio), incizia (incisio),* se aplică *ligaturi (ligatura), suturi (sutura)* ş. a.

Fiecare operaţie chirurgicală are două etape de bază: calea de acces şi procedeul operator. *Calea de acces* este etapa incipientă a operaţiei şi constă în denudarea organului sau a unei

Capitolul I

CONSIDERAŢII GENERALE ASUPRA CHIRURGIEI OPERATORII

CLASIFICAREA OPERAŢIILOR CHIRURGICALE

Operaţiile chirurgicale se împart în planificate şi urgente. *Operaţiile planificate* se efectuează după un control clinic detaliat şi o pregătire respectivă anteoperatorie a bolnavului. *Operaţiile urgente* au ca scop acordarea asistenţei imediate. Totodată, cu cît este mai mare pericolul care ameninţă viaţa pacientului, cauzat de traume sau maladii ce decurg rapid, cu atît mai puţin timp rămîne pentru pregătirea acestuia de operaţie.

Există operaţii *sîngerînde şi nesîngerînde.* Drept exemplu de operaţie nesîngerîndă poate servi repoziţia braţului sau a femurului luxat, cazuri frecvente cînd nu e nevoie de incizia ţesuturilor. După caracterul lor, operaţiile pot fi clasificate în *radicale,* cînd focarul patologic este extirpat complet, şi *paliative,* care au drept scop de a uşura suferinţele bolnavului, a micşora pericolul pentru viaţa lui,dar nu şi vindecarea lui definitivă. În anumite cazuri operaţiile paliative pot duce la vindecarea bolnavului; drept exemplu este cicatrizarea nişei ulceroase în urma suturării ulcerului stomacal perforant.

În dependenţă de starea generală a bolnavului, de gravitatea intervenţiei chirurgicale şi de localizarea şi caracterul procesului patologic, operaţiile pot fi efectuate într-un timp, în doi timpi sau mai mulţi. Majoritatea operaţiilor se fac într-un timp. În două etape se execută operaţiile ce necesită timp pentru restabilirea forţelor bolnavului sau înlăturarea decompensaţiei funcţiilor unuia dintre organe. Drept exemplu poate servi operaţia adenomului prostatei. Operaţiile efectuate în mai multe etape de cele mai dese ori sînt plastice şi necesită timp pentru prinderea consecutivă a ţesuturilor transplantate.

După termenul executării, operaţiile se pot clasifica în: *primare, secundare* şi *repetate,* de exemplu, amputaţiile. După scopul urmărit, operaţiile pot fi *curative* şi de *diagnosticare,* adică determinarea maladiei respective după simptome.

În chirurgie operaţiile se definesc conform organului operat ori gradului de intervenţie chirurgicală. Aşadar, pot fi deosebite: *deschiderea* sau *secţionarea (tomia)* organului sau a cavităţii, de exemplu, *gastrotomia* – secţionarea peretelui stomacal, *laparotomia* – deschiderea cavităţii abdominale, *extirparea parţială* a organului *(resectio)* – rezecţia ficatului, a intestinului subţire sau gros, *extirparea porţiunii distale* a unui organ *(amputatio)* – amputaţia limbii, a extremităţilor superioare sau inferioare. În sfîrşit, poate fi *extirparea* (înlăturarea) *totală* a organului *(ectomia),* de exemplu, ectomia stomacului – *gastrectomia,* a apendicelui vermiform – *appendicectomia,* a rinichiului – *nefrectomia.* În timpul operaţiei deseori se practică *puncţia (punctio), incizia (incisio),* se aplică *ligaturi (ligatura), suturi (sutura)* ş. a.

Fiecare operaţie chirurgicală are două etape de bază: calea de acces şi procedeul operator. *Calea de acces* este etapa incipientă a operaţiei şi constă în denudarea organului sau a unei

părţi a acestuia, care urmează să fie supusă intervenţiei chirurgicale. Căile de acces, din punct de vedere anatomotopografic şi cel al categoriei operaţiei, sînt diferite. Folosirea lor este condiţionată de localizarea procesului patologic, de vîrsta, de sexul şi constituţia pacientului şi de alţi factori. Calea de acces poartă un caracter individual. În fiecare caz concret e necesar să se prevadă denudarea organului în aşa măsură încît să se asigure condiţii maxime pentru efectuarea raţională şi completă a intervenţiei chirurgicale. De aceea în unele cazuri chirurgul e nevoit să schimbe pe parcursul operaţiei calea de acces sau să efectueze o nouă incizie a ţesuturilor, ţinînd cont de particularităţile procesului patologic depistate suplimentar (extinderea lui, afectarea organelor vecine ş. a.). În alte cazuri chirurgul, folosind una şi aceeaşi cale de acces, poate utiliza diferite metode operatorii sau poate opera concomitent cîteva organe. Astfel, prin incizia pe linia albă a peretelui abdominal anterolateral mai jos de ombilic, pot fi supuse operaţiei intestinul subţire, vezica urinară, uterul şi alte organe.

Calea de acces aleasă corect constituie un moment important şi responsabil, care în mare parte determină sfîrşitul favorabil al operaţiei. În această ordine de idei chirurgul trebuie să ţină seama de particularităţile fiziologice ale căilor de acces (păstrarea vaselor, nervilor, clivarea muşchilor ş. a.), factor ce contribuie la traumatizarea minimă a ţesuturilor şi, prin urmare, la vindecarea mai rapidă a plăgii postoperatorii.

Procedeul operator este etapa decisivă a operaţiei chirurgicale, care se efectuează pe organe sau ţesuturi afectate şi prevede o extirpare maximă a focarului patologic prin separarea succesivă strat cu strat (în limitele admise) a ţesuturilor lezate, cu restabilirea integrităţii lor funcţionale şi anatomice. Astfel, secţionarea peretelui stomacal se încheie neapărat prin aplicarea unei suturi în două straturi a plăgii stomacului, extirparea unei porţiuni a intestinului subţire – prin anastomoza porţiunilor centrală şi distală ale intestinului, extirparea completă a stomacului – prin restituirea continuităţii canalului digestiv, anastomozînd esofagul cu intestinul subţire.

În prezent planurile schematice şi tehnica tuturor procedeelor operatorii sînt elaborate detaliat. În multe cazuri însă cere şi improvizaţie, vizînd, în primul rînd, deosebirile individuale ale structurii organului şi particularităţile evoluţiei procesului patologic.

BLOCUL OPERATOR

Blocul operator prezintă un complex de încăperi principale şi auxiliare destinate pregătirii şi efectuării operaţiilor. El include sala de operaţii, sala de pregătire preoperatorie, camera de sterilizare a materialelor, camere pentru narcoză (anestezie), pentru transfuzia sîngelui. În secţiile chirurgicale specializate sînt şi încăperi suplimentare pentru aplicarea pansamentelor ghipsate ş. a.

Sălile de operaţii trebuie să fie luminoase şi spaţioase. E foarte importantă asigurarea lor cu lumină conform normelor igienice, cu lămpi scialitice şi alte surse de lumină artificială.

Blocul operator trebuie să fie izolat de alte subdiviziuni spitaliere, avînd însă un mod de comunicare comodă cu secţiile de internare, de anesteziologie şi reanimatologie.

Sălile de operaţii sînt înzestrate cu mese de operaţie universale, cu măsuţe auxiliare, cu aparate de narcoză, de control funcţional al stării pacientului în timpul operaţiei. Numărul şi varietatea aparatajului depind de felul operaţiilor, de specializarea secţiei chirurgicale, de apartenenţa teritorială a instituţiei curative ş. a.

În prezent sălile sau blocurile de operaţii sînt situate în clădiri separate ce comunică cu secţiile chirurgicale prin coridoare de trecere, avînd şi încăperi destinate brigăzilor chirurgicale.

Pentru evitarea pătrunderii microorganismelor în blocul operator se folosesc ecluze sterile pentru bolnavi, pentru personal şi aparataj. Operaţiile curate se fac în săli cu torent laminar

(vertical sau orizontal) de aer steril, care atinge frecvenţa ventilaţiei de 500 de ori pe oră.

Pentru a păstra puritatea aerului în sala de operaţii şi în plaga operatorie în timpul operaţiilor deosebit de curate (implantarea protezelor, transplantarea), membrii brigăzii chirurgicale trebuie să folosească îmbrăcăminte specială (costume, coifuri) care dă posibilitate aerului curat să pătrundă liber. Aerul expirat şi substanţele eliminate de piele se extrag din sala de operaţii prin aspiraţie cu vid. În sălile de operaţii, construite în trecut sau după proiecte de tip învechit, se instalează boxe cu torent aerian laminar, ale căror pereţi sînt construiţi din sticlă sau din plastic. Însă capul bolnavului şi anesteziologul se află în afara boxei.

Sala de pregătire preoperatorie e destinată pentru spălatul mîinilor, echiparea în costume speciale. *Sala de narcoză,* unde concomitent cu narcotizarea se determină şi tensiunea arterială, pulsul, se execută ECG, EEG, venepuncţia, venesecţia, intubaţia. La fel ca şi sala de operaţii, sala de anestezie trebuie să fie înzestrată cu conducte pentru oxigen, aer comprimat şi protoxid de azot. În *sala pentru aparataj* sînt instalate aparatele de control şi de diagnosticare, *punctul sanitar de dezinfecţie,* care vizează prelucrarea sanitară a persoanelor, care lucrează în sala de operaţii, şi *sala de protocoale* – pentru protocolarea operaţiei şi a fişelor narcozei sau imprimarea dictofonică. În afară de acestea, mai există camere pentru chirurgi, surori medicale, laborator pentru analize urgente ş. a.

Camera de sterilizare e utilată cu aparate necesare pentru sterilizarea instrumentelor chirurgicale şi cu autoclave pentru sterilizarea albiturilor şi materialului de pansament. Într-o încăpere separată se instalează mese pentru spălatul şi curăţitul instrumentelor, folosite în timpul operaţiei. În complexele spitaliere mari camera de sterilizare e situată în blocuri separate, unde se sterilizează materialul pentru toate secţiile chirurgicale, pentru serviciile de reanimaţie şi de terapie intensivă.

În sala pentru materiale sînt instalate dulapuri pentru păstrarea instrumentelor chirurgicale, a materialelor de pansament, mese pe care se pregăteşte materialul de pansament pentru a fi sterilizat.

Secţia de reanimaţie şi de terapie intensivă trebuie să se afle pe un teritoriu izolat, în apropierea sălii de operaţie; trebuie să fie înzestrată cu utilaj special de control, pentru a diagnostica şi a trata în permanenţă pacientul; trebuie să fie asigurată cu substanţe medicamentoase şi pentru transfuzie.

În încăperea pentru control intens (sala de deşteptare, de reanimaţie) a clinicii chirurgicale se instalează bolnavii operaţi pentru a observa acţiunea restantă a narcozei asupra cunoştinţei, respiraţiei, circulaţiei sanguine, urosecreţiei. După restabilirea reflexelor de protecţie, a cunoştinţei, a funcţiilor aparatului respirator şi circuitului sanguin, bolnavii sînt transferaţi în secţia chirurgicală.

Dacă în timpul operaţiei apar unele complicaţii, care ameninţă viaţa bolnavului, sau se efectuează operaţia unui organ vital (creier, inimă, plămîni), bolnavii sînt internaţi în secţia de terapie intensivă şi reanimaţie. Secţia respectivă e utilată cu aparataj de control şi tratament (defibrilatoare, cardiomonitoare, aparate VAP, pleuroaspiratoare ş. a.). Secţia este prevăzută pentru 12–18 paturi şi dispune de un laborator expres. Bolnavii se află sub supravegherea permanentă a medicilor reanimatologi.

INSTRUMENTELE CHIRURGICALE DE BAZĂ ŞI REGULILE DE UTILIZARE A LOR

Instrumentele chirurgicale se produc în conformitate cu standardele de stat, care prevăd forma, dimensiunile, marca oţelului inoxidabil (proprietăţile fizice, componenţa chimică), metodele de verificare.

În chirurgie se practică diferite instrumente. După succesivitatea executării operaţiei, instrumentele pot fi divizate în grupuri: 1) pentru disocierea ţesuturilor; 2) pentru fixarea ţesuturilor; 3) hemostatice; 4) pentru unirea ţesuturilor; 5) cu destinaţie specială.

Ultimul grup de instrumente, cele mai numeroase, se folosesc numai pe parcursul efectuării procedeului operator.

Instrumentele chirurgicale trebuie să fie durabile, confecţionate din oţeluri speciale şi din diferite aliaje, rezistente la coroziune. Pentru ca instrumentele chirurgicale să corespundă maximal destinaţiei lor, să asigure executarea intervenţiei chirurgicale vizate ele trebuie să varieze nu numai după structura lor tehnologică, ci şi după dimensiuni. Sub acest aspect multe din instrumentele chirurgicale necesită a fi perfecţionate: pentru a fi comode în lucru, lesne de prins ţesuturile, trainic asamblate, uşor de mînuit, să dispună de articulaţii rezistente, care se deschid uşor.

Instrumentele trebuie să aibă un termen lung de exploatare, ceea ce depinde nu numai de exploatarea lor corectă, dar şi de folosirea conform destinaţiei directe. Totodată are importanţă efortul exact şi dirijat al chirurgului, exercitat asupra instrumentelor.

E necesară deprinderea de a şti să foloseşti abil instrumentele chirurgicale cu ambele mîini. În acest scop antrenamentul mîinilor constituie un factor obligator în pregătirea medicului chirurg.

Instrumentele în mîinile chirurgului servesc unui scop bine determinat – extirparea focarului patologic, a ţesuturilor modificate, devenite inutile, traumatizînd minimal ţesuturile intacte pe parcursul întregii operaţii. Iată de ce sunt necesare o atitudine prudentă faţă de toate formaţiunile anatomice în plaga operatorie,evitarea întinderii de prisos a ţesuturilor;inciziile se efectuează, ţinînd cont de topografia vaselor şi nervilor, de direcţia fibrelor musculare şi a altor particularităţi anatomice. Toate acestea au importanţă la cicatrizarea plăgii operatorii şi, prin urmare, la vindecarea rapidă a bolnavului.

Foarte importante sînt regulile de oferire a instrumentelor. Ele se oferă în aşa mod, ca cel care operează să le ia nemijlocit de mîner sau de partea instrumentului destinată pentru a-l ţine în timpul lucrului. Astfel, toate instrumentele tăioase şi înţepătoare trebuie să fie îndreptate în sus şi într-o parte spre a preîntîmpina o eventuală traumatizare a mîinilor chirurgului, asistenţilor, sorei de la masa de operaţii, făcînd totodată prin aceasta şi o economie de timp.

Există mai multe procedee şi reguli tehnice de comportare şi folosire a fiecărui instrument chirurgical. Cunoaşterea acestor reguli contribuie la însuşirea rapidă a tehnicii de efectuare a unei operaţii, micşorează perioada de narcoză, în care se află pacientul.

Conform Standardului de Stat (GOST 19126-79E „Instrumente medicale metalice. Condiţii tehnice generale"), toate instrumentele medicale metalice se împart în înţepătoare, tăioase, depărtătoare, cu acţiuni multiple superficiale (pense), de sondare, dilatatoare, traumatologice (care unesc ţesuturile organismului şi acţionează asupra lor).

Din instrumentele tăioase (delaceratoare) fac parte: bisturiurile, cuţitele medicale (pentru amputaţie şi rezecţie), foarfecele, ferăstraiele ş. a.

Bisturiul este un instrument chirurgical folosit frecvent, deoarece fiecare operaţie ce prevede incizia ţesuturilor moi se începe cu bisturiul. În practica chirurgicală se utilizează un număr mare de bisturiuri (fig. 1). După forma lamei, cunoaştem bisturiuri cu vîrful efilat, curbe, în formă de radius şi falciforme. O întrebuinţare mai largă au bisturiurile curbe şi cele cu vîrf efilat. Se deosebesc trei poziţii ale bisturiului, e vorba de poziţii corecte în mîna chirurgului în timpul inciziei (fig. 2): în poziţia cuţitului de masă, a stiloului şi a arcuşului. Ultima poziţie se practică mai rar. Chirurgul ţine bisturiul în poziţia cuţitului de masă în caz de incizii mari profunde şi la secţionarea ţesuturilor dense. Apăsînd cu degetul indicator partea dorsală a instrumentului (bisturiul constă din lamă, partea dorsală, col şi mîner), chirurgul poate doza adîncimea inciziei. Poziţia în formă de stilou se practică în cazurile cînd e necesară o dozare mai precisă a inciziei

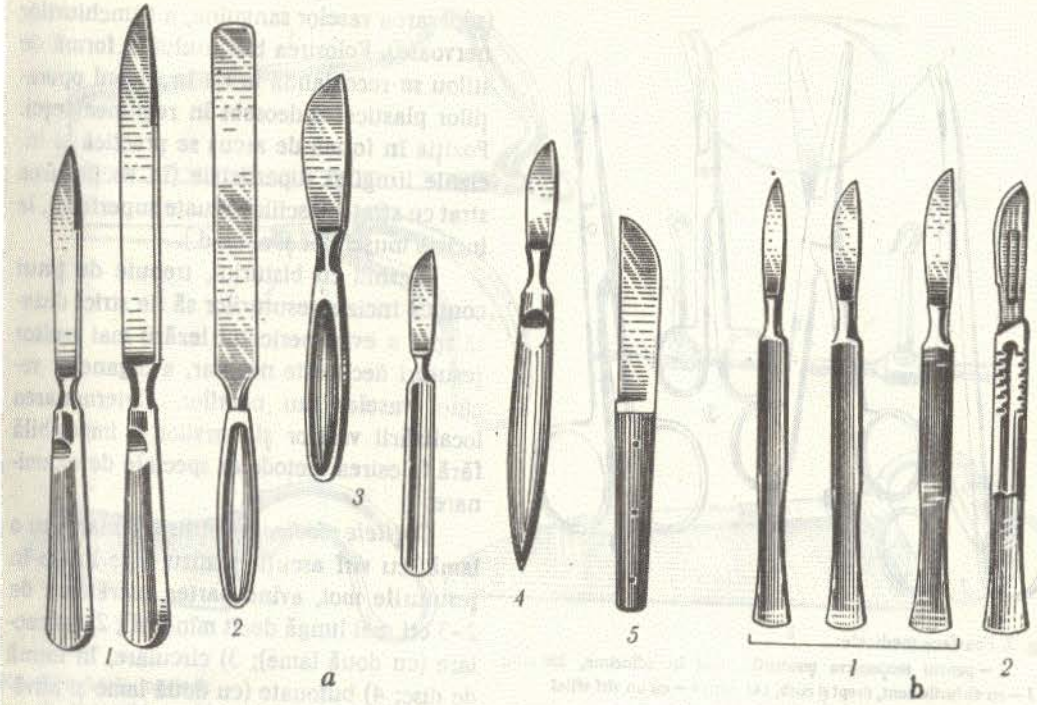

Fig. 1. Instrumente chirurgicale:

a — cuțite medicale: *1* — mic și mediu (pentru amputație); *2* — cerebral; *3* — cartilaginos și pentru rezecție; *4, 5* — pentru ghips; *b* — bisturiuri: *1* — cu vîrful efilat și curb; *2* — cu lamă detașabilă

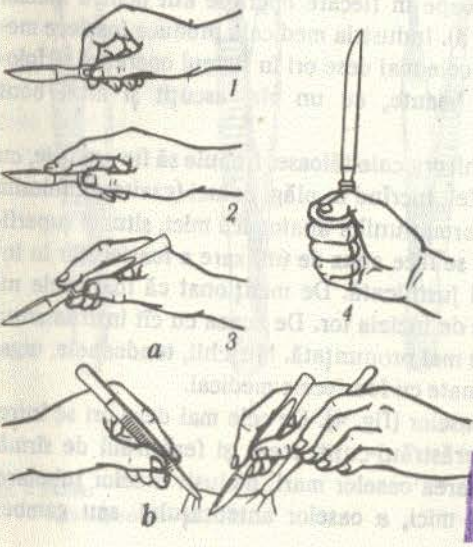

Fig. 2. Pozițiile instrumentelor medicale în operație:

a — bisturiu: *1* — în arcuș; *2* — poziția cuțitului de masă; *3* — poziția stiloului; *4* — poziția cuțitului de amputație; *b* — poziția penselor

577743

BIBLIOTECA
«N. TESTEMIȚANU»

Comanda nr. 51131

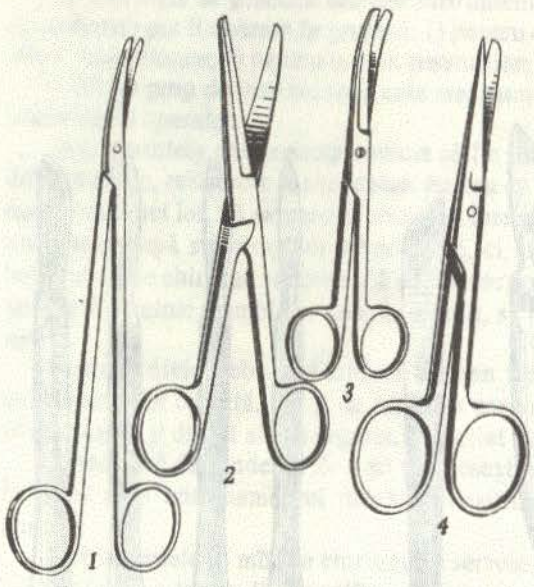

Fig. 3. Foarfece medicale:
1 — pentru secţionarea ţesuturilor moi în adîncime, 230 mm; *2, 3* — cu vîrfurile bont, drept şi curb, 140 mm; *4* — cu un vîrf efilat

(separarea vaselor sanguine, a trunchiurilor nervoase). Folosirea bisturiului în formă de stilou se recomandă la fel în timpul operaţiilor plastice, îndeosebi în regiunea feţei. Poziţia în formă de arcuş se practică la inciziile lungi şi superficiale (în secţionarea strat cu strat a fasciilor situate superficial, la incizia muşchilor ş. a. m. d.).

Lucrînd cu bisturiul, trebuie de ţinut cont ca incizia ţesuturilor să fie strict dozată spre a evita pericolul lezării mai multor ţesuturi decît este necesar, a organelor vecine, vaselor sau nervilor. Determinarea localizării vaselor şi nervilor e imposibilă fără folosirea metodelor speciale de examinare.

Cuţitele medicale pot fi: 1) liniare (cu o lamă, cu vîrf ascuţit pentru a se înfige în ţesuturile moi, avînd partea lucrătoare de 2–3 ori mai lungă decît mînerul); 2) lanceolare (cu două lame); 3) circulare, în formă de disc; 4) butonate (cu două lame şi olivă-buton la capătul părţii lucrătoare pentru a îndepărta ţesuturile înainte de secţionare; 5) ascunse (cu una sau două lame, mascate într-un tub de protecţie în timpul introducerii în cavitatea respectivă. Lama e lansată automat prin apăsarea unui buton situat pe partea instrumentului îndreptată spre operator).

Cuţitul liniar medical (pentru amputaţie) este ţinut cu toată palma (strîns în pumn). Capătul ascuţit e îndreptat în sus, iar lama – către chirurg. O asemenea poziţie e necesară pentru efectuarea inciziei circulare a ţesuturilor extremităţilor. Apoi poziţia se schimbă în dependenţă de densitatea şi locul ţesuturilor. Cuţitul medical (pentru rezecţie) în timpul lucrului este ţinut, de regulă, în poziţia cuţitului de masă.

Foarfecele medicale se folosesc permanent aproape în fiecare operaţie atît pentru incizia ţesuturilor, cît şi pentru aplicarea suturilor ş. a. (fig. 3). Industria medicală produce foarfece medicale diferite după formă, mărime şi destinaţie. De cele mai dese ori în timpul operaţiei se folosesc foarfecele cu vîrfurile ascuţite, cu vîrfurile boante, cu un vîrf ascuţit şi altul bont (GOST 25725-83).

Foarfecele medicale, ca şi toate instrumentele chirurgicale tăioase, trebuie să fie ascuţite, cu articulaţii normale, cu ramurile destul de lungi. Astfel, lucrînd în plăgi adînci (cavitare), folosim foarfecele cu ramuri lungi, iar în operaţiile asupra formaţiunilor anatomice mici, situate superficial, se folosesc foarfece de dimensiuni mici. Uneori se face abuz de utilizare a foarfecelor în incizia ţesuturilor. O asemenea tendinţă nu poate fi justificată. De menţionat că foarfecele nu numai că taie ţesuturile, dar şi le comprimă înainte de incizia lor. De aceea cu cît instrumentul este mai masiv, cu atît traumatizarea suplimentară e mai pronunţată. Muşchii, tendoanele, organele parenchimatoase nu se recomandă să fie secţionate cu foarfecele medical.

Ferăstraiele medicale se folosesc la disecarea oaselor (fig. 4). De cele mai dese ori se întrebuinţează ferăstraiele cu spate mobil, cu ramă, ferăstrăul-cuţit, freza şi ferăstrăul de sîrmă. Ferăstrăul cu spate mobil e destinat pentru secţionarea oaselor mari, inclusiv a celor tubulare. Ferăstrăul arcuit se foloseşte la disecarea oaselor mici, a oaselor antebraţului sau gambei.

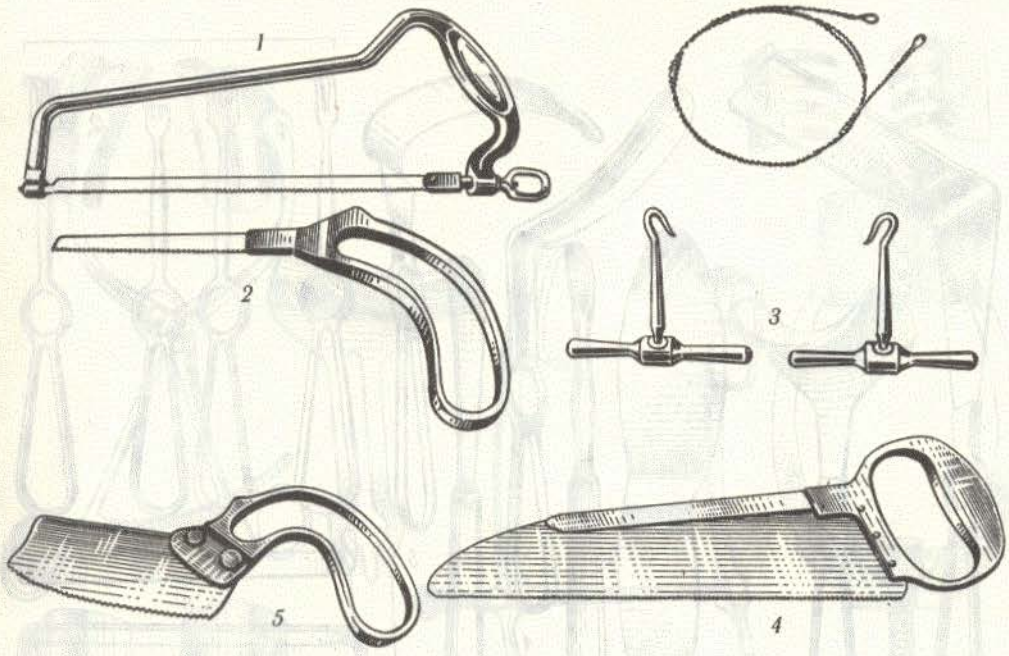

Fig. 4. Ferăstrău medical:
1 — în formă de ramă (arcuit); *2* — ferăstrău-cuțit; *3* — de sîrmă; *4* — cu spate mobil (anatomic); *5* — pentru secționarea pansamentelor ghipsate

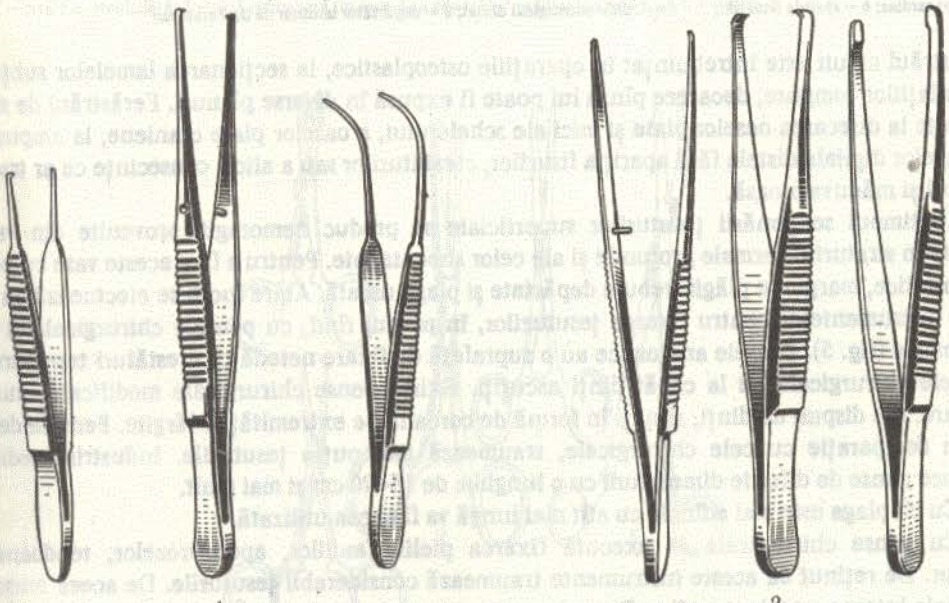

Fig. 5. Pense:
1 — chirurgicale; *2* — anatomice

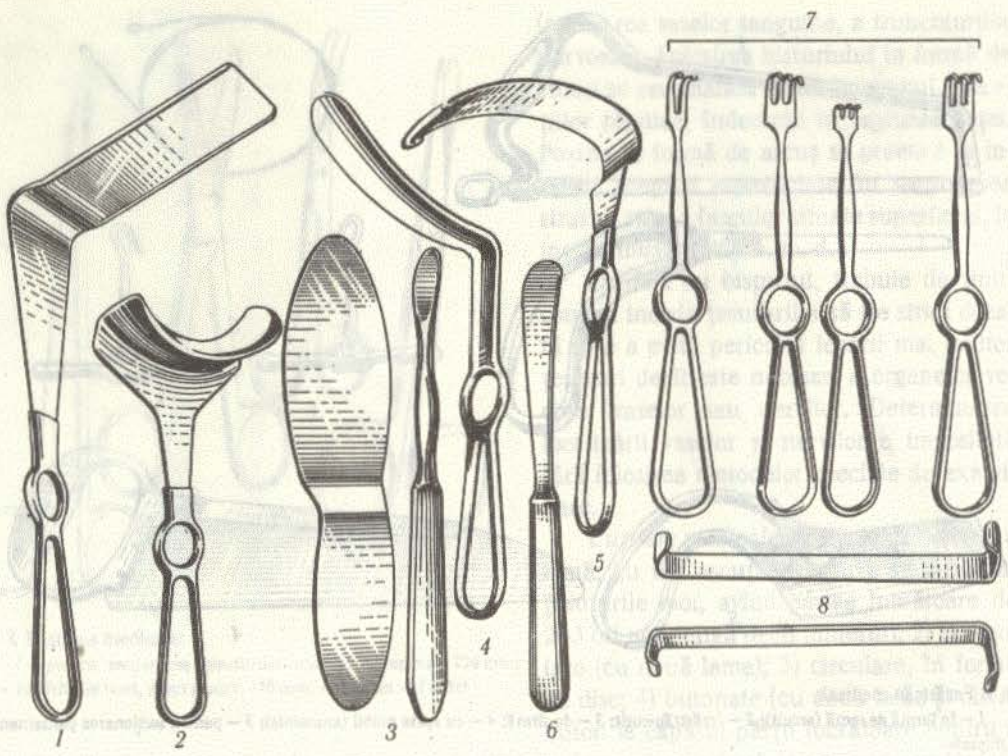

Fig. 6. Instrumente medicale pentru lărgirea plăgii:

1 — retractor hepatic; *2* — specul abdominal; *3* — retractor pentru deplasarea rinichiului; *4* — elevatoare pentru țesuturi moi; *5* — retractor cardiac; *6* — spatula Buialski; *7* — depărtător chirurgical dințat; *8* — depărtător laminar de tip Faraboeuf

Ferăstrăul arcuit este întrebuințat în operațiile osteoplastice, la secționarea lamelelor subțiri, a articulațiilor compuse, deoarece pînza lui poate fi expusă în diverse planuri. Ferăstrăul de sîrmă servește la disecarea oaselor plate și mici ale scheletului, a oaselor plate craniene, la amputarea falangelor digitale distale fără apariția fisurilor, crestăturilor sau a altor consecințe ce ar trauma țesutul și măduva osoasă.

În timpul secționării țesuturilor superficiale se produc hemoragii, provenite din vasele situate în straturile dermale profunde și ale celor subcutanate. Pentru a fixa aceste vase cu pense hemostatice, marginile plăgii trebuie depărtate și plaga uscată. Atare lucru se efectuează cu ajutorul instrumentelor pentru fixarea țesuturilor, în primul rînd, cu pensele chirurgicale și cele anatomice (fig. 5). Pensele anatomice au o suprafață de fixare netedă cu crestături transversale, iar cele chirurgicale au la capăt dinți ascuțiți. Există pense chirurgicale modificate, numite dentare. Ele dispun de dinți, situați în formă de coroană pe extremitățile lărgite. Pensele dentare, în comparație cu cele chirurgicale, traumează mai puțin țesuturile. Industria medicală produce pense de diferite dimensiuni cu o lungime de 15–20 cm și mai mult.

Cu cît plaga este mai adîncă, cu atît mai lungă va fi pensa utilizată.

Cu pense chirurgicale se execută fixarea pielii, fasciilor, aponevrozelor, tendoanelor, oaselor. De reținut că aceste instrumente traumează considerabil țesuturile. De aceea mușchii, organele interne, vasele, nervii se fixează numai cu pense anatomice. În timpul lucrului pensa se ține ca stiloul cu degetul mare, cu cele indicator și mediu.

Pentru lărgirea plăgii se folosesc *depărtătoare chirurgicale* (fig. 6). Ele pot fi ascuțite, boante, mici, mari. Se produc depărtătoare chirurgicale ascuțite cu unu–șase dinți. Cu ele se pot

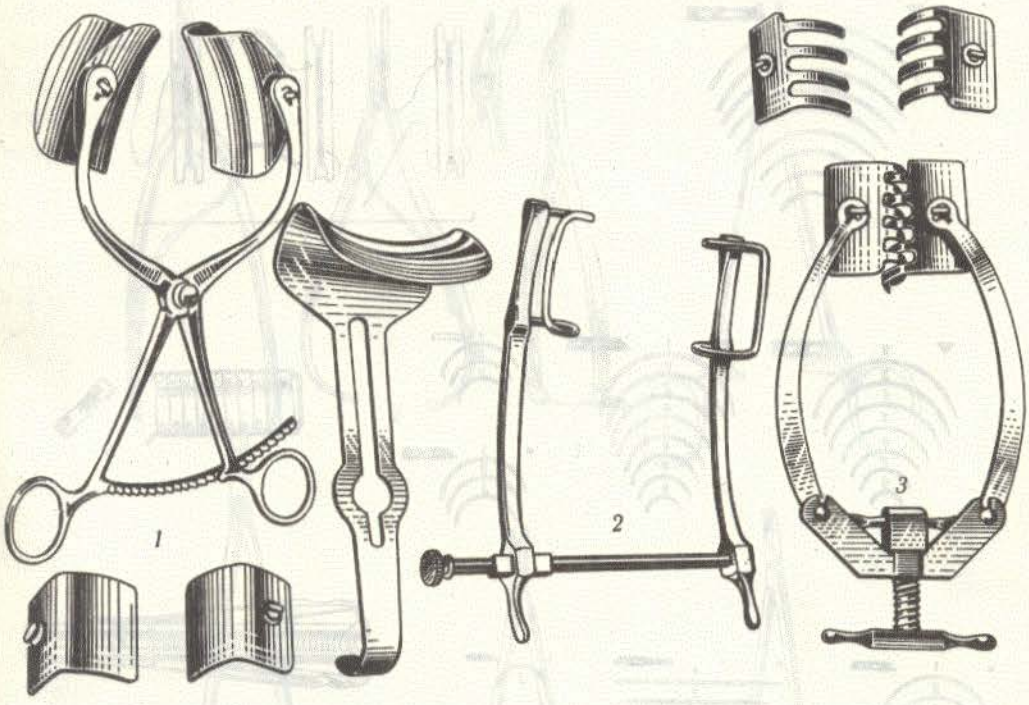

Fig. 7. Depărtător:
1 — bivalv cu cremalieră; *2* — fără cremalieră (în formă de glisieră); *3* — filetat cu șurub pentru coaste.

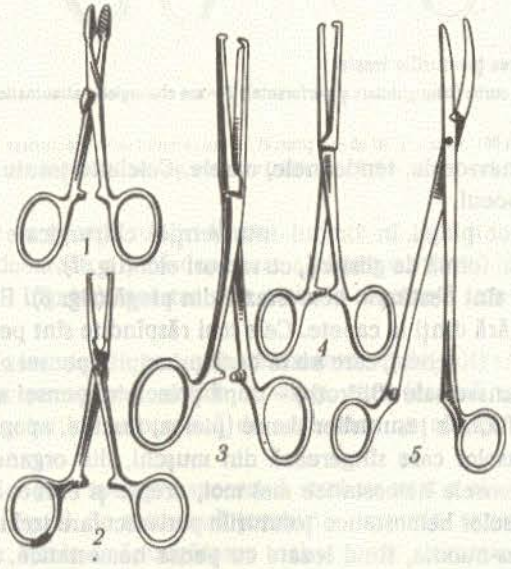

Fig. 8. Pense hemostatice:
1 — Péan, 120 mm; *2—4* — cu dinți de tip Kocher, 130, 160, 200 mm; *5* — pentru cavități adînci, curbă

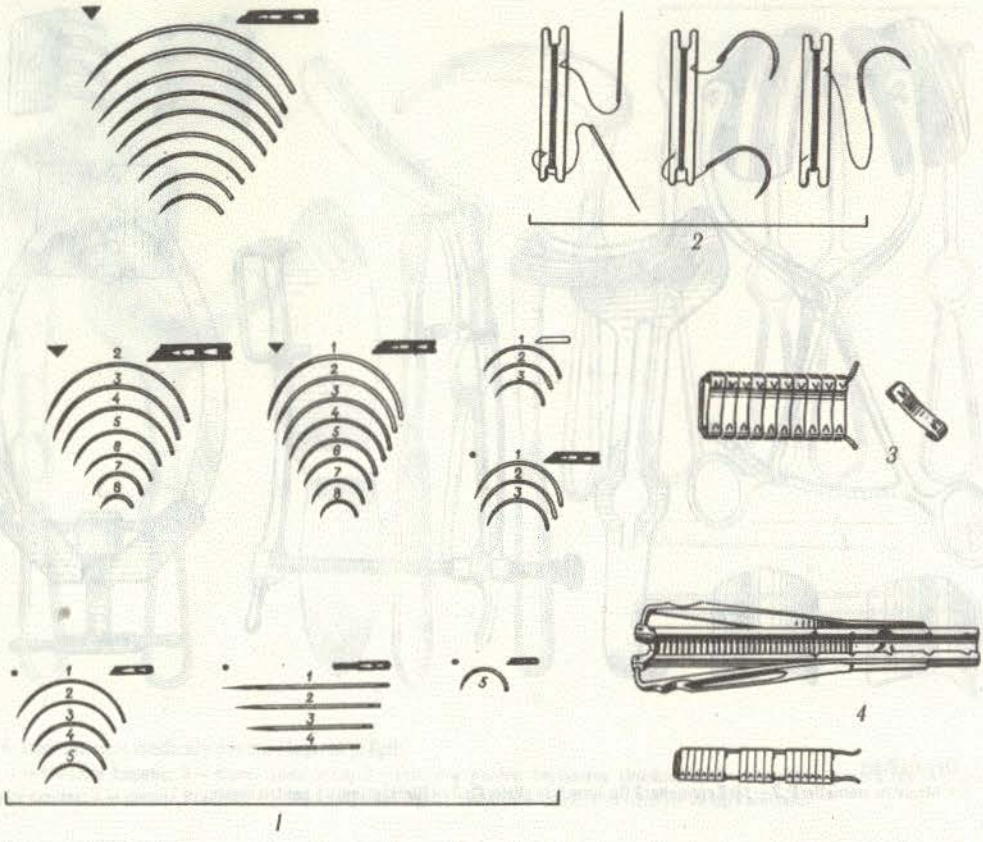

Fig. 9. Instrumente pentru unirea ţesuturilor lezate:

1 — ace chirurgicale drepte şi curbe (triunghiulare şi perforante); *2* — ace chirurgicale atraumatice; *3* — agrafe metalice (Michel); *4* — pensă pentru aplicarea agrafelor

fixa pielea, fasciile, aponevrozele, tendoanele, oasele. Celelalte ţesuturi se fixează cu depărtătoare boante de tip Feraboeuf.

La fixarea marginilor plăgii în timpul intervenţiei chirurgicale se folosesc următoarele depărtătoare: cu şurub, în formă de glisieră, cu ramuri etc. (fig. 7).

Pensele hemostatice sînt destinate hemostazei din plagă (fig. 8). Ele pot fi drepte şi curbe, mari şi mici, cu dinţi şi fără dinţi la capete. Cele mai răspîndite sînt pensele hemostatice drepte şi curbe, cu dinţi la capete (Kocher), care au la bază principiul pensei chirurgicale; pense drepte şi curbe cu crestături: transversale (Billroth) – după principiul pensei anatomice. Pensele de tip Kocher pot fi folosite la fixarea ţesuturilor dense (pielea, fasciile, aponevrozele), cele fără dinţi se folosesc la fixarea vaselor care sîngerează din muşchi, din organele interne, membranele seroase. Se practică şi pensele hemostatice mai moi, drepte şi curbe, cu incizii transversale la capete. La aplicarea penselor hemostatice ţesuturile perivasculare trebuie să fie traumatizate cît mai puţin. Ţesuturile sus-numite, fiind lezate cu pensa hemostatică, favorizează apariţia procesului inflamator şi agravează vindecarea plăgii. Spre a evita această situaţie, marginile plăgii se lărgesc în aşa măsură, încît mărimea vasului să corespundă comensurabil mărimii şi modelului pensei.

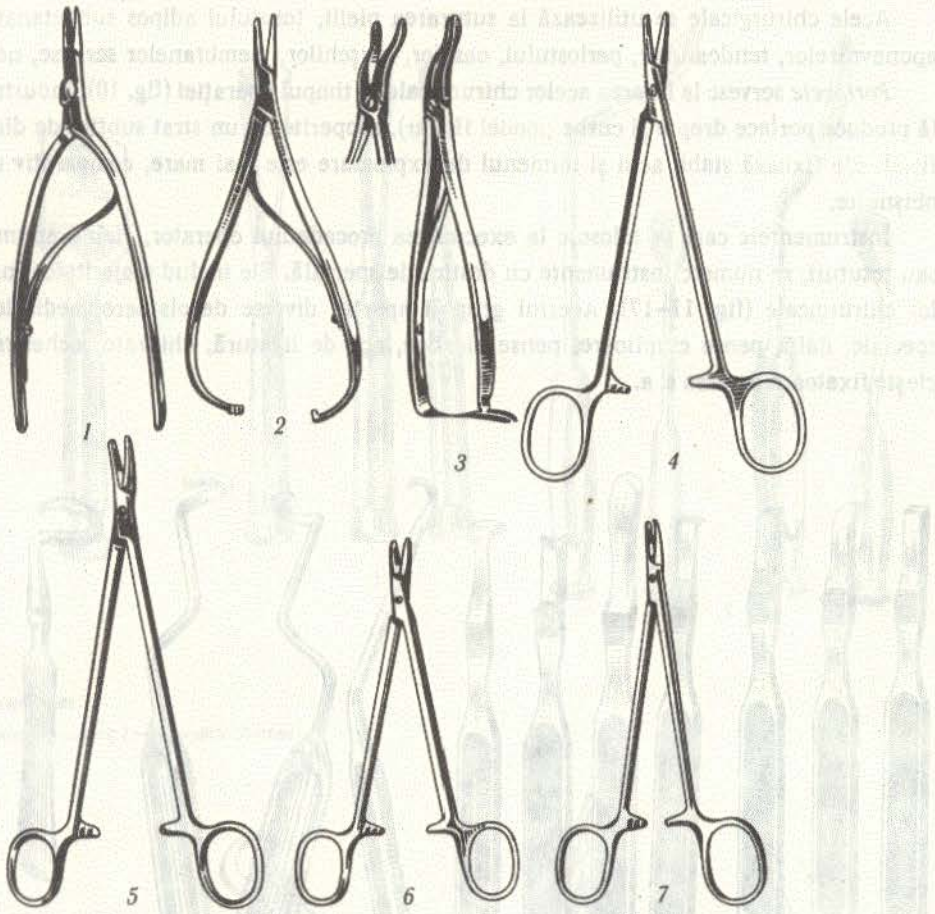

Fig. 10. Portace:

1 — pentru aplicarea suturii vasculare; *2* — cu mînere curbe, 170 mm; *3* — de tip Troianov, 180 mm; *4* — rectiliniare cu mînere inelare și cremalieră, 200 mm; *5* — curb și cu mînere rectiliniare și cremalieră, 200 mm; *6, 7* — drept și curb cu mînere rectiliniare inelare și cremalieră, 160 mm

La ligatura vaselor cu pereții subțiri (leptomeninge, organe interne) nu se recomandă a fi lăsată pensa în plagă, deoarece o mică deplasare a ei sau o eventuală apăsare cît de ușoară pot duce la lezarea vasului. Ligatura acestor vase trebuie efectuată imediat după aplicarea pensei hemostatice.

La ligatura vaselor sanguine în țesuturi consistente, unde vasele se pot contracta și deplasa în adîncime, se folosesc pense hemostatice cu dinți, care fixează vasele împreună cu țesutul paravazal. Aplicarea ligaturilor se practică de asemenea cu atenție pentru a se evita lezarea vasului sanguin.

La unirea țesuturilor prin suturare succesivă strat cu strat a plăgii se folosesc diverse feluri de ace străpungătoare (fig. 9). Se suturează țesuturile izomorfe, executîndu-se minuțios adaptarea țesuturilor disecate. Acele străpungătoare includ acele chirurgicale, confecționate din oțel de calitate superioară. Ele diferă după formă (curbe sau drepte), dimensiuni, secțiunea transversală (rotunde, triunghiulare) și existența urechiușei. Acele atraumatice sînt lipsite de ureche, firul unic e fixat strîns, ele provoacă mai puține traume.

Acele chirurgicale se utilizează la suturarea pielii, ţesutului adipos subcutanat, fasciilor, aponevrozelor, tendoanelor, periostului, oaselor, muşchilor, membranelor seroase, nervilor ş. a.

Portacele servesc la fixarea acelor chirurgicale în timpul operaţiei (fig. 10). Industria medicală produce portace drepte şi curbe (model Hegar), acoperite cu un strat subţire de diamant artificial. Ele fixează stabil acul şi termenul de exploatare este mai mare, comparativ cu al celor obişnuite.

Instrumentele care se folosesc la executarea procedeului operator, vizînd anumite organe sau ţesuturi, se numesc instrumente cu destinaţie specială. Ele includ majoritatea instrumentelor chirurgicale (fig. 11–17). Acestui grup îi aparţin diverse decolatoare medicale, foarfece speciale, dălţi, pense ciupitoare, pense elastice, ace de ligatură, chiurete sechestrale, sonde, cleşte fixatoare de oase ş. a.

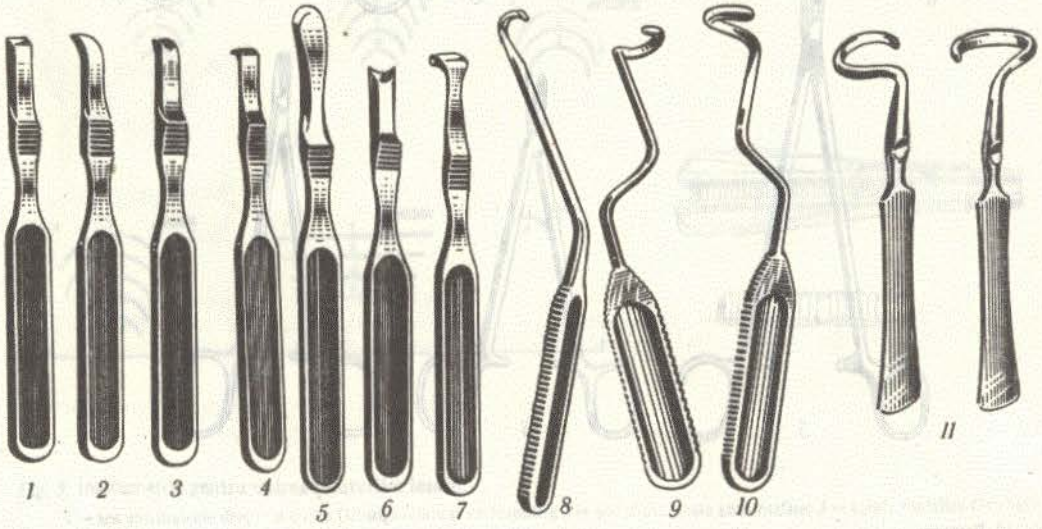

Fig. 11. Decolator medical:
1 — drept; *2* — curb mare; *3* — curb mic; *4* - rugos; *5* — oval; *6* — cu şanţ şi abataj semicerc; *7* — în formă de „T"; *8* — pentru prima coastă; *9, 10* — costal (drept/stîng); *11* — costal mic (drept/stîng)

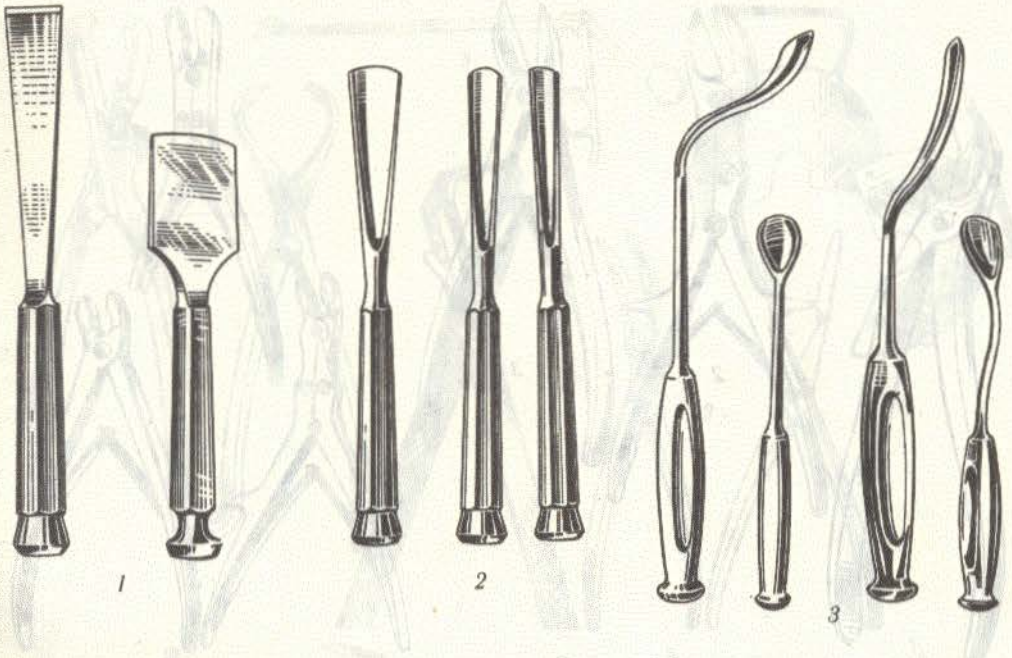

Fig. 12. **Dălți medicale:**
1 — plate late; *2* — cu șanț; *3* — chiuretate (Kornev)

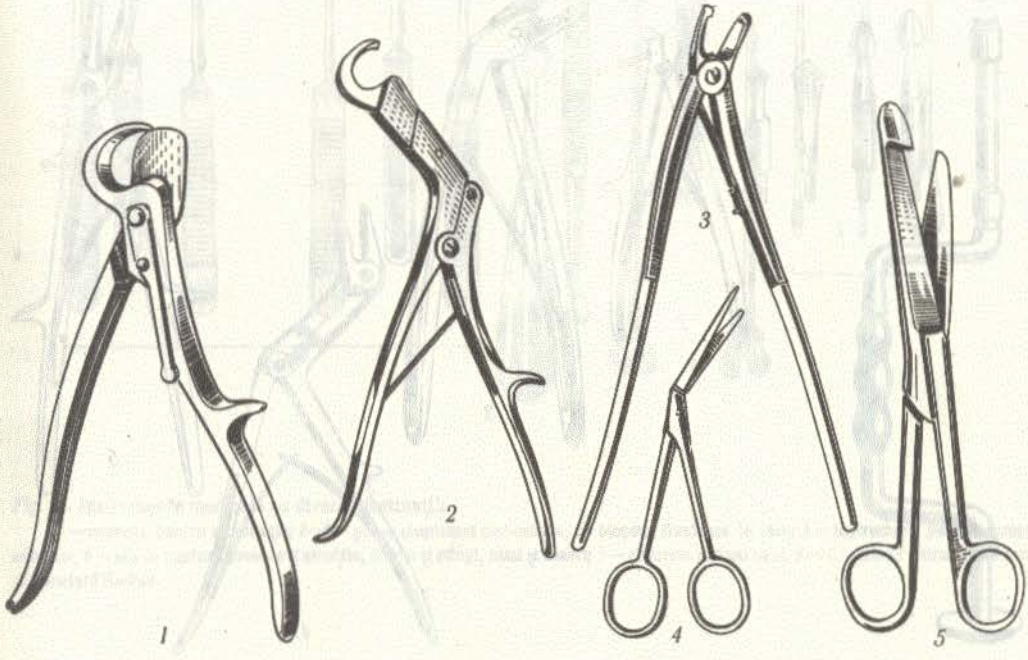

Fig. 13. **Foarfece medicale cu destinație specială:**
1 — costale cu articulație bifurcată demontabilă; *2* — costale ghilotine; *3* — foarfece ciupitoare costale cu mînere lungi; *4* — pentru disecarea vaselor; *5* — intestinale anatomice

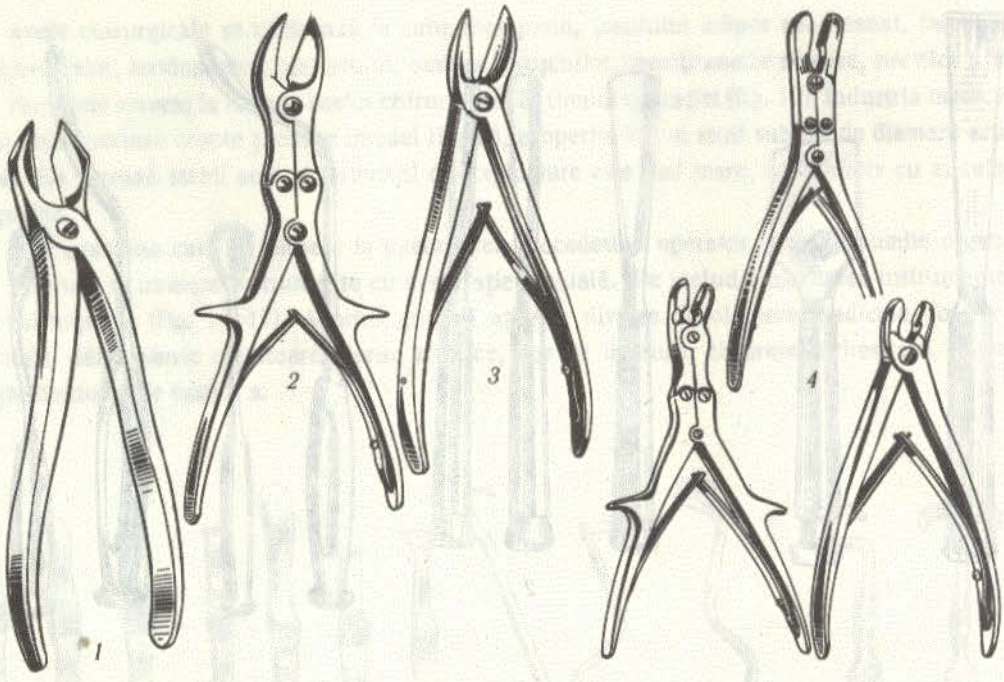

Fig. 14. Pense ciupitoare medicale de os:

1 — cu branșe drepte lanceolate; *2* — cu șarnieră și transmisie dublă; *3* — curbe în plan (Liston); *4* — cu șarnieră și transmisie dublă, cu branșe rotunde, curbe în plan

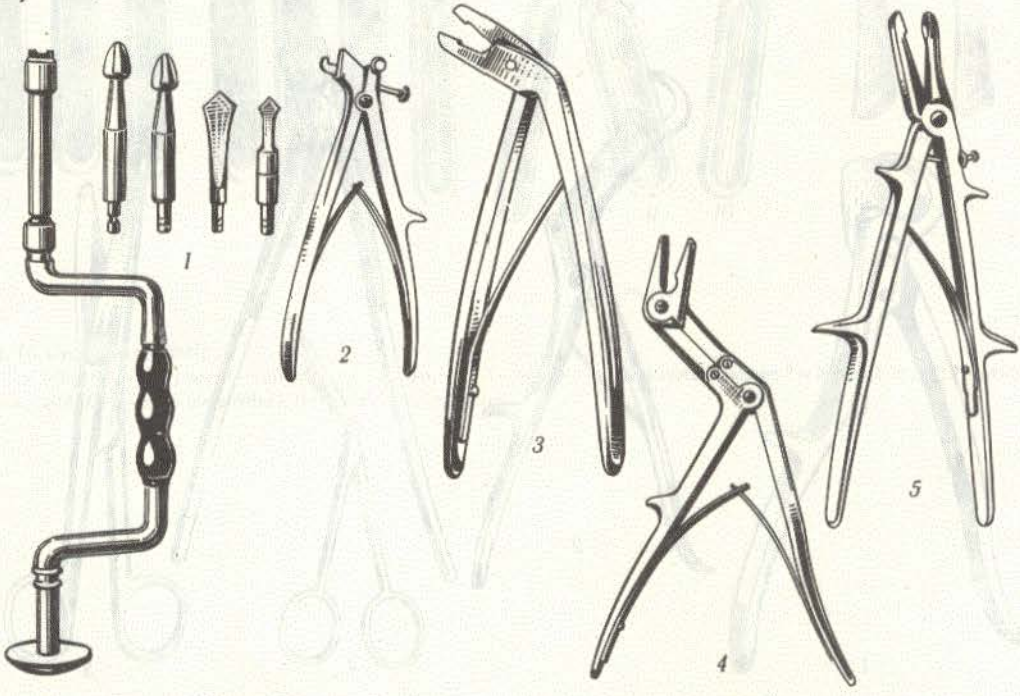

Fig. 15. Instrumente neurochirurgicale:

1 — trepan cu freze medicale (conice și lanceolate); *2—5* — pense ciupitoare Dahlgren, neurochirurgicale, Egorov-Freidin, pentru osul occipital

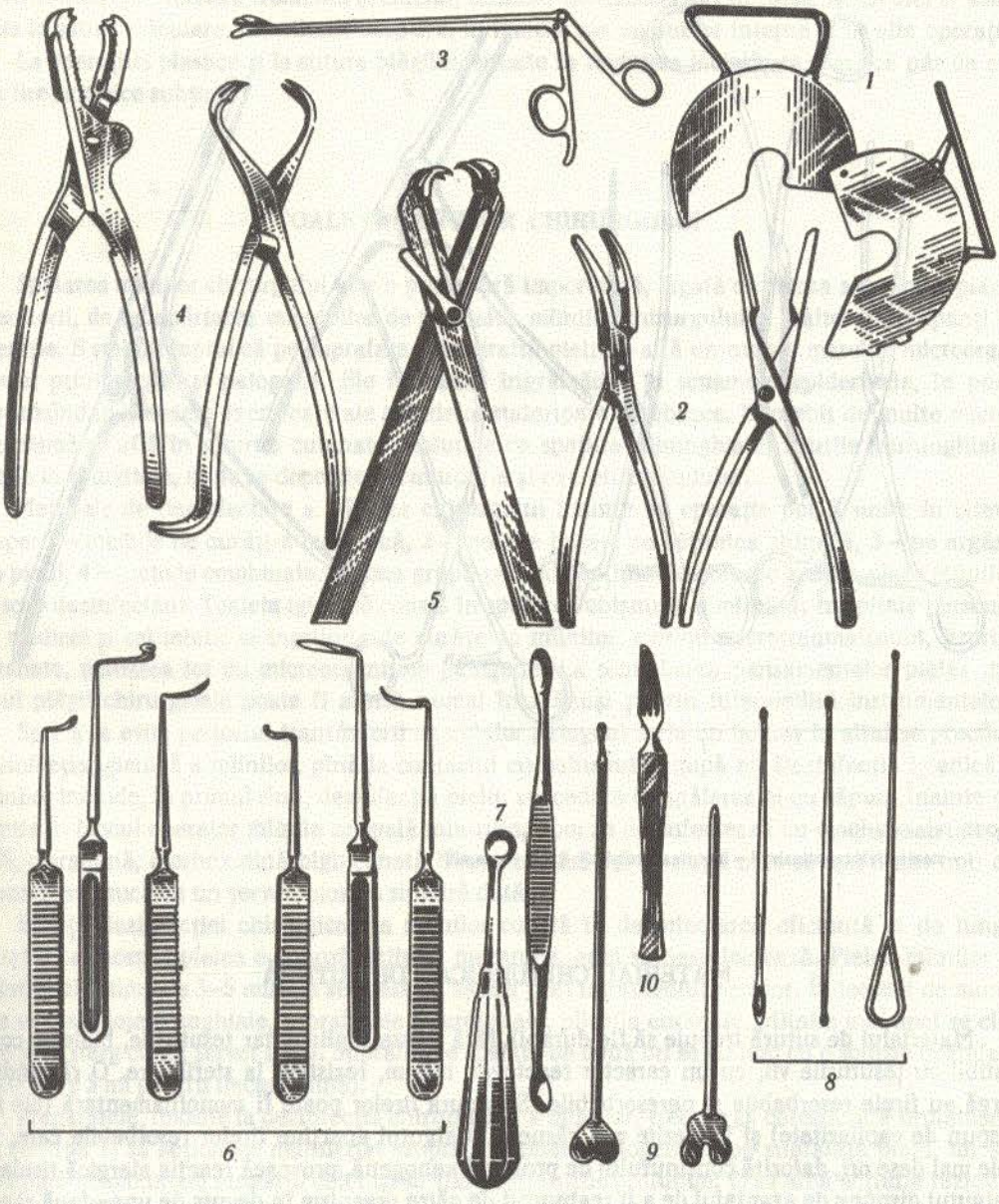

Fig. 16. **Instrumente medicale cu diverse destinații:**

1 — retractor pentru amputație; *2—4* — pense ciupitoare sechestrale, de biopsie, fixatoare de oase; *5* — instrument pentru apropierea coastelor; *6* — ace de ligatură (boante și ascuțite, drepte și stîngi, mici și mari); *7* — chiurete pentru oase; *8—10* — sondă chirurgicală butonată, canelată Kocher

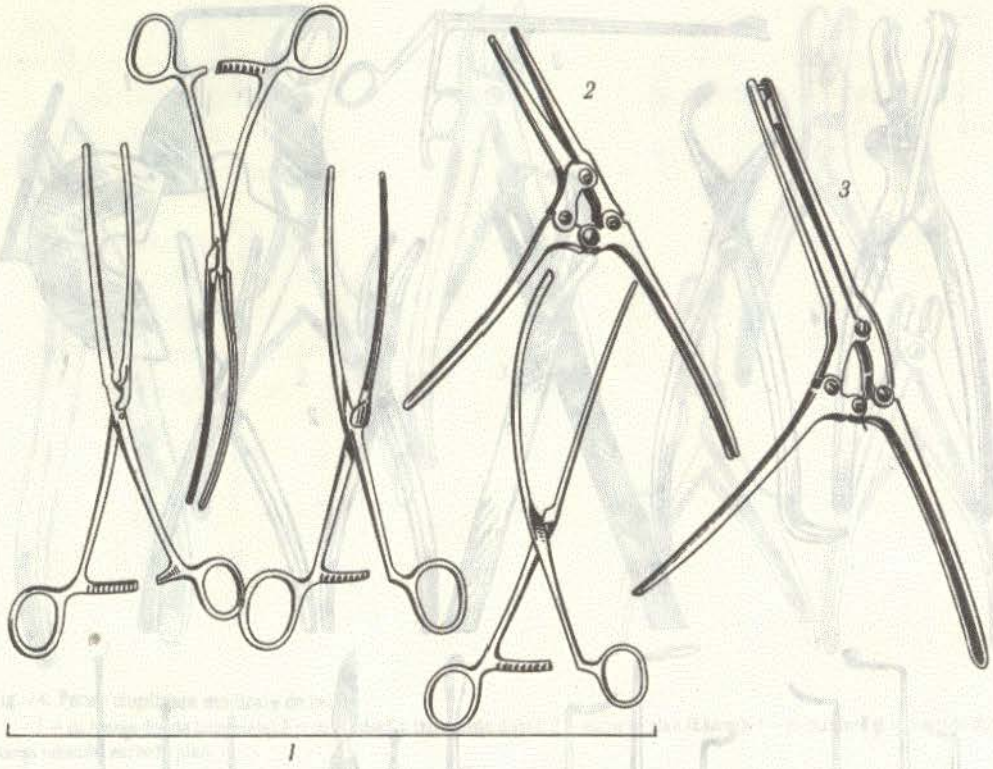

Fig. 17. Pense elastice:
1 — stomacale şi intestinale; *2* — intestinală cu şarnieră; *3* — stomacală

MATERIAL CHIRURGICAL DE SUTURĂ

Materialul de sutură trebuie să fie durabil, fără a leza suplimentar ţesuturile, biologic compatibil cu ţesuturile vii, cu un caracter reactogen minim, rezistent la sterilizare. O răspîndire largă au firele resorbabile şi neresorbabile. Structura firelor poate fi monofilamentară (ele nu dispun de capilaritate) şi împletite sau răsucite. Catgutul aparţine firelor resorbabile care, de cele mai dese ori, datorită conţinutului de proteină xenogenă, provoacă reacţia alergică tisulară. Catgutul dispune de avantajul de a fi reabsorbit de către organism în decurs de una–două săptămîni. Siliconarea catgutului reduce capilaritatea lui, ţesuturile devin mai tolerante la recepţia acestuia. Firele de mătase (nr. 00-16) neresorbabile, durabile, nu dispun de capilaritate pronunţată.

Materialul de sutură sintetic se capătă din poliamidă (capron, nailon, dederon, perlon, supramid), din polister (dacron, teflon, mersilen), din polimeri ai acidului glicolic (dexon) sau din propilenă (prolen, polilen). Firele sintetice au cea mai vastă întrebuinţare, fiind mai durabile decît firele naturale şi provocînd o reacţie inflamatorie redusă a ţesuturilor înconjurătoare.

La lichidarea defectelor tisulare mici poate fi folosit cleiul (cianocrilat), care însă nu poate înlocui suturile. Totodată ca material eterogen cleiul provoacă inflamaţia ţesuturilor, care dispare numai după reabsorbirea lui. Cleiul fibrinos conţine fibrinogen de concentraţie înaltă,

factorul XIII, care fixează trombina şi calciul, formînd un polimerizat fibrinos. Acest clei se foloseşte la suturi vasculare, intestinale aseptice, în leziuni ale organelor interne şi în alte operaţii.

La operaţiile plastice şi la sutura plăgilor, situate în regiunea facială, se practică păr de cal sau fire sintetice subţiri.

TOALETA MÎINILOR CHIRURGULUI

Spălarea mîinilor chirurgului este o procedură importantă, legată de starea aseptică a plăgii operatorii, de îndepărtarea microbilor de pe pielea mîinilor chirurgului şi a altor participanţi la operaţie. E stabilit faptul că pe suprafaţa şi în stratul pielii se află un număr mare de microorganisme, printre care şi patogene. Ele formează îngrămădiri în scuamele epidermale, în pori, pătrunzînd în canalele excretoare ale glandelor sudoripare şi sebacee. Deosebit de multe microorganisme se află în pliurile cutanate profunde ca spaţiile subunghiale, fisurile periunghiale, plicile interdigitale, unde se depozitează murdăria şi excretul glandular.

Metodele de dezinfectare a mîinilor chirurgului înainte de operaţie pot fi unite în cîteva grupe: 1 – metode de curăţire mecanică, 2 – metode bazate pe acţiunea chimică, 3 – pe argăsirea pielii, 4 – metode combinate. Ultima grupă prevede acţiuni combinate asupra pielii mîinilor cu scop dezinfectant. Toaleta igienică constă în spălarea obişnuită a mîinilor. În spitale personalul medical şi cel tehnic se îngrijeşte de curăţenia mîinilor, evitînd microtraumatismul, fisurile cutanate, poluarea lor cu microorganisme patogene. La schimbarea pansamentelor pielea din jurul plăgii chirurgicale poate fi atinsă numai în mănuşi şi prin intermediul instrumentelor.

Spre a se evita pericolul transmiterii microbilor patogeni de la un bolnav la altul se practică dezinfecţia igienică a mîinilor, pînă la contactul cu bolnavul şi după el. Dezinfecţia igienică a mîinilor include, în primul rînd, dezinfecţia pielii, succedată de spălarea ei cu săpun. Înainte de a intra în blocul operator mîinile se spală minuţios, apoi se dezinfectează cu o soluţie de alcool 70%, cloramină, clorhexidină bigluconată hidroalcoolică 0,5 %, după care se spală din nou cu săpun şi se usucă cu un şervet folosit o singură dată.

Esenţa dezinfecţiei chirurgicale a mîinilor constă în dezinfectarea eficientă şi de lungă durată. La început pielea e supusă acţiunii mecanice, apoi se dezinfectează. Pielea mîinilor şi antebraţelor timp de 3–5 minute se spală cu săpun prin intermediul periilor. Îndeosebi de minuţios se spală lojele unghiale, suprafeţele interdigitale, pliurile cutanate. Mîinile mai apoi se clătesc şi se şterg cu un şervet steril. Suprafeţele spălate de două ori se clătesc cu o soluţie dezinfectantă (cîte 5 ml pentru fiecare mînă).

Preparatele, folosite la dezinfecţia chirurgicală a mîinilor, trebuie să corespundă următoarelor cerinţe: 1) să acţioneze neîntîrziat asupra microbilor patogeni de pe suprafaţa pielii, micşorînd pînă la maximum numărul celor ce se află în straturile profunde; 2) să aibă acţiune reziduală în dezinfectarea mîinilor în cursul întregii operaţii şi să distrugă microorganismele în „sucul mănuşilor"; 3) să aibă acţiuni cumulative, astfel ca mîinile chirurgului să rămînă sterile în pauzele dintre operaţii; 4) să nu excite pielea la folosirea lor frecventă. Asemenea substanţe sînt: soluţia de alcool 70%, amestecul de alcooluri şi compuşi cuaternari de amoniu, iodonatul, iodopirona, clorhexidina (hibitanul) – soluţie hidroalcoolică de 0,5%. Iodoformul şi hexaclorfenul în şampoane, folosiţi în decurs de 3–5 minute, au o acţiune dezinfectantă pronunţată.

Metodele clasice de spălare a mîinilor – Furbringer, Spasokukotschi-Kocerghin – iau mult timp şi de aceea se folosesc rar.

Chirurgul şi personalul care participă la operaţie, după toaleta chirurgicală a mîinilor, îmbracă halate sterile, confecţionate din ţesătură de bumbac, care lasă să treacă uşor aerul prin ele.

Albiturile pentru operaţii se folosesc numai în blocul operator, avînd o anumită culoare distinctivă (verde, bleu ş. a.).

După dezinfecţia chirurgicală a mîinilor, peste un anumit timp, pe suprafaţa pielii apar din nou microbi patogeni din pliurile cutanate profunde. Pentru a efectua operaţia în condiţii aseptice se folosesc mănuşi de gumă sterile. În lipsa mănuşilor pe parcursul operaţiei de cîteva ori se repetă toaleta mîinilor. În operaţiile purulente folosirea mănuşilor este strict indicată. Mănuşile se îmbracă şi se dezbracă uşor dacă se acoperă cu praf steril. Talcul, în acest scop, e folosit tot mai rar, deoarece provoacă inflamaţia membranelor seroase, ce duce la apariţia aderenţelor. Pudra, conţinînd amidon, peste scurt timp se reabsoarbe.

PREGĂTIREA CÎMPULUI OPERATOR

Cu o zi înainte de operaţie, bolnavul face duş sau baie. Părul de pe cîmpul operator se depilează cu lama ori cu aparatul electric de ras. Briciul obişnuit nu se recomandă, deoarece poate provoca microleziuni.

Cîmpul operator se dezinfectează în două rînduri: mai întîi cu o soluţie de alcool 70%, apoi cu soluţie alcoolică de iod 5%. Avînd în vedere că iodul excită pielea şi mucoasele şi poate provoca alergie, prin ordinul Ministerului Ocrotirii Sănătăţii „Despre ameliorarea ajutorului medical acordat bolnavilor cu maladii purulente şi înteţirea luptei cu infecţia nazoconială" nr. 720 din 31.07.78, iodul este interzis. Se recomandă folosirea soluţiilor de iodonat, iodopironă, clorhexidină bigluconată. Aceste soluţii au acţiune antiseptică datorită iodului molecular, care se elimină local şi evită reacţia alergică.

Pielea cîmpului operator se izolează prin acoperirea cu albituri sterile sau cu peliculă sterilă, prin care se efectuează incizia chirurgicală.

Poziţia bolnavului pe masa de operaţie depinde de regiunea şi organul, care urmează a fi supuse intervenţiei chirurgicale. În timpul operaţiilor pe organele gîtului, ale pieptului, cavităţii abdominale bolnavul, de regulă, e culcat pe spate. Dacă operaţia are loc pe unul din organele bazinului, e indicată poziţia Tredelenburg; în operaţia rinichiului bolnavul se află culcat pe partea sănătoasă, în timpul operaţiilor coloanei vertebrale bolnavul e culcat pe burtă. La operaţiile segmentelor distale ale extremităţilor sau a unei porţiuni din regiunea occipitală, deseori se folosesc suplimentar suporturi, măsuţe.

Pe masa de operaţie extremităţile superioare, cît şi cele inferioare ale bolnavului se fixează, rămînînd liberă numai extremitatea operabilă sau extremitatea superioară pentru injecţii intravenoase, determinarea tensiunii arteriale, pulsului ş. a.

Chirurgul trebuie să se posteze în aşa fel, încît să poată lesne efectua calea de acces prin incizia pielii de la stînga spre dreapta, sau de sus în jos atunci cînd incizia se face cu mîna dreaptă. Concomitent se stabilesc locurile mai raţionale ale fiecărui participant la operaţie.

MICROCHIRURGIA

În prezent o dezvoltare tot mai largă capătă microchirurgia. Datorită ei se transplantează cu succes ficatul, pancreasul şi alte organe. Tehnica microchirurgicală permite suturarea vaselor cu un diametru de 1 mm. Ea serveşte drept premisă la procesul de replantare a degetelor, mîinii şi chiar a extremităţilor în întregime. Pentru operaţiile microchirurgicale se folosesc instrumente

speciale, material de sutură foarte subţire şi microscoape cu un grad de mărire de 3–40 ori, sau ochelari care măresc de 2–4 ori.

METODELE DE ANESTEZIE

Analgezia (anestezia) apare în urma injectării în ţesuturi, în organismul bolnavului a substanţelor anestezice sau narcotice.

Narcoza sau *analgezia generală* este starea de inhibiţie, creată artificial, a sistemului nervos central urmată de pierderea cunoştinţei, a sensibilităţilor dureroase, tactile etc.

La *anestezia locală* soluţia anestezică blochează terminaţiile nervoase senzitive, întrerupînd impulsurile dureroase prin conductorii nervoşi, care unesc receptorii cu sistemul nervos central. Caracterul şi volumul intervenţiei chirurgicale, starea bolnavului, precum şi alţi factori determină forma şi metoda respectivă de anestezie.

Un rol important la elaborarea metodelor de anestezie l-au avut savanţii din Rusia. Astfel, în 1847 N. I. Pirogov pe cîmpul de luptă a folosit ca narcoză eterul. Tot el a elaborat metoda de narcoză rectală. S. P. Feodorov şi N. V. Kravkov au studiat narcoza intravenoasă, propunînd în acest scop hedonalul. A. V. Vişnevski a perfecţionat tehnica anesteziei cu novocaină 0,25% (metoda infiltraţiei serpiginoase, anestezia tronculară, în teacă), făcînd posibile intervenţiile chirurgicale ample cu anestezie locală.

Anastezia generală (narcoza)

În prezent se aplică următoarele tipuri de narcoză: inhalatorie, intravenoasă şi mixtă.

În **narcoza inhalatorie** substanţele analgezice pătrund în organism în formă de vapori sau gaze. În narcoza cu durată lungă se folosesc substanţele narcotice şi gazele, care se dizolvă uşor în sînge (tricloretilena, eterul pentru narcoză, metoxifluranul). Cînd solubilitatea anesteziculuí (protoxidul de azot, ciclopropanul, fluorotanul) în sînge e scăzută, starea de narcoză apare repede. Narcoza inhalatorie se efectuează prin metodele: de narcoză în circuit deschis, în circuit semideschis, în circuit semiînchis.

Narcoza în circuit deschis constă în inspirarea de către bolnav a anesteziculuí, care pătrunde o dată cu aerul atmosferic, şi se elimină prin expiraţie în atmosferă. Drept exemplu poate servi narcoza cu eter, care în prezent se practică rar.

Prin sistemul în circuit semideschis bolnavul inspiră amestecul de gaze din aparatul pentru narcoză, expirîndu-l în atmosferă printr-o supapă, care funcţionează într-o singură direcţie. Aşadar, aerul expirat este izolat complet, menţinîndu-se în aşa fel concentraţia permanentă a anesteziculuí în amestecul gazelor inspirate, care circulă prin vaporizator sau rotametru.

La aplicarea sistemului de narcoză în circuit semiînchis bolnavul inspiră şi expiră din rezervorul aparatului de narcoză, în care o parte din amestecul de gaze permanent se împrospătează. Această metodă preîntîmpină hipercapnia cu ajutorul calcarului sodat, care absoarbe bioxidul de carbon. Narcoza în circuit semiînchis are două sisteme: pendulară şi circulatorie. În sistemul pendular, lipsit de supape, respiraţia întîlneşte o rezistenţă relativ mică. Sistemul se practică la copiii de pînă la 14 ani. Dezavantajul acestui sistem este spaţiul „mort". Sistemul circulatoriu dispune de supape la inspiraţie şi expiraţie, care reglează mişcarea normală a amestecului gazonarcotic, inspirat de bolnav, în stare caldă şi umectat. Totodată în sistemul circulatoriu respiraţia întîlneşte o rezistenţă mare, de aceea el se aplică la adulţi şi la copii de vîrstă mai mare de 14 ani.

În metoda de narcoză în circuit închis are loc o recirculare fără pierderi a amestecului gazo-narcotic, fapt care oferă condiţii favorabile pentru toţi cei care lucrează în sala de operaţii.

Pentru a menţine trecerea liberă prin căile respiratorii se aplică intubaţia endotraheală. Avantajul ei constă în menţinerea trecerii prin căile respiratorii, în micşorarea pericolului aspiraţiei sîngelui, a pătrunderii în căile respiratorii a maselor vomitate şi a mucusului.

Tehnica intubaţiei. Intubaţia se face sub control vizual. Canula endotraheală se introduce, folosind laringoscopul cu lamă curbă. Lama laringoscopului deschide intrarea în laringe, apoi canula endotraheală, traversînd glota, pătrunde în trahee. Pentru intubaţia traheală la adulţi există o trusă de canule intubatorii (din gumă şi masă plastică) cu manşete. În operaţiile din regiunile capului şi gîtului se utilizează canule endotraheale utilate cu carcasă metalică, care evită flexia canulei. La copii anesteziologii folosesc canule de intubaţie speciale, construcţia cărora corespunde particularităţilor anatomice ale acestora.

Narcoza intravenoasă nu necesită aparataj special, în schimb are dezavantaje vădite: durata limitată şi unele dificultăţi la dirijarea amplitudinii. La narcoza intravenoasă se folosesc barbituratele, propanididul (sombrevinul), etaminalul sodic (viadrilul), chetaminul (chetalarul).

Narcoza mixtă se caracterizează prin folosirea amestecului de anestezice cu miorelaxante. De exemplu, preparatele inhalatoare – fluorotanul şi protoxidul de azot sau barbituratele, fluorotanul şi protoxidul de azot cu miorelaxantele. Se admit şi alte combinaţii de substanţe.

Din formele speciale ale narcozei mixte fac parte şi *neuroleptanalgezia, hipotonia* şi *hipotermia* (artificiale) dirijate.

Anestezia locală

Anestezia locală înlătură senzaţiile dureroase într-o regiune limitată a corpului prin întreruperea conductibilităţii nervoase, cu păstrarea cunoştinţei. Anestezia poate avea loc în urma îmbibării ţesuturilor cu o soluţie anestezică (anestezia prin infiltraţie) sau în urma acţiunii acesteia asupra fibrelor nervoase din regiunea cîmpului de operaţie (anestezia tronculară).

În chirurgie în prezent pentru anestezia locală se folosesc anestezice, derivaţi ai esterilor compuşi (novocaina, dicaina, piromecaina) şi ai amidelor acizilor ciclici sau amide aromate ale aminoacizilor N-substituiţi (lidocaina, trimecaina, sovcaina).

Unul dintre dezavantajele anesteziei locale este starea conştientă a pacientului pe parcursul operaţiei, fapt care îi provoacă acestuia emoţii negative.

Ţinînd seamă de situaţia ce se poate eventual crea, chirurgul înainte de operaţie e dator să calmeze pacientul, să-i explice scopul şi importanţa operaţiei. O asemenea psihoprofilaxie trebuie să devină o parte indispensabilă a pregătirii preoperatorii a bolnavului.

La aplicarea anesteziei locale e necesar să se ţină cont de sensibilitatea diferitelor ţesuturi ale organismului. Sensibilitatea depinde de numărul terminaţiunilor nervoase pe unitate de suprafaţă, ce reacţionează uneori violent la traumarea mecanică a ţesuturilor. La aplicarea anesteziei succesive, senzaţiile sînt foarte dureroase la disecarea pielii, a ţesutului adipos subcutanat şi fasciilor. E mai puţin sensibil ţesutul muscular, cele mai dureroase fiind periostul, pleura şi peritoneul parietale şi *dura mater* craniană. Din acest motiv disecarea ţesuturilor fără o anestezie minuţioasă a trunchiurilor nervoase e periculoasă. Sînt puţin sensibile la dureri organele interne, ţesutul osos, substanţa cerebrală.

Se disting cinci forme de anestezie locală: de contact, prin infiltraţie, tronculară, intravenoasă regională şi anestezia curativă (blocajul).

Anestezia de contact superficială constă în pulverizarea anesteziculuipe suprafaţa mucoasei sau aplicarea lui cu ajutorul unui tampon. Soluţia anestezică de concentraţia dată se pregăteşte

ex tempore. Se ţine cont de faptul că membranele mucoase patologic schimbate, cu o structură densă, prezintă un obstacol în procesul de absorbire a soluţiilor anestezice. Şi invers, mucoasele laxe (nazală, a laringelui, traheală) resorb soluţiile cu uşurinţă şi foarte intens.

Membrana mucoasă inflamată are proprietatea de a absorbi anestezicele în ritm galopant, ceea ce poate provoca intoxicaţia organismului.

Anestezia prin infiltraţie constă în injectarea soluţiei anestezice în ţesuturi în mod succesiv strat cu strat, începînd cu linia de incizie a viitoarei operaţii şi a vecinătăţii ei. Soluţia se introduce mai întîi intradermic pe parcursul liniei de incizie, formîndu-se aşa-numita „crustă de lămîie". Apoi se străpunge bureletul cutanat, se introduce soluţie de novocaină în ţesutul adipos subcutanat, sub fascii, în muşchi. Efectul anestezic deplin în anestezia prin infiltraţie cu novocaină apare peste 10–15 minute, iar la infiltrarea anesteziceior contemporane efectul este şi mai rapid. Anestezia prin infiltraţie se practică în biopsii, la extirparea tumorilor mici, precum şi în combinaţie cu anestezia tronculară.

Anestezia prin metoda infiltrării compresive serpiginoase după A. V. Vişnevski constă în aceea că ţesuturile ce vor fi supuse inciziei, se infiltrează sub presiune cu soluţie de novocaină de 0,25%. După incizia pielii şi a ţesutului subcutanat, ţesuturile, situate mai profund, se infiltrează cu novocaină, fapt care contribuie la disecarea lor în ordine strict succesivă. La clivarea ţesuturilor cu novocaină se observă mai bine vasele sanguine şi trunchiurile nervoase.

Anestezia intravenoasă regională se aplică în cazurile cînd narcoza generală este contraindicată (în operaţii la ţesuturile moi ale extremităţilor superioare şi inferioare). La anestezia intravenoasă se infiltrează 50 ml soluţie de lidocaină de 0,5%. În acest scop prin intermediul brasardei se întrerupe circulaţia arterială, iar apoi se introduce intravenos substanţa anestezică respectivă. Avantajele anesteziei intravenoase sînt: simplicitatea tehnică, accesibilitatea vastă şi apariţia rapidă a efectului anestezic. Dezavantajele: anestezie de scurtă durată, formarea posibilă a trombilor în locul punctiei, reacţia toxică la restabilirea rapidă a circulaţiei sanguine.

Anestezia regională sau tronculară se deosebeşte prin acţiunea soluţiei anestezice nu numai asupra terminaţiunilor nervoase, dar şi a conductorilor nervoşi, întrerupînd circuitul impulsurilor nervoase spre encefal. Astfel anestezicul se introduce peri- sau endoneural. El acţionează asupra tuturor formaţiunilor nervoase în regiunea presupusei plăgi chirurgicale şi în jurul ei.

Soluţia anestezică poate fi introdusă pe proiecţia trunchiurilor nervoase mai mari pînă la ramificarea lor şi în acest caz anestezia se numeşte tronculară. În anestezia tronculară dispar senzaţiile dureroase pe suprafaţa inervată de conductorul nervos respectiv sub acţiunea soluţiei de novocaină de 0,5%. Soluţiile de novocaină cu o concentraţie mai înaltă nu se recomandă spre a se evita unele schimbări pronunţate în axonii fibrelor nervoase. În timpul anesteziei tronculare se deconectează mai întîi senzaţiile termice, apoi cele tactile şi dureroase şi, în sfîrşit, senzaţiile proprioceptive. La încetarea acţiunii anesteziculuifuncţiile enumerate mai sus se restabilesc în ordine inversă. Anestezia tronculară se aplică pe larg în practica stomatologică. Drept variante ale anesteziei tronculare servesc anesteziile epidurală, paravertebrală, sacrală, rahidiană.

În *anestezia epidurală (extraduralâ, peridurală)* substanţa anestezică se introduce în spaţiul epidural umplut cu ţesut adipos, limitat de foiţele *dura mater* ale măduvei spinale şi pereţii canalului vertebral. Se introduce o cantitate de anestezic de 10 ori mai mare decît în anestezia lombară.

Poziţia pacientului în timpul efectuării anesteziei epidurale poate fi: culcat pe o parte cu picioarele lipite de abdomen sau şezînd pe scaun. Se aplică premedicaţia. Pe linia ce uneşte crestele iliace se determină apofiza spinoasă a vertebrei L_{IV}. Locul punctiei trebuie să se afle mai sus sau mai jos de vertebră. După dezinfectarea pielii acul, introdus strict pe linia mediană posterioară, străpunge ligamentele supra- şi interspinale. O rezistenţă mică opune ligamentul flav. Imediat după străpungerea lui se introduce anestezicul, ţinînd cont de faptul că spaţiul epidural

prezintă o fisură de 3–4 mm. Pentru a determina unde e situat acul, se introduc cîţiva mililitri de soluţie izotonică (clorură de potasiu), a cărei introducere trebuie să decurgă fără nici o rezistenţă, iar la deconectarea seringii de ac picătura de lichid se absoarbe imediat în lumenul acului – fenomen determinat de capacităţile aspiratorii ale ţesutului adipos epidural. După aceasta în seringă se toarnă soluţia anestezică (13–18 ml de lidocaină 2% în operaţiile din cavitatea abdominală, 12–16 ml – în operaţii pe organele genitale şi perineu, 13–16 ml – în operaţiile la extremităţile inferioare).

La început se introduc 4–5 ml de anestezic şi se aşteaptă 5 minute. Dacă substanţa anestezică pătrunde direct în spaţiul subarahnoidian, anestezia apare peste 4–5 minute. Introducerea anesteziculuí mai departe este strict interzisă, repercusiunile fiind din cele mai grave, soldîndu-se cu apariţia colapsului sau a stării letale (din cauza răspîndirii anesteziculuí pînă la medula oblongată). Însă dacă anestezia nu apare în timpul indicat, se introduce toată doza de anestezic, acţiunea căruia apare peste 15–20 minute (blocajul nervilor spinali).

Anestezia sacrală (caudală) are un efect curativ în dereglările vegetative în regiunea bazinului şi cea lombară, cît şi în operaţiile pe perineu, rect, canalul anal, vezica urinară, prostată, vagin şi organele genitale externe. Locul punctiei – între *cornua sacralia*. Printr-o apăsare uşoară a degetului se introduc 40–60 ml novocaină 0,5% sau 20 ml lidocaină 1%. Soluţia pătrunde în spaţiul epidural, unde are loc blocajul nervilor sacrali, acţionînd şi asupra conductorilor vegetativi. Anestezia apare peste 20 minute. Anestezia sacrală prelungită (prin intermediul cateterului) se practică în asistenţa obstetricală.

Anestezia rahidiană se practică în intervenţiile chirurgicale pe perineu, organele genitale externe şi extremităţile inferioare. Ea poate fi numită şi tronculară centrală. Anestezicul se introduce în spaţiul subarahnoidian, unde acţionează direct asupra rădăcinilor nervilor rahidieni (spinali), blocînd inervaţiile senzitivă, motoră şi vegetală. Anestezia apare peste 5–7 minute.

Locul punctiei este, de obicei, între vertebrele lombare L_{III} şi L_{IV}, însă se admite şi mai sus sau mai jos. Drept soluţii anestezice servesc soluţiile de novocaină 5% (circa 3 ml), sovcaină 1% (0,4–0,8 ml), dicaină şi lidocaină 5% cu glucoză ş. a.

Anesteziile epidurală şi rahidiană trebuie să se practice după indicaţii stricte. Ambele metode tehnic sunt dificile şi pot duce la complicaţii. În dereglările trofice ale circulaţiei arteriale şi venoase, la dureri mari provocate de leziuni ale trunchiurilor nervoase sau ale ramificaţiilor lor, de inflamaţia sistemului nervos periferic, se practică blocajul ganglionilor simpatici. Pentru aceasta se foloseşte novocaină 1% sau lidocaină.

DISOCIEREA ŢESUTURILOR

Principiul fundamental al disocierii ţesuturilor constă în respectarea strictă a succesivităţii şi se face cu ajutorul instrumentelor de tăiat (bisturiu, foarfece ş. a.). În oncologie la desfacerea ţesuturilor se folosesc instrumente electrochirurgicale.

La efectuarea căii de acces, în primul rînd, se secţionează ţesuturile tegumentare, începînd cu pielea. La incizia pielii se ţine cont de liniile de extensie cutanată (paralel cu ele), folosindu-se bisturiul curb. Bisturiul se înfige perpendicular în piele, apoi lama lui contactează cu suprafaţa pielii, iar pe spatele instrumentului se apasă cu degetul indicator. În timpul inciziei pielea se fixează cu degetele mîinii stîngi.

După secţionarea pielii, plaga se lărgeşte cu depărtătoare cu gheare ascuţite, se opreşte hemoragia din vasele disecate. Apoi se disecă ţesutul adipos subcutanat, fascia superficială şi se denudează fascia proprie. Sub fascia proprie pot fi situate vase şi nervi de dimensiuni mai mari,

fapt care cere o atenţie deosebită din partea chirurgului, spre a se evita eventuala leziune a acestor formaţiuni neurovasculare. Fascia proprie se fixează cu două pense chirurgicale, se ridică puţin, apoi cu bisturiul sau foarfecele se face o mică incizie. Prin ea se introduce sonda canelată şi cu bisturiul se disecă fascia proprie spre ambele unghiuri ale plăgii. Vasele şi nervii din zona inciziei se izolează. Fascia proprie poate fi disecată cu un foarfece cu vîrf bont, mişcînd fracţionat ramura inferioară a foarfecelor sub fascie.

Disecarea muşchilor, cînd condiţiile ne permit, se face prin clivare pe traseul fibrelor musculare; în cazurile necesare muşchii se secţionează. Foiţele parietale pleurală şi peritoneală se disecă cu foarfecele între două pense anatomice, care totodată ridică puţin membrana seroasă. În cursul operaţiei se care o deosebită atenţie spre a nu leza organele interne, care pot fi eventual încorporate. La aplicarea anesteziei locale, foiţa parietală seroasă poate fi disecată după o irigare în prealabil cu anestezic.

Disecarea periostului se face cu bisturiul, apoi marginile lui se decolează, se deplasează cu un decolator drept sau curb, se disecă osul.

În prezent în medicină, îndeosebi în chirurgie, capătă o vastă întrebuinţare dispozitivele cu laser. Mai des se folosesc dispozitivele „Skalpeli-1", „Skalpeli-2" şi „Romaşka".

Folosirea laserului cu bioxid de carbon la operaţiile pe esofag, stomac, intestine micşorează hemoragia, coagulînd concomitent vasele lezate, creînd un cîmp de operaţie favorabil pentru efectuarea succesivă a rezecţiei organelor indicate şi a anastomozelor. Deosebit de eficientă este întrebuinţarea simultană a instrumentelor cu laser şi a celor speciale, precum şi a aparatelor de suturat, ducînd, în consecinţă, la scurtarea duratei operaţiilor, la o hemostază aproape completă şi la protecţia ţesuturilor înconjurătoare. Este îmbucurător faptul că operaţiile căilor biliare extrahepatice, ale pancreasului, splinei, cît şi tratarea mastitei, abceselor, ulcerelor trofice, plăgilor purulente ş. a., în care a fost folosit laserul, sînt reuşite.

Tehnica bazată pe lasere se foloseşte cu succes în ginecologie, urologie, proctologie, oncologie, plastie chirurgicală, neurochirurgie, otorinolaringologie, cosmetologie şi în alte domenii ale medicinei.

UNIREA ŢESUTURILOR

După efectuarea procedeului operator – etapa fundamentală a intervenţiei chirurgicale – şi după hemostaza deplină, marginile plăgii operatorii se unesc pe baza principiului suturării succesive strat cu strat (în ordinea inversă disocierii ţesuturilor). Marginile plăgii se adaptează minuţios şi se apropie maxim. Suturile se aplică cu ace chirurgicale.

Există diferite suturi chirurgicale, dar în această subdiviziune va fi vorba de suturarea ţesuturilor tegumentare. În primul rînd, trebuie amintite suturile cu fir continuu (surjet) şi cu fire separate (fig. 18). La rîndul lor suturile cu fir continuu se împart în surjet simplu (Multanovski), surjet „în U" etc. La aplicarea suturilor distanţa dintre punctele de sutură trebuie să fie de 0,5–2 cm, în dependenţă de grosimea ţesuturilor – cu cît ţesutul e mai subţire, cu atît mai dese sînt punctele de sutură. Totodată, se ţine cont de numărul vaselor lezate pe o unitate de suprafaţă, cît şi de alte momente.

Suturile cu fire separate sînt mai avantajoase faţă de cele cu fir continuu, deoarece o eventuală perforare a unuia dintre punctele de sutură separată nu provoacă complicaţii nedorite – punctele vecine fixează marginile plăgii, în timp ce perforarea unui punct de sutură cu fir continuu poate să cauzeze insuficienţa (slăbirea) suturii în întregime. În afară de aceasta, suturile cu fir continuu duc la o hemostază mai eficace şi se aplică prompt. Muşchii, disecaţi trans-

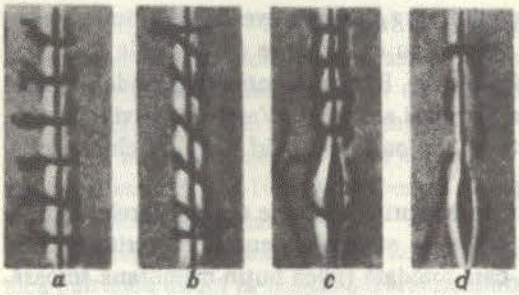

Fig. 18. Tipuri de suturi chirurgicale:
a — cu fir separat; *b* — cu fir continuu, surjet simplu; *c* — surjet (Multanovskhi); *d* — surjet „în U"

Fig. 19. Tipuri de noduri:
a — dublu chirurgical; *b* — simplu (femeiesc); *c* — marinăresc

versal în timpul operației, se suturează cu sutură „în U"; fasciile, aponevrozele se suturează cu surjet simplu. Straturile groase ale țesutului subcutanat și pielea se suturează cu fire separate. Pe piele nodurile se leagă pe partea laterală a plăgii; asistentul în acest timp coaptează minuțios marginile plăgii, evitînd aversarea sau entropierea lor, – momente care încetinesc cicatrizarea.

La aplicarea suturilor pe țesuturile tegumentare se cer o hemostază absolută și o apropiere maximă a țesuturilor spre a se evita apariția fisurilor în adîncimea plăgii. Dacă stratul subcutanat adipos e gros, se recomandă aplicarea unui etaj suplimentar de suturi. Fisurile rămase se umplu, de obicei, cu lichid tisular, sînge, prefăcîndu-se în seroame, hematoame, amenințînd supurația. În asemenea cazuri apar infiltrate subcutanate, abcese și flegmoane, care necesită scoaterea suturilor cutanate. Vindecarea plăgii se va face *per secundam intentionem*, cu termen de tratament mai prelungit, formînd în consecință o cicatrice mare și o scădere a rezistenței tegumentelor exterioare pe calea de acces. Ca urmare poate apărea hernia postoperatorie sau alte complicații.

La aplicarea suturilor cu fire separate sau la terminarea suturii cu fir continuu se leagă nodurile (fig. 19). Există noduri de ligaturare marinărească și chirurgicale. Nodul chirurgical se folosește în cazurile cînd se coase cu o anumită tensiune, cu catgut care, fiind lunecos, amenință dezlegarea nodului. Nodul chirurgical se face printr-o răsucire dublă a capetelor aței.

HEMOSTAZA

În dependență de caracterul leziunii vasului sau a organului, deosebim hemoragii arterială, venoasă, capilară și parenchimatoasă.

Hemoragiile pot fi cauzate de leziuni ale țesuturilor, provocate de traume sau procese patologice (ulcer sîngerînd, tumori care se descompun, ulcerări ale vasului dintr-un infiltrat inflamator, ruperea unui vas sclerozat), cît și de afectarea hemostazei.

Hemoragia arterială se determină după culoarea sîngelui – roșie-aprins, unda pulsatilă, dehiscența plăgii, cea venoasă – culoarea întunecată a sîngelui, absența undei pulsatile, tensiunea venoasă negativă. Hemoragia capilară apare în plăgile de proporții mari, unde sîngerează întregul țesut fără a pulsa. Hemoragia parenchimatoasă are loc la ficat, splină, plămîni și alte organe parenchimatoase. Ea prezintă pericol prin faptul că vasele nu se contractă, peretele lor fiind fixat de stroma organului. O pierdere considerabilă, circa 25% din volumul sîngelui care circulă, poate provoca șocul hemoragic, iar pierderea a 50% de sînge pune în pericol viața pacientului.

Hemostaza poate fi temporară şi definitivă. Aceasta depinde de condiţiile în care se află bolnavul, de existenţa mijloacelor necesare, de iscusinţa acelui care efectuează hemostaza.

Cel mai mare pericol prezintă hemoragiile din arterele mari. Lezarea vaselor magistrale poate provoca moartea în decurs de cîteva minute. În asemenea cazuri se aplică măsuri de urgenţă pentru salvarea bolnavului – *hemostaza temporară.* Ea constă în: comprimarea vasului magistral lezat către cel mai apropiat os, aplicarea unui pansament compresiv şi a garoului. Prima acţiune a celui care acordă ajutor este comprimarea digitală a vasului care sîngerează. De menţionat că atare comprimare duce la o hemostază de scurtă durată, după care se aplică alte metode hemostatice. Mai întîi trebuie aplicat garoul de gumă proximal de locul care sîngerează. Garoul, slab aplicat, poate duce la o hemoragie mai abundentă, iar aplicat prea strîns – comprimă nu numai vasele, dar şi trunchiurile nervoase, lezîndu-le. Drept control la aplicarea garoului serveşte pulsaţia porţiunilor distale ale arterelor intacte: la dispariţia pulsului garoul nu se mai strînge. Garoul nu poate fi aplicat pe timp îndelungat. Aplicarea garoului e contraindicată bolnavilor cu schimbări vasculare aterosclerotice pronunţate şi cu procese inflamatorii. În asemenea cazuri în plagă pe extremităţile centrală şi distală ale vasului lezat se aplică pense hemostatice, acţiune care cere din partea persoanei care acordă ajutor o înaltă calificare medicală şi prezenţa instrumentelor necesare.

Hemoragia parvenită din vasele mici poate fi oprită cu ajutorul pansamentului constrictiv. Lezarea vaselor venoase mari în jumătatea superioară a corpului se poate solda cu pătrunderea în ele a aerului atmosferic. Spre a evita acest pericol, vasele venoase mari lezate se comprimă cu un tampon steril.

Hemostaza definitivă se realizează prin următoarele metode: mecanice, fizice, chimice şi biologice. Pe vasele magistrale se aplică suturi, cele cu un diametru mai mic se ligaturează. Hemoragiile capilare şi parenchimatoase se întrerup prin tamponare. În hemoragia hepatică suprafeţele sîngerînde se suturează, la lezarea splinei adeseori se recurge la splinectomie.

Din metodele fizice mai frecvent se practică electrocoagularea. Drept factori hemostatici se folosesc: rutina, calciul, gelatina medicinală, pectina, colagenul, toxine ale veninului de şarpe, dicinona. La hemoragia cauzată de fibronoliza locală se folosesc antifibrinilitice sintetice şi inhibitori naturali ai fibrinolizei de felul contricalului. Ca metodă biologică de hemostază definitivă la hemoragii parenchimatoase serveşte transplantarea liberă, pe suprafaţa sîngerîndă, a unei porţiuni de ţesut, bogat în trombochinază (muşchi, fascii, oment). Hemoragia capilară poate fi întreruptă prin intermediul buretelui hemostatic sau gelatinos.

Bolnavilor cu leziuni vasculare mari şi cu hemoragie abundentă li se aplică suturi vasculare – metodă hemostatică adecvată. Toţi chirurgii sînt datori să cunoască tehnica manuală a suturilor vasculare. Ligatura vaselor se practică ca metodă forţată, ea poate fi justificată de circumstanţe extremale. Desigur, pot fi şi contraindicaţii la aplicarea suturilor, spre exemplu, la tumori sau la inflamaţii ale peretelui vascular, însoţite de hemoragii. Vasele mici în plagă pe parcursul operaţiei se fixează cu pense hemostatice. La ligaturarea vaselor asistentul ridică, în primul rînd, pensa hemostatică, o stabileşte perpendicular faţă de ţesuturi, iar chirurgul aplică firul ligaturant la capătul pensei hemostatice. Iar la ligaturarea şi strîngerea primului nod spre a se evita lunecarea ligaturii, asistentul ridică extremitatea pensei hemostatice împreună cu vasul (ridică vîrful). După legarea primului nod, se scoate pensa hemostatică şi încă o dată se strînge nodul. Apoi se ligaturează şi se strînge al doilea nod, capetele aţei se taie. În ţesuturile cicatrizate uneori ligaturarea vasului este dificilă. În asemenea cazuri se străpung ţesuturile paravasculare, şi astfel ligatura se aplică fără eforturi deosebite şi nu alunecă.

PRINCIPIILE GENERALE ÎN TOALETA CHIRURGICALĂ PRIMARĂ A PLĂGILOR

Orice plagă deschisă, cu excepţia celor operatorii, este plagă infectată, care necesită o toaletă chirurgicală urgentă.

Aspectul plăgii depinde de caracterul vulnerant al armei, de mecanismul traumei, de forţă şi de alţi factori. De exemplu, plăgile anfractuoase, în comparaţie cu cele prin tăiere, se caracterizează printr-o traumatizare mai pronunţată a ţesuturilor şi formarea receselor laterale; plăgile cauzate de schije sînt, de obicei, mai vaste decît cele provocate de gloanţe, deoarece marginile neregulate ale schijelor traumatizează suplimentar ţesuturile, fapt care decide aplicarea metodelor într-un caz sau altul şi atitudinea chirurgului în toaleta plăgii. Sarcinile principale în toaleta chirurgicală a plăgii sînt hemostaza, eliminarea corpurilor eterogene şi a tuturor ţesuturilor neviabile, deschiderea receselor suplimentare, excizia marginilor plăgii, aplicarea suturilor şi drenarea minuţioasă a plăgii, este posibilă o suturare precoce a plăgii sau aplicarea autodermoplastiei.

La internarea pacientului în secţia chirurgicală, în primul rînd, se lichidează pericolul celor mai grele urmări ale traumei – şocul şi hemoragia, ţinînd seamă şi de profilaxia tetanosului. După aceasta se face toaleta plăgii.

TEHNICA INTERVENŢIILOR MEDICALE DE BAZĂ

Injecţiile intradermice de cele mai dese ori se fac la introducerea soluţiilor anestezice care produc anestezia locală şi la probele intradermice speciale (Mantoux, Cazzoni). Pielea se dezinfectează cu tinctură de iod. Pentru injecţiile intradermice se folosesc seringi mici cu ace subţiri şi ascuţite. Pentru a introduce soluţia în piele, seringa se instalează aproape paralel cu suprafaţa pielii, suprafaţa piezişă a acului trebuie să fie îndreptată în sus. Apoi, lunecînd încet sub un unghi de 5–7°, acul se introduce în piele.

Injecţiile subcutanate cu substanţe medicamentoase – cea mai frecventă formă de injecţii în practica chirurgicală. Se efectuează în ţesutul subcutanat la braţ, spate, în peretele abdominal anterolateral, pe suprafaţa anterolaterală a femurului ş. a. În aceste locuri pielea se tratează cu alcool, apoi cu tinctură de iod. Cu degetele mîinii stîngi se ridică uşor pielea cu ţesutul subcutanat şi se introduce acul sub un unghi de 20–25° faţă de suprafaţa pielii.

Injectarea intramusculară a substanţelor medicamentoase are particularităţile sale. Drept loc de introducere, de obicei, servesc muşchii voluminoşi din regiunea fesieră, de sub bmoplat, suprafaţa femurală laterală – regiuni unde mai rar sînt situate vase sanguine mari. Injecţiile intramusculare cer o tratare minuţioasă a pielii, care precedă procesul de introducere a soluţiilor ca şi în alte feluri de injecţii. Seringa cu acul se ţin perpendicular faţă de piele, acul trebuie să fie de o lungime mai mare decît la injecţiile subcutanate. Introducînd acul în adîncimea necesară, trebuie de verificat, dacă vîrful lui nu se află în lumenul vascular. În acest scop se trage puţin pistonul seringii şi dacă acul se găseşte în vas, în seringă va apărea sînge. În asemenea cazuri acul trebuie introdus mai profund sau se scoate definitiv. Nu se admite în nici un caz dislocarea vîrfului acului în părţi, deoarece se poate leza vasul şi apărea hematomul.

Injecţiile intramusculare se practică mai des în regiunea fesieră. Spre a evita străpungerea vaselor şi nervilor mari, injecţia se face în cadranul laterosuperior al regiunii. Regiunea fesieră se împarte convenţional în patru cadrane prin două linii reciproc perpendiculare, care traversează marele trohanter şi tuberozitatea ischiatică. Adîncimea la care se introduce acul poate fi de 3–5 cm şi e determinată de grosimea stratului adipos. De obicei, această grosime alcătuieşte 1/2

din grosimea pliului cutanat. După scoaterea acului, indiferent de felul injecției, locul ei se tratează cu alcool.

Introducerea substanțelor medicamentoase e posibilă direct în lumenul vascular prin intermediul **venepuncției.** Ea poate servi și la extragerea sîngelui pentru analiză, la venografie, sondaj cardiac ș. a.

În caz de puncție se folosesc de cele mai dese ori venele subcutanate ale regiunii cubitale: *v. cephalica, v. basilica, v. intermedia cubiti.* Dacă aceste vene sînt slab pronunțate, pot fi folosite venele superficiale ale extremităților inferioare, îndeosebi *v. saphena magna.*

Puncția venei se execută în modul următor: în treimea medie a brațului se aplică garoul de cauciuc astfel ca să nu comprime arterele, controlînd permanent pulsul. Apoi bolnavului i se propune să flexeze-reflexeze degetele de cîteva ori spre a forța starea de replețiune sanguină a venelor. Locul puncției se tratează cu alcool sau tinctură de iod. Dacă venele nu sînt bine conturate, cu mîna stîngă se fac cîteva mișcări de masajare a antebrațului, începînd de la mînă spre fosa cubitală. De obicei, după asemenea masaj venele se profilează. Puncția se poate executa numai cu acul sau cu acul aderat la seringă. Puncția se face cu mîna dreaptă fixată pe antebrațul pacientului.

Dacă acul fără seringă se introduce în venă în mod corect, în canula lui apar picături de sînge. În acest moment acul se unește cu seringa. Dacă puncția se face cu acul atașat la seringă, atunci sîngele apare în seringă.

La introducerea substanțelor medicamentoase, garoul se scoate, acul se înfige mai profund în venă, soluția se injectează lent. La recoltarea sîngelui din venă, garoul nu se scoate pînă la sfîrșitul intervenției.

După recoltarea cantității necesare de sînge, acul se extrage din venă, locul puncției se tratează cu tinctură de iod, se aplică o compresă de tifon sterilă, iar bolnavul îndoaie antebrațul spre o mai bună fixare a compresei de tifon pe locul puncției. Peste cîteva minute orificiul în peretele venos se închide complet.

Cînd vena se punctionează pentru perfuzia substanțelor medicamentoase, se folosește acul fără seringă. La apariția sîngelui, acul se unește cu sistemul de perfuzie, se scot garoul de pe braț și clema de pe tubul de cauciuc și prin intermediul instalatorului se reglează viteza admisiei lichidului în venă (40–60 picături în minut).

La **perfuzia intravenoasă a lichidului** se instalează un post individual de observare și control. Sarcina lui este de a urmări nivelul lichidului spre a evita pătrunderea aerului în venă. La perfuzia intravenoasă îndelungată poate apărea tromboza venoasă sau tromboflebita. Spre a evita asemenea complicații, vena trebuie schimbată la timp.

Transfuzia sîngelui se efectuează cu ajutorul sistemului plasticat cu filtru de unică folosință, în jet sau picătură cu picătură, prin intermediul venesecției sau al venepuncției. La introducerea cateterului se folosesc venele subclaviculară sau jugulară externă și venele superficiale ale extremităților. Se practică și injecții intraosoase în epifizele oaselor tubulare, stern, aripa osului iliac. Infuziile rapide ale cantităților mari de sînge se administrează intravenos sau intraarterial sub presiune mărită.

Denudarea și disecarea venei se numește **venesecție.** De cele mai multe ori se denudează venele fosei cubitale, mai rar – venele antebrațului, mîinii propriu-zise, gambei sau piciorului. Indicațiile venesecției sînt perfuziile intravenoase de lungă durată (sînge, substituent de sînge, diverse preparate medicamentoase, introduse picătură cu picătură) și injecțiile într-un timp în cazurile cînd venepuncția nu e posibilă.

În procesul venepuncției, bolnavul trebuie să fie culcat, deseori pe spate. Se practică anestezia locală, în operațiile mari – cea generală.

Tehnica operaţiei. Incizia pielii şi a ţesutului adipos subcutanat cu lungimea de 3–4 cm se efectuează pe linia de proiecţie a venei sau în direcţie oblică faţă de linia respectivă. Vena se separă de ţesuturile înconjurătoare în mod bont pe un parcurs de 3–4 cm. Sub venă se introduc două ligaturi, la început se leagă cea distală. Cu ligatura distală se ridică vena, iar cu foarfecele sau bisturiul se face o incizie în peretele ei, prin care se introduce acul sau cateterul din polietilenă în lumenul vascular. Temporar firul proximal se leagă de cateter. Acul (cateterul) se uneşte cu sistemul de transfuzie a sîngelui sau a altor soluţii. Acul sau cateterul se fixează de piele cu leucoplast. După terminarea injecţiei, acul sau cateterul se extrage din venă, iar ligatura proximală se leagă definitiv.

În timpul injectării prin venesecţie e posibilă obturaţia acului (cateterului) sau a venei prin formarea de trombi. Profilaxia trombogenezei se face prin spălarea acului sau cateterului cu soluţie de citrat de natriu înainte de a o introduce în venă. În caz că a avut loc formarea trombilor, acul (cateterul) se extrage, se curăţă cu mandren, se spală cu soluţie de clorură de natriu şi se introduce din nou în venă sau se efectuează venesecţia altei vene.

Injecţia intraarterială se practică în stările terminale, la transfuzia sîngelui, la introducerea antibioticelor prin intermediul punctiei transcutanate sau deschise. Ea se utilizează şi la arterio- şi aortografii la anomaliile congenitale şi dobîndite ale aortei şi ramificaţiilor ei.

Tehnica operaţiei. Cu o mînă se fixează ţesuturile deasupra arterei, iar cu alta se punctionează pielea, apoi artera, din care apare în ac sîngele arterial. Acul se conectează cu seringa şi în vas se introduc cîţiva ml de novocaină 1% spre a evita spasmul peretelui vascular. Seringa golită se schimbă cu alta, ce conţine contrast radiologic. La arteriografia închisă se recomandă introducerea substanţei de contrast prin injector, făcînd radiograme în serie. După schimbul seringilor, în arteră se introduce soluţie de novocaină 0,25%. În locul punctiei se aplică o compresă de tifon sterilă, care se ţine pînă la hemostaza deplină. Pielea în locul punctiei se tratează cu soluţie iodică 1% şi se aplică un pansament steril.

La arteriografia deschisă denudarea arterei la extremitatea superioară se face în fosa axilară, la extremitatea inferioară – mai jos de ligamentul inghinal. Pielea deasupra arterei se tratează cu alcool şi soluţie iodică de 1%. Cîmpul de operaţie se acoperă cu şerveţele sterile, anestezia locală se face cu soluţie de novocaină de 0,5%. Artera se denudează pe linia de proiecţie pe o distanţă de 2 cm, introducîndu-se sub ea două fişii de cauciuc, turnichet cu aţă groasă. Punctia arterei se face în direcţie distală. La apariţia sîngelui în ac se conectează seringa şi se introduce în vas novocaină de 1%. Schimbînd seringa, se introduce substanţa de contrast, se produce radiografia în serie. După introducerea a 1/2 din doza substanţei de contrast, se face radiografia în porţiunea proximală a arterei, iar după introducerea dozei totale a substanţei de contrast – radiografia în porţiunea distală.

La roentgenografia aortei şi a ramificărilor ei, se fac punctia arterei femurale şi introducerea în lumenul ei a unui ac special cu mandren. Mandrenul se înlocuieşte cu un conductor metalic, apoi acul se extrage, iar pe conductor se introduce cateterul vascular. În aortă cateterul se introduce împreună cu conductorul. Atingînd nivelul necesar, conductorul se extrage şi se injectează substanţa de contrast. După terminarea roentgenografiei, se stabileşte turnichetul pentru a introduce în vas novocaină de 0,25%. Acul (cateterul) se extrage, locul punctiei vasculare se acoperă cu compresă de tifon sterilă. Se verifică permeabilitatea arterei, plaga se suturează prin cîteva ligaturi şi se aplică pansament steril.

CHIRURGIA PLASTICĂ (REPARATORIE)

Scopul chirurgiei plastice sau reparatorii constă în restabilirea parţială sau totală a formei, funcţiei şi aspectului exterior ale organelor sau regiunilor corpului uman, care au fost pierdute din cauza anomaliilor congenitale, traumelor sau maladiilor.

Plastia cutanată prin deplasare

Defectele cutanate pot fi lichidate prin deplasarea pielii intacte din sectoarele limitrofe. În acest scop ele trebuie mobilizate prin separarea pielii cu stratul adipos subcutanat de fascii. Asemenea mobilizare, în dependenţă de dimensiunile defectului, e posibilă cu 2–10 cm din fiecare parte.

Lambourile rotante permit lichidarea defectelor cutanate triunghiulare. În acest scop se lungeşte baza triunghiului, iar lamboul mobilizat, fiind rotit, se lungeşte de 3–4 ori. După rotaţia lamboului la defect apare un burelet cutanat, care e supus exciziei, iar plaga se suturează.

Lamboul torsionat din pielea regiunii frontale se foloseşte la substituţia pielii nasului. Torsionarea lamboului, ce depăşeşte 90°, e posibilă numai la o vasculare pronunţată a ţesuturilor rădăcinii nasului. Ea e asigurată de ramura frontală a arterei temporale superficiale şi de artera angulară – ramură terminală a arterei faciale.

Plastia în formă de „Z" e convenabilă pentru lichidarea retracţiei cicatriceale, formînd astfel două lambouri triunghiulare, care după disecţie şi deplasare pot să se substituie reciproc. Prin aceasta se măreşte rezerva de piele, ceea ce permite o deplasare mai pronunţată a ei în direcţia necesară.

Transplantarea liberă

La transplantarea cutanată liberă sectoarele pielii se izolează complet, fiind plasate în locuri noi. Nu se exclude ratatinarea grefonului. Pe o bază imobilă (fascii, oase) ratatinarea transplantului e mai puţin pronunţată, pe muşchi retracţia pielii transplantate e mult mai mare. Restabilirea inervaţiei pielii transplantate are loc peste 3–5 luni. La început apare sensibilitatea tactilă, apoi cele dureroasă şi termică.

În dependenţă de grosime, se disting transplante subţiri (scindate) şi groase (totale). Grefoanele subţiri, alcătuite din epiderm şi stratul papilar dermal, se prind de fundul plăgii, troficul lor fiind asigurat de lichidul tisular. Transplantele totale, care conţin toate straturile dermale, îşi restabilesc parţial troficul prin pătrunderea lichidului tisular în vasele grefonului. Peste 4–5 zile după transplantare în grefon apar vase sanguine noi, care îl revascularizează. El poate fi transplantat numai pe plaga sanguinizată abundent, cînd nu există pericolul unei infectări şi cînd defectele sînt limitate (în regiunea facială, pe suprafaţa palmară a mîinii). În aceste locuri transplantul se prinde, de regulă, fără ratatinare. Lamboul integru se incizează cu bisturiul, se separă de ţesutul adipos subcutanat şi se transplantează pe plagă. Marginile lui se suturează, se aplică un pansament compresiv. Locul de unde a fost recoltat transplantul se suturează sau se închide prin mobilizarea şi transplantarea pielii din imediata apropiere.

La colectarea lambourilor dermice scindate se folosesc dermatoamele manuale sau electrice. Lamboul poate fi luat din regiunile femurală (suprafaţa anterioară sau laterală) şi fesieră. Pentru aceasta pielea se acoperă cu un strat subţire de vaselină, se reexpansionează. Dermatomul, instalat pe piele la lăţimea şi adîncimea necesare, puţin se apasă şi se deplasează înainte. După colectarea lamboului plaga sectorului-donor se acoperă cu tifon steril umectat cu furacili-

nă, peste care se aplică pansamentul compresiv. Epitelizaţia acestui sector are loc în decurs de două săptămîni cu participarea epiteliului ducturilor excretoare ale glandelor sudoripare şi foliculilor piloşi.

Transplantul excizat se aplică pe suprafaţa plăgii, se întinde şi se suturează cu marginile defectului. Se aplică un pansament de tifon, îmbibat cu unguent, care se schimbă peste 8–10 zile.

La închiderea plăgilor mari granulomatoase sînt bine venite autodermotransplantele reticulare. Pentru aceasta lamboul dermic scindat, colectat cu dermatomul, se perforează în carouri. La extinderea unui asemenea lambou, suprafaţa lui se măreşte de 3–5 ori.

Transplantarea liberă a membranei mucoase se aplică la lichidarea defectelor buzelor sau a conjunctivei oculare. Transplantul se recoltează de pe suprafaţa internă a buzei sau obrazului şi se fixează prin ligaturi de marginile defectului, apoi se comprimă cu un pansament compresiv. Sectorul-donor se vindecă prin cicatrizare secundară.

Pentru autotransplantarea liberă, la acoperirea defectelor respective, se folosesc fascii, muşchi, tendoane, cartilaje. La lezarea corneei dă rezultate bune transplantarea ei de la cadavru.

Plastia cutanată cu lambou tubular

Esenţa plastiei cu lambou tubular constă în aceea că la modelarea lamboului o latură a lui nu se excizează, ea rămîne în formă de pedicul, prin care se realizează vascularizaţia. Sectorul-donor se suturează sau se acoperă cu transplant scindat, iar lamboul, aşezat pe suprafaţa defectului, se fixează prin ligaturi. Plastia prin lambou se aplică la defectele dermice ale extremităţilor. Avantajul ei constă în închiderea defectelor cutanate mari în termen scurt – pînă la 5 săptămîni. Dezavantajul – sînt necesare apropierea şi fixarea extremităţilor prin pansament ghipsat pentru asigurarea prinderii lamboului.

La plastia cutanată se folosesc transplante dermice în formă de punte, vascularizate din ambele părţi. Se practică de asemenea şi lambouri cu pedicul îngust, în cazurile cînd în picioruş e situată o arteră cu diametru suficient.

Lamboul tubular Filatov se modelează din piele şi ţesut subcutanat adipos. Intervenţia chirurgicală permite mobilizarea şi deplasarea către defectul dermic a unei cantităţi suficiente de material plastic şi a-l modela în mod divers. Dezavantajul metodei sînt etapele repetate şi timpul îndelungat al plastiei, pînă la cîteva luni. Lamboul dermic tubular se formează prin două incizii paralele ale pielii, ţesutului adipos subcutanat şi separarea lui. Marginile lamboului, începînd de la centrul lui, şi marginile defectului cutanat de sub lambou se suturează. După vindecarea plăgii se exercită antrenarea lamboului. În acest scop se comprimă vasele sanguine, care pătrund în lambou din partea lui destinată transplantării. La început vasele se comprimă pentru cîteva minute, apoi treptat se ajunge pînă la 2 ore. Peste 4 săptămîni, lamboul poate fi transplantat la un loc nou.

În chirurgia plastică o bună apreciere au căpătat plastia osoasă, autoplastia nervilor periferici şi angioplastia autogenă. O răspîndire largă are plastia cu proteze sintetice.

Consideraţii generale privind transplantarea organelor

Transplantarea organelor a devenit posibilă o dată cu elaborarea de către A. Carrel în 1902–1905 a tehnicii suturii vasculare manuale; în 1926–1928 S. S. Briuhonenko foloseşte în

scop experimental aparatul de circulaţie sanguină artificială, iar Iu. Iu. Voronoi în 1923 pentru prima dată a transplantat rinichiul recoltat de la un cadavru.

În prezent se disting următoarele tipuri de transplantare: *autogenă* (o singură persoană prezintă şi donorul şi recipientul), *alogenă* (în limitele unei specii), ea poate fi *izogenă* (donorul şi recipientul sînt gemeni univitelini) sau *singenă* (donorul şi recipientul sînt rude de gradul întîi) şi *xenogenă* (donorul şi recipientul prezintă diferite specii), precum şi *explantaţia* – înlocuirea unui ţesut cu materiale sintetice.

Transplantarea organului în locul său obişnuit se numeşte *transplantare ortotopică*. Transplantarea organului în altă regiune anatomică e numită *transplantare heterotopică*. Adaptarea organului sau a porţiunii extremităţii în acelaşi organism se numeşte *replantaţie*.

Problema transplantării în prezent se află în stadiile de explorare biologică, tehnică, juridică şi are multe sarcini nerezolvate. Se practică cu succes transplantarea renală alogenă (hetero- şi ortotopică), transplantarea inimii (ortotopică). Rezultate mai modeste se observă în transplantarea ficatului (hetero- şi ortotopică), a pancreasului (heterotopică) şi plămînilor (ortotopică).

Imunodepresia (practicarea antimetaboliţilor, hormonilor steroizi, ciclosporinei A) contribuie la susţinerea funcţiilor organelor transplantate, reţinînd reacţia eliminării. Totodată, majorarea perioadei de funcţionare a organelor transplantate sporeşte pericolul (sub acţiunea imunodepresanţilor) apariţiei maladiilor oncologice, scăderea rezistenţei la infecţii şi creşterea morbidităţii, provocate de micoze şi bacterii. Medicul e dator să ştie că la locul incidentelor extremitatea amputată trebuie învelită în material steril şi transmisă împreună cu accidentatul într-o secţie chirurgicală specializată. În cazurile cînd transportarea bolnavului durează mult, se recomandă congelarea extremităţii. În clinică extremitatea amputată se păstrează temporar la temperatura de + 4° C. Replantarea se face pe etape în anumită ordine: în primul rînd se aplică osteosinteza segmentelor osoase după avivarea lor, apoi se suturează venele şi arterele (prin aplicarea suturii vasculare), urmează suturarea nervilor, tendoanelor, muşchilor, după care se suturează derma.

Capitolul 2

ANATOMIA TOPOGRAFICĂ A CAPULUI

Capul este **delimitat** de gît prin linia care porneşte de la proeminenţa mentonieră *(protuberantia mentalis)*, continuă pe baza şi ramura mandibulei *(bazis* et *ramus mandibulae)* pînă la conductul auditiv extern. Mai departe conturează vîrful apofizei mastoide, continuă pe linia nucală superioară *(linea nuchae superior)* şi ajunge pînă la proeminenţa occipitală externă *(protuberantia occipitalis externis)* sau la inion – cel mai proeminent punct al acesteia, unde se uneşte cu aceeaşi linie din partea opusă.

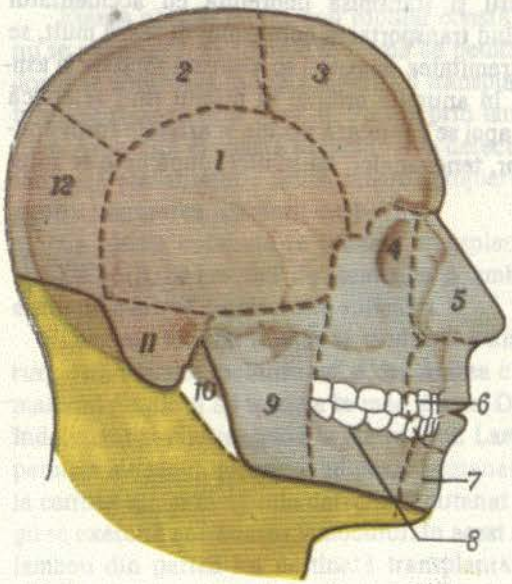

Fig. 20. Regiunile capului:

1 — reg. temporalis; 2 — reg. parietalis; 3 — reg. frontalis; 4 — reg. orbitalis; 5 — reg. nasalis; 6 — reg. oralis; 7 — reg. mentalis; 8 — reg. buccalis; 9 — reg. parotideomasseterica; 10 — fossa retromandibularis; 11 — reg. mastoidea; 12 — reg. occipitalis.

Porţiunea cerebrală e reprezentată în culoare roz, cea facială — în albăstrie, regiunea cervicală — în galbenă

Dimensiunile. Lungimea capului (dimensiunea anteroposterioară) – distanţa de la glabelă pînă la inion – constituie 17–22 cm. Lăţimea capului – distanţa dintre protuberantele temporale – variază în limitele 14–16 cm. Înălţimea capului – distanţa de la mijlocul marginii anterioare a orificiului mare occipital *(basion)* pînă la punctul cel mai înalt al suturii sagitale. Această dimensiune echivalează cu 12–16 cm. Circumferinţa capului – linia trasată pe marginile supraorbitale şi prin protuberanţa occipitală externă – în medie este egală cu 54–58 cm.

Forma capului este condiţionată de forma craniului. În dependenţă de raportul dintre dimensiunile transversale şi longitudinale deosebim o formă dolicocefalică (cap lung – cînd predomină diametrul longitudinal – anterooccipital), o formă brahicefalică (cap lat şi scurt – cînd predomină îndeosebi dimensiunile transversale) şi o formă mezocefalică (cap cu dimensiunile medii). În dependenţă de mărimea dimensiunilor verticale ale craniului, deosebim următoarele forme: înalt – hipsicefalic (craniu în formă de turn), scurt – platicefalic şi craniu cu dimensiuni medii – ortocefalic. Craniul, de obicei, este asimetric, jumătatea din dreapta fiind puţin mai bine dezvoltată.

Diferenţele de vîrstă în conformaţia şi dimensiunile capului sînt bine pronunţate. Aşa, la nou-născut dimensiunile capului, comparativ cu cele ale trunchiului, sînt de două ori mai mari ca la adulţi. Circumferinţa capului depăşeşte circumferinţa trunchiului. Se evidenţiază tuberculii frontali, însă aproape că lipsesc arcadele supraorbitale. Porţiunea cerebrală este mai bine dezvoltată decît cea facială.

O mare parte din oasele craniului nou-născutului şi ale copiilor pînă la un an nu sînt unite prin suturi, fisurile între ele fiind umplute cu ţesut conjunctiv. De exemplu, în locurile de unire a osului frontal cu cele parietale şi a celor parietale cu occipital apar nişte zone lipsite de os – fontanelele craniului *(fonticuli cranii)*.

Regiunea capului se împarte în două compartimente – cerebrală şi facială (fig. 20).

Baza scheletică a porţiunii cerebrale o constituie craniul cerebral *(cranium cerebrale, s. neurocranium)*, iar baza porţiunii faciale – craniul facial sau visceral *(cranium viscerale)*.

PORŢIUNEA CEREBRALĂ A CAPULUI

Porţiunea cerebrală a capului este delimitată de cea facială prin linia care trece pe marginea supraorbitală a osului frontal, pe marginea superioară a arcadei osului zigomatic şi mai departe spre orificiul extern al conductului auditiv. În componenţa craniului cerebral distingem baza *(basis cranii)* şi bolta *(calvaria)*. Pe suprafaţa laterală a porţiunii cerebrale a capului deosebim următoarele regiuni: regiunea impară frontoparietooccipitală *(regio frontoparietooccipitalis)*, regiunile pare temporală *(regio temporalis)* şi mastoidiană *(regio mastoidea)* (fig. 20).

Regiunea frontoparietooccipitală
(regio frontoparietooccipitalis)

Laturile regiunii corespund limitelor regiunilor frontală, temporală şi occipitală ale bolţii craniene. Anterior ea este delimitată de marginea supraorbitală a osului frontal, posterior – de linia nucală superioară, părţile laterale – de linia temporală superioară *(linia temporalis superior)*.

Straturile regiunii frontoparietooccipitale sînt indicate în fig. 21.

Pielea este densă, acoperită cu păr, conţine un număr mare de glande sudoripare şi sebacee. În caz de obstrucţie a canalului de scurgere al glandelor sebacee, pot să se formeze chisturi de retenţie – ateroame.

Ţesutul subcutanat este bine dezvoltat, străbătut şi divizat în celule separate de numeroase septuri conjunctive, care pornesc de la piele spre stratul subiacent – calota aponevrotică. La aceste septuri aderă şi tunica adventială (adventiţia) a vaselor sanguine, care trec prin ţesutul celuloadipos subcutanat. Acest fapt condiţionează hemoragii abundente în caz de leziuni traumatice ale ţesuturilor moi, deoarece vasele capului rămîn larg deschise.

Hematoamele formate, în aceste cazuri, sînt pronunţat limitate şi ieşite în afară. *Calota aponevrotică* (aponevroza epicraniană) – *galea aponeurotica (aponeurosis epicranialis)* – reprezintă o placă aponevrotică, situată între venterul frontal şi cel occipital ale muşchiului occipitofrontal *(m. occipitofrontalis)* şi bine reliefat în porţiunea medie a regiunii. În părţile laterale, din stînga şi din dreapta, aponevroza devine esenţial mai subţire şi continuă cu fascia superficială a regiunii temporale. Pielea, ţesutul subcutanat şi calota aponevrotică sînt strîns legate între ele prin intermediul septurilor conjunctive verticale, fapt ce nu ne permite de a lua pielea în pliuri. În caz de leziuni ale pielii şi ale *m. occipitofrontalis* în regiunea frontală, toate trei straturi - pielea,

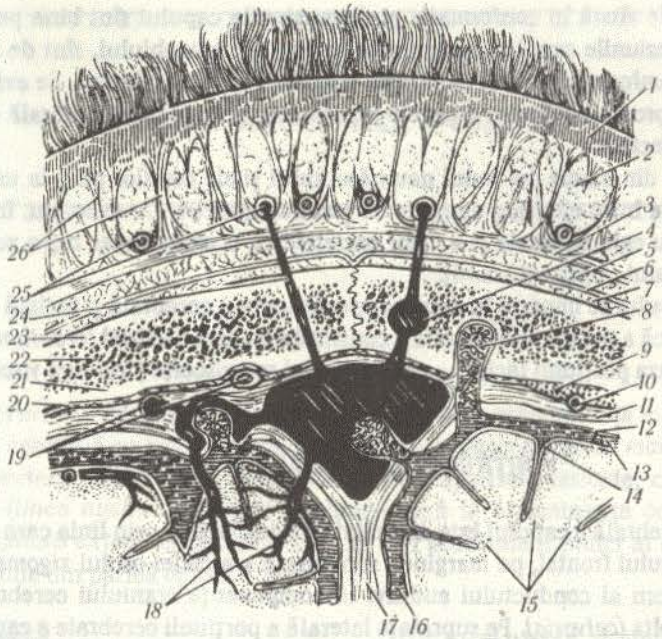

Fig. 21. Straturile regiunii frontoparietooccipitale (secţiune frontală):

1 — pielea; *2* — ţesutul subcutanat; *3* — calota aponevrotică; *4* — vena diploică; *5* — ţesutul celular subaponevrotic; *6* — periostul; *7* — ţesutul celular subperiostal; *8* — granulaţiile arahnoidiene; *9* — osul temporal; *10* — artera meningee medie; *11* — dura mater; *12* — arahnoida; *13* — lichidul cefalorahidian în spaţiu subarahnoidian; *14* — pia mater; *15* — scoarţa emisferelor cerebrale; *16* — spaţiul subarahnoidian; *17* — coasa creierului; *18* — venele creierului; *19* — artera şi vena meningee; *20* — spaţiul epidural; *21* — lamela internă a osului temporal; *22* — substanţa spongioasă a osului; *23* — lamela externă a osului temporal; *24* — vena emisară; *25* — vase arteriale şi venoase subcutanate; *26* — septuri conjunctive

ţesutul subcutanat şi aponevroza – se deplasează în posterior, în caz de traumatizare a pielii şi a venterului occipital, ţesuturile se deplasează în anterior. Astfel de plăgi caracteristice bolţii craniene se numesc răni prin scalpare.

Sub aponevroza epicraniană se găseşte un strat de ţesut subţire lax, lipsit de septuri. Apariţia unor procese purulente sau hematoame în acest strat poartă un caracter difuz.

Periostul aderă lax de oasele craniului cu excepţia suturilor osoase, unde periostul este reunit solid cu oasele respective şi se desprinde cu greu.

Ţesutul celular subperiostal este relativ bine evidenţiat, ceea ce face ca periostul să fie uşor decolat de os. Aici, de asemenea, pot fi posibile colecţii purulente subperiostale, care, de obicei, au o răspîndire în limitele unui os, întrucît periostul, aderînd de suturi, nu-i permite să se răspîndească.

Oasele bolţii craniene, fiind plate, sînt formate din lama externă *(lamina externa)* şi cea internă *(lamina interna)*, între care este situată substanţa spongioasă diploea *(diploe)*. Lamele sînt încovoiate astfel încît cea internă (mai subţire şi fragilă) are o rază de curbură mai mică. Ea mai poartă denumirea de lamă vitroasă *(lamina vitrea)* şi poate fi lezată în traumatisme mai înainte decît lama externă.

Substanţa spongioasă a oaselor regiunii este bine pronunţată şi conţine *vv. diploicae*. La nou-născuţi ea lipseşte şi venele respective se dezvoltă mai tîrziu, de la 2–5 ani. Grosimea oaselor diferă în dependenţă de regiune: de-a lungul liniei sagitale a bolţii craniene constituie pînă la 0,5 cm, iar în părţile laterale ea se subţie pînă la 2 mm. Grosimea totală a straturilor capului la nou-născuţi constituie 2–3 mm, la 25 de ani atinge 5–6 mm.

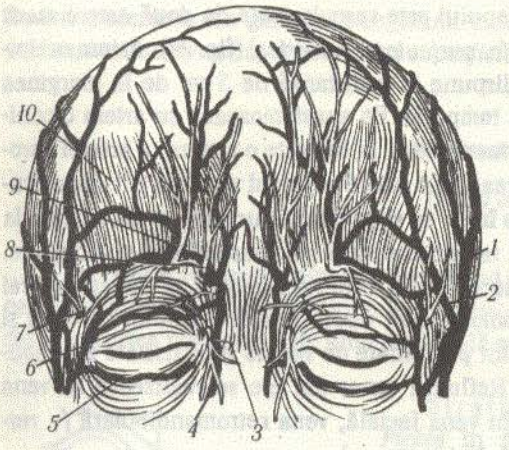

Fig. 22. Arterele şi nervii regiunii frontale:

1 — r. parietalis a. temporalis superficialis; 2 — r. frontalis a. temporalis superficialis; 3 — n. infratrochlearis; 4 — a. angularis; 5 — arcus palpebralis inferior; 6 — arcus palpebralis superior; 7 — n. lacrimalis; 8 — n. et a. supratrochlearis; 9 — n. et a. supraorbitalis; 10 — m. occipitofrontalis

Vascularizaţia arterială. Vasele sanguine ale regiunii sînt situate în ţesutul subcutanat, orientate de jos în sus şi au o direcţie radială. Porţiunea anterioară a capului (regiunea frontală) este vascularizată de arterele supraorbitală *(a. supraorbitalis)* şi supratrohleară *(a. supratrochlearis)* (fig. 22) care pornesc din artera oftalmică *(a. ophthalmica)* a sistemului arterei carotide interne. Toate aceste ramuri anastomozează larg între ele, la fel şi cu artera angulară *(a. angularis)*, care vine din artera facială, cu ramurile frontale ale arterei temporale superficiale *(a. temporalis superficialis)*, care alimentează cu sînge porţiunile laterale (regiunile temporale) ale capului (fig. 23). Această arteră este ramura terminală a arterei carotide externe. Se amplasează anterior de tragusul urechii la o distanţă de lăţimea unui deget, unde se poate palpa pulsaţia ei. Artera temporală superficială dă naştere şi la alte ramuri (parietală, auriculare anterioare, parotidiene, temporală medie, facială transversală, zigomaticoorbitală) care anastomozează între ele, alimentînd cu sînge regiunile corespunzătoare. Regiunea temporală este irigată şi de arterele temporale profunde *(aa. temporales profundae)*, care-şi iau originea din artera maxilară *(a. maxillaris)*.

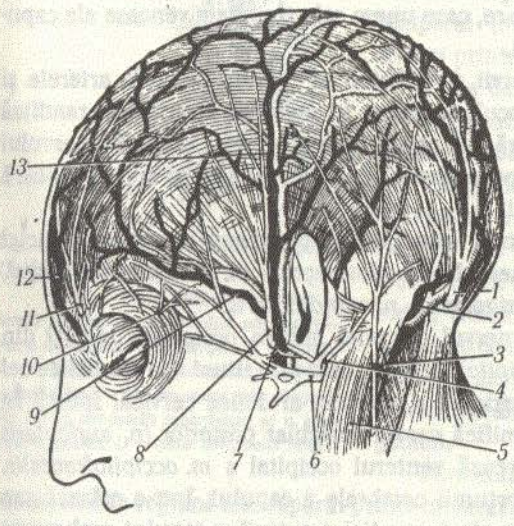

Fig. 23. Vasele şi nervii regiunii temporale:

1 — n. occipitalis major; 2 — a. occipitalis; 3 — n. occipitalis minor; 4 — n. auricularis posterior; 5 — m. sternocleidomastoideus; 6 — n. facialis; 7 — a. et n. temporalis superficialis; 8 — n. auriculotemporalis; 9 — r. frontalis a. temporalis superficialis; 10 — n. lacrimalis; 11 — n. supraorbitalis; 12 — a. supraorbitalis; 13 — r. parietalis a. temporalis superficialis

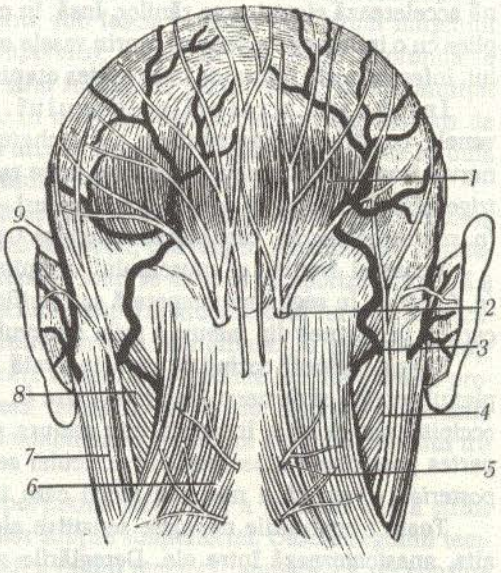

Fig. 24. Vasele şi nervii regiunii occipitale:

1 — m. occipitalis; 2 — n. occipitalis major; 3 — a. occipitalis; 4 — n. occipitalis minor; 5 — rr. dorsales (posteriores) nn. spinales; 6 — m. trapezius; 7 — m. sternocleidomastoideus; 8 — m. splenius; 9 — a. auricularis posterior

Regiunea occipitală a porțiunii cerebrale a capului este vascularizată de două artere mari: occipitală *(a. occipitalis)* și auriculară posterioară *(a. auricularis posterior)* (fig. 24). Artera occipitală începe de la artera carotidă externă și se dispune la o distanță de 2 cm de la marginea posterioară a apofizei mastoide a piramidei osului temporal. Ea anastomozează cu artera omonimă din partea opusă și cu artera auriculară posterioară, care, la fel, este o ramură a arterei carotide externe. Artera auriculară posterioară se îndreaptă în sus de-a lungul apofizei stiloide a osului temporal, spre apofiza mastoidă, deplasîndu-se între ea și pavilionul urechii, și dă naștere la arterele stilomastoidiană și timpanică posterioară, ramurile auriculară, mastoidiene și occipitale.

Sistemul venos al regiunii frontoparietooccipitale e bine dezvoltat și dispus în trei etaje. Între venele acestor etaje sînt multe anastomoze, care unesc venele craniului cerebral și ale celui facial. Venele superficiale *(etajul întîi)* sînt prezentate de venele subcutanate ale capului, care însoțesc arterele omonime sus-numite. Refluxul venos din ele se realizează în vena jugulară internă *(v. jugularis interna)* și parțial în vena facială, vena retromandibulară *(v. retromandibularis)* și în vena jugulară externă *(v. jugularis externa)*.

Etajul al doilea îl constituie venele diploice, dispuse în substanța spongioasă a oaselor plate ale craniului. Pînă la osificarea suturilor, venele diploice sînt slab pronunțate și răspîndite în limitele unui os.

Etajul al treilea este prezentat de sinusurile venoase intracraniene ale durei mater a creierului. Toate aceste trei etaje comunică între ele prin intermediul venelor emisare *(vv. emissariae)*. Cele mai mari dintre venele emisare sînt localizate în regiunile occipitală, temporală și mastoidiană, care trec prin mici orificii osoase. Apariția și dezvoltarea proceselor purulente în regiunea capului prezintă un pericol din cauza antrenării în procesul inflamator a venelor subcutanate, diploice, sinusurilor, meningelor și tromboza ulterioară a sinusurilor venoase.

Vascularizarea arterială abundentă a capului din sistemul arterelor carotide externă și internă accelerează cicatrizarea rănilor. Însă, în caz de infecție purulentă, procesul poate să se complice cu o inflamație a venelor și prin vasele emisare, care unesc cele trei etaje venoase ale capului, infecția poate pătrunde în cavitatea craniului.

Inervația straturilor capului. Nervii superficiali ai capului însoțesc arterele și venele, constituind împreună cu ele pachete vasculonervoase. În regiunea frontală se ramifică nervul frontal *(n. frontalis)* – cea mai mare ramură a *n. ophthalmicus* – prima ramură a nervului trigemen. Aici el se divide în două ramuri – supraorbitală *(n. supraorbitalis)* și supratrohleară *(n. supratrochlearis)*, care inervează pielea frunții.

Venterul frontal al mușchiului occipitofrontal este inervat de ramurile nervului facial *(n. facialis)*. În regiunea temporală se ramifică nervul auriculotemporal *(n. auriculotemporalis)*, care își ia originea din ramura a treia a nervului trigemen – *n. mandibularis*.

Pielea regiunii occipitale este inervată de nervul occipital mic *(n. occipitalis minor)* din plexul cervical și de nervul occipital mare *(n. occipitalis major)*, care este situat mai medial de cel occipital mic și își ia începutul din ramura posterioară a nervului al doilea cervical spinal. În partea posterioară a pavilionului auricular se ramifică nervul auricular posterior *(n. auricularis posterior)* – ramură a nervului facial care inervează venterul occipital a *m. occipitofrontalis*.

Toate trunchiurile nervoase senzitive ale porțiunii cerebrale a capului, într-o măsură sau alta, anastomozează între ele. Dereglările grave ale inervației țesuturilor capului prelungesc cicatrizarea plăgilor.

Circulația limfatică eferentă din formațiunile superficiale ale capului se produce în ganglionii limfatici, localizați anterior de pavilionul auricular *(nodi lymphatici parotidei superficiales et profundi)*, din regiunile medii – în ganglionii limfatici retroauriculari *(nodi lymphatici retroauriculares)*. Din regiunea occipitală limfa nimerește în *nodi lymphatici occipitales*. Vasele

limfatice eferente din ganglionii regionali indicați se varsă în ganglionii cervicali superficiali și profunzi – *nodi lymphatici cervicales superficiales et profundi.*

Regiunea temporală

(regio temporalis)

Limitele regiunii temporale corespund extinderii mușchiului temporal. În partea anterioară este limitată de apofiza frontală a osului zigomatic, în cea de jos de arcada zigomatică, în sus și în partea posterioară de linia temporală superioară – *linia temporalis superior.*

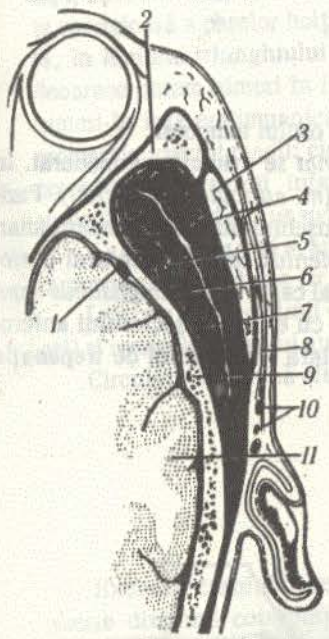

Fig. 25. Straturile regiunii temporale (secțiune orizontală):

1 – a. meningea media; 2 – paries lateralis orbitae; 3 – panniculus adiposus; 4 – fascia temporalis; 5 – a. temporalis profunda; 6 – m. temporalis; 7 – periosteum; 8 – fascia superficialis; 9 – pars squamosa ossis temporalis; 10 – a. temporalis superficialis et n. auriculotemporalis; 11 – lobus temporalis cerebri

Straturile regiunii temporale sînt indicate în fig. 25. *Pielea* în porțiunea anterioară a regiunii este subțire și mobilă, în cea posterioară – mai consistentă. *Țesutul subcutanat* este slab pronunțat. *Fascia superficială* reprezintă o continuare a aponevrozei epicraniene, care coboară în jos în formă de foiță subțiată. Apoi urmează *fascia proprie (fascia temporalis)* – placă aponevrotică densă. Ea începe de la linia temporală superioară, se dedublează în porțiunea inferioară în două foițe (superficială și profundă) și se fixează concomitent pe marginile anterioară și posterioară ale arcadei zigomatice. Spațiul dintre aceste foițe este umplut cu țesut celular adipos, prin care trece artera temporală medie *(a. temporalis media)* – ramură din artera *temporalis superficialis.* Mai profund, sub fascia proprie, este situat mușchiul temporal *(m. temporalis),* delimitat de placa profundă a fasciei printr-un strat subțire de țesut celular, mai pronunțat în partea de jos. În direcția fosei subtemporale, mai jos de osul zigomatic și arcada zigomatică, acest țesut trece în bula grăsoasă a obrazului *(corpus adiposum buccae).*

Fasciculele mușchiului temporal, pornind din porțiunea scuamoasă a osului temporal, converg în sens inferior și anterior și printr-un tendon scurt se fixează pe apofiza coronară a mandibulei. Mușchiul temporal îndeplinește funcția masticatoare, ridică și retropulsează mandibula. În grosimea mușchiului trec arterele temporale profunde *(aa. temporales profundae)* din artera maxilară și venele omonime, ramurile musculare ale *n. mandibularis* – ramura a treia a nervului trigemen.

Periostul în porțiunea inferioară a regiunii aderă strîns de os, în alte regiuni este separat printr-un strat celular subțire subperiostal. *Oasele* regiunii temporale posedă o lamă externă, însă partea scuamoasă a osului temporal aproape că nu conține substanță spongioasă și osul este foarte subțire (grosimea lui nu depășește 2 mm). De aceea în regiunea temporală traumele sînt periculoase. În afară de aceasta, luînd în considerație că pe fața internă a scoicii osului temporal, printr-un șanț sau canal osos, trece artera meningee medie *(a. meningea media),* fracturile osului temporal pot fi însoțite de leziunea acestei artere, urmate de hemoragii și hematoame.

Vascularizaţia şi inervaţia regiunii se efectuează prin aceleaşi vase şi nervi, care alimentează regiunea frontoparietooccipitală. În stratul subcutanat se situează artera temporală superficială şi ramurile ei. În straturile profunde ale regiunii se ramifică *aa. temporales profundae.*

Inervaţia pielii din regiunea temporală este realizată de nervul auriculotemporal *(n. auriculotemporalis),* care constituie o ramură a nervului trigemen (de la *n. mandibularis).* Muşchii regiunii temporale sînt inervaţi de ramurile temporale *(rr. temporales)* ale nervului facial şi de nervii profunzi temporali *(nn. temporalis profundis)* din ramura a treia a nervului trigemen.

Circulaţia limfatică eferentă se efectuează în ganglionii limfatici superficiali şi profunzi ai glandei parotide *(nodi lymfatici parotidei superficiales et profundi)* şi în ganglionii preauriculari *(nodi lymfatici preauriculares).*

Regiunea apofizei mastoide

(regio mastoidea)

Limitele regiunii corespund amplasării apofizei mastoide a osului temporal.

Straturile. *Pielea* subţire, puţin mobilă. *Ţesutul subcutanat* se evidenţiază moderat. În el se situează fascia superficială şi muşchiul auricular posterior *(m. auricularis posterior).* Periostul aderă strîns la os. În el se împletesc, fixîndu-se de os, muşchiul sternocleidomastoidian *(m. sternosleidomastoideus),* muşchiul splenius al capului *(m. splenius capitis),* venterul posterior al muşchiului digastric *(m. digastricus),* muşchiul lung dorsal al capului *(m. longissimus capitis).* Aceasta şi determină suprafaţa rugoasă a apofizei mastoide, cu excepţia sectorului anterosuperior, unde este amplasată o zonă netedă de formă triunghiulară – triunghiul de trepanaţie Chipault (fig. 26).

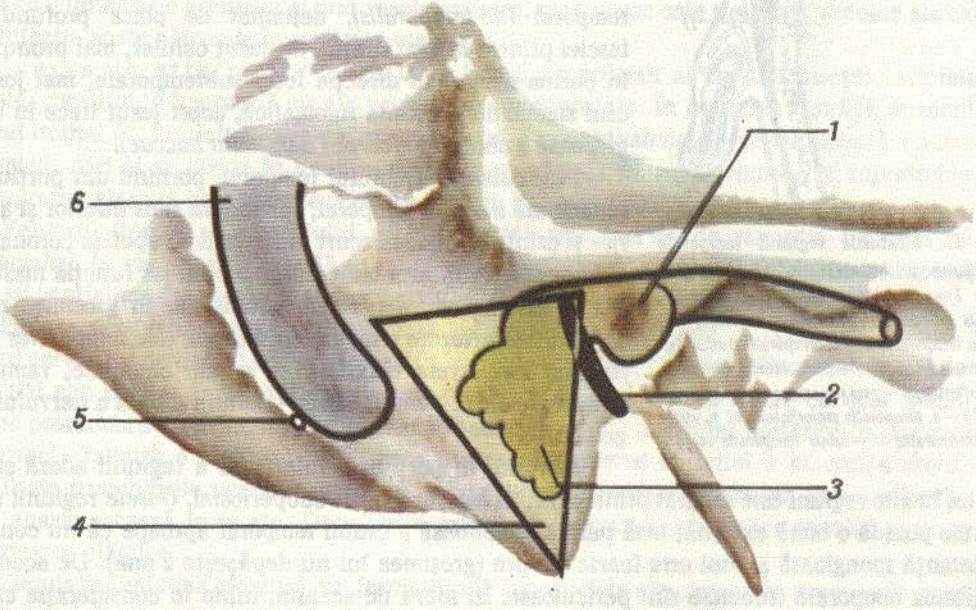

Fig. 26. Triunghiul de trepanaţie Chipault:
1 — porus acusticus externus; 2 — proiecţia nervului facial; *3 — cellulae mastoideae; 4 — crista mastoidea; 5 — foramen mastoideum; 6 —* proiecţia sinusului sigmoid

Limita superioară a triunghiului o constituie linia orizontală, care prezintă prelungirea arcadei zigomatice, limita anterioară – linia trasată posterior de conductul auditiv extern spre vîrful apofizei mastoide, limita posterioară – marginea anterioară a crestei apofizei mastoide *(crista mastoidea).*

În interiorul apofizei mastoide se află celulele osoase mastoidiene *(cellulae mastoidea),* căptuşite de mucoasă. După gradul de dezvoltare a acestora deosebim două tipuri de mastoidiene: pneumatică (multe celule ocupînd toată cavitatea apofizei) şi sclerozată (celule puţine şi slab evidenţiate). Una din ele se deosebeşte fiind mai mare – antrul mastoidian *(antrum mastoideum).* Ea comunică cu urechea medie sau cu cavitatea timpanică *(cavum tympani)* şi se proiectează mai aproape de limita superioară a triunghiului la o adîncime de 1–1,5 cm. În cazul otitelor purulente, ce apar mai frecvent la copii, ca complicaţie a gripei, rujeolei, scarlatinei, puroiul din urechea medie pătrunde în celulele mastoidiene şi, în special, în antrul mastoidian. Acest fapt, de asemenea, este favorizat şi de structura apofizei mastoide la copii, ce aminteşte substanţa spongioasă a oaselor bolţii craniene. În aşa cazuri, se efectuează trepanaţia, cînd este indicată, în limitele triunghiului de trepanaţie. Nu trebuie atinsă limita superioară a triunghiului, deoarece putem nimeri în fosa cerebrală medie. Dacă pătrundem în superior şi anterior, putem nimeri în fosa epitimpanică a cavităţii timpanului *(recessus epitympanicus),* unde sînt situate oscioarele urechii medii: ciocanul *(malleus),* scăriţa *(stapes),* nicovala *(incus).* Limita anterioară corespunde porţiunii inferioare a canalului nervului facial, limita posterioară – proiecţiei sinusului sigmoid *(sinus sigmoideus).*

Vascularizaţia apofizei mastoide se realizează din artera auriculară posterioară, prin ramurile ei mastoidiene *(rr. mastoidei)* şi ramurile arterei occipitale.

Inervaţia regiunii – de micul nerv occipital, marele nerv auricular (din plexul cervical) şi ramurile nervului auricular posterior (de la *n. facialis).*

Circulaţia limfatică eferentă se efectuează în ganglionii limfatici retroauriculari.

Baza externă a craniului (exobaza)

Exobaza craniului se împarte în două porţiuni: anterioară şi posterioară. Limita dintre aceste diviziuni corespunde marginii anterioare a găurii occipitale mari, care uneşte vîrful ambelor mastoide. În porţiunea anterioară se află orificiile prin care trec vase şi nervi cranieni. Aceste orificii se aranjează simetric pe *linea foraminifera,* ce uneşte gaura incisivă *(foramen incisivum)* pe palatul dur cu gaura stilomastoidiană *(foramen stylomastoideum)* a osului temporal. Corespunzător cu această linie se aranjează creasta osoasă *(crista lateralis),* începutul căreia este lama laterală a apofizei pterigoide a osului sfenoidal. Apoi creasta continuă pe marginea internă a orificiului oval, pe marginea externă a orificiului extern al canalului arterei carotide în direcţia apofizei stiloide şi spre apofiza mastoidă. Regiunea situată între crestele osoase se numeşte *pars mediana hili cranii* (propriu *hilus),* iar regiunea exterioară a crestelor – *pars lateralis hili cranii.* Porţiunea medie *(pars mediana hili cranii)* se numeşte reces faringian *(fossa gutturalis).* Ea serveşte drept cale de acces chirurgical prin cavităţile bucală şi nazală spre peretele superior al porţiunii nazale a faringelui şi prin ea spre şaua turcească. *Pars lateralis hili cranii* conţine *fossa intratemporalis* şi fosa articulaţiei *temporomandibularis.* Fosa intratemporală este o continuare nemijlocită a fosei temporale în inferior. La suprafaţă ea e acoperită parţial de ramura mandibulei. Prin fisura orbitală inferioară *(fissura orbitalis inferior)* ea comunică cu orbita, iar prin *fissura pterygomaxilaris* – cu foseta pterigopalatină.

Baza internă a craniului (endobaza)

Endobaza craniului este constituită din trei fose craniene: anterioară *(fossa cranii anterior)*, medie *(fossa cranii media)* şi posterioară *(fossa cranii posterior)* (fig. 27).

Fosa craniană anterioară este amplasată deasupra cavităţii nazale şi a orbitelor şi conţine lobii frontali ai creierului. În porţiunile anterioare ale fundului fosei se înalţă creasta cocoşului *(crista galli)* a osului etmoidal, la marginea anterioară a căruia se află gaura oarbă *(foramen caecum)*. În majoritatea cazurilor prin ea trece vena emisară care uneşte sinusul sagital superior cu venele cavităţii nazale, rareori se termină în mod orb. Pe ambele părţi ale crestei cocoşului se amplasează placa ciuruită *(lamina cribrosa)* a osului etmoid *(os ethmoidale)*, prin orificiile căreia sub formă de filete *(fila olfactoria)* trec nervii olfactivi *(nn. olfactorii)*. Pe aici, de asemenea, trec nervul etmoidal anterior *(n. ethmoidalis anterior)* şi artera omonimă. Marginea posterioară a fosei e bine conturată de aripile mari ale osului sfenoidal.

Un simptom al fracturii fosei craniene anterioare este hemoragia din cavitatea nazală şi faringe. În afară de aceasta, se detectează echimoze subconjunctivale şi sufuziuni subcutanate.

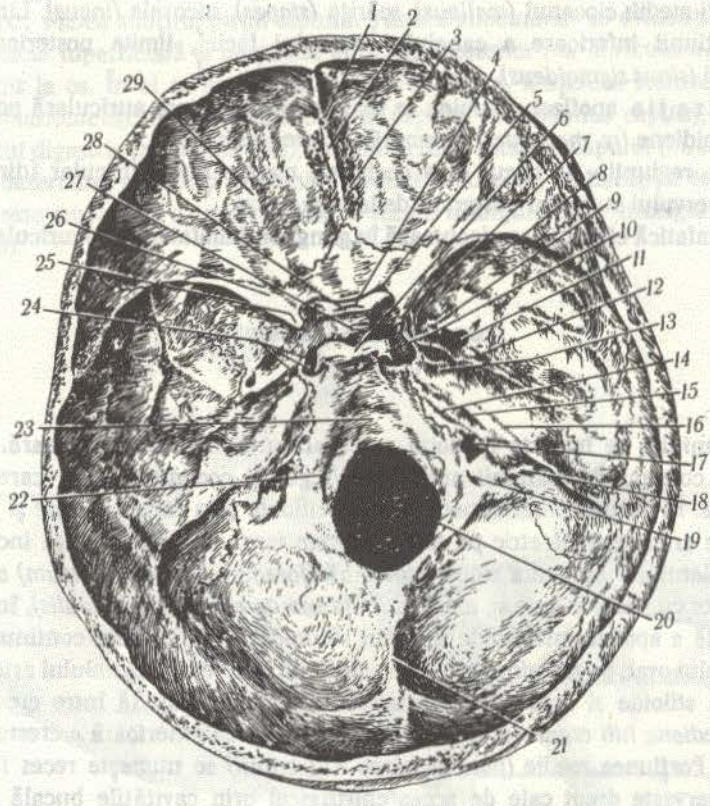

Fig. 27. **Baza internă a craniului:**

1 — for. caecum; 2 — crista galli; 3 — lamina cribrosa; 4 — sulcus chiasmatis; 5 — canalis opticus; 6 — dorsum sellae; 7 — for. rotundum; 8 — ala major; 9 — for. accessorium; 10 — processus clinoideus posterior; 11 — for. ovale; 12 — for. spinosum; 13 — impressio trigemeni; 14 — sul. sinus petrosi inferioris; 15 — porus acusticus internus; 16 — sul. sinus petrosi superioris; 17 — for. jugulare; 18 — sul. sinus sigmoidei; 19 — canalis condilaris; 20 — for. magnum; 21 — crista occipitalis interna; 22 — canalis hypoglossus; 23 — clivus; 24 — for. lacerum; 25 — processus clinoideus anterior; 26 — ala minor; 27 — fossa hypophysialis; 28 — tuberculum sellae; 29 — pars orbitalis ossis frontalis

În cazul hemoragiilor considerabile în ţesutul celular al orbitelor se determină exoftalmie. Răspîndirea proceselor inflamatoare purulente în cavitatea craniană se efectuează prin vena emisară a orificiului orb sau în urma trecerii procesului inflamator din sinusul frontal pe meninge şi creier (meningită, meningoencefalită, abcese epi- şi subdurale).

Fosa craniană medie e formată de corpul osului sfenoidal şi constă din două adîncituri delimitate prin fosa hipofizară *(fossa hypophysialis)*, conţine lobii temporali ai creierului. În fosa şeii turceşti e amplasată hipofiza, înaintea ei în *sulcus hiasmatis* – chiasma optică. În părţile laterale ale şeii turceşti sînt dispuse sinusurile cavernoase, în care confluează venele oftalmice superioară şi inferioară. Aici se observă şi şanţurile carotidiene *(sulci carotici)* prin care trec arterele carotide interne. În această porţiune a bazei interne a craniului e concentrată o cantitate mare de orificii, prin care trec vase şi nervi. Puţin mai anterior se află *canalis opticus*, prin care trec în orbită nervul optic *(n. opticus* – perechea II) şi artera oftalmică *(a. ophthalmica)*. Între aripile mari şi mici ale osului sfenoidal se formează fisura orbitală superioară *(fissura orbitalis superior)*, prin care trec *vv. ophthalmicae* şi nervii, în special oculomotor, trohlear, abducens, oftalmic (ramura I a *n. trigemen)*.

Posterior de linia orbitală superioară se află *foramen rotundum*, prin care trece spre fosa pterigopalatină *n. maxillaris*. Lateral şi posterior de orificiul rotund se amplasează *foramen ovale*, prin care trec *n. mandibularis* şi venele ce unesc *plexus pterygoideus* cu sinusul cavernos. În apropierea orificiului, pe suprafaţa anterioară a piramidei osului temporal (în *impressio trigemeni)*, se amplasează ganglionul nervului trigemen *(ganglion trigeminale)*. O porţiune din suprafaţa anterioară a piramidei formează *tegmen tympani*. Posterior şi extern de orificiul oval se află orificiul spinos *(foramen spinosum)*, prin care trec *a. meningea media* (din *a. maxillaris)* şi *ramus meningeus* de la nervul mandibular. Între vîrful piramidei şi corpul osului sfenoidal se află *foramen lacerum*, ocupată de cartilaj, prin care trec nervul pietros mare *(n. petrosus major)* din *n. intermedius* şi venele emisare, ce unesc plexul pterigoid cu sinusul cavernos. Tot aici se deschide canalul arterei carotide interne.

Leziunile traumatice în regiunea fosei craniene medii provoacă hemoragii din cavitatea nazală şi din faringe. Deseori se lezează nervii cranieni VI, VII, VIII, ceea ce duce la apariţia strabismului intern, la paralizia muşchilor feţei, pierderea auzului (pe partea lezată). În cazul fracturilor piramidei osului temporal, apar hemoragii din ureche. Căile de răspîndire a infecţiei purulente din regiunea feţei în cavitatea craniană pot fi *vv. ophthalmicae*.

Fosa craniană posterioară e limitată anterior de marginea superioară a piramidei osului temporal, posterior de suprafaţa internă a osului occipital. Ea conţine puntea şi *medulla oblongata*, care sînt amplasate în porţiunea anterioară a fosei, de asemenea, cerebelul şi lobulii occipitali ai creierului mare, ce ocupă aproximativ toată fosa. În centrul fosei e dispus orificiul occipital mare, prin care trec bulbul rahidian cu tunicile lui, arterele vertebrale *(aa. vertebrales)* şi ramurile lor, spinală anterioară *(a. spinalis anterior)* şi posterioare *(aa. spinales posteriores)*, porţiunea spinală a nervului accesor *(n. accessorius)*. Lateral de orificiul occipital mare se găseşte un orificiu *(canalis hypoglossi)*, prin care trece nervul hipoglos *(n. hypoglossus* – perechea XII). Pe marginea posterioară a piramidei e dispus orificiul jugular *(foramen jugulare)*, care are două porţiuni – anterioară şi posterioară. Prin porţiunea anterioară a orificiului trec nervii glosofaringian *(n. glossopharyngeus)*, vag *(n. vagus)* şi accesor *(n. accesorius)*. În porţiunea superioară sunt dispuşi bulbul superior al venei jugulare interne şi artera meningee posterioară din artera faringiană ascendentă.

Pe suprafaţa posterioară a piramidei osului temporal e dispus orificiul acustic intern *(porus acusticus internus)* ce duce în meatul acustic intern. Prin orificiu trec nervii facial *(n. facialis)*, intermediu *(n. intermedius)* şi vestibulocohlear *(n. vestibulocochlearis)*.

Fractura craniului în regiunea fosei posterioare nu este însoţită de hemoragie externă. Procesele purulente în urechea internă pot provoca inflamarea meningelor. Mastoidita purulentă deseori antrenează în proces sinusul sigmoid (sinustromboza).

Meningele encefalului

Creierul e acoperit cu trei tunici. Cea externă este dura mater – *dura mater encephali.* Apoi urmează arahnoida encefalică *(arachnoidea mater encephali)* şi cea care vine în contact direct cu creierul – pia mater *(pia mater encephali).*

Dura mater encefalică *(dura mater encephali)* aderă lax la oasele bolţii craniului. La baza craniului, în special în jurul şeii turceşti, pe pantă şi în regiunea piramidelor oaselor temporale, ea aderă intim la oase. În cavitatea craniană dura mater formează un şir de prelungiri, care în locul de inserţie pe os sau pe marginea liberă se scindează şi formează cavităţi, fisuri de formă triunghiulară. Ele sînt lipsite de valvule, tapetate din interior cu endoteliu şi se numesc *sinusurile venoase ale durei mater (sinus durae matris)* (fig. 28).

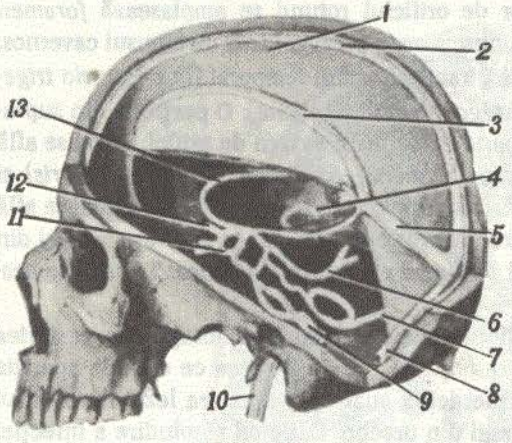

Fig. 28. Topografia sinusurilor durei mater encefalice:
1 – falx cerebri; 2 – sinus sagittalis superior; 3 – sinus sagittalis inferior; 4 – sinus petrosus superior; 5 – sinus rectus; 6 – sinus petrosus inferior; 7 – sinus occipitalis; 8 – sinus transversus; 9 – sinus sigmoideus; 10 – v. jugularis interna; 11 – sinus cavernosus; 12 – sinus intercavernosus anterior; 13 – sinus alae parvae

Deosebim următoarele expansiuni ale durei mater encefalice: coasa creierului, cortul şi coasa cerebelului, diafragma şeii, cavitatea trigeminală.

Coasa creierului (falx cerebri) se întinde în direcţia sagitală de la *crista galli* pînă la *protuberantia occipitalis interna* în adîncime, ajunge la corpul calos *(corpus callosum)* şi divizează emisferele creierului mare.

Cortul cerebelului (tentorium cerebelli) e dispus aproape orizontal şi se inserează din anterior şi lateral între marginile superioare ale piramidelor osului temporal şi *processus clinoideus* al osului sfenoid, în partea posterioară – de-a lungul şanţului sinusului transversal al osului occipital. Cortul desparte cerebelul de emisferele creierului mare.

Coasa cerebelului (falx cerebelli) e dispusă în plan sagital, porneşte de la suprafaţa inferioară a cortului cerebelului şi pătrunde în fisura interemisferică a cerebelului.

Diafragma şeii (diaphragma sellae) este o expansiune a durei mater encefalice, ce acoperă şaua turcească în forma de cort. În centrul ei se află un orificiu prin care trece tija hipofizei *(infundibulum),* în care atîrnă lobul posterior al hipofizei *(neurohipofiza).*

Pe suprafaţa anterioară a piramidei osului temporal (din fiecare parte), la vîrful ei (în *impressio trigemini)* e dispus ganglionul nervului trigemen, în jurul căruia dura mater, scindîndu-se, formează cavitatea trigeminală *(cavum trigeminale)* – lojă pentru acest ganglion.

Coasa creierului mare pe toată întinderea de inserţie la oasele bolţii craniului conţine sinusul sagital superior *(sinus sagittalis superior),* care în leziuni provoacă o hemoragie abundentă. Marginea inferioară liberă a coasei creierului conţine sinusul sagital inferior *(sinus sagittalis inferior),* ce trece în sinusul rect *(sinus rectus),* care e dispus în locul unirii coasei creierului mare cu cortul cerebelului. Sinusul transversal *(sinus transversus)*

este situat în locul de inserţie a cortului cerebelului la *sulcus sinus transversi* al osului occipital. Acest sinus trece, nemijlocit, în sinusul sigmoidian *(sinus sigmoideus),* dispus în şanţul omonim *(sulcus sinus sigmoideus)* al părţii pietroase a osului temporal, şi se varsă în bulbul superior al venei jugulare interne. În grosimea coasei cerebelului, lîngă proeminenţa occipitală internă, trece sinusul occipital *(sinus occipitalis).* Astfel, în regiunea proeminenţei occipitale interne confluează sinusurile sagital superior, rect, occipital şi transversal. Acest loc se numeşte confluenţa sinusală – *confluens sinuum.*

Lateral de şaua turcească e dispus sinusul cavernos par *(sinus cavernosus).* Anterior şi posterior ele se unesc prin intermediul anastomozelor – sinusurilor intercavernoase *(sinus intercavernosi)* şi formează sinusul circular, care înconjoară şaua turcească. În sinusul cavernos se varsă venele oftalmice superioară şi inferioară. Vena oftalmică superioară anastomozează cu venele feţei, în special cu vena angulară *(v. angularis).* Prin intermediul venelor emisare sinusul cavernos, de asemenea, se uneşte cu plexul venos pterigoidian *(plexus pterygoideus).* Prin sinusul cavernos trece artera carotidă internă. În dura mater, ce formează pereţii sinusului, se găsesc nervii abductor, oculomotor, trohlear şi oftalmic. La peretele extern al sinusului aderă ganglionul trigeminal, iar în partea anterioară de sus, acoperind sinusul intercavernos, se dispune chiasma optică. În cazul trombozei sinusului cavernos, în urma proceselor purulente din regiunea feţei, la bolnavi se observă strabismul convergent. Refluxul de la sinusul cavernos are loc prin sinusurile pietroase inferior şi superior *(sinus petrosus superior et inferior),* dispuse în şanţurile omonime ale piramidelor oaselor temporale şi care se varsă în sinusul sigmoid.

Arahnoida encefalică *(arachnoidea mater encephali)* este o placă fină din ţesut conjunctiv nevascularizat. Ea este situată nemijlocit sub dura mater, separată de ea prin spaţiul subdural, unită lax de pia mater subiacentă, fără a penetra şanţurile creierului. Arahnoida formează vilozităţi, care pătrund în lumenul sinusurilor venoase – granulaţiile arahnoidiene *(granulationes arachnoideales).*

Pia mater encefalică *(pia mater encephali)* pătrunde în toate şanţurile creierului mare şi în ventriculele cerebrale, unde formează plexuri vasculare. Ea este bine asigurată cu vase. Între arahnoidă şi pia mater se formează un spaţiu subarahnoidian îngust *(cavitas subarachnoidealis),* care comunică cu cavitatea omonimă a măduvei spinării şi conţine lichid cerebrospinal. Porţiunile dilatate ale spaţiului subarahnoidian se numesc *cisterne arahnoidiene (cisternae subarachnoideales)* ce comunică între ele şi cu ventriculele creierului. Deosebim cîteva cisterne: cisterna chiasmatică *(cisterna chiasmatis),* dispusă anterior de chiasma optică; cisterna fosei cerebrale laterale *(cisterna fossae lateralis cerebri),* constituită din arahnoidă şi care acoperă şanţul lateral al creierului; cisterna interpedunculară *(cisterna interpeduncularis),* ce se află între pedunculii creierului, posterior de infundibulul hipofizei. Ea este delimitată de puntea lui Varoli şi marginile interne ale lobilor temporali ai creierului mare. Cea mai mare importanţă practică o prezintă cisterna cerebelomedulară *(cisterna cerebellomedullaris),* dispusă între suprafaţa inferioară a cerebelului şi porţiunea posterioară a medulei oblongate. Această cisternă, prin apertura mediană şi cea laterală, comunică cu cavitatea ventriculului IV, iar prin apeductul creierului intermediar (apeductul lui Sylvius) – cu ventriculele III şi laterale. În inferior cisterna cerebelomedulară trece în spaţiul subarahnoidian al măduvei spinării. La nivelul marginii superioare a membranei atlantooccipitale adîncimea cisternei ajunge pînă la 1,5 cm. Aici se efectuează puncţia suboccipitală în scop diagnostic în afecţiunile creierului şi meningelor.

Şanţurile şi circumvoluţiunile de bază ale creierului mare

La creier deosebim trei formaţiuni mari: emisferele cerebrale *(hemispheria cerebri)*, cerebelul *(cerebellum)* şi trunchiul cerebral *(truncus encephali)*. O porţiune considerabilă ocupă emisferele, care sînt despărţite prin fisura longitudinală *(fissura longitudinalis cerebri)* şi au o direcţie sagitală. Median cele două emisfere în adîncul fisurii longitudinale sînt legate prin corpul calos *(corpus callosum)*. În partea anterioară a corpului calos *fisura. longitudinală* este penetrantă, în cea posterioară ea trece în *fisura transversală* a creierului *(fissura transversa cerebri)*, care desparte lobii occipitali ai creierului de cerebel. Scizurile interlobare profunde divizează fiecare emisferă în cinci lobi: frontal, temporal, parietal, occipital şi insulă *(insula)*, care e ascunsă în profunzimea şanţului lateral *(sulcus lateralis)*.

Şanţul central (sulcus centralis) delimitează lobii frontal şi parietal. În partea anterioară a lui e dispusă *circumvoluţiunea precentrală (gyrus precentralis)*, în care se află centrele motorii ale scoarţei cerebrale. Centrele motorii din porţiunile superioare ale circumvoluţiunii precentrale sînt legate cu muşchii extremităţii inferioare, cele inferioare – cu muşchii cavităţii bucale, ai faringelui şi laringelui. În scoarţa *circumvoluţiunii postcentrale (gyrus postcentralis)* sînt dispuse centrele sensibilităţii cutanate şi proprioceptive. *Şanţul lateral* desparte lobii frontal şi parietal de cel temporal. El începe pe suprafaţa bazală a emisferei şi trece pe suprafaţa ei laterosuperioară. În porţiunea anterioară a şanţului lateral pleacă ramurile ascendentă şi anterioară, ce limitează un sector triunghiular, unde se află analizorul motor al articulaţiei vorbirii (centrul Broca).

Şanţul parietooccipital (sulcus parietooccipitalis) delimitează lobul temporal de cel occipital, iar inferior *şanţul occipital transversal (sulcus occipitalis transversus)* limitează lobul temporal.

Vascularizaţia encefalului

Encefalul este vascularizat de arterele carotide şi vertebrale. Artera vertebrală *(a. vertebralis)* porneşte cu prima ramură de la artera subclaviculară *(a. subclavia)*, pătrunde în *foramen transversarium* al vertebrei C_{VI} şi se ridică în sus prin orificiile apofizelor transversale ale vertebrelor cervicale. În continuare ea pătrunde prin orificiul occipital mare în cavitatea craniului, unde ambele artere vertebrale (cea stîngă şi cea dreaptă) se unesc pe linia mediană, formînd artera bazilară *(a. basilaris)*, dispusă pe suprafaţa inferioară a punţii. De la artera bazilară pornesc două artere cerebrale posterioare *(aa. cerebri posteriores)*, participînd din posterior la formarea cercului arterial cerebral *(circulus arteriosus cerebri)*.

Artera carotidă internă *(a. carotis interna)*, fiind o ramură a arterei carotide comune, se ridică spre baza craniului şi prin canalul carotid *(canalis caroticus)* al osului temporal pătrunde în cavitatea craniului. Aici, de la ea pornesc mai multe ramuri, în special: artera cerebrală anterioară *(a. cerebri anterior)*, artera cerebrală medie *(a. cerebri media)* şi artera comunicantă posterioară *(a. communicans posterior)*. Ultima uneşte *a. carotis interna* şi *a. cerebri posterior*. Arterele cerebrale anterioare (aa. cerebri anteriores), de asemenea, constituie o anastomoză *(a. communicans anterior)*, în urma căreia, la baza creierului apare un circuit arterial închis – circuitul arterial al creierului. De la circuitul arterial pornesc artere spre scoarţa creierului şi nucleii subcorticali. Venele encefalului nu însoţesc arterele. Venele cerebrale profunde, luînd începutul de la plexurile venoase şi, confluind, formează vena cerebrală mare *(v. cerebri magna)*, care se varsă în sinusul rect. Reflexul sîngelui din sistemul venelor cerebrale superficiale are loc în sinusul sagital superior şi în sinusurile venoase de la baza creierului.

Schema topografiei craniocerebrale

În timpul operaţiilor pe organele intracraniene apare necesitatea de a efectua proiecţia circumvoluţiunilor, şanţurilor şi vaselor sanguine cerebrale pe tegumentele capului. Cea mai simplă schemă a topografiei craniocerebrale este schema lui R. Krönlein, completată de S. S. Briusova (fig. 29). Ea constă în următoarele. Linia orizontală inferioară se trasează pe marginea orbitală inferioară, pe arcada zigomatică şi pe marginea superioară a conductului auditiv extern. Paralel cu ea se trasează linia orizontală superioară, ce urmează pe marginea superioară a orbitei. Se trasează, de asemenea, o linie sagitală de la glabelă pe linia suturii sagitale pînă la proeminenţa occipitală externă. Perpendicular liniilor orizontale se suprapun trei linii verticale: anterioară – prin mijlocul arcadei zigomatice, medie – prin mijlocul condilului mandibular, posterioară – prin punctul posterior al bazei apofizei mastoide.

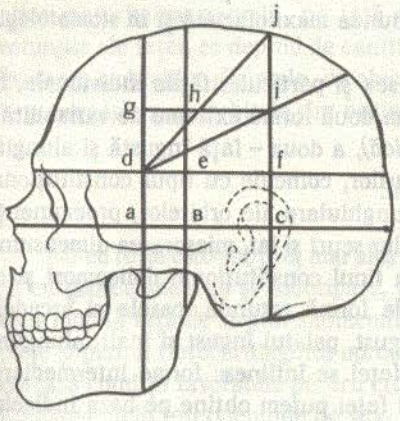

Fig. 29. Schema topografiei craniocerebrale (după R. Krönlein şi S. S. Briusova):

a – c – linia orizontală inferioară; *d – f* – l. orizontală medie; *g – i* – l. orizontală superioară; *a – g* – l. verticală anterioară; *b – h* – l. verticală medie; *c – i* – l. verticală posterioară; *d – j* – proiecţia şanţului central; *h – j* – lungimea veritabilă a şanţului central; *d – l* – proiecţia fisurii laterale; *a* – proiecţia trunchiului principal al arterei meningee medii; *d* – proiecţia ramurii anterioare a arterei meningee medii; *f* – proiecţia ramurii posterioare a arterei meningee medii

În locul intersecţiei liniei anterioare verticale cu arcada zigomatică se proiectează trunchiul principal al arterei meningee medii. Ramura anterioară a ei se găseşte la locul de întretăiere a verticalei anterioare cu orizontala superioară, ramura posterioară – la intersecţia verticalei posterioare cu orizontala superioară. Poziţia şanţului central al creierului e determinată de linia trasată de la punctul intersecţiei verticalei anterioare cu orizontala superioară pînă la locul intersecţiei verticale posterioare cu linia suturii sagitale. Lungimea veritabilă a şanţului central o constituie distanţa de la verticala medie pînă la cea posterioară. Proiecţia şanţului lateral este determinată de bisectoarea unghiului dintre proiecţia şanţului central şi orizontala superioară. Dimensiunea ei – de la verticala anterioară pînă la cea posterioară.

În conformitate cu completarea făcută de S. S. Briusova se trasează încă o linie orizontală, anterior de locul intersecţiei proiecţiei şanţului lateral cu verticala posterioară, paralel cu linia orizontală superioară. Această linie corespunde cu direcţia arterei cerebrale anterioare; porţiunea iniţială a arterei cerebrale medii coincide cu proiecţia şanţului lateral. În pătratul anteroinferior al schemei se proiectează artera carotidă internă.

PORŢIUNEA FACIALĂ A CAPULUI

Această regiune e situată în porţiunea inferoanterioară a capului. Limita superioară a feţei trece pe marginea supraorbitală, osul zigomatic şi arcada zigomatică pînă la orificiul auditiv extern, limita inferioară corespunde cu limita inferioară a capului şi trece pe ramura inferioară şi baza mandibulei *(basis mandibulae)*.

Scheletul osos al craniului facial este constituit din 14 oase, 6 dintre care sînt pare: nazal *(os nasale)*, lacrimal *(os lacrimale)*, zigomatic *(os zygomaticum)*, maxilar *(maxilla)*, cornetul nazal

inferior *(concha nasalis inferior)*, palatin *(os palatinum)*. Oasele impare: mandibula *(mandibula)* şi vomerul *(vomer)*. În afară de aceasta, la formarea bazei osoase a feţei iau parte apofizele oaselor temporale *(ossa temporalia)*, frontal *(os frontale)* şi o parte din osul sfenoidal *(os sphenoidale)*. Toate oasele scheletului facial joncţionează relativ imobil între ele şi în componenţa întregului craniu. Excepţie face mandibula, care se uneşte cu oasele temporale prin articulaţiile temporomandibulare *(articulationes temporomandibulares)*.

În regiunea facială sînt înglobaţi receptorii analizorilor vizual, olfactiv, gustativ, precum şi porţiunile iniţiale ale organelor digestive şi respiratorii.

Punctele de reper externe. La palpare pe faţă se determină contururile orbitelor, marginile aperturii piriforme şi *dorsum nasi*, osul zigomatic, arcada zigomatică, *fossa canina* a maxilei, marginea anterioară a muşchiului maseter, contururile mandibulei (corpul, unghiul, ramura) cu articulaţiile ei.

Formele feţei. Ştiinţa despre formele variabilităţii feţei are importanţă în clinică la realizarea metodelor de anestezie tronculară, a operaţiilor în regiunea maxilofacială şi în stomatologia ortopedică.

Formele feţei sînt foarte diverse şi depind de vîrstă, sex şi particularităţile individuale. În baza studierii particularităţilor anatomice la faţă deosebim două forme extreme de variabilităţi structurale: prima – faţă lată şi joasă *(forma homeprosopică)*, a doua – faţă îngustă şi alungită *(forma leptoprosopică)*. Prima formă, în majoritatea cazurilor, coincide cu tipul constituţional brahimorf. Ea este caracteristică prin forme mari cvadriunghiulare ale orbitelor, proeminenţă laterală a oaselor şi arcadelor zigomatice, nas lat, palatul dur scurt şi lat, micşorarea dimensiunilor verticale ale feţei. Forma leptoprosopică coincide cu tipul constituţional dolicomorf şi se caracterizează prin următoarele particularităţi: orbite de formă rotundă, oasele şi arcadele zigomatice sînt slab exprimate, scheletul nazal lung şi îngust, palatul îngust şi înalt, alungirea totală a feţei. Între formele extreme de variabilitate a feţei se întîlnesc forme intermediare.

O impresie mai concretă despre formele variabilităţii feţei putem obţine pe baza indicelui facial determinat după formula:

$$IF = \frac{\text{înălţimea feţei}}{\text{lăţimea feţei}} \times 100,$$

unde înălţimea feţei se determină după distanţa de la nasion (punctul de intersecţie a suturii nazofrontale cu linia mediană anterioară) pînă la gnation (cel mai inferior punct al corpului mandibulei pe linia mediană); lăţimea feţei – distanţa dintre cele mai îndepărtate puncte ale osului zigomatic (zighioni).

Indicii mai mici de 79,9 caracterizează o faţă foarte lată (forma extremă), de la 80 pînă la 84,9 – lată, de la 85 pînă la 89,9 – medie, de la 90 pînă la 94,9 – lungă, mai mult de 95 – foarte alungită (forma extremă).

După Bauer deosebim trei tipuri de feţe: cerebrală, respiratorie, digestivă. În cazul tipului *cerebral* predomină dezvoltarea părţii superioare a feţei, în cazul celui *respirator* – a părţii medii (regiunea nasului şi maxilei). Tipul *digestiv* al feţei se caracterizează prin dezvoltarea vădită a mandibulei. Gradul de dezvoltare a maxilei şi mandibulei, a muşchilor şi ţesutului subcutanat determină particularitatea individuală a feţei. Faţa în majoritatea cazurilor este asimetrică (97%).

Particularităţile de vîrstă şi de sex ale topografiei feţei. La nou-născuţi şi copii pînă la 1–1,5 ani faţa are o formă rotundă. Aceasta se explică prin dezvoltarea slabă a oaselor craniului facial (în special a mandibulei), a muşchilor faciali, prin prezenţa unor cantităţi mari de ţesut subcutanat şi corpi adipoşi ai obrajilor bine exprimaţi (bula Bichat). După 1,5 ani de viaţă a

copilului, dimensiunile relative ale feţei se măresc, faţa treptat se alungeşte. După apariţia dinţilor de lapte şi în special în perioada maturizării sexuale, se schimbă jumătatea inferioară a feţei.

Volumul craniului facial la copii pînă la un an constituie 13% din volumul craniului cerebral. La 8 ani el ajunge pînă la 18,3%, la 12 ani – 21,4%, la maturi – 40% din volumul craniului cerebral.

Definitivarea feţei la bărbaţi se termină pe la 20–23 ani şi către 16–18 ani la femei. Apoi, pe măsura îmbătrînirii omului, se micşorează elasticitatea şi turgorul pielii, apar riduri, cute, se scofîlcesc obrajii şi buzele, forma feţei se schimbă.

Diferenţele de sex în formele feţei sînt bine pronunţate. La bărbaţi scheletul osos facial este mai viguros, sînt bine dezvoltate arcadele supraorbitale, mai puţin – ţesutul subcutanat, mai puternic sînt dezvoltaţi muşchii şi dinţii. Faţa bărbaţilor este mai conturată. La bărbaţii ce au atins maturitatea sexuală, pe faţă apare păr. Pentru femei sînt caracteristice configuraţiile rotunjite ale feţei, ce depind de cantitatea ţesutului subcutanat şi de gradul de dezvoltare a bulei grăsoase a obrajilor. Orbitele, de obicei, au o formă rotundă şi dimensiuni mai mari decît la bărbaţi, arcadele supraorbitale sînt puţin pronunţate, predomină nasul scurt şi lat.

Straturile şi muşchii feţei

Pielea feţei este subţire, mai ales în regiunea pleoapelor. Ea este aprovizionată din abundenţă cu glande sebacee şi sudoripare, posedă elasticitate, intensitate şi rigiditate suficientă, este uşor mobilă faţă de stratul subiacent, cu excepţia *dorsum nasi,* unde ţesutul subcutanat dintre piele şi planul fibrocartilaginos aproape că lipseşte. Irigarea bogată cu sînge şi mobilitatea pielii creează condiţii favorabile pentru croirea şi prinderea lambourilor în operaţiile plastice pe faţă. Culoarea pielii feţei depinde de sex, apartenenţă rasială, vîrstă, starea generală a organismului şi frecvent se schimbă.

Ţesutul subcutanat este bine pronunţat, ceea ce permite relativ liber răspîndirea hematoamelor şi a proceselor purulente. Muşchii feţei după provenienţa lor şi starea anatomotopografică se divizează în două grupe: mimici şi masticatori.

Muşchii mimici sînt dispuşi superficial şi reprezintă nişte fascicule fine, subţiri, uneori situate în cîteva straturi. Ei îşi au începutul în diferite puncte osoase şi se termină în piele. Muşchii mimici derivă din arcul II visceral *(arcus hyoideus)* şi se amplasează, îndeosebi, lîngă orificiile naturale ale feţei – ochi, urechi, gură şi nas. Unii din ei se prezintă ca sfincter ale acestor orificii şi se dispun circular, alţii – dilatatori şi merg radial. La contracţia muşchilor mimici se schimbă forma orificiilor naturale, pe piele se formează diverse cute şi gropiţe, iar faţa redă o expresie oarecare. Aşa o mişcare a muşchilor feţei, adecvată sentimentelor emoţionale şi dispoziţiei, a căpătat denumirea de mimică. În afară de această funcţie, muşchii mimici participă, de asemenea, în actele de alimentare, respiraţie, vorbire etc.

În jurul orbitei e dispus muşchiul orbicular al ochiului *(m. orbicularis oculi),* care închide fanta palpebrală, adunînd în jurul ei pliuri convergente. Sub acest muşchi şi, de asemenea, sub venterul frontal al *m. occipitofrontalis* e dispus muşchiul ce încruntă sprîncenele *(m. corrugator supercilii).* El mişcă sprîncenele, formînd între ele pliuri longitudinale.

Cea mai numeroasă grupă de muşchi mimici se dispune în jurul gurii. Aceştia sînt: muşchiul orbicular al gurii *(m. orbicularis),* ce închide orificiul bucal comprimînd strîns şi deplasînd buzele înainte; muşchii ce ridică unghiul gurii şi buza superioară *(m. levator anguli oris et m. levator labii superioris);* muşchii ce coboară unghiul gurii şi buza inferioară *(m. depressor anguli oris et m. depressor labii inferioris).* Muşchii zigomatici mic şi mare *(m. zygomaticus minor et major)*

ridică unghiul gurii, adîncesc pliul nazolabial. Toţi muşchii mimici sînt inervaţi de nervul facial. Contractîndu-se, ei redau sentimente de bucurie, durere, furie, tristeţe, înverşunare, aversiune. În leziunile acestor muşchi sau în caz de tulburări motorii, poate apărea o mimică impulsivă care în consecinţă trebuie corijată chirurgical. La muşchii feţei se referă, de asemenea, *muşchiul buccinator (m. buccinator)*, care constituie peretele lateral al vestibulului cavităţii bucale şi se dispune sub mucoasă în grosimea obrajilor, delimitîndu-se de piele prin corpul adipos.

Muşchii maseteri fac parte din muşchii feţei, fiind derivaţi ai primului arc visceral *(arcus mandibularis)*. Ei se inserează pe mandibulă, permutînd-o în timpul masticaţiei, parţial participă în articularea vorbirii.

Muşchii maseteri se clasifică în proprii şi auxiliari. Prima grupă e constituită din muşchii temporal *(m. temporalis)* şi maseter *(m. masseter)*, dispuşi superficial şi, de asemenea, din muşchii pterigoizi lateral şi medial *(m. pterygoideus lateralis et medialis)*, care se referă la muşchii profunzi ai feţei. Muşchiul temporal ocupă fosa temporală, începîndu-se de la *facies temporalis* al osului temporal. Fasciculele muşchiului, convergînd în inferior, continuă într-un tendon puternic, care se inserează solid la apofiza coronară a mandibulei. Separarea tendonului de os în rezecţia mandibulei se efectuează foarte greu, de aceea chirurgii preferă să secţioneze tendonul împreună cu apofiza coronară. Muşchiul temporal e dispus în loja osteoaponevrotică, care e formată de suprafaţa externă a osului temporal şi lama profundă a fasciei temporale *(lamina profunda fasciae temporalis)*. Muşchiul ridică mandibula în sus şi o trage în urmă.

Muşchiul maseter *(m. masseter)* constă din două straturi: superficial şi profund. Îşi ia originea de la marginea inferioară a osului zigomatic şi a arcadei zigomatice şi se inserează la tuberozitatea maseterică *(tuberositas masseterica)* şi pe partea externă a ramurii mandibulei. Muşchiul se află în teaca osteofibroasă. Suprafaţa internă a lui aderă la ramura mandibulei, cea externă e acoperită de fascia maseterică *(fascia masseterica)*. La contracţie muşchiul ridică mandibula, lipind dinţii de jos la cei de sus, şi, în acelaşi timp, deplasînd-o înainte.

Muşchiul pterigoidian lateral *(m. pterygoideus lateralis)* are două capete: superior – de dimensiuni mai mici, ce porneşte de pe suprafaţa temporală a aripii mari a osului sfenoid, inferior,mai puternic – de la faţa laterală a plăcii externe a apofizei pterigoide şi de la tuberozitatea maxilarului. Ambele capete se inserează la foseta pterigoidă *(fovea pterygoidea)* a apofizei condiliene a ramurii mandibulei şi la capsula articulaţiei temporomandibulare. În contracţia bilaterală a muşchilor are loc o avansare puternică a mandibulei. Dacă muşchiul se contractă unilateral, atunci mandibula se deplasează în direcţie opusă. Muşchiul pterigoidian medial *(m. pterygoideus medialis)* după formă şi funcţie aminteşte m. maseter, însă e mai slab decît acesta. El e dispus în partea medială a ramurii mandibulei, începe de la foseta pterigoidiană şi lamela medială a apofizei pterigoide a osului sfenoid, se îndreaptă în jos, posterior şi lateral şi se implantează în faţa internă a ramurii mandibulei în regiunea tuberozităţii pterigoidiene *(tuberositas pterygoidea)*. În contracţia bilaterală a muşchiului mandibula se ridică şi se depărtează puţin înainte, în cea unilaterală – se deplasează în partea opusă. Muşchii maseteri auxiliari – digastric *(m. digastricus)*, milohioidian *(m. mylohyoideus)*, geniohioidian *(m. geniohydeus)* – coboară mandibula.

Vascularizaţia şi inervaţia feţei

Vasele arteriale din diferite surse formează între ele multiple anastomoze, asigurînd o alimentaţie bogată cu sînge a ţesuturilor feţei (fig. 30). Datorită acestui fapt, plăgile feţei se cicatrizează rapid, iar operaţiile plastice se termină în mod favorabil. Intervenţiile chirurgicale pe faţă sînt însoţite de hemoragii considerabile şi în cazul unora (rezecţia maxilarului, amputarea limbii ş. a.) e necesar de a ligatura în prealabil artera carotidă externă.

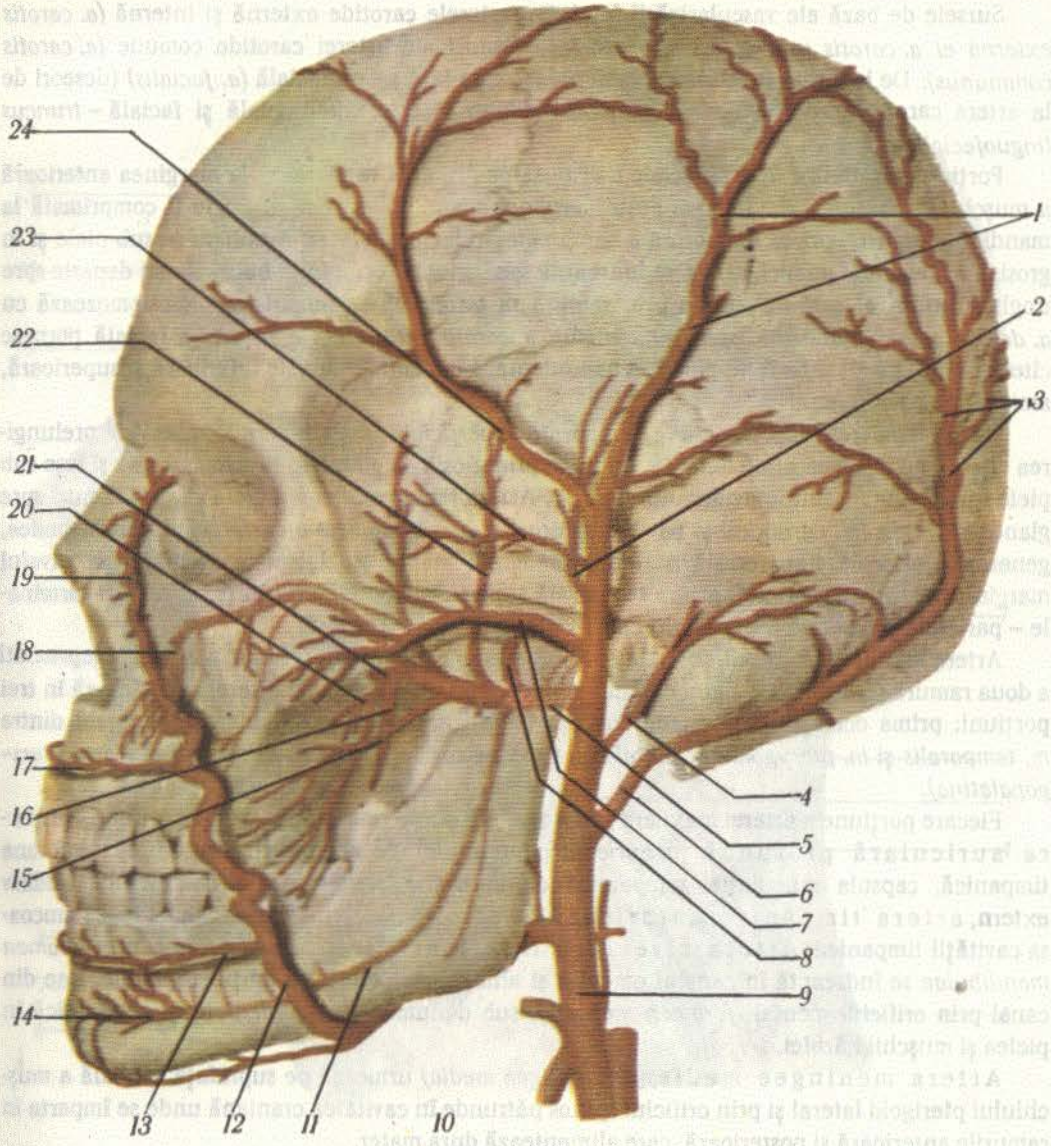

Fig. 30. Arterele porțiunilor facială și cerebrală ale capului:

1 — r. parietalis a. temporalis superficialis; 2 — a. temporalis media; 3, 6 — a. occipitalis; 4 — a. auricularis posterior; 5 — a. maxillaris; 7 — a. transversa faciei; 8 — a. meningea media; 9 — a. carotis externa; 10, 12 — a. facialis; 11 — a. alveolaris inferior; 13 — a. labialis inferior; 14 — a. mentalis; 15 — a. buccalis; 16 — a. palatina descendens; 17 — a. labialis superior; 18 — a. infraorbitalis; 19 — a. angularis; 20 — a. alveolaris superior posterior; 21 — a. sphenopalatina; 22 — aa. temporales profundae; 23 — a. zygomaticoorbitalis; 24 — r. frontalis a. temporalis superficialis

Sursele de bază ale vascularizării feţei sînt arterele carotide externă şi internă *(a. carotis externa et a. carotis interna),* care prezintă ramuri ale arterei carotide comune *(a. carotis communus).* De la artera carotidă externă pleacă spre faţă artera facială *(a. facialis)* (deseori de la artera carotidă externă pleacă trunchiul comun al arterelor lingual şi facial – *truncus linguofacialis).*

Porţiunea iniţială a arterei faciale e dispusă pe gît, apoi se plasează la marginea anterioară a muşchiului maseter, flexîndu-se peste marginea mandibulei. Aici ea poate fi comprimată la mandibulă pentru oprirea temporară a hemoragiei în leziunile feţei. Arcuindu-se sub piele şi în grosimea muşchilor mimici, artera se îndreaptă spre unghiul orificiului bucal şi mai departe spre unghiul intern al ochiului, unde prin ramura sa terminală – *a. angularis* – anastomozează cu *a. dorsalis nasi* – ramura *a. ophthalmica* (din *a. carotis interna).* De la artera facială pornesc cîteva ramuri pe gît şi pe faţă: palatină ascendentă, submentală, labiale inferioară şi superioară, amigdaliană şi altele.

Artera temporală superficială *(a. temporalis superficialis)* este ramura terminală şi prelungirea directă a arterei carotide externe. Ea trece prin grosimea glandei salivare parotide şi iese sub piele înaintea tragusului pavilionului urechii. Artera temporală superficială trimite ramuri spre glanda parotidă *(rr. parotidei)* şi pavilionul urechii *(rr. auriculares anteriores)* şi, de asemenea, generează arterele transversală a feţei, temporală medie şi zigomaticoorbitală. La nivelul marginii superioare a orbitei, artera temporală superficială se împarte în două ramuri terminale – parietală şi frontală *(r. parietalis et r. frontalis).*

Artera maxilară *(a. maxillaris)* alimentează cu sînge planurile profunde ale feţei şi reprezintă a doua ramură terminală a arterei carotide externe. Trunchiul scurt al arterei se divizează în trei porţiuni: prima ocoleşte colul mandibulei, a doua trece prin spaţiul temporopterigoid dintre *m. temporalis* şi *m. pterygoideus lateralis,* a treia pătrunde în fosa pterigopalatină *(fossa pterygopalatina).*

Fiecare porţiune a arterei maxilare generează un şir de ramuri. Din prima porţiune – artera auriculară profundă *(a. auricularis profunda),* ce alimentează cu sînge membrana timpanică, capsula articulaţiei temporomandibulare şi partea osoasă a conductului auditiv extern, artera timpanică anterioară *(a. tympanica anterior),* care alimentează mucoasa cavităţii timpanice. Artera alveolară inferioară *(a. alveolaris inferior)* prin *foramen mandibulae* se îndreaptă în canalul omonim şi alimentează cu sînge dinţii şi gingiile. Iese din canal prin orificiul mental *(foramen mentale),* sub denumirea de *a. mentalis* şi se ramifică în pielea şi muşchii bărbiei.

Artera meningee medie *(a. meningea media)* urmează pe suprafaţa medială a muşchiului pterigoid lateral şi prin orificiul spinos pătrunde în cavitatea craniană unde se împarte în ramurile anterioară şi posterioară, care alimentează dura mater.

Ramurile porţiunii a doua a arterei maxilare: maseterică *(a. masseterica),* care alimentează muşchiul omonim, arterele temporale profunde *(aa. temporales profundae),* ce alimentează muşchiul temporal, bucală *(a. buccalis),* ce alimentează muşchiul omonim, artera alveolară superioară posterioară *(a. alveolaris superior posterior)* şi, de asemenea, ramurile pterigoide *(rr. pterygoidei),* ce se îndreaptă spre muşchii pterigoizi lateral şi medial. Artera alveolară superioară posterioară începe la intrarea arterei maxilare în fosa pterigopalatină. Ramurile ei pătrund prin orificiile omonime în tuberozitatea maxilei, alimentînd dinţii molari superiori, gingiile şi mucoasa sinusului maxilar.

Ramurile porţiunii III a arterei maxilare sînt arterele infraorbitală, palatină descendentă şi sfenopalatină.

Artera infraorbitală *(a. infraorbitalis)* din fosa pterigopalatină pătrunde prin fisura orbitală inferioară în cavitatea orbitei, apoi în *sulcus et canalis infraorbitalis* pînă la orificiul

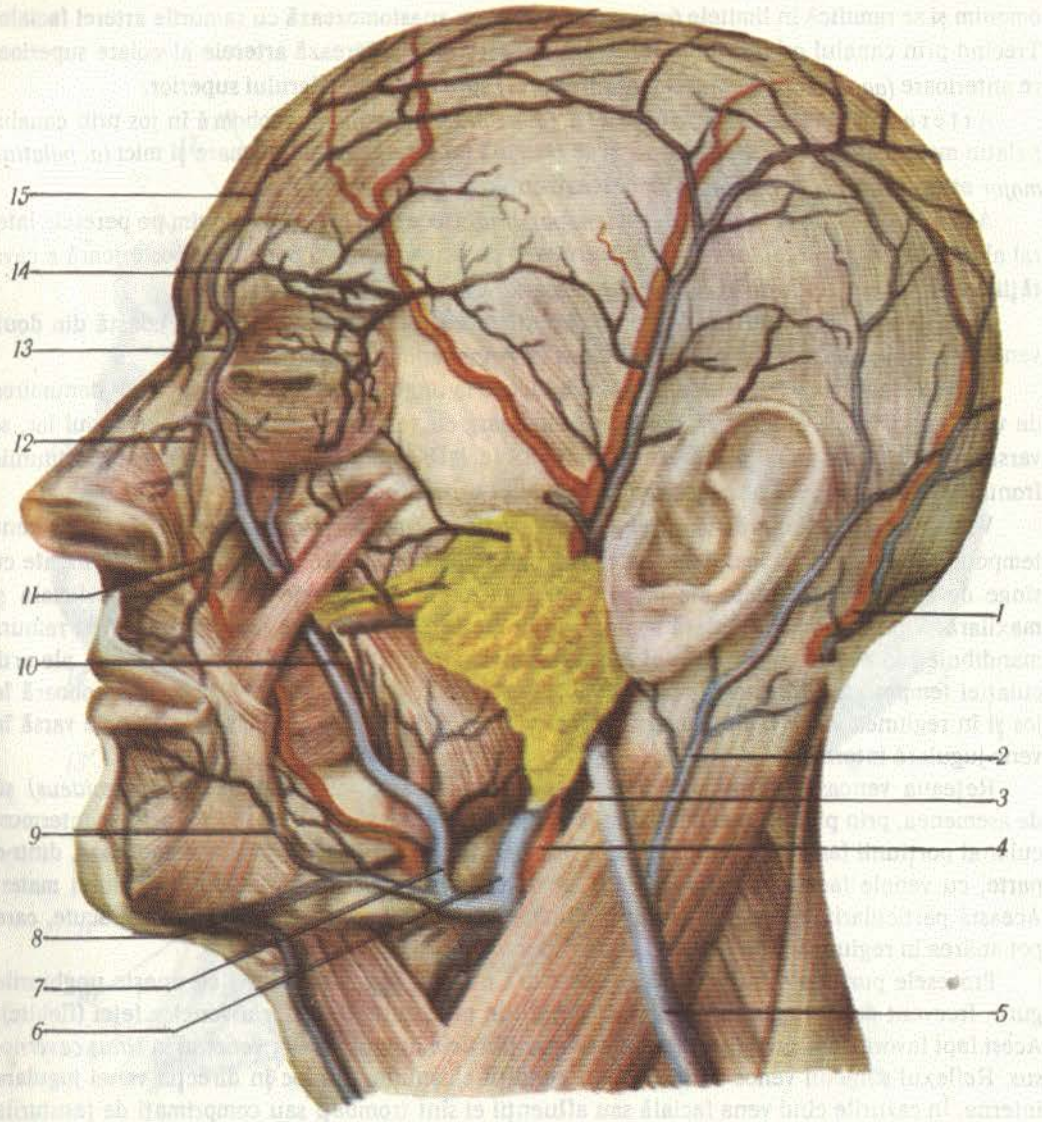

Fig. 31. **Venele porţiunilor facială şi cerebrală ale capului:**

1 — a. et v. occipitalis; 2 — v. auricularis posterior; 3 — v. jugularis interna; 4 — a. carotis externa; 5 — v. jugularis externa; 6 — v. retromandibularis; 7 — v. facialis; 8 — v. submentalis; 9 — v. labialis inferior; 10 — v. faciei profunda; 11 — v. labialis superior; 12 — vv. nasales externae; 13 — v. angularis; 14 — v. supraorbitalis; 15 — v. frontalis

omonim şi se ramifică în limitele *fossa canina*. Aici ea anastomozează cu ramurile arterei faciale. Trecînd prin canalul orbital inferior, artera infraorbitală generează arterele alveolare superioare anterioare *(aa. alveolares superiores anteriores)* spre dinţii maxilarului superior.

Artera palatină descendentă *(a. palatina descendens)* coboară în jos prin canalul palatin mare *(canalis palatinus major)* şi se termină cu arterele palatine mare şi mici *(a. palatina major* et *aa. palatinae minores)*. Alimentează cu sînge palatul dur şi moale.

Artera sfenopalatină *(a. sphenopalatina)* trece prin orificiul omonim pe peretele lateral al nasului în cavitatea nazală şi alimentează cu sînge septul şi porţiunea posterioară a cavităţii nazale, ramificîndu-se în *aa. nasales posteriores laterales et septi.*

Venele feţei constituie două reţele: superficială şi profundă. Prima reţea constă din două vene: facială *(v. facialis)* şi retromandibulară *(v. retromandibularis)* (fig. 31).

Vena facială însoţeşte artera facială. Ea începe la unghiul medial al ochiului sub denumirea de venă angulară *(v. angularis)*, anastomozează larg cu venele oftalmice, care, la rîndul lor, se varsă în sinusul cavernos al durei mater. Vena facială colectează venele ce vin din regiunile frontală şi orbitală, de la nas, pleoape, obraji, buze şi bărbie.

Vena retromandibulară *(v. retromandibularis)* se formează prin confluenţa a cîtorva vene temporale superficiale şi maxilare. Ea colectează sîngele venos din regiunile care sînt irigate cu sînge de ramurile terminale ale arterei carotide externe – arterele temporală superficială şi maxilară. Vena retromandibulară se dispune în grosimea glandei parotide, posterior de ramura mandibulei. În această porţiune a ei se varsă venele minuscule ale pavilionului urechii, ale articulaţiei temporomandibulare, urechii medii, glandei parotide. *V. retromandibularis* coboară în jos şi în regiunea gîtului, de obicei, se uneşte cu vena facială. Trunchiul lor comun se varsă în vena jugulară internă.

Reţeaua venoasă profundă e prezentată prin plexul pterigoid *(plexus pterygoideus)* şi, de asemenea, prin plexuri mai mici, dispuse în grosimea muşchilor şi în spaţiul celular intermuscular al porţiunii faciale profunde. Prin intermediul venelor oftalmice el anastomozează, dintr-o parte, cu venele faciale superficiale, din cealaltă parte – cu sinusul cavernos al durei mater. Această particularitate are o importanţă clinică deosebită în procesele inflamatorii acute, care pot apărea în regiunea feţei (furuncule, carbuncule, abcese).

Procesele purulente în jumătatea superioară a feţei, mai sus de linia ce uneşte unghiurile gurii, frecvent decurg grav din cauza antrenării în procesul inflamator a venelor feţei (flebite). Acest fapt favorizează propagarea rapidă a infecţiei de-a lungul vaselor venoase în *sinus cavernosus*. Reflexul sîngelui venos de la faţă, în condiţii obişnuite, are loc în direcţia venei jugulare interne. În cazurile cînd vena facială sau afluenţii ei sînt trombaţi sau comprimaţi de ţesuturile edematiate ale feţei, poate avea loc un reflex venos în direcţia retrogradă. Embolul septic în aşa cazuri poate pătrunde în sinusul cavernos, provocînd o flebită a sinusului, sinusotromboză, meningită.

Vasele limfatice ale tegumentelor feţei transportă limfa în ganglionii limfatici submentali, submandibulari şi, de asemenea, în ganglionii limfatici superficiali şi profunzi ai glandei parotide (fig. 32). De la porţiunile anterioare ale cavităţilor nazală şi bucală vasele limfatice se îndreaptă spre ganglionii limfatici submentali şi submandibulari, de la porţiunile posterioare ale acestor cavităţi – parţial spre ganglionii limfatici occipitali şi cervicali profunzi, în special, retrofaringieni. De la orbită vasele limfatice se îndreaptă către ganglionii limfatici cervicali profunzi, localizaţi pe peretele lateral al faringelui.

În **inervaţia feţei** participă nervii motori şi senzitivi. Spre muşchii mimici ai feţei merg nervii motori, care reprezintă ramuri ale nervului facial. Muşchii maseteri sînt inervaţi de ramura III a nervului trigemen.

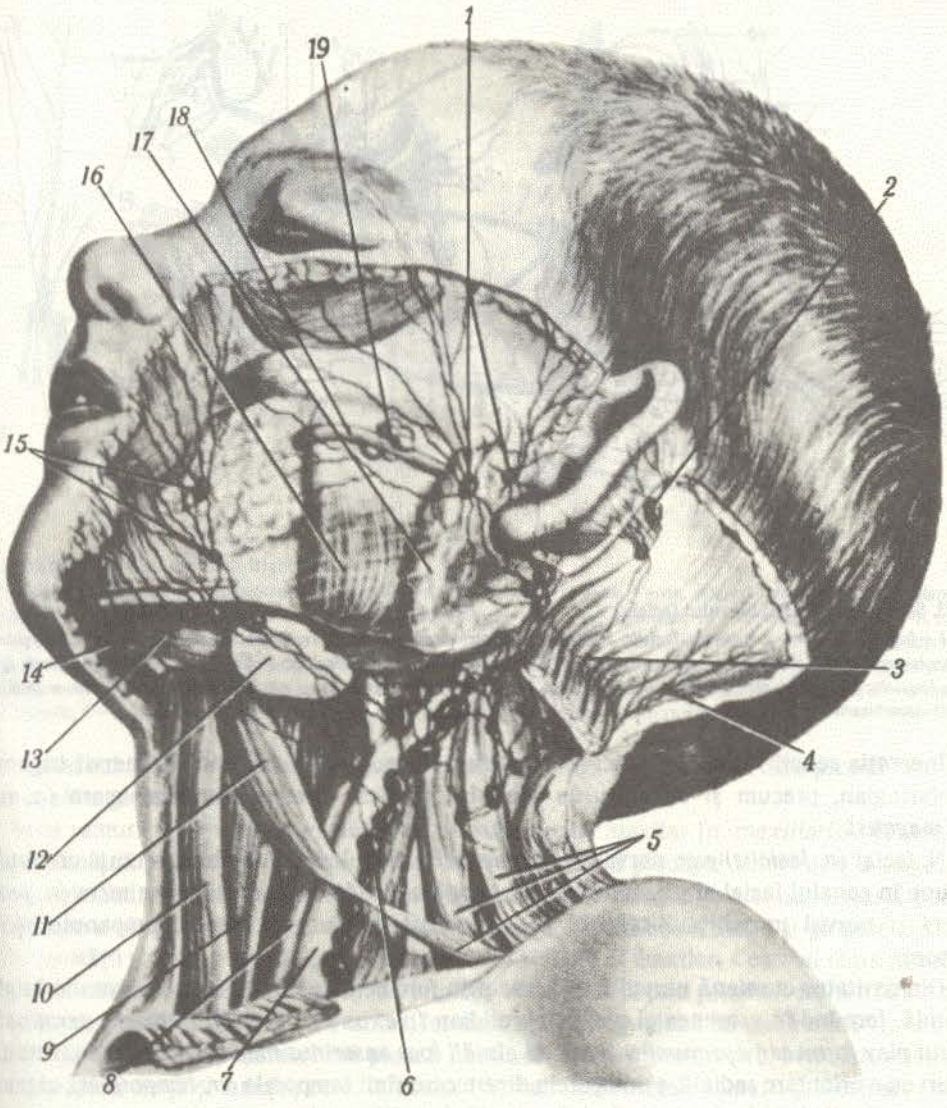

Fig. 32. Sistemul limfatic al capului şi gîtului:

1 — nodi lymphatici parotidei superphiciales et profundi; 2 — nodi lymphatici retroauriculares; 3 — m. sternocleidomastoideus; 4 — nodi lymphatici occipitales; 5 — m. trapezius, m. levator scapulae, m. omohyoideus; 6 — nodi lymphatici cervicales superficiales et profundi; 7 — v. jugularis interna; 8 — a. carotis communis; 9 — m. sternothyroideus; 10 — sternohyoideus; 11 — m. omohyoideus; 12 — gl. submandibularis; 13 — nodi lymphatici submandibulares et mandibulares; 14 — nodi lymphatici submentales; 15 — nodi lymphatici buccales; 16 — m. masseter, 17 — gl. parotis; 18 — ductus parotideus; 19 — gl. parotis accessoria

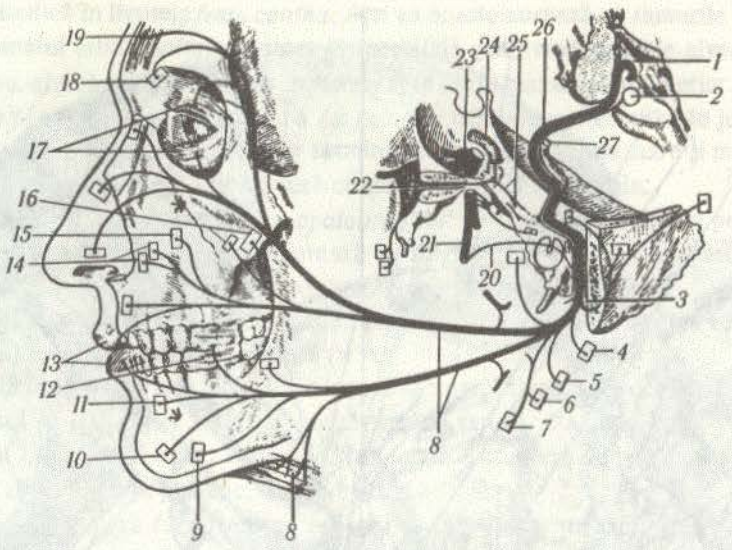

Fig. 33. Schema ramificării nervului facial:

1 — fossa rhomboidea; 2 — nucl. n. facialis; 3 — for. stylomastoideum; 4 — venter posterior m. digastrici; 5 — m. stylohyoideus; 6 — m. styloglossus; 7 — pars glossopharyngea m. constrictor pharyngis superior; 8 — rr. n. facialis; 9—19 — rr. n. facialis; 20 — chorda tympani; 21 — n. lingualis; 22 — gangl. pterygopalatinum; 23 — gangl. trigeminale; 24 — a. carotis interna; 25 — n. intermedius; 26 — n. facialis; 27 — n. vestibulocochlearis

Inervaţia senzitivă a pielii feţei şi mucoasei, în fond, este asigurată de nervii trigemen şi glosofaringian, precum şi de ramurile plexului cervical – nervul auricular mare *(n. auricularis magnus).*

N. facial *(n. facialis)* este nervul VII cranian (fig. 33). La ieşirea din substanţa creierului se dispune în canalul facial al piramidei osului temporal, unde dă nervul pietros mare *(n. petrosus major)* şi nervul muşchiului scăriţei *(n. stapedius),* precum şi coarda timpanului *(chorda tympani).*

Din cavitatea craniană nervul facial iese prin *foramen stylomastoideus,* pătrunde în glanda parotidă, formînd în grosimea ei plexul parotidian *(plexus parotideus). Ramurile terminale ale acestui plex formează aşa-numita „labă de gîscă" (pes anserinus major)* care este constituită din ramuri cu o orientare radială, principalele dintre care sînt: temporale *(rr. temporales),* zigomatice *(rr. zygomatici),* bucale *(rr. buccales),* cervicală *(r. colli)* şi, de asemenea, ramura marginală a mandibulei *(r. marginalis mandibulae).*

Pentru a evita lezarea ramurilor nervului facial, inciziile pe faţă, în caz de necesitate, se fac în direcţie radială, începînd de la lobulul urechii.

Nervul trigemen *(n. trigeminus)* – perechea V din nervii cranieni (fig. 34) – îşi ia originea din două rădăcini – senzorială mare şi motorie mică *(radix sensoria et radix motoria).* Pe suprafaţa anterioară a piramidei osului temporal, la vîrful ei, rădăcina senzitivă constituie ganglionul trigeminal *(ganglion trigeminale).* De la ganglion pleacă trei nervi: oftalmic, maxilar, mandibular.

Prima ramură a nervului trigemen este nervul oftalmic *(n. ophthalmalmicus)* senzitiv. El pătrunde în cavitatea orbitală prin *fissura orbitalis superior* şi se divizează în nervii frontal *(n. frontalis),* lacrimal *(n. lacrimalis)* şi nazociliar *(n. nasociliaris).* Nervul frontal, la rîndul său, se divizează în două ramuri: supraorbitară *(n. supraorbitalis)* şi supratrohleară *(n. supratrochlearis).* În porţiunea posterioară a orbitei, pe partea laterală a nervului optic, între el şi muşchiul

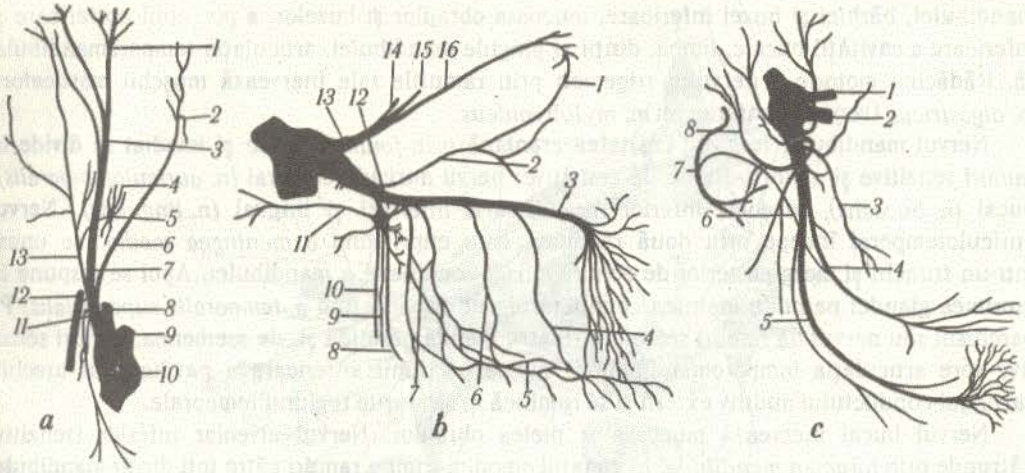

Fig. 34. Schema ramificării nervului trigemen:

a — n. ophthalmicus: 1 — n. supraorbitalis; 2 — r. communicans; 3, 7 — n. frontalis; 4 — nn. ciliares breves; 5 — gangl. ciliare; 6 — n. lacrimalis; 8 — n. maxillaris; 9 — n. mandibularis; 10 — gangl. trigeminale; 11 — n. ophthalmicus; 12 — n. oculomotorius; 13 — n. nasociliaris; b — n. maxillaris: 1 — r. communicans cum n. zygomatico; 2 — n. zigomaticus; 3 — n. infraorbitalis; 4, 6, 7 — rr. dentales superiores; 5 — plexus dentalis superior; 8, 9, 10 — nn. palatini minores; 11 — n. canalis pterygoideus (radix facialis); 12 — gangl. pterygopalatinum; 13 — n. ophthalmicus; 14 — n. nasociliaris; 15 — n. frontalis; 16 — n. lacrimalis; c — n. mandibularis: 1 — n. ophthalmicus; 2 — n. maxillaris; 3 — n. buccalis; 4 — n. lingualis; 5 — n. alveolaris; 6 — chorda tympani; 7 — n. facialis; 8 — n. auriculotemporalis

rect extern al ochiului, se dispune ganglionul ciliar *(ganglion ciliare),* de la care pleacă *nn. ciliares breves* către globul ocular.

A doua ramură a nervului trigemen este nervul senzitiv maxilar *(n. maxillaris).* El iese din cavitatea craniană prin *foramen rotundum* şi inervează pielea pleoapei inferioare, a unghiului extern al ochiului, regiunii temporale, suprafeţei laterale a nasului, buzei superioare, porţiunii superioare a obrajilor. De la el, de asemenea, pleacă ramuri către dinţii şi gingiile maxilei, mucoasa cavităţii nazale, palatului, sinusurilor osului sfenoid şi maxilar. Cea mai mare ramură a acestui nerv – nervul infraorbital *(n. infraorbitalis)* – iese pe faţă prin *foramen infraorbitale* şi în *fossa canina* se ramifică în formă de evantai, formînd aşa-numita „labă de gîscă mică" *(pes anserinus minor).* De la nervul infraorbital pleacă nervii alveolari superiori *(nn. alveolares superiores),* ce inervează dinţii şi maxila, care, la rîndul lor, dau următoarele ramuri: posterioare *(rr. alveolares superiores posteriores),* medie *(r. alveolaris superior medius)* şi anterioare *(rr. alveolares superiores anteriores).* În baza apofizei alveolare a maxilei ramurile alveolare superioare formează plexul dentar superior *(plexus dentalis superior),* de la care pleacă ramuri dentare şi gingivale. În fosa pterigopalatină de la nervul maxilar pornesc nervii zigomatic *(n. zygomaticus)* şi pterigopalatini *(nn. pterygopalatini).* În adîncimea acestei fose, medial şi inferior de nervul maxilar, se dispune ganglionul pterigopalatin *(ganglion pterygopalatinum).* De la el pleacă ramuri, ce conţin fibre secretorii (simpatice, parasimpatice) şi senzitive: orbitale *(rr. orbitales),* nazale superioare posterioare laterale şi mediale *(rr. nazales superiores posteriores)* şi nazopalatine *(nn. nasopalatini).* Ramurile nazopalatine formează trei grupe de nervi: 1) nervul palatin mare *(n. palatinus major),* 2) nervii palatini mici *(nn. palatini minores),* 3) ramuri nazale posterioare inferioare *(rr. nasales posteriores inferiores).*

A treia ramură a nervului trigemen – nervul mandibular *(n. mandibularis)* – are în componenţa sa fibre senzitive şi motorii. Fibrele senzitive inervează pielea porţiunii inferioare a obrajilor, tîmplei, porţiunii anterioare a pavilionului urechii şi a conductului auditiv extern, a

mandibulei, bărbiei şi buzei inferioare, mucoasa obrajilor şi buzelor, a porţiunii posterioare şi inferioare a cavităţii bucale, limba, dinţii şi gingiile mandibulei, articulaţia temporomandibulară. Rădăcina motorie a nervului trigemen prin ramurile sale inervează muşchii masticatori, *m. digastricus* (venterul anterior) şi *m. mylohyoideus.*

Nervul mandibular iese din cavitatea craniană prin *foramen ovale* şi imediat se divide în ramuri senzitive şi motorii. Ramurile zenzitive: nervii auriculotemporal *(n. auriculotemporalis),* bucal *(n. buccalis),* alveolar inferior *(n. alveolaris inferior)* şi lingual *(n. lingualis).* Nervul auriculotemporal începe prin două rădăcini, care cuprinzînd *a. meningea media,* se unesc într-un trunchi şi merg posterior de colul apofizei condiliene a mandibulei. Apoi se dispune în grosimea glandei parotide înaintea conductului auditiv, însoţind *a. temporalis superficialis.* Pe parcursul său nervul dă ramuri secretorii pentru glanda parotidă şi, de asemenea, ramuri senzitive spre articulaţia temporomandibulară, pielea porţiunii anterioare a pavilionului urechii, cartilajul conductului auditiv extern şi se ramifică în straturile regiunii temporale.

Nervul bucal inervează mucoasa şi pielea obrajilor. Nervul alveolar inferior (senzitiv) pătrunde prin *foramen mandibule.* În canalul omonim trimite ramuri către toţi dinţii mandibulei şi gingii, apoi iese din canal prin *foramen mentale* sub denumirea de nervul mental *(n. mentalis).*

Nervul lingual coboară între muşchii pterigoidieni şi se ascunde sub mucoasa planşeului cavităţii bucale, încrucisîndu-se cu ductul excretor al glandei salivare submandibulare. El asigură inervaţia mucoasei feţei superioare a limbii de la vîrful ei pînă la *papillae vallatae* (papile caliciforme) ale celor două treimi anterioare. La nervul lingual (aproximativ la jumătatea lungimii lui) se alipeşte *chorda tympani,* desprinzîndu-se de la nervul intermediar şi, ducînd fibre gustative spre mucoasa celor două treimi anterioare ale limbii şi fibre parasimpatice spre glandele salivare submandibulară şi sublinguală, care se întrerup în ganglionul submandibular *(ganglion submandibulare).* Fibrele *n. lingualis* sînt conductorii sensibilităţii generale (tactilă, durere, termică).

Ramurile motorii ale nervului mandibular se numesc conform muşchilor omonimi inervaţi: *n. massetericus, nn. temporales profundi, nn. pterygoidei lateralis et medialis* (nervii pterigoidieni – lateral şi medial). În afară de aceasta, nervul mandibular inervează *m. tensor tympani.* Cu ramurile nervului mandibular sînt legaţi trei ganglioni ai sistemului nervos vegetativ: otic *(ganglion oticum)* – cu nervul pterigoidian medial *(n. pterygoideus medialis);* submandibular – cu nervul lingual; sublingual *(ganglion sublinguale)* – cu nervul sublingual *(n. sublingualis).*

De la ganglioni pornesc spre glandele salivare fibre postganglionare secretorii parasimpatice.

Regiunea orbitală

(regio orbitalis)

Cavitatea orbitei cu porţiunile feţei aderate la ea formează o regiune aparte – regiunea orbitală (fig. 35). În ea deosebim pleoapele *(palpebrae)* şi cavitatea orbitală, care e separată de fascia bulbului ocular *(vagina bulbi)* în porţiunile bulbară şi retrobulbară.

Pleoapele reprezintă plice pare, ce acoperă suprafaţa anterioară a bulbului ocular.

Straturile. *Pielea* pleoapelor este subţire şi fină în special la marginea liberă a pleoapelor, unde sînt situate genele. Ea uşor formează pliuri şi conţine glande sebacee şi sudoripare.

Ţesutul subcutanat palpebral este lax şi lipsit de acumulări grăsoase. În el se răspîndesc liber edemele în cazul proceselor inflamatorii locale şi diferitelor afecţiuni şi, de asemenea, se infiltrează uşor cu sînge în traumatismul cerebral.

Stratul muscular e reprezentat de muşchiul orbicular al ochiului *(m. orbicularis oculi),* în care deosebim partea externă – orbitală *(pars orbitalis)* şi cea internă – palpebrală *(pars pal-*

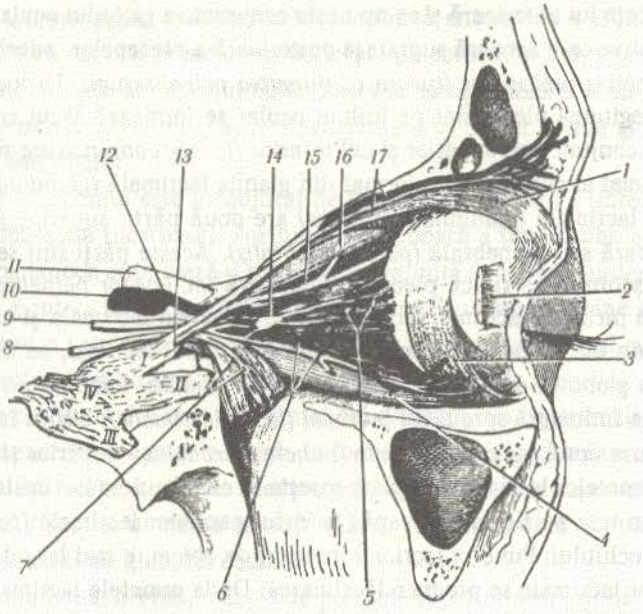

Fig. 35. Topografia orbitei:

1 — m. levator palpebrae superior; 2 — m. rectus lateralis; 3 — m. obliquus inferior; 4 — m. rectus inferior; 5 — nn. et aa. ciliares breves; 6 — r. inferior n. oculomotorii; 7 — m. rectus lateralis et n. abducens; 8 — n. abducens; 9 — n. oculomotorius; 10 — a. carotis interna; 11 — n. opticus; 12 — a. ophthalmica; 13 — n. lacrimalis; 14 — gangl. ciliare; 15 — n. nasociliaris; 16 — m. rectus superior; 17 — n. et a. supraorbitalis; I — n. ophthalmicus; II — n. maxillaris; III — n. mandibularis; IV — gangl. trigeminale

pebralis). Fibrele părții orbitale sînt dispuse circular și la contracția lor are loc strîngerea compactă a pleoapelor. Fibrele părții palpebrale diverg arciform de la ligamentul medial al pleoapelor spre cel lateral. Contracția lor produce închiderea fantei palpebrale. O parte neînsemnată de fibre musculare, desprinzîndu-se de la porțiunea palpebrală, înconjoară sacul lacrimal și se numește partea lacrimală *(pars lacrimalis)* sau mușchiul lacrimal. Acest mușchi la contracție și relaxare îngustează și dilată sacul lacrimal. La mușchii pleoapelor se referă, de asemenea, și mușchiul ce ridică pleoapa superioară *(m. levator palpebral superioris).* În cazul dereglării funcției acestui mușchi are loc coborîrea pleoapei superioare – ptoza.

După mușchi urmează o placă conjunctivă compactă, care se numește cartilajul pleoapelor *(tarsus),* cu toate că el nu conține celule de țesut cartilaginos. Cartilajele (superior și inferior) reprezintă scheletul pleoapelor și le redau o anumită formă. El e fixat de marginile orbitelor prin ligamentele mediale și laterale *(ligg. palpebrale mediale et palpebrale laterale)* și, de asemenea, printr-un sept orbital compact *(septum orbitale).* Cartilajul superior e de două ori mai lat decît cel inferior.

În grosimea cartilajului pleoapelor sînt dispuse glandele *(glandulae tarsales* sau glandele Meibomius). În cartilajul pleoapei superioare sînt, de obicei, în număr de 25–30, în cel inferior – pînă la 20. Glandele produc secreție grăsoasă pentru ungerea pleoapelor.

Pe marginea pleoapelor în 2–3 rînduri cresc genele. Lîngă rădăcina fiecărei gene se dispun glandele sebacee, ducturile excretorii ale cărora se deschid în foliculii piloși. Ei se pot infecta formînd urcior *(hordeolum).*

Fața internă sau posterioară a pleoapelor e acoperită de tunica conjunctivă a ochiului *(tunica conjunctiva).* În apropierea marginii orbitei, *conjunctiva* se răsfrînge și trece pe globul

ocular, acoperind faţa lui anterioară şi se numeşte conjunctiva globului ocular *(tunica conjunctiva bulbi)*. Conjunctiva care acoperă suprafaţa posterioară a pleoapelor, aderă strîns la cartilaj şi se numeşte conjunctiva pleoapelor *(tunica conjunctiva palpebrarum)*. La locul de răsfrîngere a conjunctivei din regiunea pleoapelor pe bulbul ocular se formează sacul conjunctival, în care deosebim fornixul conjunctival superior şi cel inferior *(fornix conjunctivae superior et inferior)*.

Aparatul lacrimal al ochiului este format din glanda lacrimală *(glandula lacrimalis)* şi căile lacrimale. Glanda lacrimală *(glandula lacrimalis)* are două părţi: superioară sau orbitală *(pars orbitalis)* şi inferioară sau palpebrală *(pars palpebralis)*. Aceste părţi sînt separate una de alta prin tendonul muşchiului ce ridică pleoapa superioară *(m. levator palpebrae)*. Căile lacrimale sînt constituite din pîrîiaşul lacrimal, lacul lacrimal, punctele lacrimale şi canaliculul lacrimal.

Lacrimile ce vin din glanda lacrimală se adună în sacul lacrimal, se distribuie uniform şi umezesc suprafaţa globului ocular cînd pleoapele sînt închise. Lacrima prin pîrîiaşul lacrimal *(rivus lacrimalis)* se îndreaptă spre lacul lacrimal *(lacus lacrimalis)*, dispus în unghiul medial al ochiului. De aici prin două puncte lacrimale *(puncta lacrimales* – superior şi inferior), care constituie începutul canalelor lacrimale, lacrima soseşte în canaliculele lacrimale. Punctele lacrimale sînt dispuse (cîte una pe fiecare pleoapă) la vîrful papilelor lacrimale *(papilla lacrimalis)*, la unghiul medial al ochiului. Punctul lacrimal inferior, de obicei, e mai larg decît cel superior. În obturaţia punctelor lacrimale se produce lăcrimarea. De la punctele lacrimale îşi iau începutul canaliculele lacrimale *(canaliculi lacrimales)* inferior şi superior, care se distribuie corespunzător în sus şi în jos, iar apoi, încovoindu-se sub un unghi drept, se varsă în sacul lacrimal, mai des printr-un orificiu comun. Sacul lacrimal *(saccus lacrimalis)* este situat în foseta sacului lacrimal *(fossa sacci lacrimalis)*, formată de apofiza frontală a maxilarului şi de osul lacrimal. Conţinutul sacului lacrimal este evacuat prin canalul nazolacrimal *(ductus nasolacrimalis)*, care se deschide în cavitatea nazală sub cornetul nazal inferior.

Orbita are o formă de piramidă tetraedrică, vîrful căreia este orientat posterior spre orificiul optic, iar baza largă e orientată anterior şi limitează intrarea în orbită *(aditus orbitae)*. *Peretele superior* al orbitei este format de osul frontal, aripa mică a osului sfenoid şi prezintă, totodată, fundul fosei craniene anterioare şi al sinusului frontal. Procesele purulente apărute în sinusul frontal se pot răspîndi în spaţiul celular retrobulbar, şi invers, procesele apărute în spaţiul celular al orbitei se pot difuza spre meninge şi sinusuri.

Peretele inferior al orbitei concomitent prezintă fundul ei şi peretele superior al sinusului maxilar. El este foarte fin, constituit din feţele orbitale ale corpului maxilarului superior, oaselor zigomatice şi palatin. În grosimea peretelui inferior al orbitei este situat canalul infraorbital, în care trec *n. infraorbitalis* şi vasele omonime. Pereţii canalului sînt fini, de aceea în highmorită (sinusită maxilară) poate să apară nevrita infraorbitală.

Peretele lateral al orbitei este format de osul zigomatic şi aripile mari ale osului sfenoid şi are două orificii: zigomaticofacial *(foramen zygomaticofaciale)* şi zigomaticotemporal *(foramen zygomaticotemporale)*.

Peretele medial se învecinează cu sinusul sfenoid şi celulele labirintului etmoidal. El este cel mai fin perete al orbitei, format de apofiza frontală a maxilei, osul lacrimal, lama orbitală a osului etmoid şi de aripa mică a osului sfenoid. Pe acest perete există două orificii: etmoid anterior şi posterior *(foramen ethmoidale anterius et posterius)* pentru nervii şi vasele omonime.

Cavitatea orbitei comunică larg cu regiunile adiacente prin orificii şi fisuri. Astfel, prin canalul optic, prin fisura orbitală superioară şi orificiile osului etmoid, orbita comunică cu cavitatea craniană. Fisura orbitală inferioară şi canalul zigomaticotemporal unesc orbita cu fosele infratemporală şi pterigopalatină, iar orificiul sfenopalatin şi canalul nazolacrimal – cu cavitatea nazală.

Globul ocular (bulbus oculi) este dispus în porţiunea anterioară a orbitei. Distingem polul anterior, ce coincide cu cel mai proeminent punct de pe cornee, şi polul posterior, care se află mai lateral de locul de ieşire al nervului optic. Linia ce uneşte aceste două puncte se numeşte ax ocular optic sau extern *(axis bulbi externus)*. Ecuatorul ocular divide globul în două jumătăţi: anterioară şi posterioară.

Nucleul intern al globului este înconjurat de trei tunici: externă – fibroasă, medie – vasculară şi internă – senzorială (nervoasă). Porţiunea posterioară a tunicii fibroase formează tunica sclerotică sau sclera, iar cea anterioară – tunica transparentă *(cornea)*. Tunica vasculară a globului ocular *(tunica vasculosa bulbi)* e dotată din abundenţă cu vase sanguine şi pigment şi constă din trei porţiuni: tunica vasculară propriu-zisă, coroida *(choroidea)*, corpul ciliar *(corpus ciliare)* şi irisul *(iris)*. În centrul irisului se află un orificiu rotund – pupila *(pupilla)*. Tunica internă sau retina este cea mai profundă din cele trei tunici ale ochiului. Ea conţine elemente senzoriale – celule vizuale fotosensibile cu capetele distale în formă de conuri şi bastonaşe.

Interiorul globului ocular cuprinde mediile refringente transparente: corpul vitros *(corpus vitreum)*, cristalinul *(lens)* şi umoarea apoasă *(humor aquosus)*, care ocupă cele două camere (anterioară şi posterioară) ale globului ocular.

În spaţiul retrobulbar al orbitei, mai jos de peretele superior acoperit de periost *(periorbita)*, se situează corpul adipos al orbitei – *corpus adiposum orbitae*. Globul ocular este delimitat de bula grăsoasă printr-o membrană fascială – teaca globului ocular *(vagina bulbi)*.

În porţiunea posterioară a orbitei se găsesc, de asemenea, muşchii oculari: patru drepţi (superior, inferior, medial şi lateral) şi doi oblici (superior şi inferior). Toţi muşchii globului ocular, în afară de muşchiul inferior oblic, pornesc din profunzimea orbitei de la inelul tendinos comun *(anulus tendineus communis)*, care cuprinde orificiul canalului optic. Muşchiul oblic inferior al globului ocular porneşte de la faţa orbitală a maxilei de lîngă foseta sacului lacrimal. Prin acest inel pătrund în orbită nervii: optic, oculomotor, nazociliar şi abducens, precum şi artera oftalmică.

Vascularizaţia tuturor ţesuturilor orbitei, inclusiv a globului ocular, se efectuează de artera oftalmică *(a. ophthalmica)*, ramură a arterei carotide interne. Începînd de la această arteră în cavitatea craniană, ea pătrunde prin canalul optic (împreună cu nervul optic), apoi în cavitatea orbitei unde generează mai multe ramuri. Artera oftalmică anastomozează larg cu ramurile arterei carotide externe.

Venele oftalmice *(vv. ophthalmica superior et inferior)* se situează pe pereţii superior şi inferior ai orbitei şi, confluind în posterior, formează un trunchi comun sau o reţea *(plexus ophthalmicus)*, din care sîngele se scurge în *sinus cavernosus*. Venele orbitei sînt legate prin multiple anastomoze cu reţelele venoase superficiale şi profunde ale feţei.

Inervaţia ţesuturilor orbitei este realizată de nervul oftalmic *(n. ophthalmicus)* – nervul senzitiv de bază al orbitei. Nervul optic *(n. opticus)*, fiind format din fibre nervoase ce prezintă nişte prelungiri ale neuronilor multipolari din tunica internă a globului ocular, posedă o sensibilitate specială.

Inervaţia muşchilor ochiului se realizează de nervii motori – oculomotor *(n. oculomotorius)*, trohlear *(n. trochlearis)* şi abducens *(n. abducens)*. Muşchiul drept lateral al globului este inervat de *n. abducens*, superior oblic – de *n. trochlearis*, toţi ceilalţi (superior, inferior şi medial drepţi, oblic inferior şi muşchiul levator al pleoapei superioare) – de *n. oculomotorius*.

Regiunea nazală

(regio nasalis)

Limitele. Regiunea nasului e delimitată: superior – de linia orizontală care uneşte capetele mediale ale sprîncenelor, inferior – de linia orizontală trasată prin baza porţiunii mobile a septului nazal, lateral – de şanţurile nazogeniene şi nazolabiale.

În regiunea nazală distingem nasul extern, cavitatea nazală şi sinusurile paranazale. **Nasul extern** *(nasus externus)* prezintă un schelet osteocartilaginos, acoperit cu piele, şi are forma unei piramide triunghiulare. Este constituit din rădăcina nasului *(nasion) radix nasi,* de la care în jos continuă dosul nasului *(dorsum nasi),* ajungînd pînă la vîrful nasului *(apex nasi).* Feţele anterolaterale constituie aripile nasului *(alae nasi).* Marginile inferioare libere ale aripilor delimitează nările *(nares)* care comunică cu cavitatea nazală. Scheletul osos al nasului extern este format de apofizele frontale ale maxilei şi din oasele pare nazale, care împreună cu spina nazală anterioară formează orificiul piriform *(apertura piriformis).* Porţiunea cartilaginoasă este formată de cartilajele pare nazale laterale, accesorii, cartilajele alare mare şi mic şi de cartilajul septului nazal.

Straturile. *Pielea* în regiunea rădăcinii nasului este subţire, netedă, uşor formează cute. În regiunea vîrfului şi aripilor devine mai groasă şi e concrescută cu ţesuturile subiacente, conţine o cantitate mare de glande sebacee. Pielea nasului conţine şi glande sudoripare. Vestibulul cavităţii nasului *(vestibulum nasi),* ce reprezintă porţiunea ei anterioară, este căptuşit cu piele care conţine peri. De aceea sînt posibile furuncule şi sicoze. În regiunea aripilor nasului în *ţesutul subcutanat,* lipsit de ţesut adipos, sînt dispuşi muşchii dilatatori şi constrictori.

Vascularizarea nasului extern este realizată de anastomozele ramurilor arterelor oftalmică *(a. dorsalis nasi)* şi facială. Venele nasului se varsă în venele facială şi oftalmice *(vv. ophthalmicae),* apoi prin ele – în sinusul cavernos. Venele anastomozează între ele.

Circulaţia limfatică eferentă se realizează de obicei în ganglionii submandibulari şi parţial în cei paraauriculari (parotidieni).

Inervaţia senzitivă a nasului extern este asigurată de ramurile nervului trigemen: de prima *nn. infratrochlearis, ethmoidalis anterior,* de a doua – *n. infraorbitalis.* Muşchii nasului extern sînt inervaţi de ramurile nervului facial.

Cavitatea nazală *(cavitas nasi)* este divizată de septul nazal *(septum nasi)* în două părţi, ce se deschid anterior prin nări, iar posterior comunică cu nazofaringele prin două orificii – coane.

În fiecare jumătate a cavităţii nazale distingem patru pereţi: superior, inferior, lateral şi medial. Peretele superior (arcada) este format de oasele nazale şi partea nazală a osului frontal, de lama ciuruită *(lamina cribrosa)* şi celulele osului etmoid (cea mai mare parte a acoperişului), precum şi de corpul osului sfenoid. Prin numeroase orificii din *lamina cribrosa* trec fibre nervoase ale nervilor olfactivi. Peretele inferior (planşeul) al cavităţii nazale este format de apofizele palatine ale maxilarului şi de lamele orizontale ale palatinului (palatul dur). Pe linia mediană aceste oase concresc şi formează creasta osoasă nazală *(crista nasalis),* cu care se unesc vomerul şi cartilajul septului nazal. Peretele inferior separă cavitatea nazală de cavitatea bucală. În dereglările embriogenezei – închiderea incompletă a peretelui inferior între aceste două cavităţi – se formează fisuri – dehiscenţă congenitală a bolţii palatine sau „gură de lup". În porţiunea anterioară şi cea medie ale peretelui anterior este dispus canalul incisiv *(canalis incisivus),* prin care trec vasele şi nervii omonimi.

Peretele medial sau septul nazal este constituit din lama perpendiculară a osului etmoid, din vomer şi cartilajul septului nazal, marginea superioară a căruia formează dosul nasului. Septul nazal, de obicei, e dispus asimetric şi deseori deformat. O deformaţie considerabilă poate deregla respiraţia nazală, care se corijează în mod chirurgical.

Peretele lateral al cavităţii nazale are o structură mai complicată. El este format din oasele nazal şi lacrimal, labirintul etmoidal, faţa nazală a corpului maxilar şi apofiza lui frontală, lama perpendiculară a osului palatin şi lama medială a apofizei pterigoide a osului sfenoid. Pe peretele lateral sînt dispuse trei cornete nazale: superior *(concha nasalis superior)*, mediu *(concha nasalis media)* şi inferior *(concha nasalis inferior)*, care atîrnă liber în cavitatea nazală. Cele două cornete superioare sînt apofize ale osului etmoid, iar cel inferior este os independent.

Cornetele nazale delimitează trei meaturi nazale: superior mediu şi inferior. Meatul nazal superior *(meatus nasi superior)* este dispus între cornetele superior şi mediu (cel mai scurt). În el se deschid sinusul sfenoid şi celulele posterioare ale osului etmoid *(cellulae ethmoidales posteriores)*. Meatul nazal mediu *(meatus nasi medius)* e situat între cornetele nazale mediu şi inferior. În acest meat se deschid celulele anterioare şi medii ale osului etmoid *(cellulae ethmoidales anteriores et mediae)*, orificiile sinusurilor frontal şi maxilar.

Meatul nazal inferior *(meatus nasi inferior)*, cel mai lung, e delimitat în partea superioară de cornetul nazal inferior şi în partea inferioară – de planşeul cavităţii nasului. Aici se deschide orificiul canalului nazolacrimal. Toate meaturile nazale în partea posterioară se deschid în cavitatea ambelor părţi ale septului nazal, iar prin coane comunică cu porţiunea nazală a faringelui (nazofaringe). Mucoasa cavităţii nasului tapetează toţi pereţii ei şi continuă în mucoasa sinusurilor paranazale, ce se deschid în cavitatea nazală. Mucoasa nazală are două regiuni: respiratorie *(regio respiratoria)* şi olfactivă *(regio olphactoria)*. Regiunea respiratorie a mucoasei ocupă suprafaţa de la fundul cavităţii nasului în sus pînă la nivelul marginii inferioare a cornetului nazal mediu. Regiunea olfactivă este situată în zonele superioare ale cavităţii nasului, de la boltă pînă la partea superioară a cornetului nazal mediu.

La **sinusurile paranazale** *(sinus paranasales)* se referă: maxilar, frontal, sfenoidal şi sinusul osului etmoid.

Sinusul maxilar *(sinus maxillaris)* se află în corpul osului maxilar şi este cel mai mare din cavităţile pneumatice anexate la nas. Forma sinusului variază şi se apropie de cea a unei piramide tri- sau tetraedrice.

Sinusul are următorii pereţi: superior, anterior, inferior posterior şi medial. Peretele superior are o formă triunghiulară, conţine canalul infraorbital şi constituie planşeul orbitei. În regiunea canalului, planşeul superior uneori poate să lipsească. Peretele anterior este format de suprafaţa anterioară a maxilarului, cel inferior prezintă planşeul sinusului, constituit din apofiza alveolară pe întinderea de la dintele canin pînă la tuberozitatea maxilară. Deseori rădăcinile dinţilor premolari şi molari sînt separate de sinus prin intermediul unei lame osoase, iar uneori pătrund liber sub mucoasa sinusului. Prin aceasta se pot explica sinuzitele de origine odontogenă.

Peretele posterior al sinusului e format de tuberozitatea maxilarului superior, adiacent fosei pterigopalatine. Peretele medial se află în raport cu meatul nazal inferior şi cel mediu, fiind lipsit de carcasa osoasă pe parcursul meatului nazal mediu. Aici sinusul maxilar este legat de cavitatea nazală printr-un orificiu. La nou-născuţi sinusurile maxilare pot lipsi sau au dimensiuni foarte mici şi numai aproximativ la 10 ani capătă forma sinusurilor definitive.

Sinusul frontal *(sinus frontalis)* este situat în grosimea scuamei osului frontal în partea posterioară a arcadei supraorbitare. Forma seamănă cu o piramidă triunghiulară cu baza în jos. Forma şi dimensiunile sinusului variază. Sinusul are patru pereţi. Peretele anterior e prezentat de arcadele supraorbitare, cel posterior (mai subţire) – concomitent constituie şi peretele fosei cerebrale anterioare, cel inferior – peretele superior al orbitei şi care este în raport pe o distanţă mică cu celulele osului etmoid şi cavitatea nazală, peretele medial constituie septul intersinusal *(septum sinuum frontalium)*, care separă sinusul în două părţi frecvent inegale. Sinusul frontal se deschide în meatul nazal mijlociu prin orificiul sinusului *(apertura sinus frontalis)*. La nou-născuţi sinusul frontal lipseşte. De obicei capătă forma lui tipică la 2–3 ani.

Sinusul sfenoidal *(sinus sphenoidalis)* se află în corpul osului sfenoid şi constă din următorii pereţi: superior, inferior, anterior, posterior şi lateral. Printr-un sept, care serveşte şi ca perete medial, sinusul este divizat în două jumătăţi – dreaptă şi stîngă. Peretele superior este constituit de fundul şeii turceşti. În partea superioară aceasta e vecină cu o porţiune a lobului frontal al creierului şi cu glanda hipofiză, iar în cea anterioară – cu chiasma optică. Peretele inferior formează bolta nazofaringelui şi a cavităţii nazale. Peretele său anterior delimitează cavitatea nazală şi conţine un orificiu de ieşire ce comunică cu meatul nazal superior. Peretele posterior este cel mai gros, limitează cu fosa cerebrală posterioară şi trece în porţiunea bazilară a osului occipital. Peretele lateral al sinusului corespunde peretelui lateral al corpului osului sfenoid, de care aderă aripile mari. Acest perete limitează cu artera carotidă internă şi sinusul cavernos, pe unde trec nervii oculomotor, trohlear şi abducens şi, de asemenea, prima ramură a nervului trigemen. Vecinătatea osului sfenoid cu aşa formaţiuni importante explică complicaţiile, care pot avea loc în caz de purulenţe.

Sinusurile osului etmoidal *(sinus ethmoidales)* prezintă nişte cavităţi numeroase de formă neregulată, ce se numesc celule şi constituie labirintul etmoidal. Celulele sînt situate pe ambele suprafeţe ale lamei perpendiculare. Deosebim celule anterioare *(cellulae anteriores)*, medii *(cellulae mediae)* şi posterioare *(cellulae posteriores)*. În partea laterală sinusurile sînt delimitate de peretele medial al orbitei. Peretele medial corespunde cu peretele lateral al cavităţii nazale. În partea superioară celulele limitează cu fosa cerebrală anterioară, de care sînt separate printr-un perete fin osos, în cea inferioară – cu corpul maxilarului superior. Celulele osului etmoid anterioare şi medii se deschid în meatul mijlociu al nasului.

Sursa principală care vascularizează cavitatea nazală e artera sfenopalatină *(a. sphenopalatina)* – ramură din *a. maxillaris*. Prin ramurile sale nazale ea alimentează peretele lateral al nasului, septul şi toate sinusurile paranazale. La vascularizaţia cavităţii nasului, de asemenea, participă arterele etmoidale anterioare şi posterioare, ramuri din artera oftalmică. Venele sînt satelite arterelor şi formează reţele. Scurgerea venoasă se realizează în venele oftalmică şi facială.

Vascularizaţia cavităţii nazale are particularităţile sale şi se deosebeşte prin faptul că în mucoasa treimii anterioare a ei se formează o reţea vasculară densă, prezenţa căreia explică hemoragiile nazale. Locul acesta a căpătat denumirea de zonă hemoragică a nasului (pată vasculară).

Circulaţia limfatică eferentă din porţiunile anterioare ale nasului se realizează în ganglionii submandibulari, din cele medii şi posterioare – în ganglionii limfatici cervicali profunzi.

În cavitatea nazală distingem inervaţia olfactivă şi cea generală (senzitivă şi secretorie). Inervaţia senzitivă se realizează de prima *(n. ophthalmicus)* şi a doua ramură *(n. maxillaris)* ale nervului trigemen. Pornind din prima ramură a nervului trigemen, nervii etmoidali anteriori şi posteriori *(nn. ethmoidalis anterior et posterior)* inervează porţiunile laterale şi bolta cavităţii nasului. Ramurile nazale interne ale nervului infraorbital *(rr. nasales interni n. infraorbitalis)* asigură inervaţia zonală anterioară a cavităţii nazale. De la ganglionul pterigopalatin provin ramurile nazale posterioare *(rr. nasales posteriores)*. În componenţa acestor ramuri intră fibrele secretorii. Nervul nazopalatin *(n. nasopalatinus)* inervează septul nazal.

Regiunea bucală
(regio oralis)

Limitele. Regiunea bucală în partea superioară este conturată de o linie orizontală, care trece prin baza septului nazal, în partea inferioară – de linia orizontală care trece de-a lungul

şanţului labiomentonier şi în cea laterală – de pliul nazolabial. Regiunea se divizează în regiunea labială şi cavitatea bucală. La aceasta din urmă mai deosebim două despărţituri: vestibulul gurii *(vestibulum oris)* şi cavitatea bucală propriu-zisă *(cavitas oris propria).*

Orificiul bucal *(rima oris)* e delimitat de marginile libere ale buzelor. Buzele prezintă nişte cute moi musculocutanate, acoperite din interior de mucoasă, din exterior de piele, conţinînd în grosimea lor un strat muscular.

Straturile. *Pielea* buzelor este subţire, conţine o cantitate mare de glande sebacee şi sudoripare, treptat trece în mucoasă, care, la rîndul ei, tapetează faţa posterioară a buzelor, prelungindu-se în regiunea obrajilor şi gingiilor. Pe linia mediană, membrana mucoasă a buzelor, trecînd pe apofizele alveolare, formează frîurile labiale *(frenuli labii superioris et inferioris).* *Ţesutul subcutanat* este slab dezvoltat, ceea ce condiţionează aderarea pielii de stratul subiacent muscular. *Musculatura* este constituită din muşchiul orbicular al gurii şi de muşchii buzelor superioară şi inferioară. Între stratul muscular şi mucoasă se situează ţesutul submucos lax, în care sînt amplasate vasele şi nervii.

Vascularizaţia se realizează din ramurile arterei faciale labiale superioară şi inferioară *(aa. labialis superior et inferior)* şi, de asemenea, de ramurile *aa. infraorbitalis et mentalis.* De obicei, arterele superioare şi inferioare ale buzelor din ambele părţi se unesc pe linia mediană şi formează un cerc închis. Intervenţiile chirurgicale în regiunea buzelor sînt sîngeroase. Venele însoţesc arterele omonime. Ele constituie o reţea densă cu multiple anastomoze, se varsă, mai ales, în vena facială şi au importanţă în apariţia trombozelor şi tromboflebitelor pe faţă.

Inervaţia senzitivă a pielii şi mucoasei buzelor este asigurată de la a doua ramură (buza superioară) şi de ramura mandibulară a nervului trigemen (buza inferioară). Muşchii buzelor sînt inervaţi de nervul facial *(rr. buccalis et marginalis mandibulae).*

Vasele limfatice se varsă în ganglionii limfatici submandibulari şi, de asemenea, în cei bucali. Pe lîngă aceasta, de la treimea medie a buzei inferioare scurgerea limfei se realizează direct în ganglionii limfatici submentali. Acest fapt trebuie luat în consideraţie la operaţiile în caz de cancer al buzei inferioare – extirparea ganglionilor limfatici submandibulari, submentali şi a glandelor salivare din ambele părţi (operaţia Vanah).

Vestibulul cavităţii bucale *(vestibulum oris)* prezintă un spaţiu capilar, în formă de potcoavă, delimitat în exterior de buze şi obraji, în inferior – de dinţi şi gingii. În poziţie de ocluzie a arcadelor dentare vestibulul comunică cu cavitatea bucală propriu-zisă prin spaţiile interdentare ale dinţilor superiori şi inferiori şi, de asemenea, prin spaţiul posterior al molarilor (retromolar). Acest spaţiu se foloseşte pentru administrarea hranei în contracturile articulaţiei temporomandibulare, cînd mandibula este imobilă.

În locurile de trecere a mucoasei de pe buze şi obraji pe apofizele alveolare se formează fornixurile vestibulului cavităţii bucale *(fornix superior et fornix inferior),* iar pliurile ei poartă denumirea de cutele fundului de sac al mucoasei. Fornixul superior e dispus mai jos de sinusul maxilar, lucru ce trebuie de ştiut în operaţiile practicate în caz de sinuzită.

În vestibulul cavităţii bucale se deschid canalele glandelor salivare mici (jugale şi labiale) şi cîte un canal de fiecare parte a glandei parotide. Canalul parotidian *(ductus parotideus)* se deschide la nivelul molarului II superior la vîrful proeminenţei mucoasei obrazului – papila glandei parotide.

Cavitatea bucală propriu-zisă *(cavitas oris propria)* în poziţia de ocluzie a arcadelor dentare are formă de fantă, limitată în partea superioară de bolta palatină osoasă, în cea posterioară se prelungeşte în vălul palatin, în cea anterioară şi cea laterală – de dinţi, gingii şi apofizele alveolare ale maxilarelor, în partea inferioară – de limbă şi planşeul bucal. Cavitatea bucală comunică cu porţiunea bucală a faringelui *(pars oralis pharyngeus)* printr-un orificiu *(fauces)* al vestibulului faringian.

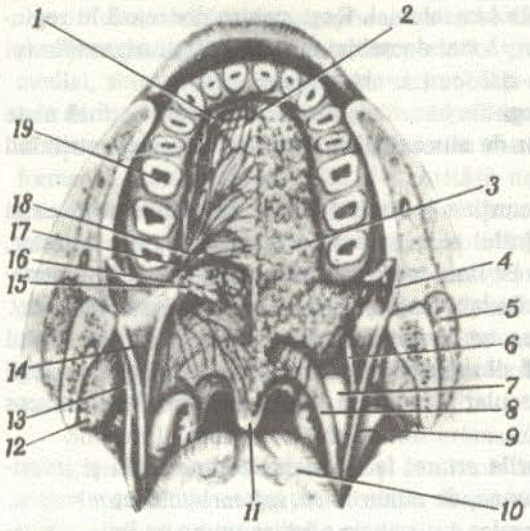

Fig. 36. Palatul dur şi palatul moale:

1 — a. palatina major; 2 — n. nasopalatinus; 3 — gll. palatinae; 4 — m. buccinator; 5 — m. masseter; 6 — m. palatopharyngeus; 7 — tonsilla palatina; 8 — m. palatoglossus; 9 — m. styloglossus; 10 — lingua; 11 — uvula; 12 — m. pterygoideus medialis; 13 — n. lingualis; 14 — m. constrictor pharyngis inferior; 15 — m. tensor veli palatini; 16, 17 — nn. palatini minores; 18 — n. palatinus anterior; 19 — cavitas dentis

Palatul dur (palatum durum) este constituit din apofizele palatine ale maxilei, unite printr-o sutură pe linia mediană, precum şi de lamele orizontale ale oaselor palatine, căptuşite cu mucoasă. Această concreştere a ţesuturilor formează rafeul palatin *(raphe palati)*, care în porţiunea anterioară este intersectat de pliurile transversale *(plicae palatinae transverse)*. Palatul dur concav în sens anteroposterior formează bolta. Forma bolţii variază şi palatul poate fi înalt, îngust sau jos şi lat. Pînă la apariţia dinţilor, bolta palatină este slab reliefată şi palatul, de obicei, este plat.

Straturile palatului dur constau din mucoasă cu glande palatine, periost şi os. *Mucoasa* în porţiunea anterioară a palatului formează cîteva (2–6) pliuri transversale, iar în regiunea orificiului incisiv – proeminenţa papilei incisive. Porţiunea posterioară a palatului osos e netedă. Mucoasa aproape pe toată întinderea palatului dur aderă de periost, întrucît submucoasa aici lipseşte. Între periost şi mucoasă sînt situate glandele mucoase şi mixte (mucosalivare), precum şi ţesutul conjunctiv, care uneşte consistent mucoasa cu periostul şi osul. În porţiunile laterale ale palatului la limita cu apofiza alveolară şi, de asemenea, la locul de trecere în palatul moale, stratul glandular devine cel mai gros şi mucoasa se desprinde uşor de planul submucos.

Palatul moale, vălul (palatum molle), fiind o prelungire directă a palatului dur, prezintă o formaţiune musculară, care conţine o carcasă fibroasă (aponevroza palatină) şi este tapetată pe ambele feţe de mucoasă, despărţită de planul glandelor mucoase printr-o submucoasă de ţesut conjunctiv lax (fig. 36).

Palatul moale este format din următorii muşchi: muşchiul levator al vălului palatin *(m. levator veli palatini)*, palatofaringian *(m. palatopharyngeus)*, palatoglos *(m. palatoglossus)* şi muşchiul uvulei *(m. uvulae)*. Cavitatea bucală comunică în partea posterioară cu faringele prin orificiul *(fauces)* vestibulului faringian limitat: lateral de marginea posterioară a palatului moale, care trece din părţi în pliurile arcuate ale vălului palatin, de arcul palatoglos *(arcus palatoglossus)* în partea anterioară şi de arcul palatofaringian *(arcus palatopharyngeus)* în cea posterioară; în partea superioară de uvula palatină *(uvula palatina)*; în cea inferioară de rădăcina limbii *(radix lingae)*.

Între arcurile palatine sînt dispuse amigdalele palatine, fiind separate de peretele lateral al faringelui printr-un ţesut conjunctiv lax. Suprafaţa amigdalelor este rugoasă şi conţine cripte. Faţa ei medială, orientată în cavitatea bucală, e acoperită de mucoasă care pătrunde în criptele amigdalelor (lojele amigdaliene). Structura amigdalelor palatine înlesneşte reţinerea microbilor patogeni şi dezvoltarea proceselor inflamatorii, care de multe ori au caracter cronic (amigdalită cronică).

Amigdalele palatine împreună cu amigdalele faringiene, linguale şi tubare formează inelul limfoepitelial faringian (inelul Pirogov-Waldeyer).

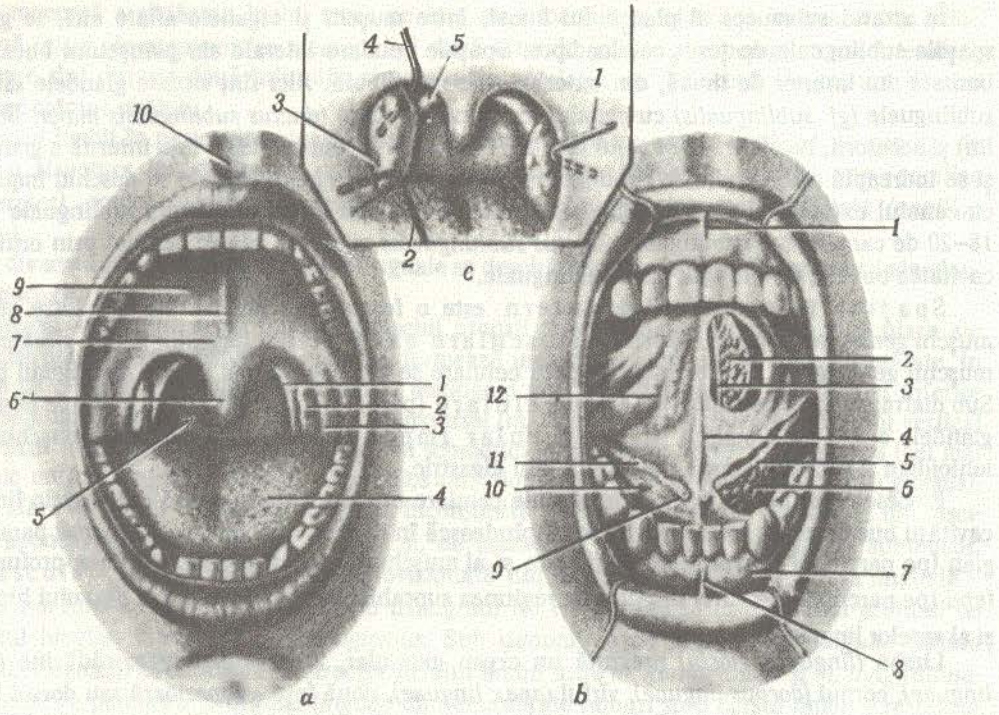

Fig. 37. Cavitatea bucală:

a — vedere în ansamblu: *1* — *arcus palatopharingeus; 2* — *tonsilla palatina; 3* — *arcus palatoglossus; 4* — *dorsum linguae; 5* — *isthmus faucium; 6* — *uvula; 7* — *palatum molle; 8* — *raphe palati; 9* — *palatum durum; 10* — *philtrum; b* — planşeul cavităţii bucale: *1* — *frenulum labii superioris; 2* — *gll. linguales; 3* — *n. lingualis; 4* — *frenulum linguae; 5* — *ductus submandibularis; 6* — *gl. sublingualis; 7* — *gingiva; 8* — *frenulum labii inferioris; 9* — *caruncula sublingualis; 10* — *diaphragma oris; 11* — *plica sublingualis; 12* — *facies inferior linguae; c* — vestibulul faringian: *1* — sonda este introdusă în recesul anterior profund al amigdalei; *2* — sonda este în partea posterioară a plicii triunghiulare; *3* — plica triunghiulară; *4* — sonda în loja amigdalină; *5* — fosa supraamigdalină

Vascularizaţia amigdalelor se realizează de arterele: faringiană ascendentă (din artera carotidă externă), palatină (din artera facială) şi artera palatină descendentă (din artera maxilară).

Vascularizaţia palatului dur şi moale este realizată de arterele palatine mare *(a. palatina major)* şi mici *(aa. palatinae minores),* care pornesc din artera palatină descendentă, cît şi de artera faringiană ascendentă. Segmentul anterior al palatului dur se vascularizează din artera incisivă. Scurgerea venoasă se realizează în venele omonime, care se varsă în plexurile venoase pterigoidian şi faringian.

Circulaţia limfatică eferentă se produce în ganglionii limfatici ai faringelui şi în ganglionii cervicali profunzi.

Inervaţia palatului dur şi moale este asigurată de nervii palatin mare *(n. palatinus major)* şi nazopalatin *(n. nasopalatinus)* din *n. maxillaris.* Toţi muşchii palatului moale, cu excepţia muşchilor tensori ai vălului palatin, sînt inervaţi de plexul faringian *(plexus pharyngeus), m. tensor veli palatini* – de nervul mandibular.

Planşeul cavităţii bucale, ce se întinde între osul hioid şi mandibulă (fig. 37), e format din limbă şi muşchii scheletici ai limbii: genioglos *(m. genioglossus),* stiloglos *(m. styloglossus),* hioglos *(m. hyoglossus)* şi din diafragmul oral – muşchiul milohioidian *(m. mylohyoideus).*

Deasupra diafragmului oral e dispus muşchiul geniohioidian *(m. geniohyoideus),* iar sub el – muşchii digastric *(m. digastricus)* şi stilohioidian *(m. stylohyoideus).*

În stratul submucos al planşeului bucal, între muşchi şi organele aflate aici, se găsesc spaţiile sublinguale de ţesut celuloadipos. Spaţiile celulare laterale ale planşeului bucal sînt limitate din interior de limbă, din exterior – de mandibulă. Aici sînt situate glandele salivare sublinguale *(gl. sublingualis)* cu canalul lor principal mare *(ductus sublingualis major,* Bartholin) şi accesorii, înconjurate de ţesut celular. Ele îşi iau începutul de pe faţa internă a glandelor şi se îndreaptă spre caruncula sublinguală *(caruncule sublingualis),* unde se deschid împreună cu canalul excretor al glandei submandibulare. De la unii lobuli ai glandei sublinguale încep 18–20 de canale mici sublinguale *(ductus sublunguales minores).* Ele se deschid prin orificii în cavitatea bucală, de-a lungul plicii sublinguale.

Spaţiul intermuscular intern este o formaţiune impară dispusă între cei doi muşchi genioglosi. Spaţiile intermusculare externe sînt formaţiuni pare situate între muşchii genioglos şi hioglos. Aceste spaţii celulare se localizează mai sus de diafragmul bucal. Sub diafragm sînt localizate spaţiile celulare (pare) submandibulare, unde se găsesc glandele omonime şi spaţiul intermuscular impar inferior, situat între muşchiul milohioidian şi venterul anterior al muşchiului digastric.

Procesele purulente, apărute în spaţiile celulare intermusculare, pot să difuzeze în limitele cavităţii bucale şi, de asemenea, să se răspîndească în regiunile limitrofe – în spaţiul parafaringian (pe parcursul nervului glosofaringian şi al muşchiului stiloglos), în porţiunea profundă a feţei (pe parcursul nervului lingual), în regiunea suprahioidiană (pe parcursul nervului hipoglos şi al vaselor linguale).

Limba *(lingua s. glossa)* prezintă un organ muscular, în care distingem rădăcina *(radix linguae),* corpul *(corpus linguae),* vîrful *(apex linguae),* două feţe – superioară sau dorsul limbii *(dorsum linguae)* şi inferioară *(facies inferior linguae).* Ambele feţe se unesc prin marginile limbii *(margo linguae)* (fig. 38).

Pe linia sagitală a dorsului limbii trece şanţul median *(sulcus medianus linguae).* În grosimea limbii, orientată vertical şi median, conform acestui şanţ, trece o placă conjunctivă îngustă – septul longitudinal fibros al limbii *(septum linguae),* care împarte limba în două jumătăţi aproape simetrice. Pe dorsul limbii, la limita dintre corp şi rădăcină, dispus în sens transversal, se găseşte un şanţ nu prea adînc limitrof *(sulcus terminalis),* în formă de unghi deschis în anterior sau în formă de litera V latină. La vîrful acestui unghi se află orificiul orb *(foramen caecum)* – rudiment al canalului tireoglos *(ductus thyreoglossus).* Persistenţa acestui canal provoacă chisturi şi fistule mediane, care trebuie tratate în mod chirurgical.

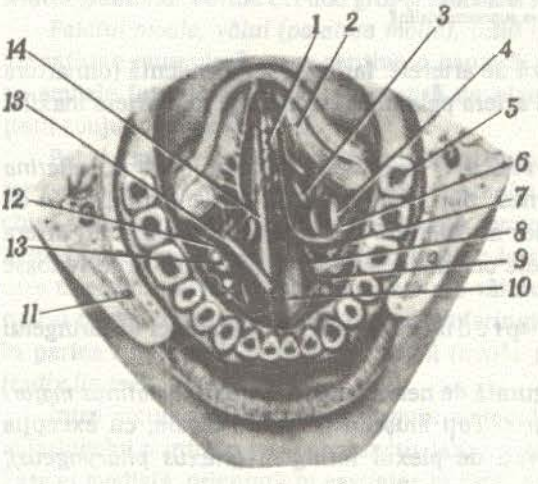

Fig. 38. Planşeul cavităţii bucale:
1 – ţesut celular; 2 – m. longitudinalis inferior; 3 – a. lingualis; 4 – m. hyoglossus; 5 – cavitas dentis; 6 – n. hypoglossus; 7 – v. linguales; 8 – a. sublingualis; 9 – m. mylohyoideus; 10, 14 – m. geniohyoideus; 11 – a. facialis; 12 – n. lingualis; 13 – gl. et ductus submandibularis

Tunica mucoasă acoperă faţa superioară şi marginile limbii pe toată întinderea ei, iar faţa inferioară – numai în porţiunea corpului şi a vîrfului. Mai posterior de linia limitrofă, mucoasa dorsului limbii are un aspect noduros, deoarece conţine un număr mare de foliculi limfoizi, totalitatea cărora se numeşte amigdala lingual ă *(tonsilla lingualis).* Posterior de amigdala lingual ă,

tunica mucoasă a rădăcinii limbii trece pe faţa anterioară a epiglotei şi formează trei plici: mediană *(plica glossoepiglottica mediana)* şi două laterale *(plicae glossoepiglotticae laterales)*, între care sînt dispuse două înfundături *(valeculae epiglotticae)*. În aceste depresiuni deseori nimeresc corpuri străine.

Dorsul limbii în partea anterioară a şanţului limitrof are un aspect catifelat. În funcţie de forma şi structura lor, distingem papile filiforme *(papillae filiformes)*, fungiforme *(papillae fungiformes)*, conice *(papillae conicae)*, valate *(papillae vallatae)* şi papile faliate *(papillae faliatae)*.

În diverse zone ale tunicii mucoase linguale se deschid numeroase canale excretorii ale glandelor mucoase, seroase şi salivare.

Carcasa limbii este constituită de muşchii proprii şi scheletici. Fasciculele musculare ale muşchilor proprii, încrucişîndu-se reciproc, formează un sistem complicat de fibre întretăiate. În funcţie de direcţia fasciculelor musculare, distingem muşchi longitudinali superior şi inferior *(mm. longitudinalis superior et inferior)*, transversal *(m. transversus linguae)* şi muşchiul vertical *(m. verticalis linguae)*. Din grupul de muşchi scheletici ai limbii fac parte: m. genioglos (cel mai puternic muşchi lingual), hioglos, condroglos *(m. chondroglossus)* şi stiloglos *(m. styloglossus)*.

În afară de tunica mucoasă, limba este înconjurată şi de o aponevroză, constituită din fasciculele aponevrotice ale muşchilor proprii şi, de asemenea, din ţesutul conjunctiv submucos.

Vascularizaţia. Limba este aprovizionată din sursa ei principală – artera lingual㠖 ramură a *a. carotis externa*. Trecînd prin triunghiul lui Pirogov, ea se dispune mai profund de muşchiul hioglos, lateral de *m. genioglossus*. Sub denumirea de *a. profunda linguae* (artera profundă lingual㠖 ea continuă în direcţia vîrfului limbii între *m. genioglossus* şi *m. longitudinalis inferior*. Pe parcurs *a. profunda linguae* dă nenumărate ramuri spre dorsul limbii – *rr. dorsales linguae*.

În mod accesoriu limba mai este vascularizată şi de ramurile arterelor ascendente palatină şi faringiană. Ramificaţiile vaselor arteriale în grosimea limbii sînt situate, de obicei, de-a lungul fibrelor musculare. Vasele sanguine ale ambelor jumătăţi linguale anastomozează larg între ele şi, de aceea, ligatura arterei linguale unilaterală, în caz de hemoragii din limbă, nu totdeauna are efect.

Scurgerea venoasă de la limbă se realizează prin vena lingual㠖 *(v. lingualis)*, care se varsă în vena jugulară internă sau facială.

Circulaţia limfatică eferentă din regiunea limbii se face prin intermediul vaselor limfatice superficiale, dispuse în tunica mucoasă, şi prin cele profunde, situate în muşchii limbii. Vasele limfatice superficiale ale ambelor jumătăţi sînt unite între ele, cele profunde nu formează anastomoze din cauza septului.

Limfaticele limbii se varsă în ganglionii submandibulari, retrofaringieni şi cervicali profunzi.

Inervaţia limbii se realizează din cîteva surse. Nervii motori ai muşchilor provin din nervul hipoglos *(n. hypoglossus)*. Inervaţia senzitivă a mucoasei corpului şi vîrful limbii, care recepţionează senzaţiile dureroasă, termică şi tactilă e realizată de nervul lingual – ramura *n. mandibularis* (ramura a treia a *n. trigeminus)*. Ramurile linguale ale nervului glosofaringian *(n. glossopharyngeus)* inervează mucoasa rădăcinii limbii. Un sector nu prea mare al mucoasei, adiacent epiglotei, este inervat de ramurile nervului laringeu superior *(n. laryngeus superior)*, ramură a nervului vag. Senzaţia gustativă în cele 2/3 anterioare ale limbii e asigurată de nervul coarda timpanului *(chorda timpani)* – ramură a nervului intermediar *(n. intermedius)*, iar treimea posterioară – de nervul glosofaringian.

Percepţia senzaţiilor gustative pe suprafaţa limbii diferă şi fiecare gen îşi are localizarea sa: gustul amar se simte mai bine în porţiunea posterioară a limbii în regiunea papilelor caliciforme, senzaţia dulcelui e recepţionată de treimea anterioară, faţa superioară a limbii reacţionează la sărat, suprafeţele laterale – la acru.

Aceste date sînt folosite în practica medicală pentru diagnosticarea leziunilor diverselor zone ale limbii.

Regiunea laterală a feţei

(regio facialis lateralis)

Regiunea laterală a feţei e prezentată prin trei regiuni: geniană, parotidomaseterică şi profundă.

Regiunea geniană *(regio buccalis).* Limitele. În partea superioară regiunea este limitată de marginea inferioară a orbitei, în cea inferioară – de marginea inferioară a corpului mandibulei, anterioară – de pliurile nazogenian şi nazolabial, posterioară – de marginea anterioară a muşchiului maseter.

Straturile. *Pielea* este fină, foarte mobilă, conţine o cantitate mare de glande sudoripare şi sebacee. *Ţesutul celular subcutanat,* spre deosebire de alte regiuni ale feţei, este bine dezvoltat. Aici se află o depresiune în care se dispune corpul adipos al obrazului *(corpus adiposum buccae),* care reprezintă o acumulare de ţesut grăsos, înglobat într-o capsulă fascială densă. Bula grăsoasă a obrazului e dispusă între muşchii maseter şi buccinator. Ea posedă prelungirile temporală, orbitală şi pterigopalatină, care se prelungesc în regiunile respective. Procesele inflamatorii în acest corp adipos iniţial au un caracter limitat, iar în caz de liză purulentă a tecii fasciale puroiul se difuzează în regiunile limitrofe. În ţesutul subcutanat sînt dispuse cîteva straturi de *muşchi mimici.*

Următorul strat este *fascia bucofaringiană (fascia buccopharyngea),* care înveleşte muşchiul buccinator *(m. buccinator).* Acest muşchi este străbătut de canalul excretor al glandei salivare parotide. Din interior muşchiul este tapetat de tunica mucoasă – prelungirea mucoasei vestibulului cavităţii bucale. Aici se găsesc papila canalului glandei parotide şi orificiul lui de deschidere.

Vascularizaţia regiunii geniene se realizează prin artera facială, aflată în grosimea ţesutului subcutanat la marginea muşchiului maseter. Artera facială anastomozează cu arterele transversală *(a. transversa faciei),* bucală *(a. buccalis)* şi infraorbitală *(a. infraorbitalis),* care, de asemenea, alimentează regiunea obrazului.

Drenajul venos este asigurat de venele fascială şi retromandibulară *(v. retromandibularis).* Ele se unesc cu plexul venos pterigoid *(plexus venosus pterygoideus)* şi cu venele faringiene.

Vasele limfatice duc limfa în ganglionii genieni submandibulari, parotidieni şi cervicali.

Inervaţia senzitivă a regiunii geniene este asigurată de ramurile nervului trigemen: infraorbital *(n. infraorbitalis),* bucal *(n. buccalis)* şi mentonier *(n. mentalis).* Nervul facial realizează inervaţia motorie. Ramurile lui inervează muşchii mimici, trecînd spre ei din profunzime, fapt care trebuie considerat în operaţiile din această regiune.

Regiunea parotidomaseterică e delimitată: superior – de arcada zigomatică, inferior – de marginea inferioară a mandibulei, anterior – de marginea anterioară a muşchiului maseter, posterior – de marginea posterioară a ramurii mandibulare, care limitează cu fosa retromandibulară (fig. 39).

Straturile. *Pielea* este fină, mobilă, la bărbaţi acoperită cu păr. *Ţesutul subcutanat* este bine exprimat şi penetrat de septuri conjunctive care unesc pielea cu fascia proprie. *Fascia proprie,* fiind o placă de ţesut conjunctiv dens, înveleşte glanda parotidă – *fascia parotidea,* apoi înconjoară muşchiul maseter – *fascia masseterica.* Fascia formează o capsulă şi pentru bula grăsoasă a obrazului.

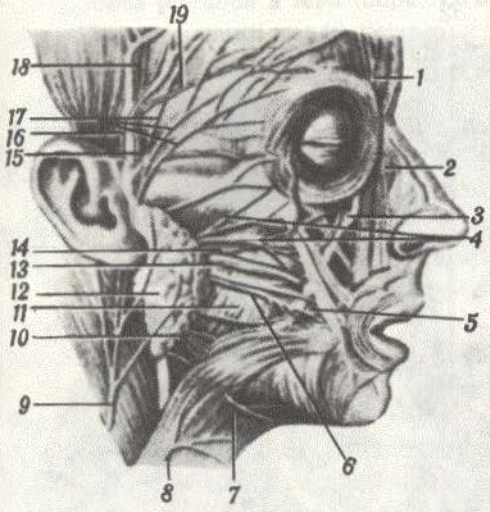

Fig. 39. Topografia regiunilor genianã şi parotidomasetericã:

1 — n. supraorbitalis; 2 — a. angularis; 3 — n. facialis; 4 — rr. zygomatici n. facialis; 5 — a. facialis; 6 — rr. buccales n. facialis; 7 — r. marginalis mandibulae; 8 — rr. colli n. facialis; 9 — n. auricularis magnus; 10 — rr. n. facialis; 11 — m. masseter; 12 — gl. parotis; 13 — ductus parotideus; 14 — a. transversa faciei; 15 — a. et v. temporalis superficialis; 16 — n. auriculotemporalis; 17 — rr. temporalis n. facialis; 18 — r. parietalis a. temporalis superficialis; 19 — r. frontalis a. temporalis superficialis

Glanda parotidă *(glandula parotis)* este cea mai voluminoasă glandă salivară şi se află aproape în întregime în fosa retromandibulară, care constituie loja glandulară.

Fosa retromandibulară *(fossa retromandibularis)* este limitată anterior de ramura mandibulei şi de muşchiul pterigoid medial, posterior – de apofiza mastoidă, de începutul muşchiului sternocleidomastoidian şi de venterul posterior al muşchiului digastric, superior – de conductul auditiv extern. În afară de glanda parotidă, în această lojă sînt dispuse vase, nervi şi ţesut celular.

Glanda parotidă depăşeşte limitele fosei retromandibulare. Marginea ei anterioară se situează deasupra porţiunii posterioare a muşchiului maseter, unde uneori poate fi prezentă o glandă accesorie; marginea posterioară ajunge pînă la muşchiul sternocleidomastoidian; marginea superioară vine în raport cu conductul auditiv extern, cea inferioară ajunge pînă la unghiul mandibulei. De la partea ei profundă porneşte prelungirea faringiană a glandei, care se îndreaptă spre peretele lateral al faringelui, contopindu-se cu vase şi nervi, dispuse în spaţiul parafaringian.

Fascia proprie a glandei parotide *(fascia parotidea)*, acoperind glanda din toate părţile, formează pentru ea o capsulă fascială şi trimite în grosimea glandei septuri conjunctive interlobulare.Fascia devine mai groasă pe faţa exterioară şi cea inferioară ale glandei,pe porţiunile aderate de ramura mandibulei şi muşchiul maseter şi, de asemenea, în partea posterioară. Capsula fascială e slab dezvoltată pe faţa superioară, unde este în raport cu canalul auditiv extern, şi pe partea medială în regiunea prelungirii faringiene, unde loja glandei parotide comunică cu spaţiul parafaringian. Astfel se explică posibilitatea difuzării puroiului din loja glandei parotide în spaţiul parafaringian şi, de asemenea, în conductul auditiv extern, în caz de parotită purulentă, şi trecerea proceselor purulente din cavitatea urechii externe şi interne pe glandă.

Ductul excretor al glandei parotide *(ductus parotideus)* e dispus orizontal, paralel şi mai jos de arcada zigomatică, pe faţa exterioară a muşchiului maseter. La marginea anterioară a acestui muşchi, sub un unghi drept, ductul se îndreaptă în interior, penetrînd muşchiul buccinator, se deschide în mucoasa vestibulului cavităţii bucale între molarii I şi II superiori. Canalul excretor variază după formă şi poziţie (poate fi drept, ascendent, descendent, în formă de S, cotit, dublu), fapt care trebuie luat în consideraţie în sondajul şi intervenţiile chirurgicale pe duct. Canalul se proiectează pe o linie, care uneşte baza lobului urechii cu aripa nasului sau comisura bucală.

În grosimea glandei parotide la o profunzime şi direcţii diverse sînt situate artera carotidă externă şi ramurile ei terminale, vena retromandibulară, nervul auriculotemporal, nervul facial şi, de asemenea, ganglionii limfatici parotidieni superficiali şi profunzi.

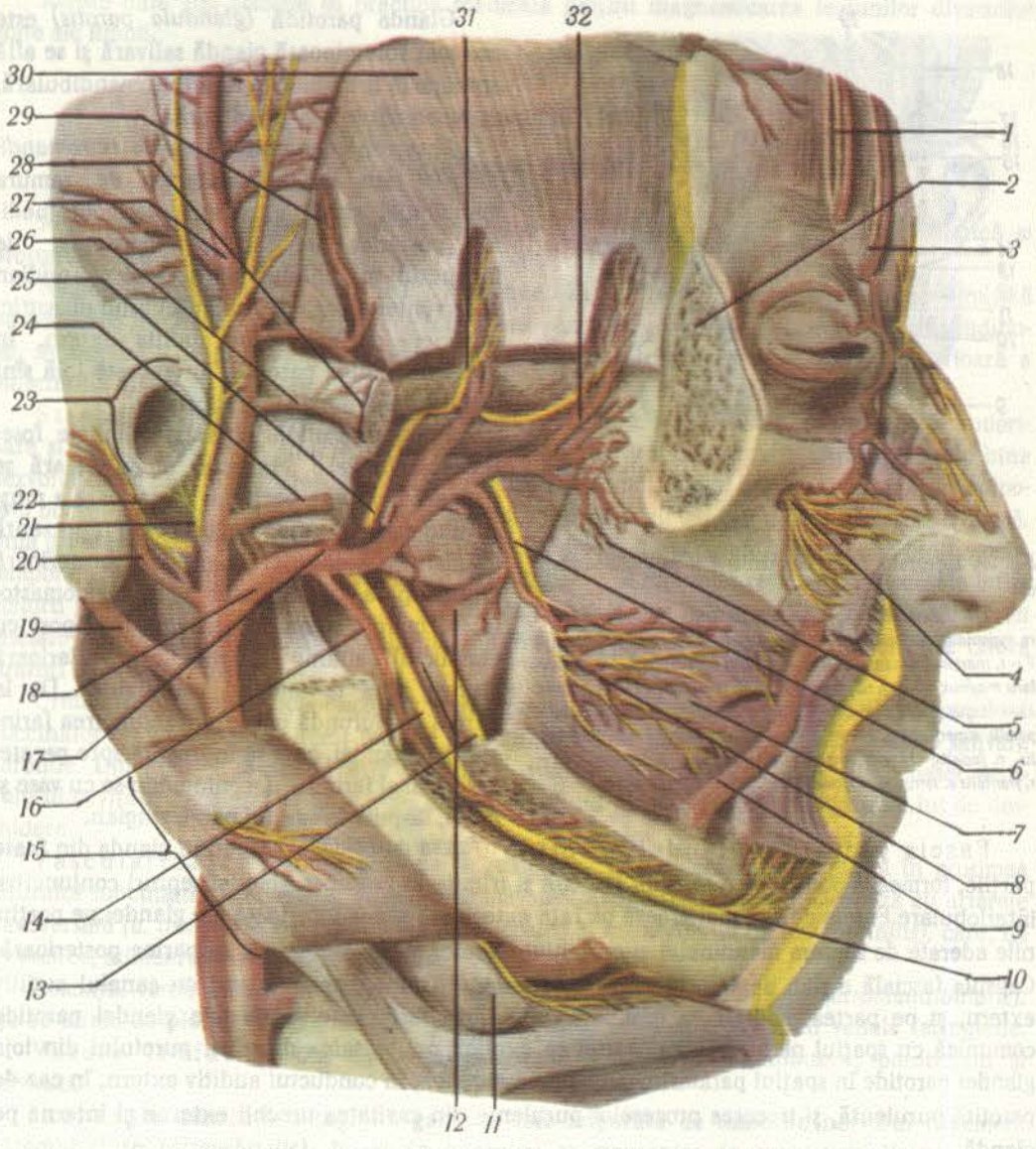

Fig. 40. Topografia regiunii profunde a feței:

1 — a. et n. supraorbitalis; 2 — os zygomaticum; 3 — a. supratrochlearis et n. frontalis; 4 — a. et n. infraorbitalis; 5 — a. alveolaris superior posterior; 6 — n. buccalis; 7 — m. buccinator; 8 — a. buccalis; 9 — a. facialis; 10 — a. et n. mentalis; 11 — gl. submandibularis; 12 — m. pterygoideus medialis; 13 — n. lingualis; 14 — n. alveolaris inferior; 15 — m. masseter; 16 — a. alveolaris inferior; 17 — a. meningea media; 18 — a. maxillaris; 19 — a. occipitalis; 20 — a. auricularis posterior; 21 — n. auriculotemporalis; 22 — n. facialis; 23 — porus acusticus externus; 24 — a. transversa faciei; 25 — n. et a. masseterica; 26 — a. zygomaticoorbitalis; 27 — a. temporalis superficialis; 28 — arcus zygomaticus; 29 — a. meningea media; 30 — m. temporalis; 31 — aa. temporales profundae; 32 — nn. temporales profundi

Regiunea profundă a feţei (după N. Pirogov, regiunea intermaxilară) poate fi accesibilă după înlăturarea ramurii mandibulei, a muşchiului maseter şi arcadei zigomatice (fig. 40).

Limitele. Regiunea prezintă un spaţiu delimitat din exterior de ramura montantă a mandibulei, din anterior – de tuberozitatea maxilarului, medial – de apofiza pterigoidă a osului sfenoid, din superior – de baza craniului. Acest spaţiu conţine muşchi, ţesut celuloadipos, vase şi nervi. Din muşchi fac parte muşchii pterigoidieni – lateral şi medial *(mm. pterygoideus lateralis et medialis)* şi muşchiul temporal *(m. temporalis)* – segmentul de inserţie a lui la apofiza coronoidă a mandibulei. Muşchii pterigoidieni sînt acoperiţi cu o foiţă fascială subţire. Pe lîngă aceasta, între muşchii pterigoidieni se găseşte o placă conjunctivă sau aponevroza interpterigoidiană, care separă muşchii sus-numiţi unul de altul.

În porţiunea profundă a feţei deosebim două spaţii de ţesut celular interfascial: temporopterigoidian *(interstitium temporopterygoideum)* şi interpterigoidian *(interstitium interpterygoideum)*. Spaţiul temporopterigoidian e situat între muşchii pterigoidian lateral şi temporal, are aspectul unei fisuri sagitale, cel interpterigoidian dispus între muşchii pterigoidieni lateral şi medial, are forma unei fisuri triunghiulare. Ambele spaţii sînt umplute cu ţesut conjunctiv lax, care comunică între ele şi de asemenea cu alte spaţii celuloadipoase în diverse direcţii (regiunea temporală, fosa pterigopalatină, bula grăsoasă a obrazului ş. a.).

Spaţiul temporopterigoidian comunică cu corpul adipos al obrazului şi cu fosa pterigopalatină, iar prin intermediul orificiului rotund – cu cavitatea craniană. Acest spaţiu comunică cu cavitatea orbitei prin fisura orbitară inferioară *(fissura orbitalis inferior)*, cu cavitatea nazală prin orificiul sfenopalatin *(foramen sphenopalatinum)* şi cu cavitatea bucală – prin canalul palatin *(canalis palatinus)*. În spaţiul temporopterigoidian sînt dispuse îndeosebi vasele: artera maxilară cu ramurile ei şi numeroase vene, care constituie plexul venos pterigoidian.

Spaţiul interpterigoidian comunică cu spaţiile temporopterigoidian şi parafaringian, cu cavitatea craniană prin orificiile spinos şi oval, pe parcursul nervului lingual *(n. lingualis)* – cu planşeul cavităţii bucale. În acest spaţiu, pe lîngă plexul venos, artera maxilară şi ramurile ei, trec şi nervii – ramuri ale nervului mandibular (lingual şi alveolar inferior).

Nervii alveolar inferior şi lingual, aflaţi în spaţiul interpterigoidian, sînt separaţi unul de altul de fascia interpterigoidiană. Existenţa septului interfascial dintre nervii lingual şi alveolar inferior prezintă un interes practic, deoarece poate fi argumentată anatomotopografic anestezia mandibulară şi pot fi explicate unele eşecuri în executarea ei.

Capitolul 3

INTERVENŢII CHIRURGICALE ÎN REGIUNEA CAPULUI

PORŢIUNEA CEREBRALĂ A CAPULUI

Tratamentul chirurgical în afecţiunile craniului şi creierului în prezent se efectuează în instituţii neurochirurgicale specializate, unde sînt folosite metode de diagnosticare, căi de acces şi procedee operatorii speciale. Aici, paralel cu metodele neurologice (electro-, ecoencefalografie, radiografia craniului, scintigrafia cerebrală, tomografia computerizată etc.), sînt aplicate şi metode de investigaţii chirurgicale – licvorologice şi licvorodinamice, angiografia, pneumoencefalografia, ventriculografia.

Pneumoencefalografia se efectuează prin introducerea dozată a 30–40 cm^3 de aer sau oxigen în spaţiul medular, ocupat de lichidul cefalorahidian, cu ajutorul punctiei spinale în regiunea lombară. Manipulaţiile se efectuează în poziţia şezîndă sau culcată cu capul puţin ridicat. Pe fondul oaselor craniene şi al formaţiunilor intracraniene, gazul introdus delimitează contrastant contururile spaţiului subarahnoidal şi ale ventriculelor creierului.

Ventriculografie se numeşte modul de introducere a aerului sau a soluţiei uleioase hidrosolubile de iod (contrei) direct în coarnele anterioare sau posterioare ale ventriculelor laterale *(ventriculus lateralis)* ale creierului. Această metodă este folosită relativ rar.

La *angiografia cerebrală* în patul sanguin cerebral se introduc soluţii uleioase de iod (urografin, verografin etc.) şi se înregistrează radiografic trecerea lui prin circuitul vascular. În cazul acesta se cercetează modificările organice (mai des) şi funcţionale (destul de rar) ale patului sanguin cerebral. În dependenţă de indicaţii, substanţa de contrast se va introduce în artera carotidă comună sau separat – în artera carotidă internă ori externă *(angiografie carotidiană)*, precum şi în artera vertebrală *(angiografie vertebrală)*. În acest scop se mai folosesc arterele subclaviculare şi axilare. În ultimii ani se practică administrarea substanţelor contraste prin metoda de cateterizare, folosind în acest scop catetere speciale. Cu ajutorul acestor procedee se poate de realizat o angiografie cerebrală totală sau imaginea selectivă a vaselor cerebrale.

Scintigrafia cerebrală se bazează pe capacitatea ţesuturilor, tumorilor creierului sau a altor formaţiuni intracraniene de a acumula în mod diferit substanţele radioactive administrate. *Tomografia cerebrală computerizată* (inclusiv stereografică) dă o imagine clară a secţiunilor creierului şi formaţiunilor patologice intracraniene, fără a recurge la vreo intervenţie oarecare pe craniu şi fără a introduce substanţe contraste radioactive. Cu ajutorul acestei metode se pot diagnostica uşor tumorile şi hematoamele intracraniene, hidrocefalia oclusivă, atrofia difuză sau de focar a creierului, metastazele tumorale.

Actualmente în neurochirurgie a căpătat o răspîndire largă tehnica microchirurgicală cu folosirea microscopului de operaţie, a lupei binoculare, a instrumentelor şi materialelor de suturare speciale. În cadrul multor operaţii se folosesc metodele de electrocoagulare cu frecvenţă ultraînaltă şi criochirurgicale.

Toaleta chirurgicală primară a plăgilor capului

Plăgile bolții craniene pot fi penetrante (cu lezarea durei mater, deseori și a creierului) și nepenetrante (fără lezarea durei mater).

Pregătirea bolnavului. Părul în jurul plăgii se rade în direcția periferiei, pielea se dezinfectează cu eter, alcool și se badijonează cu iodonat. În traumatismul creierului e indicată puncția lombară. Lichidul cefalorahidian, extras în acest mod, poate fi sanguinolent și se scurge sub presiune, fapt semnificativ în diagnosticarea afecțiunilor. De obicei, pentru explorare se recoltează 2–3 cm^3 de lichid cerebrospinal.

Tehnica operației. Incizia pielii se face cu bisturiul, avînd în vedere forma plăgii, localizarea ei, direcția radială a vaselor și nervilor. Incizia se va efectua în chenar, atribuindu-i-se plăgii o formă oval-alungită. În leziunile țesuturilor moi, excizia marginilor plăgii trebuie să fie foarte economă, fără lezarea periostului. Toaleta oaselor rănii se va face numai după o hemostază minuțioasă în plaga țesuturilor moi și desfacerea largă a marginilor ei.

În fracturile cu eschile se înlătură corpurile străine și eschilele detașate. După aceasta cu pensa ciupitoare se ciupesc marginile defectului osos, dîndu-i plăgii o formă oval-rotundă în scopul plastiei ulterioare a soluției de continuitate a țesutului osos. Prin orificiul de trepanație (defect) se înlătură eschilele plăcii interne a osului, care poate fi lezată pe o suprafață relativ mare. În cazul fracturilor înfundate, dacă fragmentele sînt mobile, ele se ridică și după un examen minuțios al durei mater se așază la loc conform curburii oaselor craniului. Pînă nu demult se considera că, dacă plaga osoasă e infectată, toate fragmentele osoase urmează să fie înlăturate. Acum însă chirurgii, folosind antibiotice cu spectru larg de acțiune, în așa cazuri deseori recurg la plastia primară a defectelor osoase. Dacă este vorba de o fractură cominutivă sau înfundată, e necesar de înlăturat toate fragmentele osoase și hematoamele epidurale, de prelucrat marginile plăgii osoase și după o hemostază minuțioasă de închis defectul.

Dacă dura mater e intactă, pulsează, lipsesc simptomele hematomului subdural, nu e necesar de a o deschide și plaga țesuturilor moi, în acest caz, se suturează etanș. Analogic se va efectua toaleta chirurgicală a straturilor și oaselor craniene în caz de răni penetrante cu lezarea durei mater. Însă aici se va deschide larg dura mater în scopul examenului amănunțit al creierului și pentru a înlătura din țesuturile encefalului fragmentele osoase vizibile, cheagurile de sînge și alte corpuri străine. Plaga se va spăla cu soluție izotonică de natriu clorid caldă, în care a fost dizolvat complexul streptomicină-clorcalică sau canamicină sulfată. Țesutul encefalic distrus (detrit) și eschilele osoase mici urmează a fi înlăturate cu un jet de soluție izotonică de natriu clorid.

În scopul curățirii canalului plăgii, bolnavului i se propune să tușească sau i se comprimă venele jugulare, în consecință tensiunea intracraniană se ridică. E necesar de a sutura dura mater, ceea ce uneori e imposibil din cauza leziunilor masive. În așa cazuri dura mater nu se suturează, ci se aplică suturi stratificate rare pe țesuturile moi. Sub marginile inciziei cutano-aponevrotice se introduc drenuri, dacă se presupune posibilitatea unei hemoragii sau se efectuează toaleta chirurgicală tardivă a plăgii.

Puncția suboccipitală

Scopul puncției cisternei cerebelomedulare (cisternei mari) rezidă în introducerea substanțelor medicamentoase și a celor de contrast (în mielografie), pentru cercetarea comparativă a lichidului cerebrospinal.

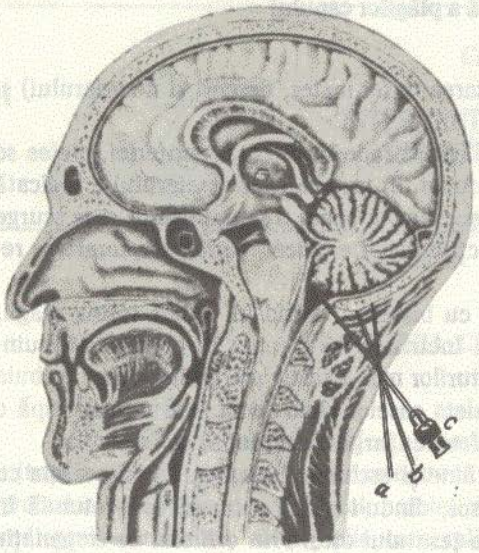

Fig. 41. Puncţia suboccipitală:
a, b — poziţia iniţială a acului; *c* — poziţia acului în cisternă

Puncţia se efectuează în poziţie şezîndă sau culcată a bolnavului. Poziţia culcată e indicată cu predilecţie cînd e nevoie de a extrage lichid cefalorahidian, deoarece el curge singur, datorită presiunii pozitive în cisternă. La efectuarea mielografiei, de obicei, se preferă poziţia şezîndă a bolnavului (pentru ca substanţa de contrast mai repede să coboare în jos).

Tehnica operaţiei. După dezinfecţia pielii cîmpului operator, capul bolnavului se apleacă maximal înainte, manevră ce măreşte distanţa dintre arcul vertebrei C_I şi marginea orificiului mare (occipital). După anestezia preliminară a ţesuturilor moi cu o soluţie de novocaină 0,5–1%, acul se va introduce exact la mijlocul distanţei dintre protuberanţa occipitală externă şi apofiza spinoasă a vertebrei C_{II}, strict pe linia mediană posterioară (fig. 41). După ce acul se va atinge de osul occipital, el se extrage puţin şi, ridicînd canula, se introduce mai departe. Perforînd membrana atlantooccipitală posterioară (o senzaţie uşoară de rezistenţă), dura mater şi membrana arahnoidiană, din ac începe să curgă lichidul cefalorahidian. Adîncimea puncţiei acului trebuie să atingă în medie 4–5 cm.

E posibilă o lezare a arterei cerebelare posteroinferioare, a *sinus occipitalis* sau a medulei oblongate, dacă nu se respectă strict tehnica puncţiei. Puncţia urmează a fi întreruptă, cînd începe să curgă lichid sanguinolent.

Trepanaţia craniului

Trepanaţia (deschiderea cavităţii craniene) prezintă o cale de acces operator spre creier şi meninge în scopul efectuării unei intervenţii chirurgicale pe ele. Trepanaţia se poate executa prin două căi: osteoplastică şi rezecţională.

Un neajuns al rezecţiei fenestrate a osului cranian este prezenţa unui defect osos permanent, care, ce-i drept, poate fi închis prin cranioplastie. Trepanaţia osteoplastică prevede secţionarea şi formarea unui lambou osos cu pedicul basculant în jos, ce include periostul şi ţesuturile moi. Acest lambou după operaţie se va aşeza la loc. De obicei, în toate cazurile posibile, se foloseşte cu predilecţie trepanaţia osteoplastică.

În funcţie de locul operaţiei, bolnavul se află în decubit lateral sau dorsal, cu capul aşezat pe un suport special. Dacă intervenţia chirurgicală va fi în regiunea fosei craniene posterioare, bolnavul va fi în decubit ventral sau lateral.

Părul trebuie să fie ras minuţios, pielea dezinfectată cu eter, alcool şi badijonată cu iodonat.

În trepanaţia cranianâ, de obicei, se recurge la narcoza prin intubare cu miorelaxanţi asociată de ventilaţie artificială pulmonară. În anestezia infiltrativă locală se foloseşte soluţie de novocaină 0,5% şi 5–10 ml soluţie de novocaină 2% pentru efectuarea anesteziei tronculare.

Secţionarea ţesuturilor moi epicraniene este însoţită de hemoragii abundente din vasele ţesutului subcutanat. De aceea, în cazul lezării pielii, marginile plăgii se vor comprima la oasele

craniului, procedeu ce diminuează hemoragia. Pe vasele lezate se vor aplica pense hemostatice sau cleme speciale, prinzînd totodată şi aponevroza epicraniană *(galea aponeurotica)*. Pensele basculante încordează aponevroza epicraniană, închizînd lumenul vaselor beante. Vasele sanguine se vor ligatura prin transfixie, hemostaza se realizează prin electrocoagulare. Hemoragia din vasele intraosoase *(vv. diploicae, vv. emissariae)* se va opri, dacă este necesitate, prin chituirea marginii osoase cu ceară. Pentru hemostaza din dura mater, vasele ei se clampează (cu cleme speciale metalice) sau se aplică o sutură transfixiantă şi se ligaturează ramurile principale ale *a. meningea media.*

Pentru hemostaza din granulaţiile arahnoidei sau din pereţii sinusurilor durei mater, se recurge la tamponarea temporară cu tifon, burete hemostatic sau cu lambou muscular. În lezările masive ale sinusurilor, ele se ligaturează prin două ligaturi de mătase, aplicate la o distanţă de 1–2 cm de la ambele margini ale plăgii, sau, după metoda lui N. N. Burdenko, cînd defectele se vor închide cu dura mater scindată. Hemostaza hemoragiilor din vasele creierului se va efectua cu burete hemostatic, tampoane de tifon, umezite cu soluţie de peroxid de hidrogen 3%, sau prin irigare cu soluţie izotonică călduţă de natriu clorid. Frecvent se folosesc electrocoagularea, mai ales în hemoragiile venoase, şi aplicarea clemelor pe artere.

Cîmpul operator trebuie să fie bine vizibil şi eliberat de sînge. Pentru înlăturarea sîngelui şi lichidului cefalorahidian se foloseşte aspiratorul electric. Calea de acces spre diferite zone ale creierului se va alege după proiecţia cea mai apropiată a focarului patologic (abces, tumoare, hematom, corp străin etc.), luînd în consideraţie permisiunea şi posibilitatea anatomo-fiziologică a procedeului operator pe sectorul dat. Pentru descoperirea osului frontal, aripii mici a osului sfenoid şi porţiunii laterale a fosei craniene anterioare, se recurge la o incizie ce ocoleşte proeminenţa frontală, direct pe marginea piloasă a capului şi apoi se orientează posterior şi inferior, sfîrşind-o la 4–5 cm mai sus de limita superioară a pavilionului urechii. Baza largă a lamboului se reclină în jos.

În cazul cînd e necesar un acces operator, spre baza creierului, în regiunea fosei craniene anterioare, se croieşte un lambou mare, bilateral din ţesuturi moi în limitele scuamei frontale *(squama frontalis)*. Incizia se începe lateral şi mai sus de unghiul extern al unei orbite, se prelungeşte în sus pe linia părţii piloase a capului şi se termină lateral şi mai sus de unghiul extern al celeilalte orbite.

Pentru a descoperi lobul parietal şi circumvoluţiunile centrale ale creierului, lamboul cutanat se va croi între proeminenţele frontală şi parietală. Baza lamboului va corespunde nivelului limitei superioare a pavilionului urechii, iar partea liberă va fi alături de sutura sagitală. Pentru a descoperi lobul temporal al creierului, pielea se va inciza în regiunea temporală, corespunzător liniei semilunare de la care începe muşchiul temporal. Lamboul format va fi cu baza în jos spre regiunea arcului zigomatic – de la apofiza zigomatică a osului frontal pînă la baza apofizei stiloide.

Pentru deschiderea fosei craniene posterioare se recurge la diferite căi de acces, în funcţie de localizarea focarului patologic în spaţiul subtentorial. Incizia mediană se efectuează după Naffţigher-Taun, începînd cu 4 cm mai sus de protuberanţa occipitală externă şi terminînd lîngă apofiza spinoasă a vertebrei C_{VI}. Acest acces e mai puţin traumatic decît cel în formă de potcoavă. Se foloseşte de asemenea incizia paramediană după Egorov–Biusi–Adson, efectuată la mijlocul distanţei dintre linia mediană şi apofiza mastoidă. Incizia se începe cu 2 cm mai sus de linia nucală superioară şi se termină pe gît între muşchiul trapezoid *(m. trapezius)* şi muşchiul sternocleidomastoidian. Incizia arboletă sau semiarboletă după Cushing se foloseşte mai rar.

Trepanaţia osteoplastică a craniului în prezent se efectuează după metoda Olivecron (fig. 42). La început se croieşte şi se deplasează în jos lamboul cutanoaponevrotic (fig. 42, *b*), apoi separat se modelează lamboul osteoperiostal, unit cu patul matern printr-un pedicul din ţesut celular subaponevrotic şi periost, uneori şi din muşchiul temporal (la operaţii în regiunea

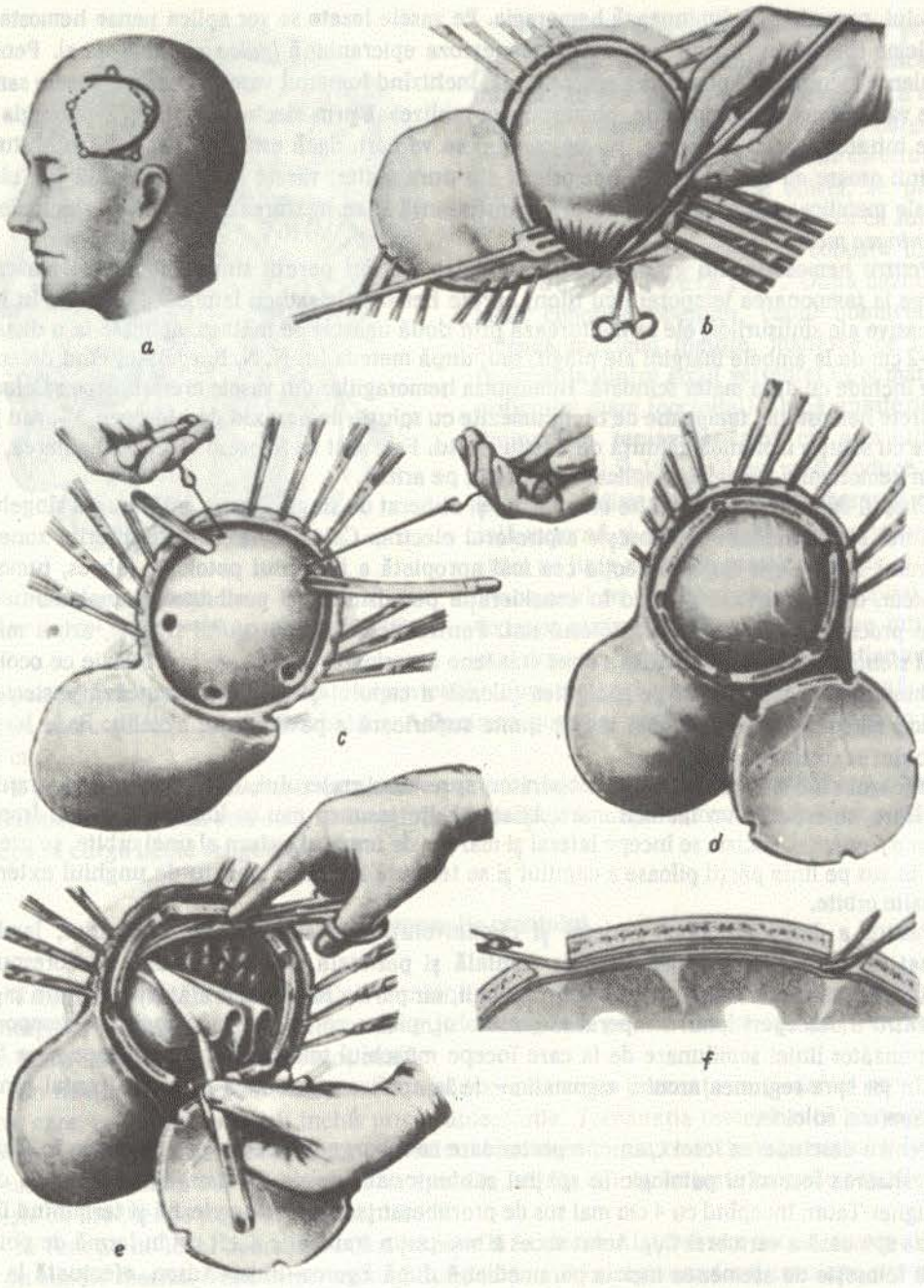

Fig. 42. Trepanația osteoplastică în regiunea frontoparietotemporală după Olivecron:

a — linie continuă — incizia țesuturilor moi, linie punctată — lamboul osos; *b* — lamboul cutanoaponevrotic e lăsat în jos; *c* — orificiile de freze cu conductorul Polenov, secționarea osului cu ferăstrăul de sîrmă; *d* — descoperirea durei mater; *e* — deschiderea durei mater; *f* — trecerea conductorului Polenov

temporală). Modelarea a două voleuri separate e mai comodă din considerente că permite, în caz de necesitate, a lărgi lamboul osteoperiostal şi a-i varia localizarea. Dar mulţi chirurgi preferă să modeleze un singur lambou cutanoosteoaponevrotic. Linia de incizie se execută în dependenţă de localizarea focarului patologic. Se incizează pielea, ţesutul subcutanat şi calota aponevrotică. După secţionarea calotei aponevrotice, marginile plăgii se desfac. Lamboul cutanoaponevrotic se detaşează pînă la bază şi se introduce sub el un burelet de tifon. Acest procedeu diminuează puţin hemoragia. Pe lambou se aplică o compresă de tifon umedă. Hemostaza se face prin electrocoagulare şi aplicarea ligaturilor de mătase.

Periostul se incizează cu bisturiul la 0,5 cm intern de linia secţionării pielii. Cu decolatorul el se detaşează în ambele direcţii la o distanţă de 1 cm. Pe osul eliberat de periost se fac 5–6 orificii cu trepanul electric sau trepanul de mînă Doyen. Rămăşiţele lamei interne a osului se înlătură cu o chiuretă ascuţită. Ferăstrăul de sîrmă se trece dintr-un orificiu în altul cu ajutorul conductorului Polenov. Capătul liber al conductorului, fiind bont, are menirea de a separa dura mater, prevenind lezarea ei. Pe ansele terminale ale ferăstrăului se îmbracă mînerele şi consecutiv se taie porţiunile intermediare osoase dintre orificiile de freză. Secţionarea osului se va face sub un unghi din interior spre exterior, pentru ca lamboul, aşezat după operaţie, să nu se înfunde. Porţiunea dintre orificiile inferioare (la baza voletului) nu se va secţiona complet, lăsîndu-se o punte periostală (ea alimentează lamboul osos). Sub lamboul osos se pun două elevatoare şi, compresînd osul mai jos de bază, se fracturează. În aşa mod lamboul osos va fi susţinut de periost şi muşchi (dacă trepanaţia a fost efectuată în regiunea temporală). Secţionarea durei mater, în funcţie de planul operaţiei, se va face liniar, în formă de cruce sau în formă de potcoavă. În caz de hipertensiune intracraniană, dura mater poate fi foarte tensionată. În aceste cazuri se recomandă o puncţie lombară şi eliminarea a 10–20 ml de lichid cefalorahidian.

După terminarea operaţiei (înlăturarea chistului, hematomului, tumorii etc.), plaga se suturează în planuri etajate. Dacă nu sînt indicaţii pentru decompresiune, dura mater se suturează minuţios cu fir continuu sau cu fir întrerupt. Lamboul osos se aşază la loc şi se fixează cu suturi. După aceasta în plan etajat se vor sutura ţesuturile moi. Dacă e necesar, sub lamboul cutanoaponevrotic se va lăsa un tub de dren. Pentru profilaxia unui eventual edem cerebral, înainte de operaţie, se vor folosi remedii deshidratante (diuretice) – administrarea intravenoasă a soluţiilor hipertonice de manitol sau uree.

Trepanaţia decompresivă a craniului. Indicaţii pentru operaţie servesc majorarea bruscă şi stabilă a tensiunii intracraniene (tumori inoperabile, edem progresiv în urma unei traume etc.). Trepanaţia decompresivă poate fi înfăptuită în diferite regiuni ale fornixului cranian, dar cel mai bun rezultat funcţional se obţine la decompresiunea subtemporală după Cushing (fig. 43). În timpul operaţiei se înlătură o parte din os şi se secţionează dura mater, acoperind orificiul numai cu ţesuturi moi. Corespunzător liniei de inserţie a muşchiului temporal, se face o incizie în formă de potcoavă, cu baza orientată spre arcada zigomatică. Se poate face o incizie lineară, începînd mai jos de proeminenţa osului parietal pînă la marginea superioară a osului zigomatic. Dacă incizia se va face în formă de potcoavă, atunci lamboul cutanat se separă de fascia temporală subiacentă şi se lasă în jos (fig. 43, *b*). Se face hemostaza şi în direcţie verticală se incizează muşchiul şi fascia temporală. Cu decolatorul se detaşează periostul pe o distanţă considerabilă – 8–10 cm, se face un orificiu cu freza, care apoi se lărgeşte cu pensa ciupitoare. Dimensiunile orificiului vor constitui 6–8 cm. O porţiune a orificiului de trepanaţie trebuie să fie acoperită de arcada zigomatică. Dura mater se incizează în formă de cruce (fig. 43, *c*). Se suturează minuţios ţesuturile moi (cu excepţie dura mater) – muşchiul şi fascia temporală, pielea cu ţesutul subcutanat.

Trepanaţia apofizei mastoide *(antrotomia).* Indicaţii către operaţie servesc inflamaţia purulentă a urechii medii, complicată de inflamaţia purulentă a celulelor mastoidiene. Incizia

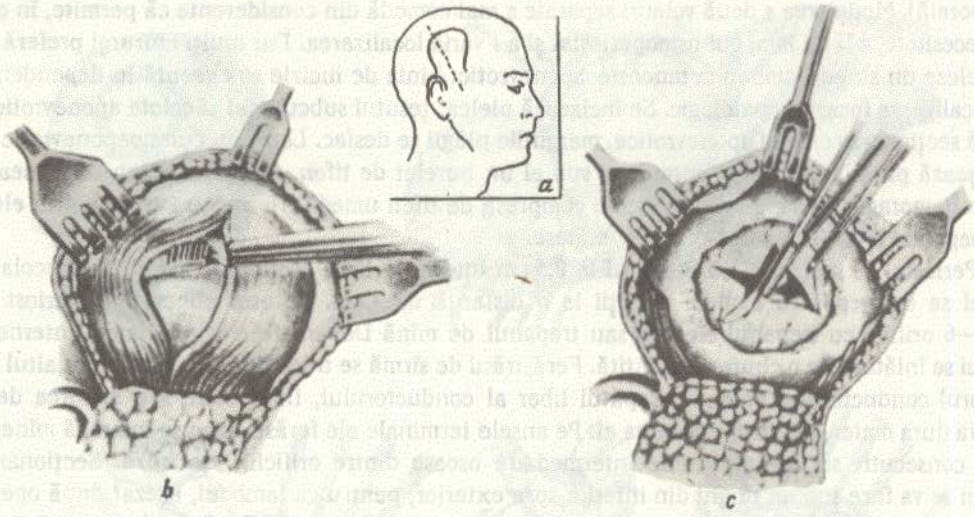

Fig. 43. Trepanaţia decompresivă Cushing:

a — linia în formă de potcoavă — incizia pielii; cea punctată — detaşarea muşchiului temporal; *b* — lamboul cutanoaponevrotic e lăsat în jos, periostul împreună cu muşchiul temporal sînt detaşaţi; *c* — dura mater e secţionată în formă de cruce, e rezecată o porţiune a osului temporal

se face posterior, paralel pavilionului urechii, la 1 cm mai posterior de inserţia lui, începutul ei fiind la nivelul limitei superioare a urechii, iar sfîrşitul – la vîrful apofizei mastoide. Se decolează periostul cu răzuşa şi se denudează triunghiul de trepanaţie Chipault (suprafaţa netedă a osului). În limitele acestui triunghi, cu dalta, în formă de jgheab, se înlătură stratul superficial al osului pînă nu vor fi deschise celulele osoase. Dalta trebuie să fie orientată intern şi înainte pînă nu va deveni vizibilă cea mai mare celulă – *antrum*, ce comunică printr-o trecere *(aditus ad antrum)* cu cavitatea timpanică. Aceasta se poate de controlat uşor cu sonda butonată. Cu o chiuretă ascuţită se face raclajul cavităţii peşterii şi a tuturor celulelor, care, de obicei, sînt umplute cu puroi şi granulaţii. Cavitatea curăţită se usucă. Plaga se suturează şi se drenează. Depăşirea limitelor triunghiului de trepanaţie e periculoasă, deoarece pot surveni complicaţii (vezi: *Anatomia topografică a regiunii apofizei mastoide,* p. 51).

PORŢIUNEA FACIALĂ A CAPULUI

Metodele de analgezie în operaţiile pe faţă

Metoda de anestezie se selecţionează în dependenţă de caracterul operaţiei, starea bolnavului, vîrstă. Se practică anestezia locală şi cea generală (narcoză). Intervenţiile complicate şi traumatice, aşa ca înlăturarea neoformaţiunilor, rezecţia maxilelor şi altele e raţional să se efectueze prin *narcoza endotraheală.* Această metodă de anestezie se aplică persoanelor cu tip de sistem nervos neechilibrat şi copiilor cu excepţia nou-născuţilor şi sugacilor.

Anestezia locală poate fi efectuată prin mai multe procedee: 1) badijonarea suprafeţei mucoasei sau aplicarea ei cu o soluţie de dicaină de 1–2% în care se adaugă 1–2 picături soluţie de adrenalină clorhidrică de 0,1% sau folosind diferite amestecuri, compuse din dicaină, anestezină, alcool etilic, eter sulfuric, ulei de piersice, mentol; 2) infiltraţia în planuri etajate a ţesuturilor (piele, ţesut subcutanat etc.) cu soluţie de novocaină de 0,25% sau 0,5%, în care se adaugă

soluţie de adrenalină clorhidrică (1 : 1000) în cantitate de 6–8 picături la 100 ml novocainã, dar nu mai mult de 16 picături pentru toată operaţia; 3) anestezia tronculară sau regională cu ajutorul administrării soluţiei de novocainã de 1–2% în locurile de dislocare a trunchiurilor nervoase, ce inervează regiunea supusă intervenţiei operatorii.

În prezent pentru anestezia locală se foloseşte un nou preparat sintetic – trimecaina (mezocaina). În practica stomatologică se mai foloseşte şi lidocaina (xicaina). În condiţii de staţionar înainte de operaţie se practică un complex de măsuri curativo-protectoare şi terapia medicamentoasă preoperatorie (terapia sedativă) – premedicaţia, care, totodată, potenteazã acţiunea anesteziceior locale.

În intervenţiile chirurgicale pe faţă au fost propuse mai multe procedee de anestezie tronculară şi diverse modificări. În regiunea feţei deosebim procedee intraorale şi extraorale de anestezie locală. Prin prima metodă soluţia anestezică se injectează din partea cavităţii bucale, prin metoda a doua – în afara ei.

Deosebim *anestezia tronculară* sau *regională, anestezia centrală* şi *anestezia periferică.* **La anestezia centrală** se referă: 1) anestezia la nivelul orificiului rotund (anestezie pterigopalatină) – pentru analgezia nervului maxilar; 2) anestezia la nivelul orificiului oval (anestezie ovală) – pentru analgezia nervului mandibular.

Anestezia la nivelul orificiului rotund. Soluţia de anestezic se injectează pînă la fosa pterigopalatină, blocînd nervul maxilar, aflat aici. Anestezia pterigopalatină se efectuează prin patru căi: infrazigomaticopterigoidiană, tuberală, palatină şi orbitală.

Calea infrazigomaticopterigoidiană. Întîi se determină mijlocul liniei tragoorbitale (linia ce uneşte tragusul pavilionului urechii cu unghiul extern al orbitei), apoi se face puncţia lîngă marginea interioară a arcului zigomatic. Acul se introduce pînă la lamina laterală a apofizei pterigoide a osului sfenoid şi se apreciază cu degetul adîncimea acului introdus. Apoi acul se extrage mai mult de jumătate din adîncime şi din nou se introduce înăuntru, cu înclinare înainte, la adîncimea iniţială. În aşa mod se nimereşte în fosa pterigopalatină, unde se introduce soluţia de novocainã.

Calea tuberală. Capul bolnavului e întors în direcţia opusă procedeului. Cu degetele arătător şi mare prin palparea ţesuturilor moi ale obrazului se determină creasta zigomaticoalveolară. Pe linia de proiecţie a muchiei crestei se puncţionează ţesuturile moi, nimerind pe suprafaţa ei (crestei) posterioară, acul se îndreaptă din anterior în posterior, din inferior în superior şi din extern în intern, tot timpul lunecînd cu vîrful acului pe os. Ocolind tuberul maxiliar, acul se introduce pînă la locul anesteziei – fosa pterigopalatină, unde se injectează anestezicul.

Calea palatină. Bolnavul deschide larg gura şi injecţia se face în regiunea ultimului molar cu 0,5–1 cm mai intern de marginea alveolară şi cu 1 cm mai în faţă de orificiul palatin mare. Orientînd acul oblic din partea anterioară în cea posterioară şi în sus, se nimereşte în marea gaură palatină. Dacă acul a nimerit în os, se injectează cîteva picături de anestezic şi alunecăm atent pe os pînă acul nu nimereşte în gaură. Apoi acul se introduce în marele canal palatin la adîncimea de 2,5–3 cm şi se elimină 1,5–2 cm soluţie de novocainã de 2%.

Calea orbitală. Palpitînd cu degetul arătător al mîinii stîngi, determinăm marginea orbitală. Injecţia se face mai la centru de mijlocul marginii infraorbitale. Eliminînd puţin anestezic, acul se orientează în sus pînă la trecerea peste marginea infraorbitală. Apoi, alunecînd pe peretele inferior al orbitei, acul se introduce la o profunzime de 3–3,5 cm şi se injectează anestezicul. Anestezia orbitală în prezent aproape că nu se foloseşte.

Anestezia la nivelul orificiului oval. Anestezicul se injectează spre orificiul oval al aripii mari a osului sfenoid şi se blochează nervul mandibular. Sînt două căi de anestezie ovală: infrazigomatică şi mandibulară.

Calea infrazigomatică. Injecţia se face la mijlocul liniei tragoorbitale la marginea inferioară a arcului zigomatic. Acul se introduce în profunzime pînă la lama laterală a apofizei pterigoide şi se determină adîncimea punctiei, apoi se extrage acul în exterior pînă la ţesutul subcutanat şi din nou se introduce în adînc la distanţa iniţială cu o deviere posterioară de 1 cm. Nimerind în orificiul oval, se injectează soluţia de novocaină.

Calea mandibulară. Prin palpare se determină unghiul mandibular şi al marginii inferioare a mandibulei şi se face injecţia cu 1,5 cm din partea internă mai anterior de unghiul ei. Se măsoară în prealabil distanţa dintre marginea inferioară a arcului zigomatic şi locul injecţiei, care este egală cu distanţa de la el pînă la orificiul oval. Acul pătrunde pe suprafaţa internă a ramurii mandibulare, paralel cu marginea posterioară a ei, „simţind" cu acul osul la o adîncime egală cu jumătatea distanţei dintre locul injecţiei şi marginea inferioară a arcului zigomatic. Apoi capătul acului se abate de la os în interior şi se introduce la profunzimea cuvenită 2–3 ml novocaină.

Anestezia tronculară periferică a maxilarului superior (fig. 44). *Anestezia tuberală* se foloseşte pentru a anestezia ramurile posterioare ale nervilor alveolari superiori, lîngă tuberozitatea maxilară, şi este o metodă extraorală. Palpînd cu degetele mare şi arătător, se determină creasta zigomaticoalveolară. Injecţia se face pînă la os, prin obraz, lîngă unghiul format de marginea inferioară a osului zigomatic şi creasta zigomaticoalveolară. Acul se introduce la o profunzime de 2 cm în direcţiile din anterior în posterior, din inferior în superior şi din exterior în interior, tot timpul „simţind" osul.

Anestezia infraorbitală e destinată pentru analgezia ramurilor anterioare ale nervilor alveolari superiori la nivelul orificiului infraorbital. Aceasta, la fel ca anestezia tuberală, este o metodă extraorală. La început se determină pe piele proiecţia orificiului infraorbital şi se face

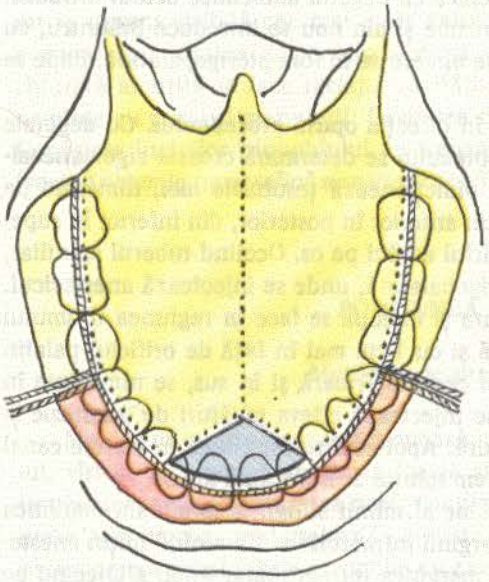

Fig. 44. Zonele de anestezie în analgezia tronculară periferică a maxilarului superior:

culoarea roz — anestezie la nivelul orificiului infraorbital; verde — la tuberul maxilarului superior, galbenă — la marele orificiu palatin, albastră — lîngă orificiul incisiv

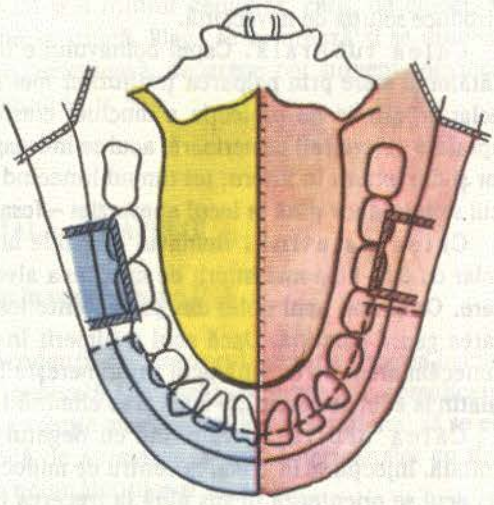

Fig. 45. Zonele de anestezie în analgezia tronculară periferică a mandibulei:

culoarea roz — anestezie la nivelul orificiului mandibular; verde — la orificiul mental; galbenă — nervul lingual; albastră — nervul buccinator

puncţia ţesuturilor moi pînă la os la o adîncime de 0,5 cm mai jos şi mai în centru de punctul de proiecţie. Dacă acul nu nimereşte în orificiu, ci în os, atunci se injectează 0,5 ml soluţie de novocainã şi, lunecînd atent pe os, se „pipăie" cu acul orificiul canalului. După un jet de novocainã, acul se introduce în canal, la adîncimea de 0,6–0,8 cm în direcţiile din anterior în posterior, din inferior în superior şi din interior în exterior.

Anestezia palatinã se foloseşte pentru analgezia nervului palatin mare în orificiul omonim. Bolnavul deschide larg gura. Puncţia se efectuează în regiunea ultimului molar, la 0,5–1 cm în interiorul arcadei dentare şi la 1 cm anterior de orificiul palatin. Orientînd acul din anterior în posterior şi de jos în sus şi, ajungînd pînă la os, sub o mică presiune se injectează 0,5–1 ml soluţie de novocainã.

Anestezia incisivă e indicată pentru analgezia nervului nazopalatin. Se determină localizarea orificiului incisiv, care se găseşte pe linia mediană a palatului dur, la 0,7–0,8 cm de incisivii centrali. Injecţia se face cu gura larg deschisă, la 0,3–0,5 cm anterior de orificiul numit, orientînd acul din anterior în posterior şi din inferior în superior, şi se introduc 0,5 ml novocainã. Deoarece puncţia în papila incisivă e dureroasă, se recomandă ca preliminar să se badijoneze mucoasa cavităţii bucale, în locul injecţiei, cu soluţie de dicainã.

Anestezia tronculară periferică a mandibulei (fig. 45). Pentru anestezia nervului alveolar inferior se utilizează anestezia mandibulară la nivelul orificiului mandibular. Se determină unghiul mandibular şi din partea internă a marginii inferioare a mandibulei, la 1,5 cm anterior de unghi (mai bine fără seringă), se efectuează puncţia. Acul se introduce pe faţa internă a ramurii mandibulare, paralel marginii ei posterioare, la o adîncime de 4,5 cm, venind în contract intim cu osul. După aceasta se ataşează seringa şi se administrează 2–3 ml soluţie de novocainã.

Toaleta chirurgicală primară a plăgilor maxilofaciale

Toaleta chirurgicală a plagilor feţei şi ale maxilarelor se execută sub anestezia locală prin infiltrare cu soluţie de novocainã 0,5% sau prin anestezia tronculară cu soluţie de novocainã 2%.

Toaleta chirurgicală a plăgilor feţei rezidă în excizia ţesuturilor neviabile moi şi dure. Avînd în vedere particularităţile anatomofiziologice ale regiunii faciale, capacitatea lor regenerativă înaltă, precum şi cerinţele funcţionale faţa de intervenţiile chirurgicale în această regiune, excizia ţesuturilor trebuie să se efectueze econom, iar incizia – moderat. Sînt extirpate numai ţesuturile neviabile. Trebuie de evitat lezarea nervilor, a vaselor mari şi a ductului glandei parotide (fig. 46), apoi de efectuat o hemostază minuţioasă.

În caz de leziuni asociate ale ţesuturilor moi şi dure, mai întîi se prelucrează ţesutul osos. Acest procedeu prevede extragerea eschilelor osoase, lipsite de periost, a dinţilor şi corpurilor străine, aflate liber în plagă. Se îndepărtează, de asemenea, dinţii luxaţi şi rădăcinile celor căzuţi. Eschilele osoase ataşate de periost şi de ţesuturile adiacente nu se înlătură. Ele urmează a fi aşezate la loc, redîndu-le poziţia iniţială, ca apoi să fie fixate prin diferite procedee (cu atele, suturi). Marginile osoase ascuţite se ciupesc (se nivelează), spinii se înlătură, plăgile care comunică cu cavitatea bucală urmează a fi izolate de ea prin aplicarea suturilor pe mucoasă. Dacă soluţiile de continuitate sînt mai mari şi nu se reuşeşte a uni marginile mucoasei, se recurge la incizii de relaxare, se folosesc, de asemenea, procedee plastice (permutarea lambourilor pediculate sau triunghiulare încrucişate). În caz de defecte masive penetrante şi lipsă a condiţiilor pentru efectuarea unei plastii primare, e raţional de suturat marginile plăgii mucoasei cu pielea. Acest procedeu evită cicatrizarea grosolană şi formarea contracturilor, favorizează condiţii pentru plastia ulterioară a defectului. În toaleta chirurgicală a plăgilor din regiunile nasului, buzelor, pleoapelor, rănile sînt suturate etanş. Plăgile limbii vor fi suturate cu fire de catgut rare.

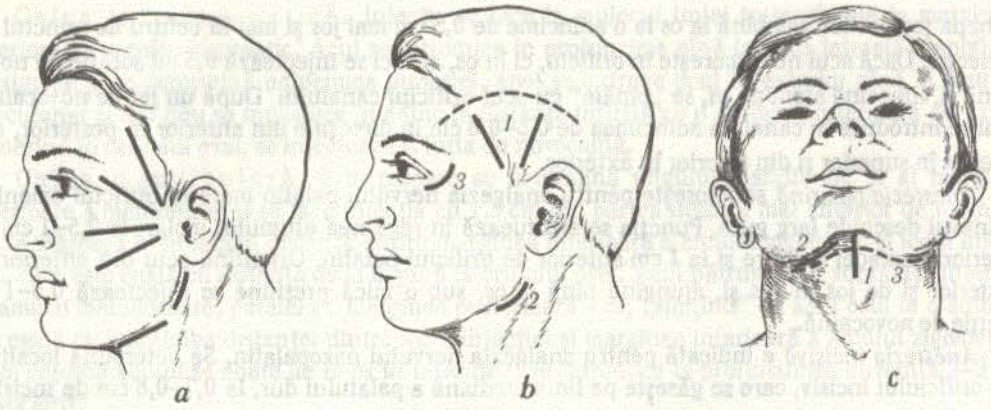

Fig. 46. Incizii efectuate în conformitate cu topografia nervului facial:
a, b — pe faţă: *1* — în regiunea temporală; *2* — în regiunea facială sub m. masticator; *3* — în fosa orbitală; *c* — pe planşeul cavităţii bucale: *1* — mediană; *2* — Voino—Iasenetki; *3* — în formă de guler

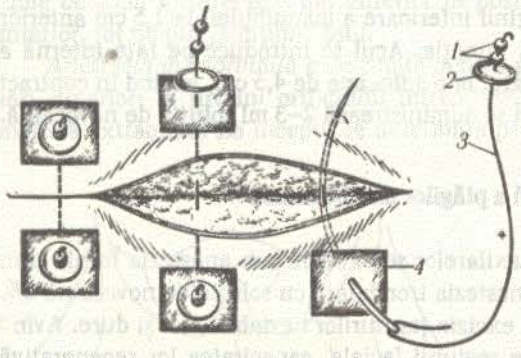

Fig. 47. Sutură cu plăci:
1 — alice; *2* — plăci metalice sau din masă plastică; *3* — sîrmă (sau fire poliamide); *4* — fişie de leucoplast

În caz de plăgi în regiunile planşeului cavităţii bucale, rădăcinii limbii şi glandei parotide, se recomandă aplicarea suturilor etanşe.

După prelucrarea chirurgicală, plaga feţei trebuie suturată strat cu strat, inclusiv muşchii mimici. Dacă e lezat trunchiul principal al nervului facial, e necesar să se prepare fragmentele nervului vulnerat şi să se aplice o sutură epinevrală, se restabileşte, de asemenea, şi integritatea fasciei glandei parotide şi a ductului ei. Dacă nu se reuşeşte de restaurat ductul glandei parotide, se scoate capătul lui central în cavitatea bucală.

Pe plăgile faciale se aplică suturi primare etanşe în decursul primelor 48 ore după rănire. Datorită utilizării antibioticelor cu un spectru larg de acţiune, acest termen poate fi mărit pînă la 72 ore. Dacă după prelucrarea primară chirurgicală marginile plăgii nu se pot apropia definitiv pentru a le sutura (defect masiv, margini edemaţiate şi infiltrate), trebuie de aplicat suturi cu plăci, care nu taie ţesuturile (fig. 47). Se folosesc următoarele *suturi cu plăci:* primare de decongestionare – pentru micşorarea tensionării buzelor plăgii la suturarea lor cu păr sau mătase; primare directoare – pentru menţinerea temporară în poziţie normală a lambourilor musculocutanate; de apropiere – pentru apropierea treptată a buzelor plăgii; suturi secundare precoce – pentru închiderea plăgilor în stadiu de granulaţie.

Pentru aplicarea suturii cu plăci se folosesc fire poliamide groase, alice şi plăci metalice concave sau din material plastic. Placa cu partea convexă spre piele se ataşează de capătul firului, iar deasupra ei – două alice. Alicea de deasupra se striveşte cu cleştele şi capătul firului se înfăşoară în jurul ei. Sutura cu plăci cuprinde toate straturile plăgii în afară de mucoasă, iar puncţia şi locul de ieşire se efectuează cu un ac prismatic triunghiular la o distanţă de 2–2,5 cm de la marginea plăgii. După ieşirea din ţesut, acul se detaşează de la firul de poliamidă şi pe el

se înşiră o placă şi două alice. Firul se trage pînă la apropierea necesară a buzelor plăgii şi se fixează, strivind alicea externă, iar capătul firului răsucindu-l în jurul ei. Sub fiecare placă trebuie de pus cîte o fîşie de leucoplast pentru evitarea escarelor. Suturile cu plăci se scot, de obicei, după 10–12 zile.

Trepanaţia sinusului maxilar (procedeul Koldwell-Luc)

Indicaţii: inflamaţia purulentă a sinusului (inclusiv de origine odontogenă), tumori, prezenţa chisturilor, a corpurilor străine.

Operaţia se efectuează prin anestezie locală. Unghiul gurii şi buza superioară se trag în sus cu depărtătoare boante (fig. 48). Se incizează ţesuturile moi pînă la os de-a lungul cutei

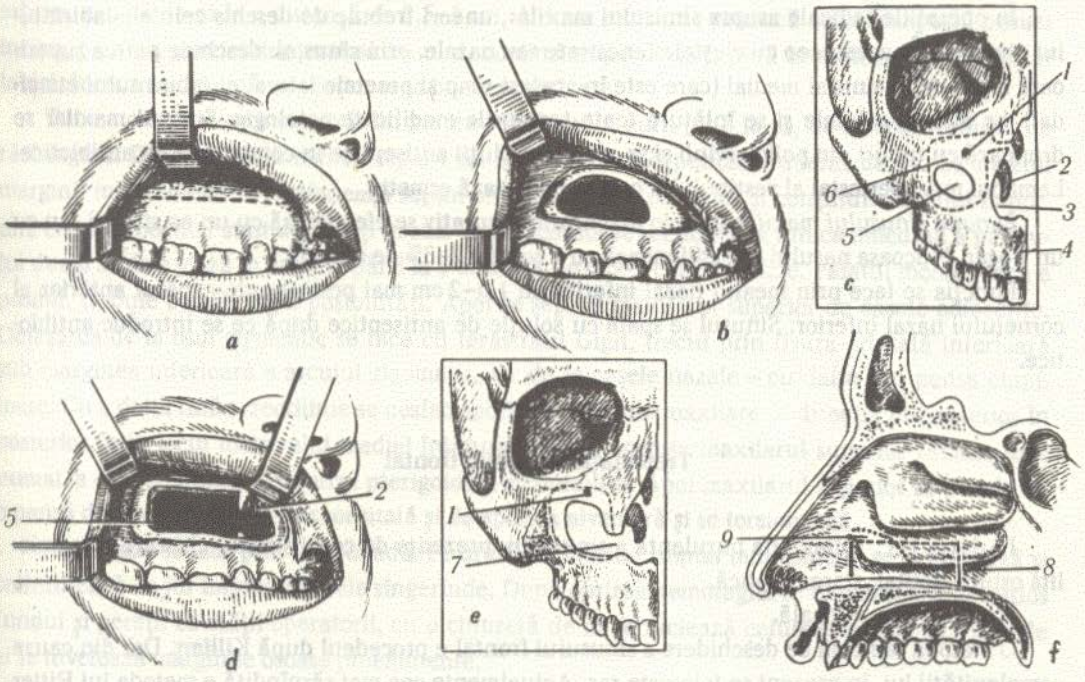

Fig. 48. Trepanaţia sinusului maxilar prin procedeul Koldwell-Luc:

a — incizia mucoasei din partea cavităţii bucale; *b* — orificiul de trepanaţie pe peretele anterior al sinusului maxilar; *c* — schema proiecţiei sinusului maxilar şi a orificiului de trepanaţie; *d* — unirea sinusului cu meatul nazal inferior; *e* — schema acestei anastomoze; *f* — incizia mucoasei pe peretele meatului nazal inferior: *1* — orificiul infraorbital; *2* — cornetul nazal inferior; *3* — meatul nazal inferior; *4* — apofiza alveolară a maxilarului superior; *5* — orificiul de trepanaţie; *6* — sinusul maxilar; *7* — orificiul ce uneşte sinusul maxilar cu meatul nazal inferior; *8* — incizia mucoasei nazale; *9* — sectorul cornetului nazal ce va fi înlăturat

fundului de sac conjunctival al vestibulului gurii, pe traiectul de la al doilea molar pînă la incisivul medial. Se detaşează cu răzuşa lamboul mucoperiostic, denudînd *fossa canina* în aşa mod, ca să nu lezăm *n. infraorbitalis.* Sinusul se deschide cu o daltă obişnuită, cu freza conică fisurată sau cu dalta Voiacek. De obicei se fac un şir de orificii perforante (după A. I. Evdokimov), care apoi se unesc între ele cu ajutorul dăltii conice fisurate sau cu dalta Voiacek. Dacă highmorita a evoluat pe fondul osteomielitei şi e necesar de efectuat concomitent trepanaţia sinusului maxilar

şi sechestrectomia, atunci în aşa caz incizia pe gingie urmează să fie exercitată, luînd în consideraţie posibilitatea de a avea un acces liber la sechestre. E mai raţional de efectuat o incizie trapezoidală.

În cazul cînd apofiza alveolară e deteriorată de procesul osteomielitic, deschiderea sinusului maxilar se poate începe prin lărgirea bolţii superioare a cavităţii sechestrale, fără a recurge la trepanaţia specială a peretelui anterior al sinusului. La fel se procedează şi în cazul cînd este un defect în bolta sinusului maxilar ca urmare a invadării unui chist dentar. Dacă diagnosticul se confirmă, atunci orificiul se lărgeşte în aşa măsură ca să se poată examina minuţios sinusul, să se înlăture puroiul şi să se chiureteze toată mucoasa deteriorată de polipi. Zonele nemodificate ale mucoasei nu se înlătură. Sinusul trebuie deschis în aşa mod ca să nu se lezeze osul în apropierea rădăcinilor dinţilor. După aceasta, din partea sinusului, în peretele lui medial, la mijlocul meatului nazal inferior, se face cu dalta un orificiu, care e necesar pentru a asigura drenarea secreţiei sinusului în cavitatea nazală.

În operaţiile radicale asupra sinusului maxilar, uneori trebuie de deschis celulele labirintului etmoidal. În acest scop cu cleştele fenestrate sau nazale, prin sinus, se deschide partea superioară a peretelui sinusal medial (care este în acelaşi timp şi peretele lateral al labirintului etmoidal), se distrug celulele şi se înlătură toate ţesuturile modificate patologic. Sinusul maxilar se drenează cu tuburi din policlorvinil şi se spală cu soluţii antiseptice în combinaţie cu antibiotice. Lamboul mucoperiostal al vestibulului oral se suturează ermetic.

Puncţia sinusului maxilar în scop diagnostic şi curativ se efectuează cu un ac special sau cu un trocar. Mucoasa nasului se badijonează cu o soluţie 2–3% de dicaină.

Puncţia se face prin meatul nazal inferior cu 1,5–2 cm mai posterior de capătul anterior al cornetului nazal inferior. Sinusul se spală cu soluţie de antiseptice după ce se introduc antibiotice.

Trepanaţia sinusului frontal

Indicaţii: inflamaţia purulentă a sinusului, prezenţa de corpi străini, chisturi, osteomielita osului frontal, starea septică.

Anestezia – locală.

O metodă radicală de deschidere a sinusului frontal e procedeul după Killian. Dar din cauza complexităţii lui, în prezent se foloseşte rar. Actualmente cea mai răspîndită e metoda lui Ritter şi Iansen. Pielea se secţionează de-a lungul sprîncenei şi în jos, pe faţa laterală a nasului pînă la marginea inferioară a orbitei. Subperiostal, în limitele inciziei cutanate, se separă ţesuturile moi de la peretele superior al orbitei, de la arcada supraorbitală şi de la peretele nazal lateral. După aceasta cu dalta şi pensa ciupitoare se înlătură o porţiune a peretelui superior al orbitei (peretele inferior al sinusului frontal) pînă la arcada supraorbitală. După deschiderea sinusului, se chiuretează mucoasa modificată patologic, puroiul şi granulaţiile. În etapa finală a operaţiei se rezecţionează porţiunea superioară a apofizei frontale maxilare şi parţial oasele nazale şi lacrimale. În aşa fel se obţine o comunicare stabilă între sinusul frontal şi cavitatea nazală. În acelaşi timp se distrug şi celulele labirintului etmoidal care, de asemenea, sînt afectate. În sinusul frontal prin cavitatea nazală se introduce pe un termen de 3–4 săptămîni un tub de dren, prin care periodic se spală sinusul. Plaga exterioară se suturează etanş.

Rezecţia maxilarului superior

Indicaţii: intervenţia se recomandă în tumorile maligne (cancer, sarcomă).

Anestezia – narcoză endotraheală.

Tratamentul bolnavilor cu tumori maligne ale maxilarului superior trebuie să fie combinat (radio-, chimioterapie şi intervenţie chirurgicală). Operaţia se efectuează cu scopul de a preîntîmpina recidivele apariţiei tumorii şi implantarea celulelor tumorale în rană prin folosirea aparaturii electrochirurgicale. Operaţia începe cu extracţia incisivului medial din partea lezată. În această operaţie cea mai potrivită incizie cutanată este procedeul propus de Weber, prin care sînt cruţaţi muşchii mimici. Incizia se execută pe marginea inferioară a orbitei de la unghiul intern spre cel extern, la o distanţă de 1–1,5 cm de la el. Mai departe incizia se lasă oblic în jos cu 1 cm mai în exterior, pentru a nu leza ramurile zigomatice ale nervului facial. Spre a evita edematierea stabilă a pleoapei inferioare, incizia trebuie efectuată paralel marginii inferioare a orbitei, mai jos de ea la o distanţă de 0,5–1 cm. A doua incizie se practică de la începutul primei incizii, pe baza peretelui lateral al nasului, ocolind aripa nazală, pînă la mijlocul şănţuleţului labial. Incizia se termină cu secţionarea buzei superioare.

Tunica mucoasă se incizează din partea vestibulului gurii pînă la os, de-a lungul pliului de răsfrîngere. Din ţesuturile moi se separă un lambou, lăsînd periostul aderat de os. La nivelul marginii infraorbitale se secţionează septul orbital *(septum orbitale)* şi conţinutul orbitei împreună cu globul ocular sunt depărtaţi în sus. După aceasta se secţionează tunica mucoasă a palatului dur şi se detaşează în ambele părţi la o distanţă de 0,5–1 cm de incizie. Palatul moale, dacă e posibil, trebuie ocrotit după posibilităţi. Apoi se separă maxilarul superior de oasele adiacente. Detaşarea de la osul zigomatic se face cu ferăstrăul Gigli, trecut prin fisura orbitală inferioară sub marginea inferioară a arcului zigomatic, iar de la oasele nazale – cu dalta sau pensa ciupitoare. Cu o daltă fină şi rectilinie se desfac apofizele palatine maxilare în direcţia din anterior în posterior (prin locul incisivului medial înlăturat). După aceasta maxilarul superior rămîne unit numai la osul palatin şi la apofiza pterigoidă a sfenoidului. Apoi maxilarul superior se prinde cu o pensă de os de marginea infraorbitală şi de apofiza alveolară şi se torsionează.

Hemostaza se face prin tamponadă. Pe urmă, înlăturînd treptat tampoanele, se ligaturează şi se suturează de jur împrejur vasele sîngerînde. După oprirea hemoragiei se examinează minuţios fundul şi pereţii cavităţii operatorii, cu o chiuretă de os se raclează celulele etmoidale, coanele şi se nivelează marginile osoase proeminente.

Prin 1–2 fire se suturează marginea posterioară a inciziei mucoasei obrazului şi palatul moale, iar cavitatea se masează cu tampoane de tifon. Dacă tumoarea e situată în limitele apofizei alveolare şi zona superioară a maxilarului superior nu este afectată, atunci trebuie de păstrat fundul şi marginea infraorbitală a orbitei, pentru a nu deregla sprijinul globului ocular.

Pentru a efectua un tratament mai eficace, în prezent rezecţia maxilarului superior se asociază obligatoriu cu sanarea preoperatorie a cavităţii bucale (înlăturarea tartrului dentar, plombarea dinţilor, chiuretajul pungilor alveolare etc.), iradierea maxilarului superior (după o ligaturare prealabilă şi bilaterală a arterelor carotide externe), pregătirea ortopedică ce prevede confecţionarea pînă la operaţie a unei proteze-obturator, extirparea ganglionilor limfatici şi a ţesutului subcutanat într-un bloc comun cu ţesuturile similare ale gîtului (operaţiile Vanah, Krail).

Indicaţii: tumori maligne şi benigne ale mandibulei.

Anestezia – se practică narcoza endotraheală. În caz de tumori maligne, e indicat tratamentul combinat (radio-, chimioterapia combinată cu intervenţia chirurgicală). Operaţia trebuie să fie efectuată ablastic. Înainte de incizia ţesuturilor moi, pentru a preveni pericolul înghiţirii limbii, ea trebuie fixată printr-un fir. Incizia ţesuturilor moi se execută paralel marginii inferioare a mandibulei, cu 1,5–2 cm mai jos de ea, şi pe marginea posterioară a ramurii mandibulare, cu 3–5 cm mai sus de unghiul ei. Incizia se termină puţin mai jos de inserţia *m. sternocleidomastoideus* pe apofiza mastoidă.

Pentru a lărgi calea de acces spre mandibulă, adăugător se incizează pe linia mediană anterioară buza inferioară şi ţesuturile moi ale bărbiei.

Operaţia începe cu extirparea ablastică a ganglionilor limfatici şi a vaselor gîtului, pe parcursul căreia se ligaturează artera carotidă externă. Dacă tumoarea a afectat regiunea mentonieră, atunci urmează să fie înlăturaţi ganglionii limfatici submentali şi submandibulari, ambele glande submandibulare în bloc comun cu ţesutul adiacent. După sfîrşitul procedeului Vanah sau Krail (vezi: Operaţiile în regiunea gîtului, p. 136), mucoasa vestibulului cavităţii bucale se incizează de-a lungul marginii gingivale şi apoi la acelaşi nivel se secţionează tunica mucoasei din partea cavităţii bucale.

Ţesuturile moi se detaşează de la os, începînd cu regiunea mentonieră. Periostul antrenat în procesul patologic nu se separă de os. Pe linia mediană se secţionează mandibula cu ferăstrăul Gigli. După aceasta mandibula se depărtează spre exterior şi se termină decolarea ţesuturilor moi pînă la apofiza coronoidă. Ultima se înlătură cu pensa ciupitoare sau se secţionează cu ferăstrăul. Mandibula se prinde cu pensa ciupitoare osoasă, se răsuceşte atent şi se luxează din articulaţia temporomandibulară. După o revizie şi o hemostază minuţioasă, plaga se suturează în planuri etajate şi se drenează pe 1–2 zile. Pentru a preveni deplasarea jumătăţii restante de la mandibulă, ea se fixează prin atele speciale. Cu scopul de a evita retractarea bruscă a ţesuturilor moi din partea operaţiei, în plagă se introduce o proteză din masă plastică, care corespunde fragmentului înlăturat al mandibulei.

Intervenţii operatorii în fisura congenitală a buzei superioare

Indicaţii: neconsolidarea congenitală unilaterală şi bilaterală a buzei superioare (buză de iepure).

Majoritatea chirurgilor consideră vîrsta de 8–12 luni cea mai favorabilă pentru a efectua operaţia în cauză. Mulţi chirurgi sînt de părere că aceste operaţii trebuie de efectuat la un termen precoce şi foarte precoce, în condiţii de maternitate. Operaţia se efectuează prin anestezie locală sau generală.

În *fisurile unilaterale parţiale ale buzei superioare* se practică procedeul Limberg (fig. 49). Pentru a lichida defectul şi a reda buzei forma cuvenită, se folosesc trei puncte de reper: primul (central) – exact pe linia medie la nivelul proeminenţei cutanate a tuberculului buzei superioare; al doilea – mai extern de primul, pe locul flexurii liniei de limită (limita dintre piele şi marginea roşie a buzelor ce corespunde bureletului lateral al buzei şi limitează şănţuleţul labial; al treilea – în partea opusă de la punctul central la o distanţă egală între punctele întîi şi al doilea. Exterior de fisură, pe flexura liniei de limită, la acelaşi nivel cu punctul al treilea, se găseşte al patrulea punct.

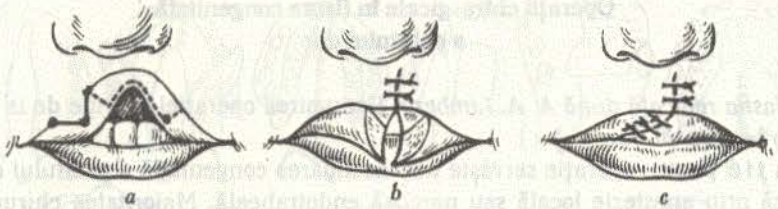

Fig. 49. Etapele (*a, b, c*) operaţiei în fisure parţială a buzei superioare după A. A. Limberg

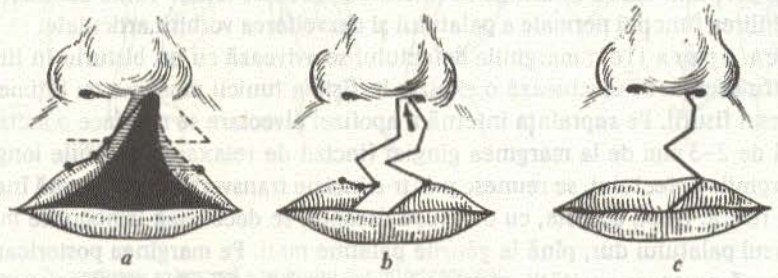

Fig. 50. Etapele (*a, b, c*) operaţiei în fisura completă a buzei superioare (procedeul Limberg-Obuhova)

Înciziile ce avivează marginile fisurii se efectuează strict pe linia de limită din punctul 3 pînă în punctul 4. După secţionarea pielii, a ţesutului subcutanat, a muşchiului orbicular al gurii şi a tunicii mucoasei, pe partea exterioară a defectului se formează un lambou triunghiular. El se răsuceşte în jos şi se suturează în incizie la bordura roşie pe porţiunea medie a buzei după aplicarea în prealabil a suturii pe piele. Pe fornixul vestibulului cavităţii bucale se efectuează o incizie (în formă de „vătrai") pînă la os cu o lungime de 1–1,5 cm. După aceasta se detaşează periostul bazei aripii nazale pentru a-l strămuta în poziţie normală. Se suturează muşchii, marginile pielii de la baza nării spre marginea buzei, apoi marginile mucoasei în toată adîncimea vestibulului cavităţii bucale.

Operaţia în *fisura completă a buzei superioare* după procedeul Limberg–Obuhova. Bazîndu-se pe propunerea lui A. A. Limberg despre lambourile triunghiulare încrucişate ce vin în întîmpinare unul altuia, L. A. Obuhova a elaborat procedeul de plastie în fisura totală (bilaterală) a buzei superioare şi înlăturarea concomitentă a deformaţiei aripii nazale (fig. 50). În scopul înlăturării fisurii şi al restabilirii formei normale a buzei, se modelează din ambele părţi cîte un lambou triunghiular după procedeul Limberg, pentru a forma planşeul cavităţii nazale şi triunghiurile de tipul Obuhova, folosite în fisuri unilaterale în scopul de a mări înălţimea buzei, şi pentru a le deplasa respectiv. Lîngă marginea superioară externă a fisurii se croieşte un lambou cutanat triunghiular, care se deplasează printr-o răsucire de 90° în partea opusă în incizia de la baza septului nazal, iar în locul unghiului format pe partea externă a defectului se deplasează lamboul de la marginea septului. În aşa mod se produce deplasarea unul în întîmpinarea altuia a două lambouri triunghiulare cu unghiurile de 90° şi 30°. După suturarea plăgii se formează o linie în formă de zigzag, care susţine lambourile.

Operaţii chirurgicale în fisura congenitală a palatului dur

Uranoplastia radicală după A. A. Limberg. Denumirea operaţiei provine de la cuvîntul grecesc „uranos" – palatul dur.

Indicaţie pentru operaţie serveşte neconsolidarea congenitală a palatului dur. Operaţia se efectuează prin anestezie locală sau narcoză endotraheală. Majoritatea chirurgilor sînt de părere că cel mai bun efect în cazul fisurilor palatului dur îl au intervenţiile chirurgicale efectuate la vîrsta de 6–7 ani. Operaţiile plastice precoce pe palatul dur pot provoca o hipoplazie şi deformaţie ulterioară a maxilarului superior. Intervenţia chirurgicală are următoarele scopuri: 1) înlăturarea fisurii palatului dur (fisurorafie); 2) alungirea palatului moale (retrotranspoziţie); 3) îngustarea porţiunii medii a faringelui (mezofaringoconstricţie). Toate acestea sînt necesare pentru restabilirea funcţiei normale a palatului şi dezvoltarea vorbirii articulate.

Tehnica operaţiei: marginile defectului se avivează cu un bisturiu în limitele palatului dur. Pentru aceasta se efectuează o excizie în fişie a tunicii mucoase cu lăţimea de 3–4 mm pe tot parcursul fisurii. Pe suprafaţa internă a apofizei alveolare se mai face o incizie pînă la os, la o distanţă de 2–3 mm de la marginea gingiei (incizii de relaxare). Inciziile longitudinale, ce avivează marginile defectului, se reunesc printr-o incizie transversală, practicată înaintea locului unde începe fisura. După aceasta, cu o răzuşă dreaptă, se decolează lambourile mucoperiostale pe tot parcursul palatului dur, pînă la găurile palatine mari. Pe marginea posterioară a palatului dur se incizează mucoasa cavităţii nazale pînă la nivelul orificiilor palatine. Pentru a elibera pachetul vasculonervos, cu o daltă îngustă, bilateral, se efectuează rezecţia marginii posterior-mediale a găurii palatine mari, prefăcînd-o într-o incizură. Acest fapt ne permite mobilizarea pachetelor vasculonervoase şi deplasarea lor împreună cu lambourile palatine în posterior şi în interior.

Îngustarea porţiunii bucale a faringelui (mezofaringoconstricţia) se obţine prin continuarea spre posterior a inciziei pe palatul dur şi orientarea ei vertical în jos pe suprafaţa internă a apofizei alveolare mandibulare la nivelul ultimului molar. Ţesutul parafaringian se decolează, dezgolindu-se astfel marginea anterointernă a muşchiului pterigoidian medial. Pentru a diminua tensionarea muşchilor palatului moale, se efectuează osteotomia interlaminară – fracturarea şi mobilizarea internă a aripii mediale a apofizei pterigoide a osului sfenoid împreună cu mucoasa peretelui lateral al nazofaringelui şi muşchii palatini. După ce se controlează riguros mobilitatea lambourilor palatine (baza luetei palatului moale trebuie să vină în contact cu peretele posterior al faringelui), pe palatul moale se aplică suturi în planuri etajate. Marginile lambourilor palatului dur se apropie cu ajutorul suturilor cu fire separate şi printr-un surjet „în U". Suprafaţa palatului se acoperă cu o placă din masă plastică de protecţie. Ea se menţine pe dinţi, înconjurîndu-i solid, pînă la epitelizarea completă a plăgii.

Uranoplastia după A. A. Limberg se poate numi radicală condiţionat, deoarece ea nu asigură întotdeauna înlăturarea defectului printr-o etapă. Din acest considerent, ea este completată prin lambourile mucoperiostale după Zausaev, Dubov sau Kabakov (fig. 51).

Uranostafiloplastia radicală după Iu. I. Bernadski prevede: secţionarea premeditată a pachetelor vasculonervoase ce ies prin găurile palatine mari şi mici; înlăturarea printr-un singur timp a defectului palatului dur după metoda lui M. D. Dubov, V. I. Zausaev sau B. D. Kabakov; formarea duplicaturii tunicii mucoase la limita dintre palatul dur şi cel moale şi în sectorul distal al defectului palatului dur; desăvîrşirea osteotomiei interlaminare prin introducerea unei pene din alo- sau xenoos spongios conservat între lamele aşchiate ale apofizei pterigoide; realizarea mezofaringoconstricţiei prin două incizii orizontale ale tunicii mucoase – în partea posterioară a ultimilor molari (superior şi inferior), între care se separă mucoasa, modelînd un lambou în formă de

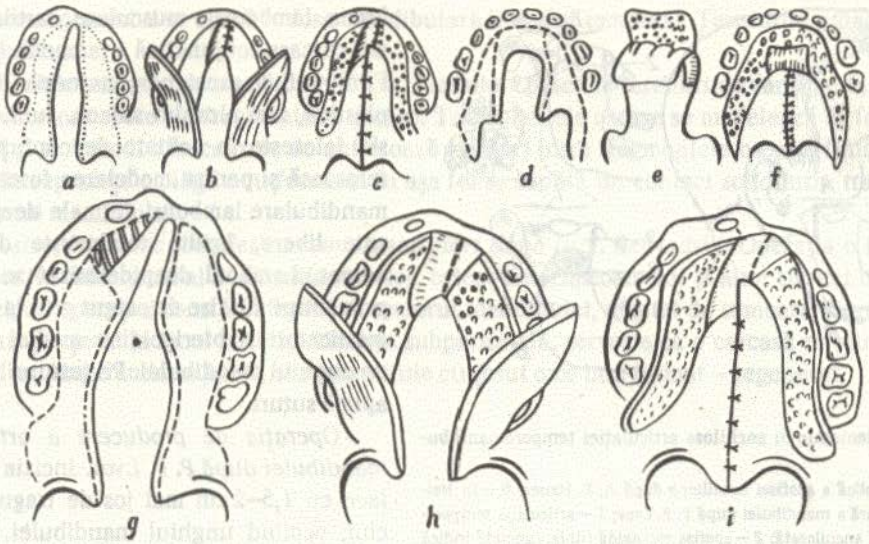

Fig. 51. Uranoplastia în porţiunea anterioară a palatului dur prin procedeul:
a, b, c — Zausaev; *d, e, f* — Dubov; *g, h, i* — Kabakov

punte, se stratifică ţesuturile moi şi se umplu nişele parafaringiene cu gheme de catgut, prelucrate prin fierbere. Lamboul în fopmă de punte puţin ridicat, se aşază la loc şi plaga se suturează pe linia celor două incizii orizontale. Tamponarea nişelor parafaringiene cu catgut şi suturarea etanşă a plăgii în sectoarele retromolare izbăvesc bolnavii de bandajările repetate, preîntîmpină formarea cicatricelor neestetice pe tunica mucoasă şi dezvoltarea contracturii mandibulare.

Intervenţii chirurgicale în anchiloza articulaţiei temporomandibulare

Indicaţie pentru operaţie serveşte imobilitatea stabilă uni- sau bilaterală a articulaţiei temporomandibulare cauzate de concreşterea fibroasă sau osoasă a suprafeţelor articulare.

Pentru a înlătura anchiloza articulaţiei temporomandibulare, au fost propuse mai multe căi de acces operatorii şi procedee de secţionare a osului. Una din metodele de tratare a anchilozei este formarea articulaţiei false (pseudoarticulaţie). Dar în fiecare operaţie osteotomia ramurii montante trebuie efectuată cît mai aproape de nivelul fisurii articulare, pentru a păstra înălţimea ramurii mandibulare, iar dacă ea a fost scurtată, urmează să fie readusă la dimensiunile normale.

Osteotomia oblică a ramurii mandibulei după A. E. Rauer (fig. 52). Incizia pielii pe o lungime de 4 cm se face pe traiectoria arcadei zigomatice pînă la os, neajungînd cu 1,5 cm la conductul auditiv extern pentru a nu leza pachetul vasculonervos. Mai departe se prelungeşte vertical în jos încă pe o lungime de 4–5 cm. Lamboul triunghiular format se răsfrînge spre obraz. Se eliberează de ţesuturi zona anchilozei şi partea superioară a mandibulei. Atent, cu freza, se fac cîteva găuri, după care, cu un ferăstrău circular sau cu o daltă,se efectuează osteotomia oblică sub un unghi de 35°. Cu cleştele fixator de os se apucă unghiul mandibular şi se trage în jos. După aceasta în defectul dintre extremităţile fragmentelor osoase se introduce o căptuşeală din material interponibil. Ca material interponibil se folosesc diferite ţesuturi: ţesutul celular adipos,

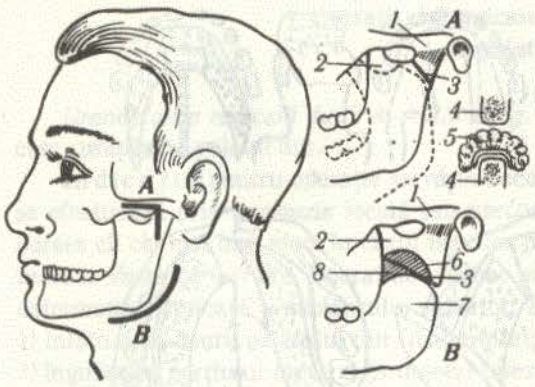

Fig. 52. Osteotomia în anchiloza articulației temporomandibulare:

A — oblică a apofizei condiliene după A. E. Rauer; *B* — în treimea superioară a mandibulei după P. P. Lvov; *1* — articulația temporomandibulară anchilozată; *2* — apofiza coronoidă (linia punctată indică traiectoria extremității fragmentului inferior al apofizei condiliene mandibulare secționată la deschiderea gurii); *3* — linia de secționare a osului; *4* — marginile apofizei condiliene secționate; *5* — poziția țesutului intermediar (fascie cu țesut adipos); *6* — cavitatea (depresiunea) făcută pe os; *7* — ramura mandibulară modelată; *8* — segmentele osoase extirpate (hașurate)

fascia, lambourile musculare, cartilajul costal, carcasa conjunctivă a lamboului tubular Filatov și, de asemenea, materiale din masă plastică, mai ales din silicon. Iu. I. Bernadski folosește în calitate de căptușeală interosoasă și pentru modelarea fosetei retromandibulare lambouri dermale deepidermizate libere, lipsite totalmente de țesut adipos. Lamboul deepidermizat se fixează prin suturi din fire de catgut gros la mușchii masticatori și pterigoidian medial aproape de unghiul mandibulei. Pe țesuturile moi se aplică suturi.

Operația de producere a articulației mandibulei după P. P. Lvov. Incizia pielii se face cu 1,5–2 cm mai jos de tragusul urechii, ocolind unghiul mandibulei, se prelungește paralel marginii inferioare a mandibulei mai jos cu 2 cm și se termină la nivelul mijlocului corpului mandibulei. Se desprind de la os mușchii maseteri și pterigoidian medial și se eliberează osul de țesuturile moi.

Nivelul osteotomiei și caracterul artrotomiei sînt determinate de chirurg după datele radiografiei și ale examinării osului în plagă. În caz de concrescențe osoase în limitele articulației și incizurii mandibulare, se efectuează osteotomia orizontală și se modelează condilul mandibulei după metoda P. P. Lvov. În acest scop pe sectorul superior al osului se formează o mică fosetă, pe cel inferior se modelează capul articular. Căptușeala interosoasă în acest caz nu se folosește.

Plastia defectelor mandibulei

Indicații: diferite defecte mandibulare. Aceste defecte pot apărea în urma rănirii (prin armă de foc sau traume habituale), rezecției și dezarticulației mandibulare în caz de tumori benigne și maligne, la înlăturarea mandibulei hipoplaziate, sechestrectomie masivă și neeconomă etc.

Anestezia – locală potențializată sau narcoza endotraheală.

În ultimul timp în practica chirurgicală se folosesc diferite metode de conservare a țesutului osos și cartilaginos pentru o ulterioară transplantare a lor: liofilizare, congelare, prelucrarea cu diferite preparate chimice, păstrarea în rășini polieterice, diferite lichide etc.

Osteoplastia mandibulei cu alotransplant liofilizat după N. A. Plotnikov. Indicații pentru osteoplastie servesc defectele mandibulei.

Pe o distanță de 1,5–2 cm de la capătul liber al fragmentului rămas al mandibulei se înlătură din exterior stratul cortical osos pînă la apariția punctelor sîngerînde. Pe suprafața plăgii obținute se perforează cu un trepan două găuri pentru o sutură din sîrmă. Suprafața internă a transplantului, de asemenea, se pregătește pentru operație, perforînd și aici două găuri similare. În loja pregătită pe fragmentul mandibular se așază transplantul după principiul „lacăt rusesc" și se fixează cu sîrmă din oțel inoxidabil, trecută prin găuri. Celălalt capăt (condilul mandibu-

lar) al alotransplantului se aşază în fosa mandibulară a osului temporal. Ţesuturile adiacente se suturează strîns.

În defectele parţiale ale mandibulei, N. A. Plotnikov practică terenuri de rană pe faţa exterioară a ambelor capete ale fragmentelor osoase. Transplantele osoase se modelează în formă de litera „T" şi se introduc în calitate de antretoază (mîner) între fragmentele osoase, fiind alipite totodată de suprafeţele plăgii nou-formate. În aşa fel se capătă un contact solid între transplant şi fragmentul mandibulei.

Autoosteoplastia mandibulei cu reimplantat fiert după Iu. I. Bernadski. Operaţia e indicată în tratamentul chirurgical al adamantinoamelor, osteoblastoclastoamelor şi altor tumori benigne.

Principiul operaţiei constă în faptul că sectorul mandibulei, afectat de tumoare, fiert, modelat mecanic şi aşezat la locul lui iniţial în loja subperiostală, serveşte ca o carcasă ce stimulează osteogeneza. Absorbindu-se încet, el se substituie cu ţesut osos nou-format – regenerat.

Capitolul 4

ANATOMIA TOPOGRAFICĂ A GÎTULUI

Limitele. Limita superioară a gîtului serveşte marginea inferioară şi unghiul mandibulei, marginea inferioară a canalului auditiv extern, apofiza mastoidă, linia nucală superioară (*linea nuchae superior).* În partea inferioară gîtul este limitat de linia trasată pe marginile superioare ale incizurii jugulare, claviculei, vîrfului acromionului şi în continuare pe linia convenţională care uneşte acromionul cu apofiza spinoasă a vertebrei C_{VII} cervicale (*vertebra prominens).*

Forma gîtului depinde de constituţie. La persoanele de constituţie brahimorfă gîtul, de obicei, este scurt şi gros, la cele dolicomorfe – lung şi subţire. Uneori gîtul are forma unui con cu vîrful îndreptat în sus.

Din punct de vedere anatomotopografic, gîtul convenţional se împarte în regiuni, limitele cărora trec prin punctele de reper externe ale gîtului. Planul frontal ce trece prin apofizele mastoidă şi acromială împarte gîtul în regiunile anterioară şi posterioară. Regiunea posterioară se numeşte occipitală sau nucală (*regio nuchae*), constă din muşchi bine dezvoltaţi care acoperă vertebrele. Aceşti muşchi, la rîndul lor, sînt acoperiţi de muşchiul splenius al gîtului şi muşchiul trapez *(mm. splenius cervicis et trapezius).* Regiunea anterioară a gîtului sau gîtul propriu-zis conţine organele gîtului, vasele de bază şi nervii. Tot aici se află triunghiul *medial al gîtului,* limitat de mandibulă şi marginile anteromediale ale muşchilor sternocleidomastoidieni. Linia mediană împarte acest triunghi în două trigoane mediale (drept şi stîng) ale gîtului (*trigonum colli mediale*). Ele sînt situate între marginea inferioară a mandibulei, marginea anterioară a muşchiului sternocleidomastoidian (*m. sternocleidomastoideus)* şi linia mediană a gîtului.

Triunghiul lateral (par) *al gîtului (trigonum colli laterale)* este delimitat de marginea posterioară a muşchiului sternocleidomastoidian, marginea superioară a claviculei şi marginea muşchiului trapez. Regiunea gîtului, localizată în limitele muşchiului sternocleidomastoidian, datorită semnificaţiei lui anatomotopografice, se evidenţiază ca diviziune separată pară – regiunea sternocleidomastoidiană, limitele căreia corespund localizării acestui muşchi.

Planul convenţional, dus prin corpul şi coarnele mari ale osului hioid, împarte triunghiul medial al gîtului în două porţiuni – regiunea suprahioidiană (*regio suprahyoidea*), situată mai sus de planul indicat, şi regiunea infrahioidiană *(regio infrahyoidea),* dispusă mai jos de acest plan (fig. 53). În regiunile descrise, delimitate prin punctele de reper externe ale gîtului, distingem triunghiuri, limitele cărora servesc muşchii profunzi ai gîtului. Aşadar, în regiunea suprahioidiană deosebim triunghiul impar submental (*trigonum submentale*), limitele căruia sînt venterele anterioare ale muşchilor digastrici şi corpul osului hioid.

Triunghiul submandibular (trigonum submandibulare) este delimitat de marginea inferioară a mandibulei, venterele anterior şi posterior ale muşchiului digastric *(m. digastricus).* În limitele lui se determină triunghiul lingual (triunghiul lui Pirogov).

În regiunea infrahioidiană se află triunghiurile carotidian şi omotraheal. *Triunghiul carotidian (trigonum caroticum)* este mărginit de venterul posterior al muşchiului digastric, venterul superior al muşchiului omohioidian *(m. omohyoideus),* marginea anterioară a muşchiului sternocleidomastoidian.

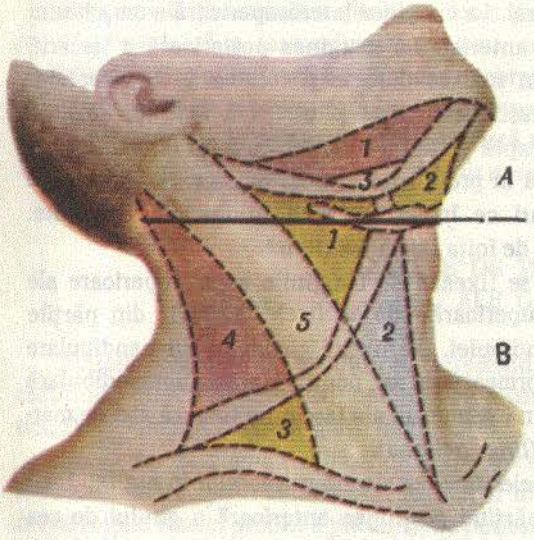

Fig. 53. Schema triunghiurilor şi regiunilor gîtului:
A — regio suprahyoidea; 1 — trigonum submandibulare; 2 — trigonum submentale; 3 — trigonum Pirogovi; B — regio infrahyoidea; 1 — trigonum caroticum; 2 — trigonum omotracheale; 3 — trigonum omoclaviculare; 4 — trigonum omotrapezoideum; 5 — regio sternocleidomastoidea

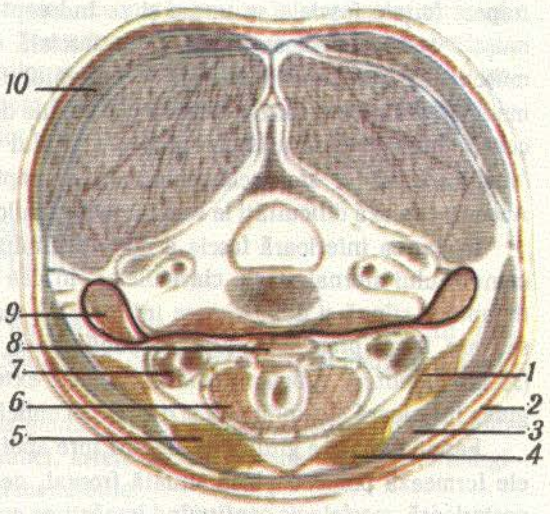

Fig. 54. Schema fasciilor gîtului după V. N. Şevkunenko (secţiune transversală):
1 — m. omohyoideus; 2 — m. platysma; 3 — m. sternocleidomastoideus; 4 — m. sternohyoideus; 5 — m. sternothyroideus; 6 — gl. thyroidea; 7 — a. carotis comunis; v. jugularis interna, n. vagus; 8 — esophagus; 9 — m. scalenus medius; 10 — m. trapezius.
Linia marcată cu roşu — *fascia superficialis;* cu albastru — *fascia propria;* cu galben — *fascia omoclavicularis;* cu verde — *fascia endocervicalis;* cu cafeniu — *fascia prevertebralis*

În triunghiul lateral al gîtului se evidenţiază două triunghiuri constituente: *triunghiul omotrapezoid (trigonum omotrapezoideum),* limitat de marginea externă a muşchiului trapez, venterul inferior al muşchiului omohioidian şi marginea posterioară a muşchiului sternocleidomastoidian şi *triunghiul omoclavicular (trigonum omoclaviculare),* limitele căruia sînt clavicula, venterul inferior al muşchiului omohioidian şi marginea posterioară a muşchiului sternocleidomastoidian.

FASCIILE GÎTULUI

Fasciile gîtului prezintă un schelet de ţesut conjunctiv al gîtului. Fiind situate în toate regiunile gîtului, integrînd organele, fasciile scot în relief particularităţile lor anatomotopografice. Provenienţa fasciilor gîtului este diferită: unele din ele sînt derivaţi ai muşchilor reduşi, altele s-au format în urma condensării ţesutului celular din jurul organelor. În legătură cu aceasta, fasciile gîtului pot să aibă grosime, întindere, densitate şi diverse alte particularităţi anatomice. După V. N. Şevkunenko deosebim 5 foiţe fasciale ale gîtului (fig. 54). Prima se numeşte fascia superficială a gîtului *(fascia cervicalis superficialis).* Ea se află mai profund decît ţesutul subcutanat şi trece de pe gît în regiunile vecine. Fascia superficială a gîtului, dedublîndu-se, cuprinde muşchiul pielos *(m. platysma),* formîndu-i teaca.

Foiţa a doua fascială poartă denumirea de fascie proprie a gîtului *(fascia cervicalis propria).* Ea începe de la ligamentele apofizelor spinoase ale vertebrelor cervicale, se dedublează şi

cuprinde muşchiul trapez, urmează înainte şi lateral. La marginea laterosuperioară a muşchiului trapez, foiţele fasciale se unesc şi se îndreaptă anterior. La marginea posterioară a fiecărui muşchi sternocleidomastoidian, foiţa fascială din nou se desface şi formează teaca acestui muşchi. La marginea anterioară a muşchiului fascia concreşte şi urmează înainte. Pe linia mediană anterioară foiţele fasciale din părţile dreaptă şi stîngă concresc cu foiţa fascială subiacentă. Foiţa externă a fasciei proprii a gîtului dă în profunzimea muşchilor pe care-i acoperă *(mm. trapezius et sternocleidomastoideus)* septuri ce împart muşchii în fascicule separate. Aceasta creează dificultăţi la separarea muşchilor de foiţa fascială externă.

În partea inferioară fascia a doua a gîtului se fixează de marginile anterosuperioare ale manubriului sternal şi ale claviculelor, în cea superioară – de apofizele mastoide din părţile dreaptă şi stîngă şi de marginea inferioară a mandibulei. La nivelul glandelor submandibulare salivare, fascia proprie a gîtului, dedublîndu-se, formează un sac pentru glanda submandibulară *(saccus glandulae submandibulare)*. Lamele externă şi internă ale fasciei se fixează aici de marginea inferioară a mandibulei şi de linia ei oblică *(linea obliqua)*.

Fascia proprie a gîtului dă septuri spre apofizele transversale ale vertebrelor în aşa fel încît ele formează parcă o placă situată frontal, despărţind porţiunea anterioară a gîtului de cea posterioară, morfologic confirmînd împărţirea condiţională a gîtului în regiuni. Lama preîntîmpină răspîndirea proceselor purulente care apar în ţesutul interfascial al regiunii anterioare şi celei posterioare a gîtului.

A treia foiţă fascială a gîtului se numeşte fascia omoclaviculară *(fascia omoclavicularis)*. Ea este situată în profunzimea regiunii anterioare a gîtului, se fixează sus de corpul osului hioid. Lateral fascia se limitează de muşchii omohioidieni *(mm. omohyoideus)*. La nivelul treimii medii a acestor muşchi, în fascii se determină fibre dense, care cuprind tendoanele intermediale ale muşchilor, contribuind prin aceasta la o fixare suplimentară.

Marginea inferioară a fasciei omoclaviculare a gîtului se fixează de marginile posterosuperioare ale claviculelor şi manubriului sternal. Pe linia mediană fascia gîtului concreşte în regiunile superioare cu fascia a doua, formînd linia albă a gîtului.

Fascia omoclaviculară a gîtului formează teaca pentru muşchii pari, situaţi mai jos de osul hioid – *m. sternohyoideus, m. thyrohyoideus, m. sternothyroideus, m. omohyoideus.*

Datorită particularităţilor topografice, fascia omoclaviculară a gîtului poate într-un anumit grad să contribuie la reglarea circulaţiei sanguine în venele gîtului. Faptul se lămureşte prin prezenţa unirii strînse a fasciei cu pereţii vasculari. La contracţia *m. omohyoideus* fascia, întinzîndu-se, măreşte diametrul venelor.

A patra foiţă fascială a gîtului poartă denumirea de fascie endocervicală *(fascia endocervicalis)*. Ea constă din două foiţe: parietală, care tapetează cavitatea gîtului din interior, şi viscerală, care acoperă organele gîtului. Lama parietală a fasciei a patra formează teaca pentru pachetul principal vasculonervos *(vagina vasonervosa)* şi septul care desparte componentele acestui pachet vascular – artera carotidă comună, vena jugulară internă. Pe traiectul vaselor fascia endocervicală coboară în mediastinul superior, dă fascicule de fibre fasciale spre vasele magistrale şi pericard. La nivelul manubriului sternal, îndreptîndu-se în posterior, fascia parţial acoperă foiţa fascială subiacentă. Neajungînd pînă la linia mediană, ea întoarce în anterior şi trece pe suprafaţa posterioară, apoi pe cea anterioară a organelor gîtului. Lama viscerală a fasciei a patra a gîtului trece pe organele gîtului, acoperind laringele, traheea, faringele, esofagul, glanda tiroidă.

Spre venele magistrale ale gîtului fascia a patra dă ramificări, care în momentul inspiraţiei, la tensiunea negativă în vene, împiedică colabarea lor. Aceasta poate duce, în caz de leziuni în regiunea gîtului, la embolia gazoasă.

A cincea foiţă fascială a gîtului – fascia prevertebrală *(fascia prevertebralis)*. Ea începe în partea posterioară a faringelui de la baza craniului, coboară în jos în cavitatea toracică, trecînd în partea anterioară a coloanei vertebrale. Se evidenţiază bine şi se fixează de apofizele transversale ale vertebrelor, formînd teaca muşchilor scaleni ai gîtului *(mm. scaleni anteriores, medii, posteriores)*. Prelungirile fasciei acoperă artera subclaviculară şi plexul brahial în apropierea muşchiului scalen anterior *(m. scalenus anterior)*.

SPAŢIILE DE ŢESUT CELULAR ALE GÎTULUI

Foiţele fasciale ale gîtului, concrescînd, formează cîteodată spaţii închise. În alte cazuri între fascii rămîn fisuri, umplute cu ţesut celular lax, care conţin vase şi ganglioni limfatici. Deosebim următoarele spaţii închise.

Sacul par al glandei submandibulare *(saccus glandulae submandibularis)* conţine glanda submandibulară, ţesut celular lax, ganglioni limfatici, artera facială şi vena. Sacul este mărginit de foiţele fasciei proprii a gîtului şi de periostul mandibulei.

Sacul fascial par este format de foiţele fasciei proprii a gîtului pentru muşchiul sternocleidomastoidian. Acest spaţiu fascial comunică cu ţesuturile adiacente numai prin orificii, formate de vase.

Spaţiul interaponevrotic suprasternal *(spatium interaponeuroticum suprasternale)* este situat deasupra incizurii jugulare a sternului, între foiţele fasciale a doua şi a treia ale gîtului. Acest spaţiu începe de la incizura jugulară a sternului şi ajunge pînă la mijlocul distanţei dintre stern şi osul hioid. Spaţiul e liber lateral, conţine ţesut celular lax, ganglioni limfatici şi arcul venos jugular *(arcus venosus juguli)*.

Sacul orb, situat în partea posterioară a muşchiului sternocleidomastoidian *(saccus caecus retrosternocleidomastoideus)* – par, descris de V. L. Gruber. Limitele lui sînt: anterior – peretele posterior al tecii *m. sternocleidomastoideus* (fascia proprie a gîtului), posterior – fascia a treia a gîtului, interior – periostul marginii posterosuperioare a claviculei. În exterior sacul este închis, deoarece la marginea externă a muşchiului sternocleidomastoidian fascia a doua concreşte cu a treia. Acest spaţiu comunică cu spaţiul interaponevrotic suprasternal, care serveşte ca poartă pentru el *(portae spatium suprasternale)*, situat la marginea medială a claviculei.

Formaţiuni anatomice importante pe gît sînt fisurile fasciale comunicante, care contribuie la răspîndirea hematoamelor şi a proceselor inflamatorii.

Spaţiul previsceral *(spatium previscerale)* este amplasat între foiţele fasciei endocervicale. Se extinde de la nivelul osului hioid pînă la manubriul sternal. O parte a acestui spaţiu, situat mai jos de istmul glandei tiroide anterior de trahee, se evidenţiază ca spaţiu pretraheal *(spatium pretraheale)*. Aici în ţesutul celular lax se află ganglionii limfatici, venele care duc sîngele de la regiunea istmului glandei tiroide *(vv. thyreoideae imae)*, o parte din plexul venos tiroid impar *(plexus venosus thyroideus impar)*, artera *tiroidea ima* (în 10–12% cazuri). Acest spaţiu este limitat de ţesutul celular mediastinal numai prin septul fascial format la nivelul manubriului sternal, la trecerea foiţei parietale a fasciei endocervicale în visceralã.

Spaţiul retrovisceral *(spatium retroviscerale)* se află între fasciile endocervicală şi prevertebrală ale gîtului, mai posterior de faringe şi esofag. El comunică nemijlocit cu ţesutul celular al mediastinului posterior.

În regiunea posterioară a ţesutului celular parafaringian sînt situate formaţiuni anatomice de mare importanţă: artera carotidă internă şi vena jugulară, nervii vag, hipoglos, accesoriu şi glosofaringian.

Teaca pară a pachetului vasculonervos *(vagina vasonervosa)* este situată pe traiectul fasciculului vasculonervos principal al gîtului (artera carotidă comună, vena jugulară internă, nervul vag). Acest spaţiu este limitat de foiţa parietală a fasciei endocervicale. În partea inferioară comunică cu ţesutul celular mediastinal.

Spaţiul celular al triunghiului lateral par al gîtului se află între foiţele fasciei proprii şi prevertebrale ale gîtului. Acest spaţiu este limitat din afară de teaca pachetului vasculonervos principal al gîtului şi marginea muşchiului trapez *(m. trapezius)*. Septurile multiple de ţesut conjunctiv limitează spaţiul de fosa axilară. Porţiunea de ţesut celular de sub muşchiul trapez este legată cu ţesutul celular supraclavicular. Pe traiectul vaselor arteriale, venoase şi limfatice, situate în spaţiul celular al triunghiului lateral al gîtului (între fasciile a doua şi a cincea), ţesutul celular al spaţiului descris comunică cu ţesutul celular al regiunilor limitrofe. Ţesutul celular al fosei supraclaviculare, de exemplu, pe traiectul *vasa suprascapulares* comunică cu ţesutul celular al fosei supraspinale.

Spaţiul prevertebral *(spatium prevertebrale)* – fisura situată între fascia prevertebrală şi vertebrele cervicale ce se extinde în jos pînă la vertebra T_{III}. În el se află trunchiul simpatic cervical, muşchii lungi ai capului şi ai gîtului *(m. longus colli et capitis)*, muşchii recţi anterior şi lateral ai capului *(mm. rectus capitis anterior et rectus capitis lateralis)*.

REGIUNILE GÎTULUI

Regiunea sternocleidomastoidiană
(regio sternocleidomastoidea)

Limitele regiunii se determină prin dimensiunile şi poziţia muşchiului sternocleidomastoidian *(m. sternocleidomastoideus)*.

Straturile. *Pielea* regiunii e subţire şi mobilă. După stratul ţesutului adipos subcutanat urmează fascia superficială, foiţele căreia acoperă din ambele părţi muşchiul pielos al gîtului. Mai profund se află fascia proprie a gîtului, sub care este situat *m. sternocleidomastoideus*.

Pe suprafaţa muşchiului trec triunghiurile magistrale venoase şi nervii gîtului (fig. 55). Oblic în jos, aproape vertical, muşchiul este traversat de vena jugulară externă *(v. jugularis externa)*, care în porţiunea inferioară a regiunii, urmînd pe marginea externă a muşchiului sternocleidomastoidian, întoarce în interior şi confluează în *v. subclavia* sau în *v. jugularis interna*. De sub marginea externă a muşchiului sternocleidomastoidian spre straturile superficiale ies ramurile nervoase din plexul cervical: nervul occipital minor *(n. occipitalis minor)*, care inervează pielea regiunii occipitale, nervul auricular major *(n. auricularis magnus)*, care ia parte la inervarea pielii feţei, pavilionului urechii, glandei parotide. Mai jos de nervul descris trece nervul transversal *(n. transversus colli)*, care dă ramuri superioare şi inferioare.

În adîncimea *m. sternocleidomastoideus* sînt situate arterele omonime (din *a. carotis externa*) şi vena, precum şi *n. accessorius*. De-a lungul marginilor internă şi externă ale muşchiului sternocleidomastoidian *(m. sternocleidomastoideus)*, sub fascia proprie a gîtului, sînt aranjaţi ganglionii limfatici care primesc limfa din regiunile feţei şi de la organele gîtului.

Fig. 55. Topografia regiunii sternocleidomastoidiene şi a triunghiului lateral al gîtului:

1, 4 — n. occipitalis minor; 2 — n. occipitalis major; 3 — a. et v. occipitalis; 5, 13 — m. sternocleidomastoideus; 6 — n. auricularis magnus; 7 — m. trapezius; 8 — n. accesorius; 9, 15 — v. jugularis externa; 10 — a. transversa colli; 11 — m. omohyoideus; 12 — clavicula; 14 — n. transversus colli; 16 — v. facialis; 17 — v. auricularis posterior; 18 — r. colli n. facialis; 19 — m. platysma; 20 — v. retromandibularis

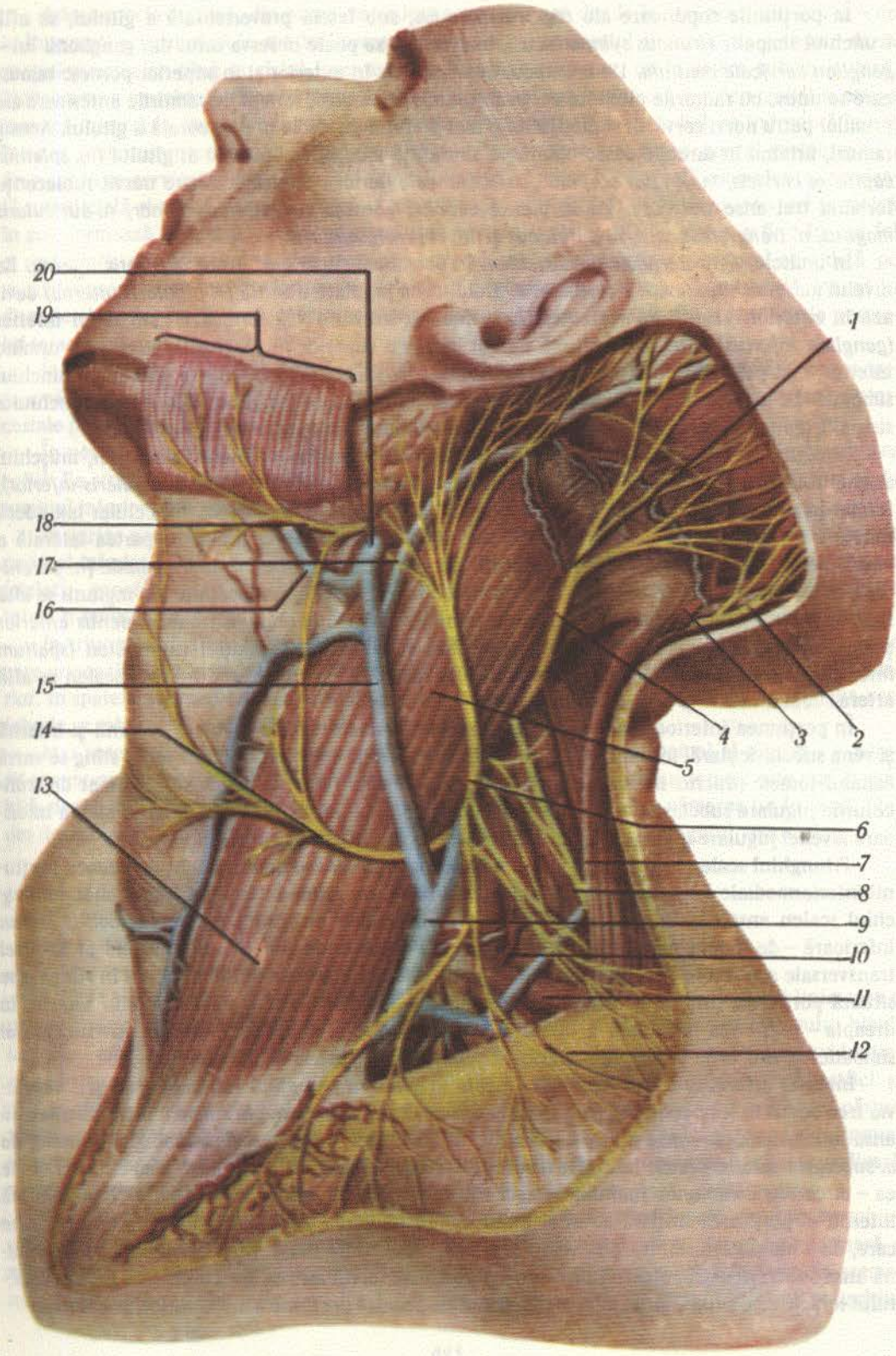
20
19
18
17
16
15
14
13
1
4
3
2
5
6
7
8
9
10
11
12

În porţiunile superioare ale regiunii descrise, sub fascia prevertebrală a gîtului, se află trunchiul simpatic *(truncus sympathicus)*, adesea aici se poate observa unul din ganglionii lui – *ganglion cervicale medium.* De la *truncus sympathicus* în exterior şi în superior pornesc ramuri care se unesc cu ramurile plexului cervical *(plexus cervicalis)*, format de ramurile anterioare ale primilor patru nervi cervicali spinali, situaţi mai profund de fascia prevertebrală a gîtului. Aceste ramuri, urmînd în direcţie descendentă pe suprafaţa muşchilor profunzi ai gîtului *(m. splenius capitis et cervicis, m. levator scapulae, m. scalenus anterior)*, dau ramuri spre nervii subiacenţi, formînd trei anse nervoase. De la plexul cervical pornesc *n. occipitalis minor, n. auricularis magnus, n. transversus colli, n. phrenicus* şi *nn. supraclaviculares.*

În limitele *regio sternocleidomastoidea*, în porţiunea superioară trece *a. carotis interna.* La nivelul marginii superioare a cartilajului tiroid, vena jugulară internă *(v. jugularis interna)* deviază în exterior. La nivelul vertebrei C_{II}, trunchiul nervului vag formează ganglionul inferior *(ganglion inferius).* Aici se formează nervul laringeu superior *(n. laryngeus superior)*, urmînd inferior, mai posterior de artera carotidă internă, pe traiectul său, dînd ramuri spre trunchiul simpatic. La nivelul vertebrelor $C_{II, III}$, este situat cel mai mare ganglion superior al trunchiului simpatic *(ganglion cervicale superius)*, de la care pornesc ramuri spre cap, gît şi inimă.

În regiunile inferioare ale *regio sternocleidomastoidea*, în apropierea claviculei, muşchiul sternotiroidian acoperă vena jugulară internă cu bulbul ei inferior *(bulbus v. jugularis inferior)*, format în urma unirii cu vena jugulară externă. La această lărgire în stratul celular lax aderă nervul vag, mai în interior de venă este situată artera carotidă comună. În partea laterală a venei, pe suprafaţa anterioară a *m. scalenus anterior*, urmează nervul diafragmatic *(n. phrenicus)*, care trece între *a.* şi *v. subclavia* în cavitatea toracică. În aceste porţiuni ale regiunii se află spaţiile intermusculare: spaţiul antescalen *(spatium antescalenum)* – între *m. scalenus anterior* şi *m. sternocleidomastoideus*, în care trece vena subclaviculară, spaţiul interscalen *(spatium interscalenum)* – între *m. scalenus anterior* şi *m. scalenus medius.* În spaţiul interscalen se află artera subclaviculară şi plexul brahial.

În porţiunea inferioară a spaţiului antescalen se unesc venele jugulare externă şi internă şi vena subclaviculară, formînd unghiurile venoase stîng şi drept. În unghiul venos stîng se varsă canalul toracic *(ductus thoracicus)*, în cel drept – *ductus lymphaticus dexter*, format de trunchiurile jugulare subclaviculare şi bronhomediastinale. În partea posterioară de dilatarea inferioară a venei jugulare interne este situată artera subclaviculară *(a. subclavia).*

Triunghiul scalenovertebral *(trigonum scalenovertabrale)* se determină în adîncimea porţiunii inferiormediale a regiunii sternocleidomastoidiene. În partea laterală el este limitat de muşchiul scalen anterior, în cea medială – de muşchiul lung al gîtului *(m. longus colli)*, în cea inferioară – de domul pleural. Vîrful triunghiului corespunde tuberculului carotid al apofizei transversale a vertebrei C_{VI}. În triunghiul descris sub fascia prevertebrală a gîtului în stînga este situată porţiunea iniţială a arterei subclaviculare, porţiunea terminală a ductului toracic, în dreapta – porţiunea terminală a ductului limfatic drept şi ganglionul inferior al trunchiului simpatic. *A. subclavia* în părţile posterioară şi inferioară aderă la domul pleural.

Înaintea arterei subclaviculare din dreapta se determină unghiul venos. Între el şi *a. subclavia* trec de sus în jos nervul vag *(n. vagus)* şi nervul diafragmatic *(n. phrenicus)*, între care se află ansa subclaviculară – *ansa subclavia.* Nervul vag, de obicei, e dispus mai medial. Mai posterior de *a. subclavia* se află nervul laringeu recurent drept *(n. laryngeus recurrens)*, mai în interior de ea – *a. carotis communis.* Înaintea arterei subclaviculare din stînga sunt situate vena jugulară internă şi porţiunea iniţială a venei brahiocefalice stîngi *(v. brachiocephalica sinistra)*, între care, de-a lungul arterei, trece *n. vagus* şi *n. phrenicus.* Între nervi, ca şi în dreapta, se determină ansa subclaviculară. Mai înăuntru de arteră trece nervul laringeu recurent stîng. Arcul ductului toracic este situat, îndeosebi, mai anterior de această porţiune a arterei subclaviculare.

Artera subclaviculară, din punct de vedere topografic, se divide în trei porțiuni. Prima – de la începutul arterei pînă la spațiul interscalen, a doua – în spațiul interscalen, a treia – de la spațiul interscalen pînă la vîrful fosei axilare. În prima porțiune, de la artera subclaviculară, începe artera vertebrală *(a. vertebralis)*, trunchiul tirocervical *(truncus thyrocervicalis)* și artera toracică internă *(a. thoracica interna)*. *A. vertebralis* este situată mai medial, se îndreaptă în sus între *m. scalenus anterior* și *m. longus colli* și trece în *foramen transversarium* al vertebrei C_{VI}. *Truncus thyrocervicalis* se împarte în 4 ramuri: tiroidă inferioară, cervicală ascendentă, cervicală superficială și artera suprascapulară. Artera tiroidă inferioară *(a. thyroidea inferior)* se ridică în sus, formează un arc la nivelul apofizei transversale a vertebrei C_{VI}, intersectînd în așa fel *a. vertebralis* din anterior. Artera cervicală ascendentă *(a. cervicalis ascendens)* se ridică pe *m. scalenus anterior* mai medial de *n. phrenicus*. Ultimele două artere se îndreaptă înapoi în direcție oblic transversală. *A. thoracica interna* urmează în jos în straturile profunde ale peretelui toracic anterior.

În porțiunea a doua de la artera subclaviculară pornește trunchiul costocervical *(truncus costocervicalis)*, care generează ramuri spre mușchii posteriori ai gîtului, precum și arterele intercostale posterioare din primul și al doilea spațiu intercostal.

În porțiunea a treia de la *a. subclavia* pornește artera transversală a gîtului *(a. transversa colli)*. Ea străpunge plexul brahial nervos și vascularizează mușchii limitrofi, coborînd pînă la unghiul inferior al omoplatului.

În partea posterioară a arterei subclaviculare și a ramurilor ei este situat ganglionul simpatic cervical inferior care adesea se contopește cu primul toracic, formînd ganglionul cervicotoracic (stelat) – *ganglion cervicothoracicum (stellatum)*. De la el pornesc ramuri descendente spre inimă și ramuri comunicante spre plexul brahial.

În triunghiul scalenovertebral la nivelul vertebrei C_{VII} se determină arcul ductului toracic care urmează în sus între esofag și porțiunea inițială a *a. subclavia* stîngă din mediastinul posterior. În spatele ductului toracic se află *a. subclavia*, ganglionul cervicotoracic, artera și vena vertebrale, *n. phrenicus* și domul pleural.

Mai anterior de ductul toracic se află pachetul vasculonervos principal al gîtului – *a. carotis communis, v. jugularis interna* și *n. vagus*. Această poziție a canalului toracic este mai probabilă, dar se întîlnesc și alte variante ale topografiei lui la gît, așa ca și la vărsarea lui în venă. Mai des ductul toracic se varsă în vena jugulară internă stîngă, mai rar – în unghiul venos stîng.

Regiunea suprahioidiană
(regio suprahyoidea)

Limitele regiunii suprahioidiene sînt: din superior – marginea mandibulei și linia care o unește cu apofiza mastoidă, din inferior – linia dusă prin corp și coarnele mari ale osului hioid, laterale – marginile anterioare ale *mm. sternocleidomastoidei*. În această regiune se evidențiază trei triunghiuri: mentonier impar – între venterele anterioare ale mușchilor digastrici și corpul osului hioid, triunghiul submandibular par *(trigonum submandibulare)*, laturile căruia servesc două ventere ale *m. digastricus* și marginea inferioară a mandibulei și triunghiul lingual (Pirogov) (fig. 53). În regiunea triunghiului submandibular se determină glanda salivară submandibulară.

Straturile. *Pielea* regiunii este subțire, elastică. *Fascia superficială* conține *mușchiul subcutanat al gîtului*. Între foițele superficiale și proprii ale gîtului, sub marginea inferioară a mandibulei, sînt situați cîțiva ganglioni limfatici. Tot aici trece *ramus colli n. facialis*, de asemenea și ramurile cutanate ale nervilor gîtului *(n. transversus colli)*, care, perforînd mușchiul

subcutanat al gîtului, se distribuie în ţesutul celular subcutanat. *Fascia proprie* a gîtului formează un sac pentru glanda submandibulară. La nivelul mandibulei fascia se îngroaşă şi trimite în profunzime un sept care desparte loja glandei submandibulare de loja glandei parotide. Fascia acoperă venterul anterior al *m. digastricus, m. milohioideus,* ganglionii limfatici *(nodi limphatici submentales),* care se află în triunghiul submental, de asemenea muşchii geniohioidieni şi genioglоşi *(mm. geniohyoidei, mm. genioglossi)* situaţi în această zonă.

Glanda submandibulară *(glandula submandibularis)* are forma ovală şi ocupă aproape tot triunghiul submandibular. Toate ţesuturile care înconjoară glanda au primit denumirea de lojă a glandei. Unul din elementele ei este capsula glandei submandibulare, formată prin dedublarea foiţei fasciei proprii a gîtului. Foiţa fascială internă şi cea externă se fixează corespunzător de marginea anterioară a mandibulei şi de linia oblică *(linea obliqua).* În aşa fel marginea superioară a glandei aderă la periostul mandibulei. Capsula nu fixează glanda şi nu dă septuri în adîncimea ei.

Între glandă şi capsula ei este situat ţesutul celular lax, care destul de frecvent conţine ganglioni limfatici. Pe traiectul ductului glandei acest ţesut poate să comunice cu ţesutul celular al planşeului cavităţii bucale. Canalul excretor al glandei *(ductus submandibularis)* începe în porţiunea ei anterosuperioară şi imediat pleacă în fisura dintre *m. mylohyoideus* şi *m. hyoglossus,* urmînd sub membrana mucoasă a planşeului cavităţii bucale. În această fisură, puţin mai sus de canal, trece nervul lingual *(n. lingualis),* mai jos de canal se află *n. hypoglossus* şi *v. lingualis.*

V a s c u l a r i z a ţ i a. În loja glandei submandibulare trece artera facială care aderă la suprafaţa internă a glandei. Cu suprafaţa ei externă se atinge vena omonimă care, flexîndu-se peste marginea mandibulei, urmează sub capsula glandei, în direcţia *v. jugularis interna.* La marginea anterioară a *m.masseter,* abandonînd loja glandei, *a. facialis* se îndoaie peste marginea mandibulei şi trece în părţile mediale ale feţei.

Porţiunea profundă a regiunii suprahioidiene este formată de cîţiva muşchi acoperiţi de fascia proprie a gîtului. Mai la mijloc este situat muşchiul milohioidian care, concrescînd cu marginea medială a aceluiaşi muşchi, din partea opusă formează diafragma cavităţii bucale *(diaphragma oris).* Marginea posterioară a *m. mylohyoideus* se extinde între marginea posterioară a corpului osului hioid şi porţiunea posterioară a liniei oblice a mandibulei. De corpul osului hioid este fixat septul tendinos care împarte venterul anterior şi cel posterior al muşchiului digastric *(m. digastricus).* În apropierea septului, venterul posterior cuprinde muşchiul stilohioidian *(m. stylohyoideus)* care începe de la apofiza stiloidă a osului temporal şi se inserează de cornul mare al osului hioid. De la corpul şi coarnele osului hioid în grosimea limbii se îndreaptă sub formă de evantai muşchiul hioglos *(m. hyoglossus),* situat mai profund.

O formaţiune de importanţă mare topografică în această regiune este triunghiul lingual (Pirogov), limitat de porţiunea tendinoasă a *m. digastricus,* marginea posterioară a *m. mylohyoideus* şi *n. hypoglossus.* Fundul acestui triunghi serveşte *m. hyoglossus.* În limitele acestui triunghi sînt posibile denudarea şi ligaturarea arterei linguale, care este situată mai profund faţă de *m. hyoglossus.* Mai superficial de muşchi se află vena linguală. Triunghiul lui Pirogov se descoperă la retropulsia capului, întors într-o parte, în direcţie opusă intervenţiei chirurgicale. La asemenea poziţie a capului, artera linguală este situată sub *m. hyoglossus,* vena – deasupra lui.

În afară de formaţiunile descrise, în limitele regiunii suprahioidiene trece mai interior de *m. stilohyoideus* şi *m. digastricus* artera carotidă externă. Mai medial de ea se află muşchiul stiloglos *(m. styloglossus)* şi m. stilofaringian *(m. stylopharingeus),* între care în direcţie spre faringe şi rădăcina limbii trece *n. glossopharingeus.* Aceşti muşchi împreună cu *m. stylohyoideus* formează „buchetul" anatomic, divergent de la apofiza stiloidă.

Regiunea infrahioidiană
(regio infrahyoidea)

Limitele. Regiunea infrahioidiană este limitată în partea superioară de linia care trece pe marginea superioară a corpului şi a coarnelor mari ale osului hioid, în cea laterală – de marginile anterioare ale *mm. sternocleidomastoidei* (fig. 56). Regiunea are formă de triunghi, înălţimea căruia (linia mediană a gîtului) se împarte în două triunghiuri simetrice. Pe linia mediană a gîtului se determină o proeminenţă, formată de laringe, trahee, glanda tiroidă, faringe şi esofag.

Straturile. *Pielea* regiunii este subţire, mobilă, elastică. După *ţesutul celuloadipos subcutanat* este situată *fascia superficială* a gîtului cu *muşchiul subcutanat.* Între fascia superficială şi cea proprie ale gîtului se determină o mulţime de vene superficiale, printre care *v. jugularis anterior* şi *v. mediana colli,* precum şi nervii gîtului.

Mai profund se determină *fascia omoclaviculară* a gîtului care formează teaca muşchilor situaţi mai jos de osul hioid – muşchiul sternohioidian *(m. sternohyoideus),* muşchiul omohyoidian *(omohyoideus),* muşchiul sternotiroidian *(m. sternothyroideus)* şi cel tirohioidian *(m. thyrohyoideus).* Ultimii doi muşchi se află mai profund.

Sub muşchi se află *foiţa parietală a fasciei endocervicale* şi spaţiul previsceral *(spatium previscerale),* descris mai sus. El conţine plexul venos *(plexus thyroideus impar)* din care încep *vv. thyroideale imae.* Cîteodată (în jurul la 10% de cazuri) aici se află *a. thyroidea ima,* care porneşte de la arcul aortei sau de la trunchiul brahiocefalic. Foiţa viscerală a fasciei endocervicale acoperă organele interne ale acestei regiuni (fig. 57).

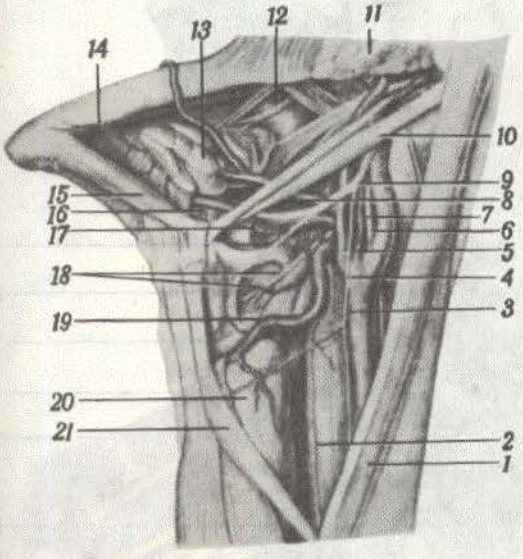

Fig. 56. Topografia triunghiurilor carotidian şi submandibular ale gîtului:

1 — m. sternocleidomastoideus; 2 — truncus sympaticus; 3 — a. carotis communis; 4 — ansa cervicalis; 5 — a. carotis externa; 6 — n. vagus; 7 — a. carotis interna; 8 — a. facialis; 9 — n. hypoglossus; 10 — venter posterior m. digastrici; 11 — gl. parotis; 12 — n. lingualis; 13 — gl. submandibularis; 14 — m. mylohyoideus; 15 — venter anterior m. digastrici; 16 — m. hyoglossus; 17 — a. lingualis; 18 — a. laryngea superior et n. laryngeus superior; 19 — a. thyroidea superior; 20 — gl. thyroidea; 21 — m. omohyoideus

ORGANELE GÎTULUI

Laringele *(larynx)* e format de nouă cartilaje: cartilajul tiroid *(cartilago thyroidea),* cartilajul cricoid *(cartilago cricoidea),* epiglota *(epiglottis),* două cartilaje aritenoide *(cartilago arytenoidea),* două cartilaje cuneiforme *(cartilago cuneiformis)* şi două cartilaje corniculare *(cartilago corniculata)* (fig. 58).

Cartilajul de bază este cartilajul cricoid, situat la nivelul vertebrei C_{III}. Datorită *lig. cricothyroideum,* acest cartilaj este legat cu cel tiroid, care, la rîndul său, se fixează de corpul osului hioid cu ajutorul membranei tirohioidiene *(membrana thyreohyoidea).* În timpul deglutiţiei, membrana se strînge în pliu. În porţiunile laterale ale membranei tireohioidiene se află cartilajele granu-

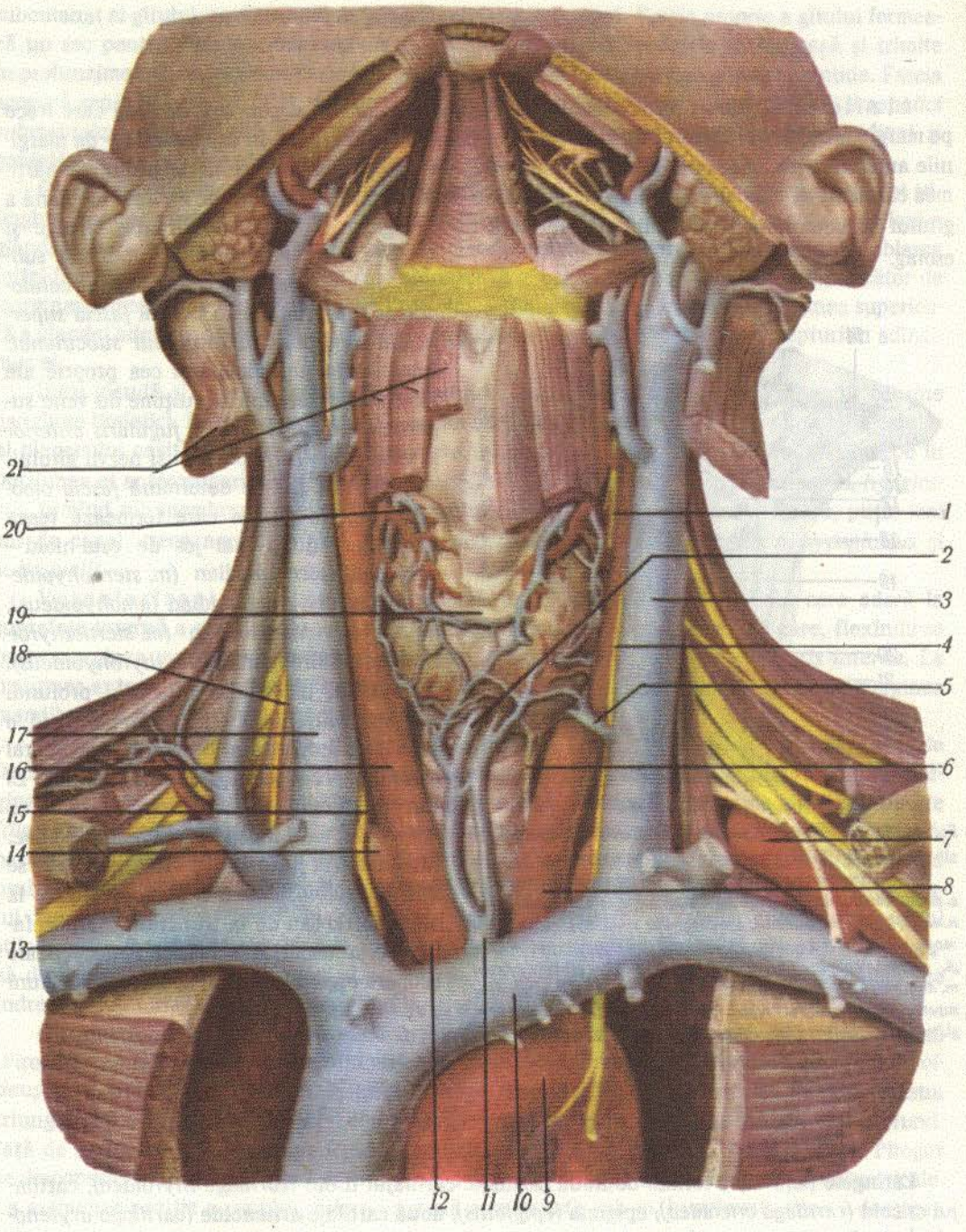

Fig. 57. **Formaţiunile anatomice profunde ale gîtului:**

1 — ansa cervicalis; 2 — plexus venosus thyroideus impar; 3 — v. jugularis interna sinistra; 4 — n. vagus sinister; 5 — v. thyroidea inferior; 6 — n. laryngeus recurrens; 7 — a. subclavia sinistra; 8 — a. carotis communis sinistra; 9 — arcus aortae; 10 — v. brachiocephalica sinistra; 11 — v. thyroidea ima; 12 — truncus brachiocephalicus; 13 — v. brachiocephalica dextra; 14 — a. subclavia dextra; 15 — n. vagus dexter; 16 — a. carotis communis dextra; 17 — v. jugularis interna dextra; 18 — n. phrenicus; 19 — gl. thyroidea; 20 — a. et v. thyroidea superior; 21 — mm. sternohyoideus, sternothyroideus, omohyoideus, sternocleidomastoideus

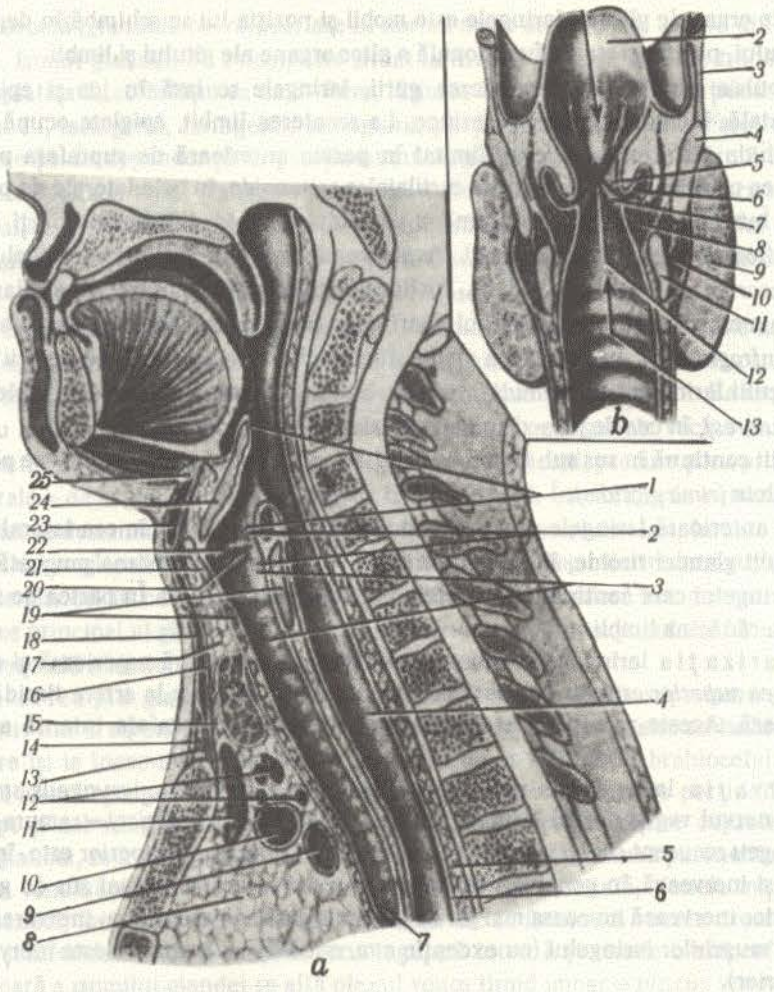

Fig. 58. Cavitatea laringelui:

a — secţiunea sagitală: 1 — vestibulum laryngis; 2 — ventriculum laryngis; 3 — cavitas infraglottica; 4 — esophagus; 5 — spatium prevertebrale; 6 — fascia prevertebralis; 7 — trachea; 8 — mediastinum anterius; 9 — truncus brachiocephalicus; 10 — v. brachiocephalica dextra; 11 — thymus; 12 — nodi lymphatici mediastinales anteriores; 13 — arcus venosus juguli; 14 — fascia propria; 15 — fascia omoclavicularis; 16 — lamina parietalis fasciae endocervicalis; 17 — spatium previscerale; 18 — m. sternothyroideus; 19 — cartilago cricoidea; 20 — plica vocalis; 21 — cartilago thyroidea; 22 — plica vestibularis; 23 — m. thyrohyoideus; 24 — cartilago epiglottica; 25 — os. hyoideum; b — secţiunea frontală: 1 — vestibulum laryngis; 2 — epiglottis; 3 — membrana thyrohyoidea; 4 — cartilago thyroidea; 5 — plica vestibularis; 6 — ventriculus laryngis; 7 — plica vocalis; 8 — m. vocalis; 9 — gl. thyroidea; 10 — cricothyroideus; 11 — cartilago cricoidea; 12 — rima glottidis; 13 — cavum laryngis

lare *(cartilago triticea)*, în centrul ei sub muşchiul sternohioidian *(m. sternohyoideus)*, este situată bursa sinovială. Procesele inflamatorii ale acestei burse pot să ducă la formarea tumorii chistoide care se mişcă conform mişcării laringelui.

Porţiunea anterioară a cartilajului cricoid şi incizura pe marginea superioară a cartilajului tiroid servesc ca puncte externe de reper în caz de intervenţii chirurgicale.

Scheletotopic laringele este situat între marginea superioară a vertebrei C_V şi marginea inferioară a vertebrei C_{VI}. Epiglota ajunge la nivelul verterbei C_{III}.

Ca şi toate organele gîtului, laringele este mobil şi poziţia lui se schimbă în dependenţă de mişcările capului, poziţia şi starea funcţională a altor organe ale gîtului şi limbii.

La retropulsia capului, la deschiderea gurii, laringele se lasă în jos şi epiglota, luînd poziţie orizontală, închide intrarea în laringe. La scoaterea limbii, epiglota ocupă poziţie verticală şi deschide intrarea în laringe, limitat în partea anterioară de suprafaţa posterioară a epiglotei, în cea posterioară – de vîrfurile cartilajelor aritenoide, în cele laterale de pliurile aritenoepiglotice. Între ele şi suprafaţa internă a cartilajului tiroid din ambele părţi se formează adîncituri piriforme *(recessus piriformes)*. Pe secţiunea frontală cavitatea laringelui aminteşte clepsidra *(ceasornic de nisip)* (fig. 58, b). Porţiunile superioare şi inferioare ale laringelui sînt lărgite şi se numesc corespunzător vestibulul laringian *(vestibulum laryngis)* şi cavitatea infraglotică *(cavitas infraglottica)*. În porţiunea medie, îngustată *(regio glottica)*, pe pereţii laterali sînt situaţi ventriculii laringieni *(ventriculi laryngis)*, limitaţi în partea de sus de plicele vestibulare *(plicae vestibulares)*, în cea de jos – de plicele vocale *(plicae vocales)*.

Ventriculii continuă în sus sub formă de fund de sac *(sacculus laryngis)*. Între plicele vocale se formează glota *(rima glotidis)*.

În partea anterioară laringele este acoperit de muşchii epiglotici, în cea laterală – de laringe aderă lobulii glandei tiroide, în cea posterioară – faringele, membrana mucoasă a peretelui anterior al faringelui care continuă pe peretele posterior al laringelui. În partea de sus, epiglota ajunge pînă la rădăcina limbii.

Vascularizaţia laringelui se efectuează de artera laringiană superioară şi cea inferioară *(aa. laryngea superior et inferior)*, care pornesc corespunzător de la artera tiroidă superioară şi cea inferioară. Aceste vase pare se ramifică şi se unesc pe suprafaţa internă a cartilajului tiroid.

Laînervaţia laringelui ia parte nervul laringeu superior *(n. laryngeus superior)* care provine de la nervul vag şi nervul laringeu inferior *(n. laryngeus inferior)* – ramura terminală a nervului laringeu recurent *(n. laryngeus recurrens)*. Nervul laringeu superior este, îndeosebi, un nerv senzitiv şi inervează, în general, membrana mucoasă a laringelui mai sus de glotă. Nervul laringeu inferior inervează mucoasa mai jos de glotă, asigură, de asemenea, inervarea ligamentelor vocale şi a muşchilor laringelui (cu excepţie a *m. cricothyroideus*, care este inervat de nervul laringeu superior).

Circulaţia limfatică eferentă de la laringe se efectuează în ganglionii limfatici prelaringeeni, pretraheali şi paratraheali, precum şi în ganglionii limfatici profunzi ai gîtului.

Traheea *(trachea)* constă din semiinele cartilaginoase deschise în partea posterioară. Toate inelele traheii se unesc prin ligamente dense, iar porţiunile lor posterioare sînt conectate datorită bridei de ţesut conjunctiv dens, în componenţa căreia intră şi fibre musculare. În limitele gîtului sînt situate şase-opt inele cartilaginoase ale traheii, alcătuind 5–7 cm din lungimea ei. Primul inel se află la nivelul vertebrelor $C_{VI, VII}$. Inelele iniţiale ale traheii sînt situate mai superficial, la adîncimea de 1,5–2 cm de la învelişurile cutanate ale gîtului; următoarele 5–8 inele – sub incizura jugulară şi se află mai adînc (pînă la 6 cm). Această poziţie a inelelor traheii corespunde curburii vertebrelor cervicale.

Porţiunea iniţială a traheii în anterior este acoperită de istmul glandei tiroide. În partea laterală, de inelele traheii aderă lobulii glandei tiroide, în porţiunile inferioare – arterele carotide comune. Mai posterior de trahee este situat esofagul, marginea stîngă a căruia proeminează uşor din cauza traheii. În şanţul dintre ele în stînga este situat *n. laryngeus recurrens*. În dreapta nervul laringeu recurent trece mai posterior de trahee, la marginea ei dreaptă. Vascularizaţia traheii se efectuează datorită ramurilor traheale ale arterei tiroide inferioare, inervaţia – *rr. tracheales* – prin ramurile nervului laringeu recurent.

Glanda tiroidă *(glandula thyroidea)* are în normă masa de 30–50 g, constă din lobii drept şi stîng şi istm. Istmul glandei, de obicei, este situat la nivelul inelelor 2–3 ale traheii. Lobii au o formă oval-aplatizată, cu înălţimea de 3–5 cm, lăţimea 2–3 cm, aderă la porţiunile corespunzătoare ale traheii, laringelui, faringelui, esofagului, parţial acoperă arterele carotide comune în treimea lor medie. În dependenţă de poziţia istmului, glanda poate să aibă formă de fluture sau litera H. Lobul suplimentar al glandei – piramidal *(lobus pyramidalis)* – se determină la 30–40% persoane. Mai des el prezintă o excrescenţă a lobului stîng al glandei şi al istmului ei, îndreptată în sus cu o lungime de 1–2 cm. Uneori (1% de cazuri) se determină o lipsă congenitală a istmului glandei, în 1–2% de cazuri – lipsa lobului glandei (adesea a celui stîng).

Glanda tiroidă are o capsulă proprie subţire (internă) de ţesut conjunctiv, de la care în adîncimea glandei pornesc septuri care o împart în lobuli mici. Deasupra capsulei proprii a glandei este situată capsula fascială (externă), care provine din fascia endocervicală. Ea cuprinde glanda împreună cu laringele, iar în locurile trecerii de pe glandă pe organele vecine se îngroaşă, formînd ligamente: median – între istmul glandei şi cartilajul cricoid, precum şi cu primul cartilaj al traheii; laterale – de la glandă spre cartilajele cricoid şi tiroid. Între capsula externă şi cea internă ale glandei se determină un spaţiu fisural umplut cu ţesut celular lax, în care se află vasele glandei tiroide, ganglionii limfatici şi glandele paratiroide. În locurile trecerii suprafeţelor anterolaterale ale glandei în cele posteromediale, la glanda tiroidă aderă componentele pachetului vasculonervos principal al gîtului – *a. carotis communis, n. vagus, v. jugularis interna.* La marginea posteromedială a lobilor glandei trec *n. laryngeus recurrens.*

Vascularizaţia glandei este efectuată de două artere tiroide superioare şi două inferioare (respectiv din *a. carotis externa* şi *a. subclavia).* La 10% de persoane se întîlneşte şi artera a cincea care îşi ia începutul de la arcul aortei, sau de la triunghiul brahiocefalic – *thyroidea ima.* Această arteră ajunge la istmul glandei tiroide şi trimite ramuri spre porţiunile mediale ale lobului drept şi cel stîng. Arterele tiroide se ramifică în spaţiul dintre capsulele fascială şi proprie ale glandei, se întind pe suprafaţa lobilor ei, pătrund în grosimea parenchimului.

Reţeaua venoasă a glandei e mai pronunţată decît cea arterială. Venele mici se unesc pe suprafaţa glandei, formînd o reţea de vase mari. Din ele se formează venele tiroide pare superioare, medii şi inferioare care se varsă în vena jugulară internă şi venele brahiocefalice. La marginea inferioară a istmului glandei se află plexul venos tiroid impar – *plexus venosus thyroideus impar,* din care sîngele prin *vv. thyroideae inferiores* se îndreaptă în venele brahiocefalice.

Inervaţia glandei tiroide este efectuată de trunchiurile simpatice şi nervii laringei. La marginea inferioară a glandei tiroide, artera tiroidă inferioară intersectează, de obicei, nervul laringeu inferior, lezarea căruia în timpul ligaturii arterei duce la dereglarea fonaţiei.

Glandele paratiroide *(glandulae parathyroideae)* – formaţiuni pare, situate între capsulele fascială şi proprie ale glandei tiroide pe suprafaţa posterioară a lobilor ei. Numărul, poziţia şi dimensiunile lor sînt variabile, dar mai frecvent se întîlnesc două glande paratiroide superioare şi două inferioare. În majoritatea cazurilor, dimensiunile perechii superioare ale glandelor sînt puţin mai mici decît cele inferioare: glandele paratiroide superioare – 0,5 × 0,3 × 0,3 cm, inferioare – 0,8 × 0,5 × 0,3 cm. Ca simptom de orientare pentru precizarea poziţiei glandelor paratiroide şi identificarea de ganglionii limfatici poate servi raportul lor reciproc intim cu ramurile superioare şi inferioare ale arterei tiroide. Ultimele au rol de conducătoare spre glandele paratiroide, care parcă ar fi suspendate pe capetele vaselor. Fiecare glandă paratiroidă este acoperită de capsula proprie care cu ajutorul septurilor ce se îndreaptă în grosime divide glanda în lobi slab evidenţiaţi.

Vascularizaţia glandelor paratiroide este efectuată de *rr. parathyroideae* de la arterele tiroide superioare şi inferioare, drenajul venos – de *vv. thyroideae superiores et inferiores.*

Inervaţia – de ramurile *nn. laryngeus superior et inferior* şi *rr. sympatici.*

Faringele *(pharynx)* este situat pe o întindere de la baza craniului pînă la vertebra C_{VI}. În cavitatea organului se evidenţiază trei porţiuni: *pars nasalis pharyngis, s. epipharynx* – de la baza craniană pînă la nivelul palatului dur; *pars oralis pharyngis, s. mesopharynx* – de la nivelul palatului dur pînă la corpul osului hioid şi *pars laryngea pharyngis, s. hypopharynx* – de la nivelul osului hioid pînă la trecerea în esofag.

O formaţiune anatomică importantă a faringelui este inelul limfatic faringian (inelul Pirogov–Waldeyer). În afară de foliculii limfoizi solitari, în componenţa lui intră amigdalele: două palatine, situate între arcadele palatine, două tubulare – pe pereţii laterali ai porţiunii nazale a faringelui în apropierea tubilor auditivi (Eustachio), faringiană – în stratul submucos al peretelui posterior al faringelui (porţiunea superioară) şi linguală – în rădăcina limbii.

În jurul faringelui, la nivelul porţiunilor bucală şi nazală, se află spaţiile de ţesut celular parafaringian şi retrofaringian, limitate unul de altul de septul fascial dintre fascia prevertebrală şi foiţa fascială care acoperă faringele.

Spaţiul de ţesut celular parafaringian se extinde între laringe, loja glandei parotide şi în partea laterală a *m. pterigoideus medialis.* Sus el ajunge pînă la baza craniului, jos – pînă la nivelul osului hioid. Tot spaţiul de ţesut celular este divizat în regiunile anterioară şi posterioară de septul fascial *(aponeurosis stylopharyngeus)* întins între apofiza stiloidă a osului temporal şi faringe. În spaţiul parafaringian anterior intră prelungirea faringiană a glandei parotide, tot aici sînt situate ramurile *a.* şi *v. palatinae ascendens,* din interior aderă amigdala palatină. În porţiunea posterioară a spaţiului celular parafaringian se află porţiuni anatomice de importanţă mare: *v. jugularis interna, a. carotis interna, n. glossopharyngeus, n. vagus, n. accessorius, n. hypoglossus,* ganglionii limfatici cervicali superiori profunzi.

Spaţiul de ţesut celular retrofaringian, cu o întindere de la baza craniului pînă la vertebra C_{VI}, este împărţit de septul median în două porţiuni, în legătură cu aceasta abcesele retrofaringiene, care apar aici, de regulă, sînt unilaterale. Acest spaţiu nemijlocit continuă în ţesutul celular al mediastinului posterior.

Mai posterior de faringe se află fascia prevertebrală, muşchii lungi ai gîtului şi corpurile vertebrelor cervicale. Anterior de porţiunea laringiană a faringelui se află laringele, lateral – lobii glandei tiroide şi arterele carotide comune. În cavitatea porţiunii anterolaterale a laringelui pe membrana mucoasă este situat recesul piriform par *(recessus pharyngeus).* În părţile laterale ale intrării în laringe el se îndreaptă vertical în sus, ajunge pînă la nivelul plicei faringoepiglotice *(plica pharyngoepiglottica).* Baza acestei plici o formează muşchiul stilofaringian *(m. stylopharyngeus).*

Vascularizaţia faringelui este efectuată de ramurile *aa. pharyngea ascendens, palatini ascendens et descendens,* de asemenea de *aa. thyroideae superiores et inferiores.*

Inervaţia faringelui se efectuează de ramurile *n. sympathicus, n. vagus, n. glossopharyngeus.*

Circulaţia limfatică eferentă se efectuează cu precădere în ganglionii limfatici profunzi.

Esofagul *(esophagus).* Faringele trece în esofag la nivelul cartilajului cricoid al laringelui, ceea ce corespunde vertebrei C_{VI}. Se determină porţiunile cervicală, toracică şi abdominală ale esofagului. Porţiunea cervicală se extinde pînă la vertebra T_I. Lungimea ei variază de la 4,5 pînă la 8,5 cm. La începutul esofagului se află prima din cele trei stenoze. Aici diametrul intern al esofagului nu depăşeşte 1,5 cm, ceea ce serveşte drept cauză de reţinere a corpurilor străine. Diametrul esofagului se schimbă în dependenţă de starea lui funcţională. Deoarece esofagul este situat în ţesutul celular lax dintre trahee şi fascia prevertebrală a gîtului, poziţia lui nu este constantă – organul uşor deviază. Dar mai des axa lui verticală pe gît deviază în stînga de linia

mediană. La începutul esofagului, de pereții lui laterali aderă porțiunile inferioare ale lobilor glandei tiroide. Anterior de esofag sînt situate cartilajul cricoid al laringelui și cartilajele traheii.

Vascularizația. La nivelul cartilajului cricoid, peretele lateral al esofagului din stînga este intersectat de *a. thyroidea inferior* care urmează spre porțiunea inferioară a lobului stîng al glandei tiroide. În dreapta și în stînga esofagului sînt situate arterele carotide comune. Vascularizarea porțiunii cervicale a esofagului este efectuată de ramurile *thyroideae inferiores.*

Inervația esofagului se produce pe contul ramurilor nervilor vagi.

Circulația limfatică eferentă în porțiunea cervicală a esofagului se efectuează în ganglionii limfatici cervicali subiacenți.

TRIUNGHIURILE GÎTULUI

Triunghiul carotidian al gîtului
(trigonum caroticum)

Limitele triunghiului sînt alcătuite de mușchii gîtului: medială – venterul superior al mușchiului omohioidian *(m. omohyoideus),* laterală – mușchiul sternocleidomastoidian, superioară – venterul posterior al mușchiului digastric.

Straturile. *Straturile superficiale* ale triunghiului sînt prezentate de piele, stratul adipos subcutanat, fascia superficială cu mușchiul subcutanat al gîtului și fascia proprie. Mai profund se află țesutul celular lax și *pachetul vasculonervos* principal al gîtului înconjurat de foița parietală a fasciei endocervicale, iar pe traiectul vaselor – *ganglionii limfatici.* Pachetul vasculonervos principal este prezentat de vena jugulară internă și artera carotidă comună, care sînt dispuse în ordinea din exterior în interior cuprinzînd nervul vag. Totodată vena cu ramurile ei afluente este dispusă mai superficial, *a. carotis communis* – mai profund. Vena jugulară internă se observă bine la îndepărtarea marginii interne (anterioare) a *m. sternocleidomastoideus.* La nivelul marginii superioare a cartilajului tiroid al laringelui, în această venă se varsă vena facială *(v. facialis)* care, la rîndul ei, primește sînge dintr-un șir de vase venoase *(v. lingualis, v. laryngea superior, v. thyroidea superior).* În așa fel *rețeaua venoasă* a triunghiului acoperă *vasele arteriale,* situate mai profund.

A. carotis communis trece pe bisectoarea unghiului, format de venterul superior al mușchiului omohioidian și de mușchiul sternocleidomastoidian. Pe peretele anterior al arterei, deasupra tecii pachetului vasculonervos principal al gîtului (foița parietală a fasciei endocervicale), este situată în direcție oblică rădăcina superioară a ansei cervicale *(radix superior ansae cervicalis),* formată de ramurile I și III ale nervilor cervicali rahidieni. Această rădăcină, unindu-se aici cu *n. hypoglossus,* pe parcurs intersectează arterele carotide externă și internă.

Împărțirea *a. carotis communis* în artera carotidă externă și cea internă deseori are loc la nivelul marginii superioare a cartilajului tiroid. Dar totuși nivelul bifurcării arterei este foarte variabil, fapt remarcat în cercetările lui N. I. Pirogov. Pentru a diferenția artera carotidă externă de cea internă există un șir de modalități anatomotopografice de care trebuie de ținut cont în totalitatea lor. Astfel, artera carotidă externă, spre deosebire de cea internă, care nu dispune în regiunea gîtului de ramuri, dă un șir de ramificații ce urmează în ordinea următoare: *a. thyroidea superior, a. lingualis, a. facialis, a. pharyngea ascendens.* Topografic *a. carotis externa* avansează mai medial și e mai superficială decît *a. carotis interna* care pornește mai lateral și în profunzime. Cînd în regiunea triunghiului carotid este descoperit și vizibil *n. hypoglossus,* el intersectează *a. carotis interna,* situîndu-se anterior de arteră.

În regiunea bifurcării arterei carotide comune este situată zona reflexogenă care are un rol însemnat în regularea circulaţiei sanguine. În noţiunea de zonă reflexogenă intră următoarele formaţiuni: glomusul carotidian *(glomus caroticum),* sinusul carotidian *(sinus caroticum),* porţiunea cervicală a arterei carotide interne, ramurile nervului glosofaringian, *n. vagus, truncus sympathicus. Glomus caroticum,* constituit din ţesut conjunctiv şi celule specifice, este intim legat de membrana externă a arterei carotide. Dimensiunile medii ale lui sînt 3 × 5 mm. Impulsurile care nimeresc din baro- şi hemoreceptorii zonei carotide reflexogene influenţează asupra nivelului tensiunii arteriale şi componenţei chimice a sîngelui.

Triunghiul lateral al gîtului
(trigonum colli laterale)

Limitele: anterioară a triunghiului lateral al gîtului – marginea posterioară a *m. sternocleidomastoideus,* posterioară – marginea superioexternă a *m. trapezius,* inferioară – marginea superioară a claviculei (fig. 55).

Straturile. *Pielea* în limitele triunghiului este subţire, mobilă, elastică. *Stratul celuloadipos subcutanat* e dezvoltat moderat, între foiţele fasciei superficiale, în porţiunile inferioare ale triunghiului se află fibrele muşchiului subcutanat. Mai profund, sub fascia proprie a gîtului, e dispus stratul adipos şi *v. transversa scapulae,* care trece pe aici ca şi alte vase venoase, ce aduc sîngele în *v. jugularis interna.* În triunghi sînt situaţi, de obicei, doi–trei nervi suprascapulari *(nn. suprascapulares).*

Fascia omoclaviculară a gîtului în triunghiul lateral este prezentă numai în regiunea *trigonum omoclaviculare,* delimitată de claviculă, venterul inferior al *m. omohyoideus* şi marginea posterioară a porţiunii inferioare a *m. sternocleidomastoideus.* Sub fascie în această regiune se află o cantitate numeroasă de ţesut celular. În regiunea *trigonum omotrapezoideum,* care intră în componenţa triunghiului lateral al gîtului, limitat de marginea *m. trapezius,* venterul inferior al *m. omohyoideus,* marginea posterioară a porţiunii superioare a *m. sternocleidomastoideus,* fascia omoclaviculară lipseşte. În regiunea acestui triunghi sub fascia proprie a gîtului, între ea şi fascia prevertebrală, se află ţesutul celular prin care trec nervul accesor *(n. accessorius)* şi ganglionii limfatici.

Pachetul vasculonervos al triunghiului lateral al gîtului este situat în ţesutul celular sub fascia omoclaviculară a gîtului în limitele *trigonum omoclaviculare,* fiind prezentat de artera şi vena subclaviculare *(a. et v. subclavia)* şi de plexul brahial *(plexus brachialis). A. subclavia* ocupă o poziţie medie inferioară faţă de plexul brahial. Încă mai jos şi mai medial se află *v. subclavia.* Artera subclaviculară trece în regiunea triunghiului lateral din *spatium interscalenum* şi se situează în ţesutul celular lax, între marginea laterală a muşchiului scalen anterior şi prima coastă. Aici de la ea porneşte artera transversală a gîtului *(a. transversa colli).* În limitele triunghiului lateral al gîtului se află şi alte ramuri ale *a. subclavia*: artera cervicală superficială *(a. cervicalis superficialis)* şi artera suprascapulară *(a. suprascapularis)* (fig. 59).

În porţiunea laterală a *trigonum omoclaviculare* artera subclaviculară coboară oblic şi la nivelul mijlocului claviculei se aranjează între claviculă şi coasta I. Mai anterior şi mai jos de artera subclaviculară e dispusă vena subclaviculară, care se îndreaptă spre *spatium antescalenum.* Aşadar, în această regiune vena e separată de arteră prin muşchiul scalen anterior.

Plexul brahial este format de ramurile anterioare ale nervilor spinali – ultimilor patru cervicali şi primului nerv toracic. Ei ies între muşchii scaleni anterior şi mediu şi pe gît (în partea supraclaviculară a plexului) şi formează trei trunchiuri nervoase – superior, mediu şi inferior *(truncus superior, medius et inferior).* Trunchiul superior al plexului este format prin unirea

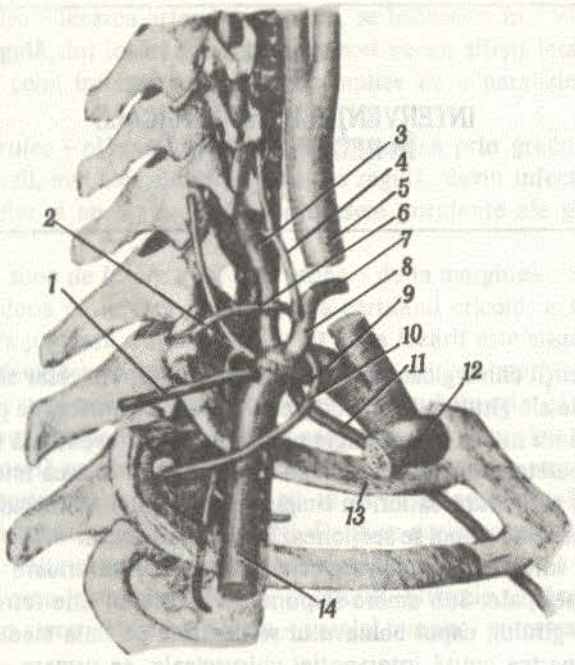

Fig. 59. Schema ramificării arterei subclaviculare:

1 — a. transversa colli; 2 — truncus costocervicalis; 3 — a. vertebralis; 4 — a. cervicalis ascendens; 5 — a. carotis communis; 6 — a. cervicalis superficialis; 7 — a. thyroidea inferior; 8 — truncus thyrocervicalis; 9 — a. subclavia dextra; 10 — a. suprascapularis; 11 — a. thoracica interna; 12 — clavicula; 13 — coasta I; 14 — a. axillaris

nervilor 5–6 cervicali; mediu – de nervul 7 cervical şi inferior – de nervul cervical 8 şi primul toracic rahidian. Mai jos de mijlocul claviculei aceste trunchiuri se unesc, se împletesc şi coboară în fosa axilară, unde, înconjurînd *a. axilaris* – partea subclaviculară a plexului, formează fasciculele lateral, medial şi posterior *(fasciculi lateralis, medialis et posterior).* Anterior şi posterior de partea supraclaviculară a plexului brahial, pornesc ramuri scurte pe peretele toracic anterior.

Capitolul 5

INTERVENŢIILE CHIRURGICALE ÎN REGIUNEA GÎTULUI

Efectuînd intervenţii chirurgicale în regiunea gîtului, este necesar să ţinem cont de formele variabile individuale ale gîtului, de mobilitatea uşoară a organelor, de pericolul lezării vaselor gîtului,care ameninţă nu numai o hemoragie profuză, dar şi o eventuală embolie (la lezarea venelor). De aceea la toaleta chirurgicală a plăgii este necesară fixarea imediată a venelor lezate cu pense hemostatice şi ligaturarea lor. În timpul intervenţiilor chirurgicale, vasele mai întîi se fixează cu pense hemostatice, apoi se secţionează şi se ligaturează.

În toate cazurile intervenţiilor chirurgicale în regiunile anterioare şi laterale ale gîtului, bolnavul este culcat pe spate. Sub umere se pune un sul, capul este retropulsat. La inciziile în regiunile mediale ale gîtului, capul bolnavului se menţine pe linia mediană, în cele laterale – capul se întoarce în partea opusă intervenţiei chirurgicale, ca urmare organele se deplasează şi devin mai accesibile.

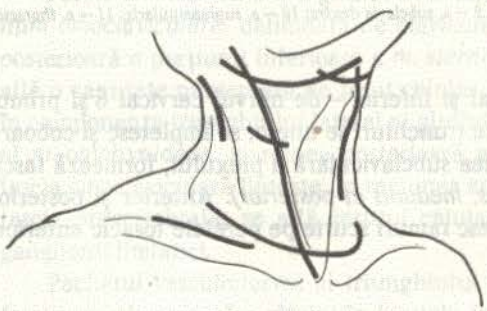

Fig. 60. Inciziile tipice la operaţiile pe gît

Inciziile pe gît trebuie să corespundă cerinţelor cosmetice şi să asigure un acces larg spre organele gîtului (fig. 60). Acestor cerinţe corespund inciziile transversale, deoarece ele se efectuează paralel pliurilor naturale ale pielii. În caz de intervenţii chirurgicale pe glanda tiroidă, aceste incizii corespund axei longitudinale a organului (glandei tiroide) şi deschid un acces larg spre ea. Inciziile transversale se mai numesc incizii „în cravată". În cazul denudării pachetelor vasculonervoase, porţiunii cervicale a esofagului, deschiderii proceselor purulente şi a flegmonului pe gît,se efectuează incizii longitudinale şi combinate.

TOALETA CHIRURGICALĂ PRIMARĂ A PLĂGILOR GÎTULUI

Plăgile gîtului se caracterizează prin patru simptome principale. *Primul simptom* – canalul plăgii este sinuos, din cauza plasării organelor gîtului,generată de prezenţa spaţiilor fasciocelulare bine dezvoltate în regiunea cervicală.

Simptomul al doilea – leziunile coloanei vertebrale şi ale măduvei spinării adesea sînt însoţite şi de lezarea ţesuturilor moi ale gîtului. Deosebit de periculoase sînt plăgile gîtului, provocate în plan sagital şi parasagital.

Simptomul al treilea – lezarea arterelor carotide, se întîlneşte în 13% de cazuri la rănirea gîtului. Acestea,de regulă,sînt lezări grave care deseori au un sfîrşit letal. Ligaturarea arterei carotide comune şi a celei interne poate să se complice cu o paralizie centrală unilaterală (hemiplegie).

Simptomul al patrulea – plăgile gîtului se caracterizează prin gradul lor de impurificare. Plăgile laringelui, traheii, mai ales ale esofagului, de regulă, devin infectate şi sînt însoţite de dezvoltarea flegmoanelor şi abceselor. Uneori procesele purulente ale gîtului se complică cu mediastinite.

Se determină *trei zone de lezare* a gîtului: prima – de la marginea inferioară a mandibulei pînă la osul hioid; a doua de la osul hioid pînă la cartilajul cricoid; a treia – de la cartilajul cricoid pînă la incizura jugulară a sternului. Cu cît zona lezării este situată mai jos, cu atît ea este mai periculoasă, deoarece se deschid spaţiile de ţesut celular interfasciale. În porţiunile inferioare ale gîtului trec vase mari care pătrund în mediastinul superior şi ies din el. Lezarea lor este periculoasă din cauza hemoragiilor masive şi accesului dificil spre locul lezării.

La toaleta chirurgicală primară se lărgesc canalele plăgii care se caracterizează prin aceea că sînt înguste şi întortocheate. Canalul plăgii se lărgeşte corespunzător topografiei acelei regiuni, în care se efectuează prelucrarea plăgii. Dacă se prelucrează plaga în regiunea triunghiului submandibular, atunci ea se lărgeşte paralel marginii inferioare a mandibulei. La prelucrarea plăgilor în regiunea triunghiului lateral al gîtului, ultimele se lărgesc paralel claviculei, în regiunea muşchiului sternocleidomastoidian – paralel marginii anterioare sau celei posterioare a acestui muşchi.

Ţesuturile moi neviabile se excizează, se înlătură corpii străini, hematoamele interfasciale, se lărgesc spaţiile interfasciale afectate. Fisurile interfasciale intacte de obiectul vulnerant nu se deschid. Plăgile trebuie bine drenate. Corpii străini se înlătură numai în caz că viaţa bolnavului este în pericol sau provoacă complicaţii grave, adică dacă eschilele, de exemplu, situîndu-se în apropierea vaselor arteriale sau venoase mari, lîngă nervul vag, duc la dereglări ale sistemului cardiovascular. Corpii străini în aceste cazuri trebuie să fie înlăturaţi din plaga bine deschisă sub controlul vederii.

Dacă eschila este situată profund în ţesuturi şi nu provoacă complicaţii, atunci,de obicei,nu se atinge, deoarece ea se încapsulează şi rămîne în ţesuturi. Dacă eschila încapsulată se deplasează, apropiindu-se de vasele mari de sînge, atunci ea trebuie înlăturată.

INTERVENŢIILE CHIRURGICALE ÎN PROCESELE PURULENTE ALE GÎTULUI

Flegmoanele şi abcesele în regiunea gîtului deseori apar ca urmare a complicaţiilor limfodenitelor, cînd în proces se implică ţesutul celular lax care înconjoară ganglionii limfatici (fig. 61).

În afară de tabloul clinic complicat de evoluţie a bolii, focarele purulente din spaţiile de ţesut celular profunde prezintă pericol prin faptul că pot să se răspîndească în regiunile vecine. Astfel, procesele purulente din spaţiile de ţesut celular previsceral şi vasculonervos se răspîndesc în mediastinul anterior, din cel retrovisceral – în mediastinul posterior, cauzînd mediastinitele purulente. Flegmoanele care apar în jurul organelor gîtului pot provoca comprimarea şi edemul organelor, ale vaselor sanguine mari şi ale nervilor. Procesele purulente tîrziu diagnosticate uneori cauzează liza purulentă a pereţilor vasculari şi, în consecinţă, o hemoragie abundentă.

Principiul de bază în tratamentul proceselor purulente în regiunea gîtului îl constituie deschiderea la timp a focarului şi colecţiilor purulente fuzate. Calea accesului chirurgical la abces

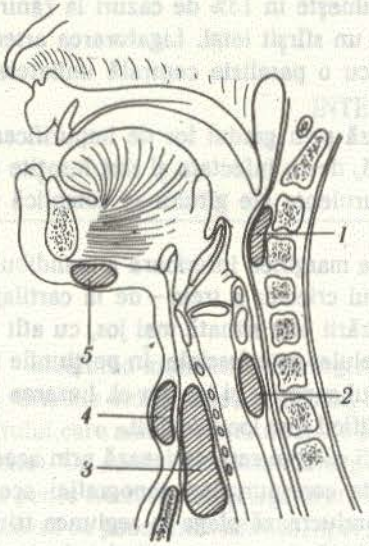

Fig. 61. Schema localizării abceselor în regiunea gîtului: *1* — retrofaringian; *2* — retrotraheal; *3* — retrosternal; *4* — suprasternal; *5* — submentonier (submandibular)

Fig. 62. Inciziile tipice la procesele purulente pe gît

trebuie să fie cît mai scurtă (fig. 62). Luînd în consideraţie poziţia anatomotopografică complicată a formaţiunilor vasculonervoase mari, inciziile pe gît se efectuează strict strat cu strat. Incizînd pielea, ţesutul celular subcutanat şi fascia superficială a gîtului, pătrundem în profunzime cu ajutorul instrumentelor cu vîrf bont, pentru a nu leza vasele. În acest caz se iau în consideraţie situarea venelor, concreşterea lor cu fasciile. Lezarea venelor mari, situate în apropierea aperturii superioare a cutiei toracice, duce nu numai la pericolul apariţiei hemoragiei, dar şi a emboliei gazoase. Deschiderea largă a focarului purulent se termină cu drenarea cavităţii lui. Drenajul se aplică cît mai departe de locul dislocării vaselor mari – în unghiul inferior al plăgii. Suturile pe piele se aplică pînă la drenaj.

Procesele purulente în regiunea submandibulară se deschid printr-o incizie efectuată paralel marginii mandibulei, la o distanţă de 1–1,5 cm mai jos de ea (pentru a evita pericolul lezării ramurii marginale a nervului facial). După secţionarea cu bisturiul a pielii, a ţesutului celular subcutanat, a fasciei superficiale a gîtului împreună cu muşchiul subcutanat, pătrundem pe cale boantă în profunzime, stăruindu-ne să nu lezăm artera şi vena facială.

Flegmoanele şi abcesele planşeului bucal se deschid cu o incizie longitudinală pe linia mediană mai jos de bărbie.

Cu ajutorul instrumentului ascuţit ajungem pînă la muşchiul milohioidian *(m. mylohyoideus),* apoi pe cale boantă trecem prin sutura muşchiului, deschizînd larg focarul purulent.

Flegmoanele tecii fasciale ale pachetului vasculonervos se deschid cu ajutorul instrumentelor ascuţite, strat cu strat, secţionînd teaca lui de-a lungul marginii anterioare a muşchiului sternocleidomastoidian. Cu un instrument bont se pătrunde spre pachetul vasculonervos. În ţesutul celular care înconjoară vasele se introduce un dren.

La răspîndirea puroiului în triunghiul lateral al gîtului, flegmonul se deschide prin incizia de Kerven. Incizia se face pe marginea anterointernă a *m. sternocleidomastoideus,* iar apoi, secţionînd acest muşchi, se prelungeşte paralel claviculei şi puţin mai sus de ea – 2–3 cm pînă la marginea anterioară a *m. trapezius.* Plaga se drenează.

Flegmoanele spaţiului de ţesut celular previsceral se deschid cu o incizie transversală, disecînd pielea, stratul de ţesut celular subcutanat, fasciile superficială, proprie şi omoclaviculară ale gîtului, muşchii lungi care acoperă laringele şi traheea, foiţa parietală a fasciei endocervicale. Incizia se face cu 3–4 cm mai sus de incizura jugulară. Spaţiul se drenează bine cu drenaje de cauciuc.

Procesele purulente ale spaţiului de ţesut celular retrovisceral sînt prezentate de flegmoane şi abcese retrofaringiene (retroesofagiene). Deschiderea abcesului rètrofaringian prin cavitatea bucală mai frecvent se efectuează la copiii de vîrstă fragedă. Cu depărtătorul bucal se deschide larg gura, se apasă în jos rădăcina limbii, peretele posterior proeminent al faringelui se badijonează cu soluţie anestezică. Cu bisturiul „dozat" se efectuează incizia longitudinală pe peretele posterior al faringelui, deasupra proeminenţei maximale a focarului purulent. După deschiderea lui, capul bolnavului se apleacă repede înainte, preîntîmpinînd în aşa fel nimerirea puroiului în laringe.

Flegmonul retrofaringian poate fi deschis din partea gîtului, efectuînd incizia de-a lungul marginii posterioare a muşchiului sternocleidomastoidian. În spaţiul celular retrofaringian, după disecarea pielii, a ţesutului celular subcutanat, fasciei superficiale, a tecii *m. sternocleidomastoideus*, se pătrunde pe cale boantă. Rana se drenează.

DENUDAREA ARTERELOR PE GÎT

Denudarea arterei carotide comune (fig. 63).

Indicaţiile. Leziuni traumatice, anevrismul vasului, investigaţii angiografice, administrarea substanţelor medicamentoase, dacă nu e posibilă introducerea lor prin puncţie transcutanată.

Poziţia bolnavului. Bolnavul e culcat pe spate, cu un sul sub omoplaţi. Capul este retropulsat şi întors în partea opusă intervenţiei chirurgicale.

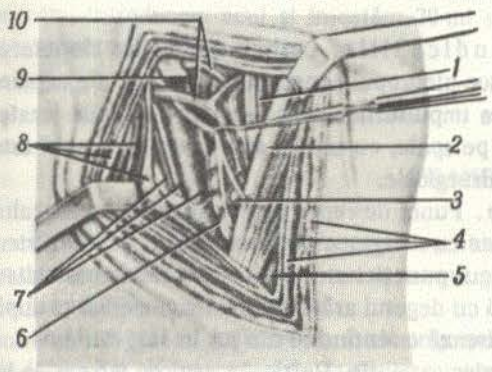

Fig. 63. Denudarea arterei carotide comune:

1 — muşchiul tirohioidian; *2* — venterul superior al muşchiului omohioidian; *3* — glanda tiroidă; *4* — ţesutul celular subcutanat, muşchiul subcutanat al gîtului, fascia superficială a gîtului; *5* — fascia proprie a gîtului; *6* — teaca pachetului vasculonervos (fascia endocervicală); *7* — artera carotidă comună, nervul vag, vena jugulară internă; *8* — muşchiul sternocleidomastoidian şi teaca lui (fascia proprie) abduse în exterior; *9* — ansa cervicală; *10* — artera şi vena tiroide superioare

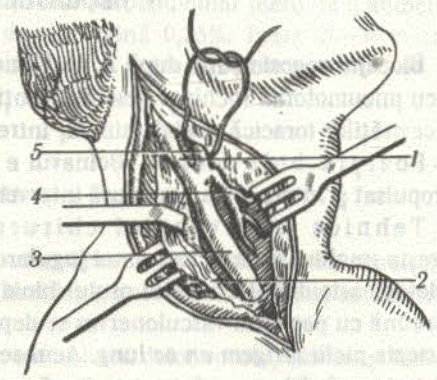

Fig. 64. Schema denudării şi ligaturării arterei carotide externe:

1 — artera carotidă internă; *2* — muşchiul sternocleidomastoidian abdus în exterior; *3* — artera carotidă comună; *4* — artera tiroidă superioară; *5* — artera carotidă externă

Tehnica intervenţiei chirurgicale. Cu o incizie de 5–6 cm la marginea anterioară a muşchiului sternocleidomastoidian, la nivelul marginii superioare a cartilajului tiroid, secţionăm în jos, strat cu strat, pielea, ţesutul celular subcutanat, fascia superficială, muşchiul subcutanat, peretele anterior al tecii muşchiului sternocleidomastoidian. Muşchiul se trage în exterior, disecăm peretele posterior al tecii muşchiului şi teaca pachetului vasculonervos. În ţesutul celular, mai la mijloc şi mai profund, este situată artera carotidă comună, în anterior şi lateral de ea – vena jugulară internă. În semicircumferinţele posterioare ale acestor vase trece nervul vag. La lezările arterei carotide comune se aplică sutura vasculară sau se efectuează plastia (înlocuirea cu autovenă sau cu proteză vasculară sintetică din compuşi polimeri). La ligaturarea arterei în 30% de cazuri apar complicaţii grave ca ramolirea porţiunilor creierului şi apariţia ulterioară a paraliziilor persistente.

Denudarea arterei carotide externe (fig. 64). Indicaţiile. Leziunile vasului, plăgile imense ale feţei asociate cu hemoragie din artera maxilară, extirparea maxilei şi a glandei parotide în caz de tumori maligne.

Poziţia bolnavului – culcat pe spate, capul întors în partea opusă intervenţiei chirurgicale.

Tehnica intervenţiei chirurgicale. Printr-o incizie de 5–6 cm, de la unghiul mandibulei prelungită de-a lungul marginii anterioare a muşchiului sternocleidomastoidian, denudăm strat cu strat teaca pachetului vasculonervos. Vena jugulară externă din straturile superficiale se deplasează în sus şi în exterior sau se ligaturează şi se secţionează. În cazul cînd este necesară ligaturarea arterei carotide externe, ligatura se aplică mai sus de locul ramificării arterei tiroide superioare. Dacă această arteră îşi ia începutul aproape de bifurcaţia arterei carotide comune, artera carotidă externă se ligaturează mai sus de locul de plecare a arterei linguale.

Complicaţiile. În caz de ligaturare joasă a arterei carotide externe, la nivelul bifurcaţiei arterei carotide comune, poate apărea tromboza lumenului arterei carotide interne, adică, practic, va fi obturată şi artera carotidă comună.

BLOCAJUL NERVILOR PE GÎT

Blocajul vagosimpatic după A. V. Vişnevski. Indicaţiile. Leziuni traumatice ale toracelui cu pneumotorax închis şi deschis, însoţite de şoc pleuropulmonar, plăgi asociate ale organelor cavităţilor toracică şi abdominală, întreruperea impulsurilor dureroase din regiunile lezate.

Poziţia bolnavului. Bolnavul e culcat pe spate, cu un sul sub omoplaţi. Capul este retropulsat şi întors în partea opusă intervenţiei chirurgicale.

Tehnica intervenţiei chirurgicale. Punct de reper pentru introducerea acului serveşte unghiul intersecţiei venei jugulare externe cu marginea posterioară a muşchiului sternocleidomastoidian (la nivelul osului hioid). În locul punctiei muşchiul sternocleidomastoidian împreună cu pachetul vasculonervos se deplasează cu degetul arătător înainte şi medial şi după anestezia pielii înfigem un ac lung. Acul se propulsează orientîndu-l din jos în sus, din exterior în interior, pînă la suprafaţa anterioară a vertebrelor cervicale. Retragem acul cu 0,5 cm de la vertebră şi introducem în ţesutul celular, posterior de teaca pachetului vasculonervos, 40–50 ml soluţie 0,25% novocainã. La efectuarea corectă a blocajului, apare hiperemia pielii feţei şi a sclerelor pe partea blocajului. Apare sindromul Claude Bernard–Horner: îngustarea pupilei, fantei palpebrale, enoftalmia.

Blocajul ganglionului cervicotoracic (stelat) (fig. 65). Indicaţiile. Cauzalgia (durerea intensă, arzătoare) în membrul superior rănit care nu se supune tratamentului, profilaxia gangrenei membrelor la ligaturarea vaselor mari.

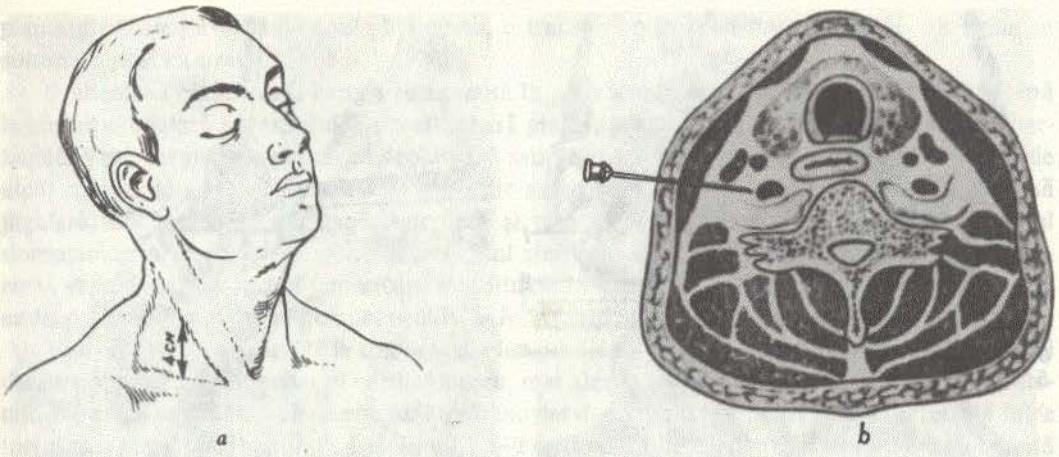

Fig. 65. Blocajul ganglionului cervicotoracic (ganglionul stelat):
a — locul punctiei; *b* — schema localizării ganglionului și acului introdus spre el

Poziția bolnavului. Bolnavul e culcat pe spate, cu un sul sub umeri, capul este întors în partea opusă intervenției chirurgicale.

Tehnica intervenției chirurgicale. La marginea posterioară a mușchiului sternocleidomastoidian, cu 4 cm mai sus de claviculă, perpendicular pielii se punctează cu un ac lung, întorcîndu-l pînă la apofiza transversă a vertebrei C_{VI}. Apoi, extragem acul puțin înapoi și, aplecîndu-l în jos și intern, introducem 10 ml soluție de novocaină 0,5% care treptat se răspîndește în jos și blochează ganglionul stelat. La bolnav apare treptat sindromul Claude Bernard-Horner.

Blocajul plexului brahial. Indicațiile. Nevralgiile rebele tratamentului, nevrita, anestezia tronculară în caz de intervenții chirurgicale pe articulația umărului și a membrului superior.

Poziția bolnavului. Bolnavul șede. Membrul superior din partea blocajului se trage în jos. La mijlocul claviculei, mai sus de ea cu 2,5–3 cm, strict perpendicular pielii, la o adîncime de 3 cm, introducem acul și injectăm 20 ml soluție de novocaină 0,25%. Peste 20–30 minute apare anestezia.

TRAHEOTOMIA

În dependență de nivelul la care deschidem traheea, determinăm traheotomia superioară (se deschide inelul traheii mai sus de istmul glandei tiroide) și inferioară (traheea se deschide mai jos de istmul glandei tiroide).

Indicațiile. Asfixia în urma laringospasmului, edemul coardelor vocale, tumori și leziuni ale laringelui, corpi străini în laringe și trahee, în intubația prin traheostomă la executarea narcozei la copii, ceea ce favorizează ventilarea mai eficace a plămînilor.

În asfixia acută anestezia adesea nu se efectuează. De obicei, traheotomia se execută cu anestezie locală, administrînd soluție de novocaină 0,5%.

Poziția bolnavului – pe spate, cu un sul sub omoplați și capul retropulsat. Traheotomia se execută strict pe linia mediană a gîtului.

Traheotomia superioară (traheostomia). Printr-o incizie lungă de 5–6 cm, de la mijlocul cartilajului tiroid în jos, secționăm pielea, țesutul celular subcutanat, fascia superficială a gîtului

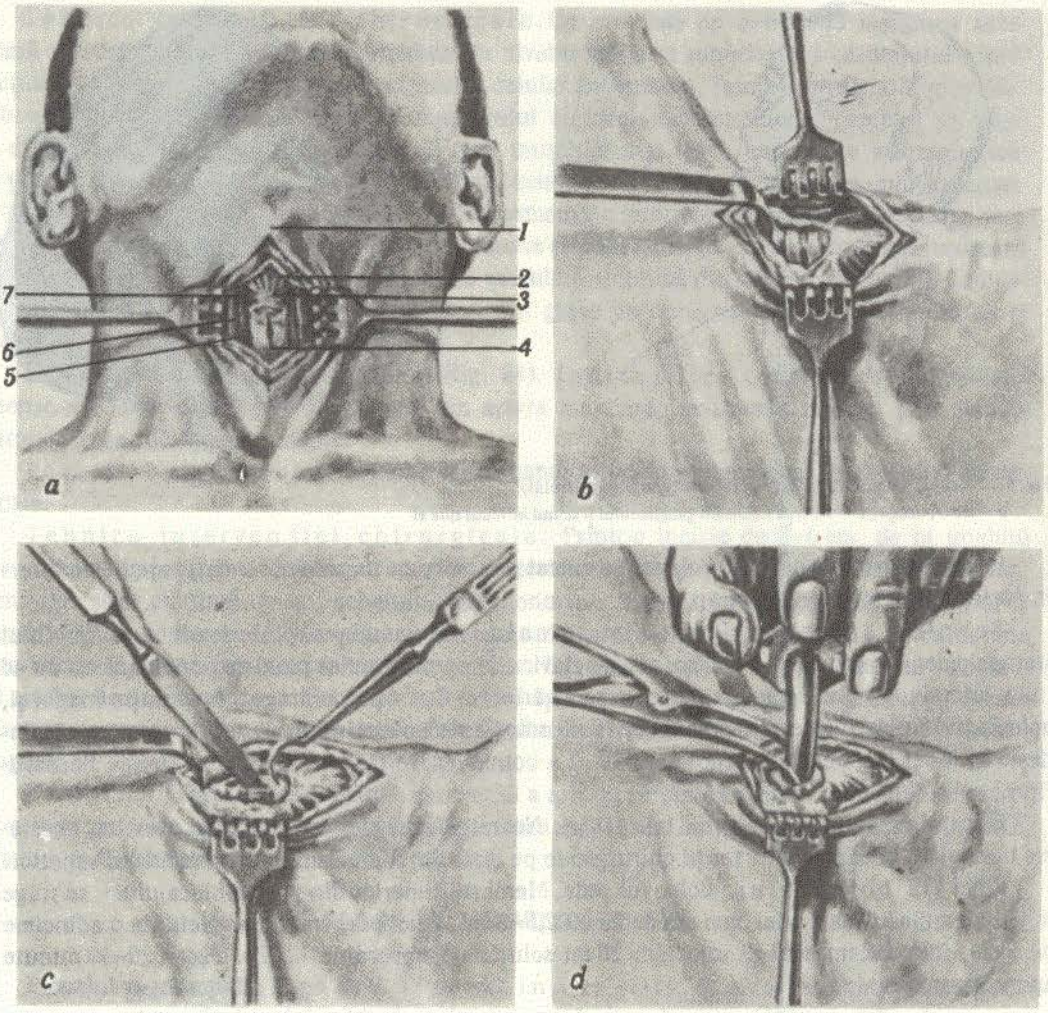

Fig. 66. Traheotomia superioară:

a — incizia mediană, lărgirea marginilor plăgii, secționarea fasciei gîtului: *1* — cartilajul tiroid; *2* — ligamentul cricotiroid; *3* — cartilajul cricoid; *4* — fascia endocervicală secționată transversal; *5* — mușchiul sternotiroidian; *6* — mușchiul sternohioidian; mușchiul cricotiroidian; *b* — deplasarea istmului glandei tiroide în inferior, denudarea cartilajelor traheii; *c* — fixarea traheii, secționarea cartilajelor; *d* — introducerea canulei traheotomice

(fig. 66, *a*). Vena mediană a gîtului se deplasează într-o parte sau se ligaturează și se secționează. Se secționează linia albă a gîtului, ligamentele care fixează istmul glandei tiroide de trahee și cartilajul tiroid. În acest moment trebuie să fim atenți ca să nu lezăm ramurile superioare ale arterelor tiroide superioare. Cu un cîrlig bont istmul se trage în jos și se denudează inelele superioare ale traheii (fig. 66, *b*). Se oprește cu minuțiozitate hemoragia. În pereții traheii lateral de linia mediană, se introduc două depărtătoare monodentare pentru traheotomie, ridicăm puțin traheea și laringele în partea anterioară, fixîndu-le (fig. 66, *c*). Cu un bisturiu secționăm de jos în sus două–trei inele cartilaginoase ale traheii. Pentru a evita lezarea peretelui posterior al traheii, bisturiul se înfășoară în tifon, lăsînd un centimetru din lama bisturiului. Rana traheii se lărgește cu ajutorul dilatatorului Trusseau și în ea se introduce canula, la început cu pavilionul în

plan sagital, apoi avansînd canula în trahee, o transferăm în plan frontal (fig. 66, *d*). Rana se suturează strat cu strat.

Traheotomia inferioară. Incizia se execută în plan longitudinal de la cartilajul cricoid pînă la incizura jugulară a sternului. Se secţionează pielea, ţesutul celular subcutanat, fascia superficială. Vena mediană a gîtului se deplasează sau se ligaturează şi se secţionează. Se deschide atent spaţiul de ţesut celular interaponevrotic suprasternal, pentru a nu leza arcada venoasă jugulară. Secţionăm fasciile omoclaviculară şi prevertebrală ale gîtului, deplasăm muşchiul sternohioidian *(m. sternohyoideus)* şi muşchiul sternotiroidian *(m. sternothyroideus)*. Se ligaturează venele plexului tiroid impar care sînt situate în ţesutul celular pretraheal. Inelele traheii se deschid mai jos de istmul glandei tiroide, la fel ca şi în traheotomia superioară.

Unii chirurgi consideră că la traheotomia longitudinală apare îngustarea cicatrizată a traheii din cauza modificării inelelor ei cartilaginoase, mai ales la expunerea îndelungată la traheostomie. De aceea se recomandă de efectuat *traheotomia după Biork* – cu o incizie transversală între inelul traheii pe plica naturală a pielii cu 1,5–2 cm mai jos de cartilajul cricoid. Pe cale boantă disecăm muşchii şi îndepărtăm istmul glandei tiroide în sus sau în jos. Din peretele anterior al inelelor doi şi trei ale traheii croim un lambou îndreptat cu baza în jos. Pentru a nu leza cartilajul cricoid cu canula traheotomică, primul inel al traheii rămîne intact. Vîrful lamboului se fixează cu sutură de catgut de fascia superficială a lamboului cutanat inferior. Lamboul traheii după înlăturarea tubului se pune la loc, ceea ce exclude stenozarea posibilă a traheii şi creşterea în exces a granulaţiilor. Faptul dat importă îndeosebi la copii, la care fisura infralaringiană este îngustă.

Complicaţiile la efectuarea traheotomiei sînt cauzate, de regulă, de greşelile admise pe parcursul intervenţiei chirurgicale. Cele mai frecvente din ele sînt următoarele. Accesul chirurgical efectuat într-o parte de linia mediană a gîtului poate cauza lezarea venei jugulare interne, iar uneori şi a arterei carotide.

Homeostaza insuficientă poate provoca în momentul deschiderii traheii fuzarea sîngelui în bronhi, apariţia asfixiei sau a pneumoniei aspiratorii.

Lungimea inciziei care depăşeşte diametrul canulei contribuie la pătrunderea aerului prin orificiul larg din trahee în spaţiul de ţesut celular interfascial şi în ţesutul celular subcutanat, şi deci la apariţia emfizemei subcutanate. La o incizie de dimensiuni mai mici decît canula, poate să se dezvolte necroza cartilajelor traheii în urma compresiunii canulei.

Introducerea canulei în stratul submucos accelerează asfixia. Înainte de introducerea canulei în lumenul traheii trebuie să fim siguri că membrana mucoasă a ei este secţionată.

Secţionarea neatentă a traheii cu bisturiul „nedozat" provoacă lezarea peretelui posterior al traheii şi a esofagului situat mai posterior de ea.

După extragerea corpilor străini din trahee, inelele acesteia se suturează cu ace intestinale prin pericondru cu suturi nodulare separate.

La înlăturarea laringelui în urma tumorilor maligne se efectuează cricotraheostomia cu rezecţia cartilajului cricoid, care dă posibilitate bolnavului să respire permanent prin traiectul fistulos fără canula de traheotomie.

INTERVENŢII CHIRURGICALE PE PORŢIUNEA CERVICALĂ A ESOFAGULUI

Indicaţiile. Leziunile esofagului, corpi străini înghiţiţi şi intercalaţi în peretele esofagului, extragerea cărora este imposibilă la esofagoscopie, diverticulele, tumorile şi stenozele rebele cicatriceale.

Poziția bolnavului – culcat pe spate, cu un sul sub omoplați, capul retropulsat și întors în dreapta, deoarece esofagul se deplasează în stînga de la linia mediană și intervenția chirurgicală se efectuează pe partea stîngă a gîtului.

Tehnica intervenției chirurgicale. Intervenția chirurgicală se efectuează sub anestezia locală, la copii – sub narcoză. Incizia se face de-a lungul mușchiului sternocleidomastoidian pe marginea lui anterioară, din stînga incizurii jugulare a sternului pînă la marginea superioară a cartilajului tiroid. Strat cu strat secționăm pielea, țesutul adipos subcutanat, fascia superficială împreună cu mușchiul subcutanat al gîtului. Deschidem teaca mușchiului sternocleidomastoidian și deplasăm mușchiul lateral. Deschidem peretele posterior al tecii musculare. Denudăm și secționăm fasciile omoclaviculară și endocervicală ale gîtului. Pachetul vasculonervos se deplasează în exterior împreună cu mușchiul sternocleidomastoidian. Secționăm mușchiul omohioidian și capetele lui se prind cu două fire de mătase pentru a fi suturate ulterior la finele operației. Foița parietală a fasciei endocervicale se secționează mai medial de pachetul vasculonervos. Se ligaturează artera tiroidă, care perforează fascia prevertebrală a gîtului. În șanțul traheoesofagian se descoperă și se deplasează nervul laringeu recurent stîng *(n. laryngeus recurrens)*. Mușchii sternotiroidian și sternohioidian împreună cu traheea se abduc în dreapta. Denudăm esofagul, care se apreciază datorită fasciculelor de fibre musculare orientate longitudinal și culorii lui roz-gri.

La rănirea esofagului se introduce în stomac prin cavitatea bucală o sondă și plaga esofagului se suturează deasupra sondei. Se introduc drenuri. În caz de leziune completă a esofagului, în porțiunea lui inferioară se introduce sonda gastrică, partea superioară se tamponează. Ulterior sonda introdusă prin plaga esofagului se schimbă cu sonda introdusă prin cavitatea nazală. Esofagul lezat se suturează sau se efectuează plastia lui. La supurația țesutului celular periesofagian, pe traiectul esofagului în jos, se introduc tampoane de tifon. Bolnavul se culcă în pat cu căpătîiul coborît. Asemenea poziție contribuie la evacuarea liberă a puroiului din mediastinul posterior.

La retenția corpului străin în esofag, la acest nivel se aplică pe esofag două fire tractoare și se suturează peretele pînă la tunica mucoasă. Organul se extrage în plagă. După înconjurarea cu șervețele de tifon, esofagul se deschide longitudinal, de regulă, mai întîi se secționează tunica musculară, apoi mucoasa care se ridică cu pensele. Cînd corpul străin formează decubit, esofagul se deschide în limitele țesuturilor sănătoase. Corpul străin se înlătură cu degetele sau cu ajutorul instrumentelor. Pe peretele esofagului se aplică suturi. Suturarea plăgii esofagului începe cu aplicarea la colțurile ei a ligaturilor cu fire tractoare. Apoi se aplică un rînd de suturi fixatoare cu catgut prin toate straturile marginilor plăgii esofagului. După schimbarea șervețelelor și mănușilor, aplicăm suturile nodulare externe de mătase, cu care prindem tunica externă a esofagului și parțial cea musculară, înfundînd mai întîi suturile profunde aplicate anterior. În caz de necesitate introducem tampoane, care se înlătură după curățirea plăgii. Pielea se suturează în limitele drenajului sau lăsăm plaga deschisă.

INTERVENȚII CHIRURGICALE PE GLANDA TIROIDĂ

Volumul și metodele intervențiilor chirurgicale pe glanda tiroidă depind de caracterul proceselor patologice ale acestei glande. La evoluția gușii nodulare rezecția glandei se efectuează diferit, în dependență de dimensiunea și numărul nodurilor, la gușa difuză exoftalmică – rezecția subtotală. La cancerul glandei, care se difuzează peste limitele organului, este necesară tiroidectomia extrafascială cu înlăturarea metastazelor localizate în ganglionii limfatici, uneori cu rezecția simultană a venei jugulare interne.

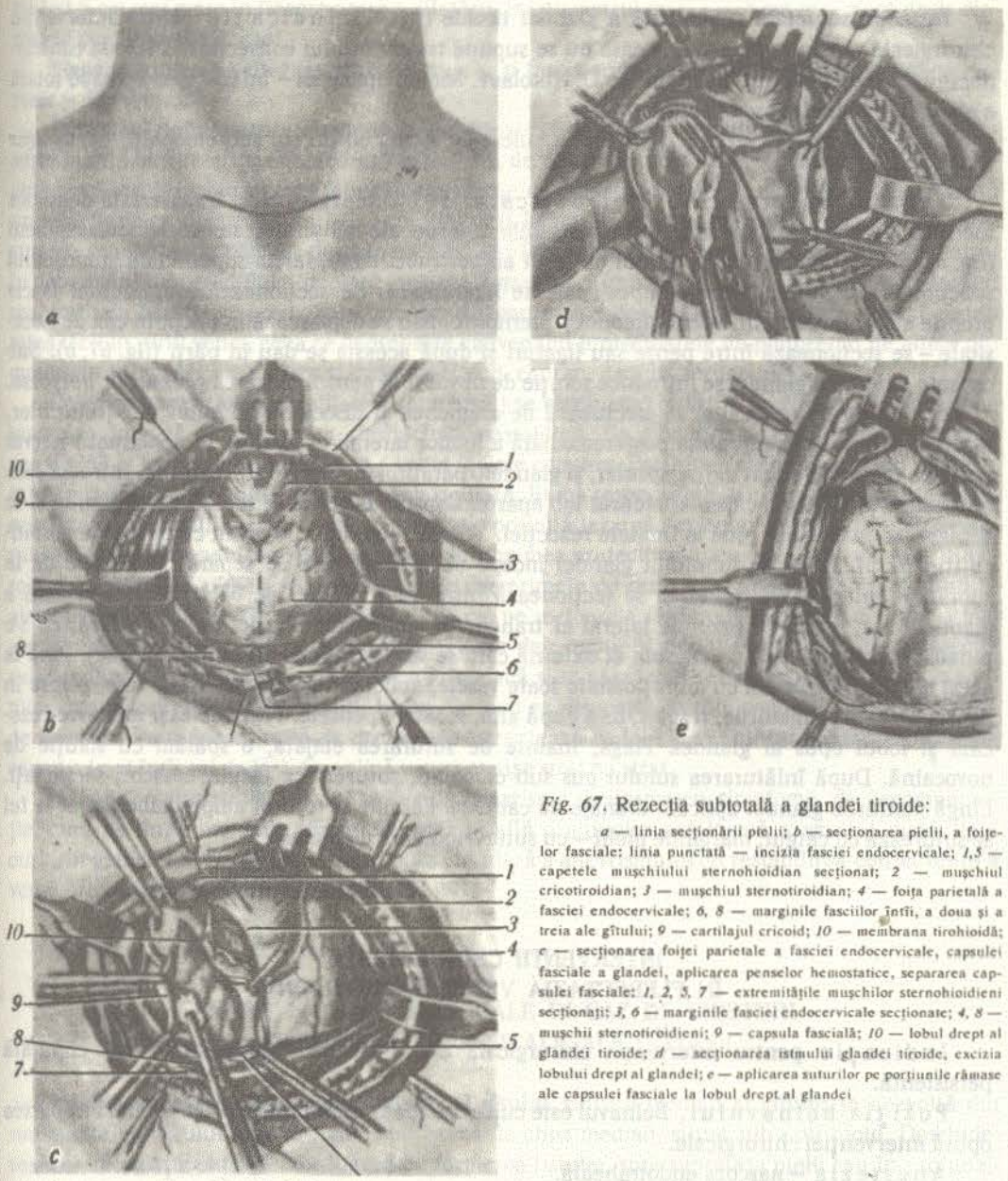

Fig. 67. Rezecţia subtotală a glandei tiroide:

a — linia secţionării pielii; *b* — secţionarea pielii, a foiţelor fasciale: linia punctată — incizia fasciei endocervicale; *1,5* — capetele muşchiului sternohioidian secţionat; *2* — muşchiul cricotiroidian; *3* — muşchiul sternotiroidian; *4* — foiţa parietală a fasciei endocervicale; *6, 8* — marginile fasciilor întîi, a doua şi a treia ale gîtului; *9* — cartilajul cricoid; *10* — membrana tirohioidă; *c* — secţionarea foiţei parietale a fasciei endocervicale, capsulei fasciale a glandei, aplicarea penselor hemostatice, separarea capsulei fasciale: *1, 2, 3, 7* — extremităţile muşchilor sternohioidieni secţionaţi; *3, 6* — marginile fasciei endocervicale secţionate; *4, 8* — muşchii sternotiroidieni; *9* — capsula fascială; *10* — lobul drept al glandei tiroide; *d* — secţionarea istmului glandei tiroide, excizia lobului drept al glandei; *e* — aplicarea suturilor pe porţiunile rămase ale capsulei fasciale la lobul drept al glandei

În prezent la intervenţiile chirurgicale pe glanda tiroidă se aplică anestezia generală sau anestezia prin infiltraţie cu soluţie de novocaină de 0,25–0,5%. Ultima permite în momentul necesar să controlăm starea nervului laringeu recurent. În afară de aceasta, infiltraţia cu soluţie de novocaină a spaţiilor de ţesut celuloadipos al gîtului contribuie la evidenţierea optimă a organului. Cu ajutorul disocierii hidraulice e posibilă separarea capsulei fasciale externe şi a glandelor paratiroide, legate de parenchimul glandei şi capsula ei fibroasă.

Anestezia prin infiltraţie în planuri etajate şi anestezia în teacă, mai ales în strumectomie la bolnavul cu tireotoxicoză, permite să blocăm toate plexurile nervoase. Nervii cutanaţi se pot bloca prin introducerea soluţiei de novocaină la mijlocul marginii posterioare a muşchiului sternocleidomastoidian, sub fascia superficială a gîtului.

Rezecţia subtotală subfascială a glandei tiroide (fig. 67). Indicaţie pentru intervenţia chirurgicală prezintă guşa toxică care nu se supune tratamentului conservativ. Metoda contemporană de rezecţie a fost elaborată de O. Nikolaev. Scopul operaţiei – înlăturarea aproape totală a glandei în limitele fasciei endocervicale.

Poziţia bolnavului. Bolnavul e culcat pe spate, cu un sul sub omoplaţi, capul uşor retropulsat.

Tehnica intervenţiei chirurgicale. Se efectuează incizia transversală deasupra incizurii jugulare a sternului, între marginile interne ale muşchilor sternocleidomastoidieni (fig. 67, *a*). Secţionăm pielea, stratul de ţesut adipos subcutanat, fascia superficială şi muşchiul subcutanat al gîtului. Venele superficiale se ligaturează. Se secţionează longitudinal fascia proprie a gîtului. Muşchii sternohioidian şi sternotiroidian se deplasează în părţi, în caz de necesitate – se secţionează între pense sau ligaturi şi după aceasta se dau în părţi (fig. 67, *b*). Sub capsula externă a glandei se introduce soluţie de novocaină pentru blocarea plexurilor nervoase.

Cu soluţie de novocaină se efectuează de asemenea şi disocierea hidraulică a ţesuturilor, în urma căreia de la suprafaţa posteromedială a lobilor laterali ai glandei se deplasează nervul laringeu recurent, situat extracapsular, şi glandele paratiroide, plasate sub capsulă. Introducerea novocainei se face sub capsula fiecărui lob aparte. Capsula externă se separă de la glandă şi se deplasează în exterior pînă la limitele rezecţiei. Vasele sîngerînde se prind cu pense hemostatice (fig. 67, *c*). Rezecţia lobului glandei începe de la istm, care se separă cu atenţie de la suprafaţa anterioară a traheii şi se secţionează între două pense (fig. 67, *d*). Partea rămasă a glandei, care aderă de peretele lateral al traheii, se modulează sub formă naviculară, ca s-o putem acoperi mai uşor cu capsula ei externă care se suturează cu catgut (fig. 67, *d, e*). Pînă la acest moment ligaturăm cu minuţiozitate toate vasele, aplicînd ligaturi pe cîteva vase, prinse în pense. Strîngînd ligaturile, treptat, una după alta, scoatem pensele. Prin aceleaşi manevre rezecăm şi lobul opus al glandei. Plaga, înainte de suturarea etajată, o spălăm cu soluţie de novocaină. După înlăturarea sulului pus sub omoplaţi, suturăm cu catgut muşchii secţionaţi. Lîngă bonturile glandei aplicăm drenaje de cauciuc. Fasciile şi ţesutul adipos subcutanat la fel se suturează cu catgut, marginile pielii – cu suturi nodulare de mătase.

INTERVENŢII CHIRURGICALE ÎN FLEBECTAZIA VENELOR JUGULARE

Indicaţie pentru intervenţia chirurgicală este flebectazia congenitală sau căpătată persistentă.

Poziţia bolnavului. Bolnavul este culcat pe spate, capul retropulsat şi întors în partea opusă intervenţiei chirurgicale.

Anestezia – narcoza endotraheală.

Tehnica intervenţiei chirurgicale. La flebectazia venelor jugulare interne secţionăm pielea pe o lungime de 5–6 cm în porţiunea inferioară a suprafeţei laterale a gîtului. Apoi efectuăm mobilizarea ei cu ţesutul celular subcutanat de la unghiul inferior al mandibulei pînă la claviculă. Secţionăm muşchiul subcutanat şi peretele anterior al tecii muşchiului sternocleidomastoidian. Apoi muşchiul se deplasează în exterior. Se evidenţiază zonele sănătoase ale venei mai sus şi mai jos de segmentul dilatat şi aşezăm ligaturile de mătase nr. 5, înmuiate în ulei de vaselină. Înlăturăm porţiunea dilatată a venei. În cadrul acesta toate colateralele se ligaturează cu ligaturi de mătase şi se secţionează. Se măsoară lungimea şi diametrul porţiunii dilatate a vasului şi se pregăteşte transplantul, ţinînd cont ca lungimea lui după suturare să fie

cu 1–1,5 cm mai mare în fiecare parte a dilatării, iar diametrul cu 0,5–0,8 cm mai mare decît diametrul porţiunii sănătoase.

Plaga se suturează strat cu strat, pe muşchi şi fascie se aplică suturi nodulare de catgut, pe piele – de mătase.

În ultimul timp pentru tratamentul flebectaziei congenitale a venei jugulare interne se foloseşte plastia extravasculară elaborată la catedra de chirurgie pediatrică a Institutului de Medicină din Kiev. Protectorul este fabricat din plastic de poliuretan care se reabsoarbe. El prezintă un tub elastic cu diametrul de 1–1,3 cm, despicat în spirală cu pori măşcaţi (2 mm). După înfăşurarea venei acest protector, permanent păstrînd forma tubulară, poate să-şi schimbe diametrul în dependenţă de gradul de umplere cu sînge a vasului. Timp de 3–3,5 ani el este supus treptat reabsorbţiei. Astfel nici protectorul, nici ţesutul conjunctiv, format la baza lui, nu creează rigiditatea tecii în jurul venei, ceea ce deosebeşte convenabil protectoarele de poliuretan de altele din materiale autogene, aloplastice şi sintetice (fascii, capron, dacron, terilen etc.).

Calea de acces spre vena dilatată (anevrism) se efectuează printr-o incizie longitudinală pe marginea internă a muşchiului sternocleidomastoidian. Se evidenţiază porţiunea aferentă a venei pînă la locul confluenţei în ea a venei faciale comune. Porţiunea eferentă a venei jugulare interne se evidenţiază pînă la vena subclaviculară. Etapa responsabilă a intervenţiei chirurgicale este separarea sacului anevrismatic, deoarece e posibilă lezarea peretelui subţiat al venei. Sectorul evidenţiat al venei trebuie să depăşească lungimea protectorului cu 0,5–1 cm, ca el să nimerească liber în lojă şi marginile lui să nu fie comprimate de ţesuturi. Lungimea protectorului se alege în aşa fel, ca el să se extindă cu 1,5–2 cm pe sectoarele sănătoase ale venei mai sus şi mai jos de anevrism. Vena se fixează cu susţinătoare de cauciuc şi se eliberează de sînge. Protectorul de poliuretan se dezrăsuceşte în formă de placă şi se aşază sub venă. După eliberarea marginilor, protectorul datorită flexibilităţii lui din nou se răsuceşte în tub, acoperind vena în formă de manşon. Vena înconjurată de protector se aranjează în lojă şi se înlătură susţinătoarele de cauciuc (mai întîi cel de jos). Se aplică suturi etanşe strat cu strat.

La copiii mai mari de 5–7 ani în caz de anevrisme saciforme cu simptome de decompensaţie, cînd pe lîngă lumenul dilatat al venei se află o alungire patologică a vasului după tipul curburii geniculate, se efectuează rezecţia circulară a anevrismului cu restabilirea consecventă a venei prin anastomoza terminoterminală.

INTERVENŢII CHIRURGICALE ÎN CAZ DE CHISTURI ŞI FISTULE CONGENITALE ALE GÎTULUI

Înlăturarea chistului median (fistulei) al gîtului. Chistul median al gîtului se dezvoltă din rudimentele ductului tireolaringian sub formă de chist median, situat sub osul hioid. Deschiderea sau inflamaţia chistului evoluează cu formarea fistulei, spre suprafaţa pielii sau în profunzime spre gaura oarbă a limbii. Astfel, fistula este o manifestare secundară a chistului. Înlăturarea fistulei sau a chistului este indicată la vîrsta de 2–3 ani.

Poziţia bolnavului. Bolnavul este culcat pe spate cu un sul sub umeri şi capul retropulsat.

Anestezia – narcoza endotraheală.

Tehnica intervenţiei chirurgicale. Deasupra chistului se efectuează o incizie oblică, în fistulă – incizie în lizereu. După secţionarea pielii, a ţesutului celular subcutanat, a fasciei superficiale şi muşchiului subcutanat al gîtului, se efectuează disecţia chistului sau a traiectului fistulos pînă la osul hioid (fig. 68, *a*). Excizia totală a fistulei în scopul evitării de reci-

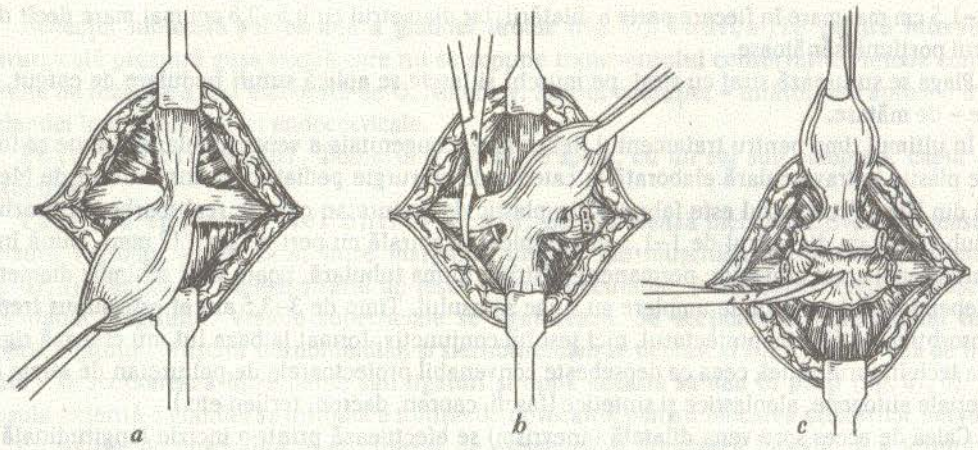

Fig. 68. Operaţia în caz de chist median al gîtului:
a — disecarea chistului; *b* — secţionarea osului hioid din ambele părţi ale chistului; *c* — extirparea chistului împreună cu corpul osului hioid

dive, se obţine prin rezecţia parţială a osului hioid (fig. 68, *b*). Acest procedeu permite urmărirea traiectului fistulos pînă la rădăcina limbii. Aici fistula se ligaturează şi se extirpează. Chistul sau traiectul fistulos se înlătură într-un singur bloc împreună cu porţiunea mediană a osului hioid (fig. 68, *c*).

Muşchii şi fasciile se suturează cu suturi nodulare de catgut. Se aplică suturi pe piele. Se introduce un drenaj subţire pe 24 de ore.

Extirparea fistulei şi a chistului laterale ale gîtului. Fistulele şi chisturile laterale ale gîtului apar la dezvoltarea incompletă, involutivă a porţiunii pungii brahiale doi, care există în perioada embrionară. Orificiul intern al fistulei e situat în regiunea amigdalelor, iar terminaţiunea lui externă – la marginea internă a treimii inferioare a muşchiului sternocleidomastoidian. Fistulele laterale se întîlnesc mai frecvent decît chisturile. Ele pot fi uni- şi bilaterale. Intervenţiile chirurgicale mai des se efectuează la copii, la vîrsta de 3–4 ani.

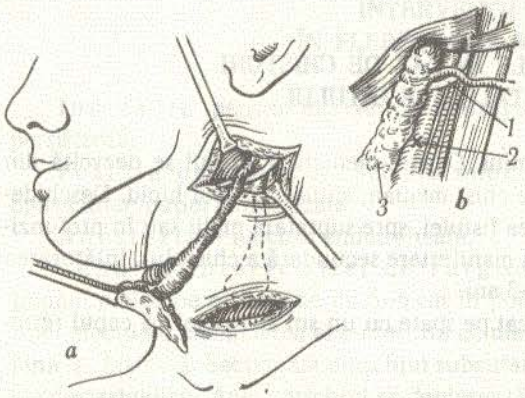

Fig. 69. Operaţia în caz de chist lateral (fistulă) al gîtului:
a — evidenţierea chistului lateral în direcţie cranială şi excizia lui prin incizie sub unghiul mandibulei; *b* — organele situate în locul inciziei: *1* — nervul hipoglos; *2* — artera carotidă comună; *3* — traiectul fistulos disecat

Poziţia bolnavului. Bolnavul este aşezat pe spate, cu un sul sub umeri, capul flexat într-o parte.

Anestezia – narcoza endotraheală.

Tehnica intervenţiei chirurgicale. Se efectuează incizia verticală pe marginea anterioară a muşchiului sternocleidomastoidian. Se secţionează pielea, stratul celuloadipos subcutanat, fascia superficială şi muşchiul subcutanat al gîtului. În direcţie cranială pe marginea anterointernă a muşchiului sternocleidomastoidian disecăm canalul fistulos pînă la nivelul osului hioid (fig. 69). După aceasta se efectuează a doua incizie cervicală sub unghiul mandibulei, secţionînd straturile superficiale şi muşchiul subcutanat al gîtului. Prin

această incizie se extrage canalul fistulos disecat. Cea mai responsabilă etapă a operației este evidențierea traiectului fistulos în porțiunea lui superioară, unde el trece în apropierea imediată a ramurilor arterei carotide comune, deasupra nervului hipoglos, în direcția amigdalelor. Urmînd traiectul fistulos, ajungem pînă la peretele lateral al faringelui. Aici traiectul fistulos se ligaturează mai jos de ligatură, se secționează și se extirpează. Uneori bontul fistulei se răsfrînge în lumenul faringelui, iar orificiul lui se suturează prin două suturi nodulare aplicate pe peretele faringelui.

INTERVENȚII OPERATORII PE MUȘCHI ȘI GANGLIONII LIMFATICI AI GÎTULUI

Intervenția chirurgicală în caz de torticolis muscular congenital. Indicație pentru intervenția chirurgicală este torticolisul congenital, provocat de degenerarea cicatrizată a mușchiului sternocleidomastoidian care duce la scurtarea lui. Corecția chirurgicală a patologiei se efectuează după un an de viață a copilului.

Poziția bolnavului. Bolnavul este culcat pe spate, cu un sul sub omoplați, capul retropulsat și întors într-o parte.

Anestezia – narcoza endotraheală.

Tehnica intervenției chirurgicale. Incizia se efectuează deasupra mușchiului sternocleidomastoidian, secționînd pielea, stratul de țesut adipos subcutanat, fascia superficială și mușchiul subcutanat al gîtului. Din teacă se evidențiază *m. sternocleidomastoideus* în locurile fixării lui de stern și de marginea sternală a claviculei. Aceste porțiuni ale mușchiului se secționează pe traiectul sondei. Capul bolnavului se întoarce în direcție opusă și în plagă excizăm pe larg cu foarfecele toți mușchii cicatrizați – deformați. Secționăm fascia omoclaviculară sclerozată din partea afectată și suturăm mușchiul subcutanat și pielea. Uneori secționăm mușchiul și în locul fixării lui de apofiza mastoidă. La copiii mici se folosesc masajul și metodele fizioterapeutice de tratament, la copiii de vîrstă mai mare se aplică pe 3–4 săptămîni pansament ghipsat și capul se fixează în poziția corecției.

Operația Vanah. Indicații – cancerul buzei inferioare.

Poziția bolnavului. Bolnavul e culcat pe spate, cu un sul sub omoplați și capul retropulsat.

Intervenția chirurgicală se efectuează sub narcoza endotraheală sau anestezie locală cu soluție de novocaină de 0,25–0,5%.

Tehnica intervenției chirurgicale. Se face incizie arcuată cu 1,5–2 cm mai jos de marginea mandibulei care unește unghiurile ei. Secționăm pielea și țesutul celular subcutanat pînă la fascia superficială a gîtului. Lamboul cutanat se separă de la mușchiul subcutanat pînă la nivelul cartilajului tiroid. Mușchii împreună cu fascia superficială se secționează pe marginea inferioară a plăgii operatorii. Fascia proprie a gîtului se secționează deasupra cartilajului tiroid. Lamboul musculofascial se separă pînă la nivelul corpului osului hioid și al tendonului intermedial al mușchiului digastric. După aceasta începem extirparea conținutului triunghiului submandibular.

Întoarcem capul bolnavului în direcția opusă intervenției chirurgicale. Secționăm fascia proprie care formează un sac pentru glanda submandibulară. Ligaturăm și secționăm vena facială. Apoi, în special pe cale boantă, se evidențiază peretele posterior al tecii fasciale submandibulare care se separă de la mandibulă. Secționăm mușchiul subcutanat al gîtului pe marginea inferioară a mandibulei, păstrînd periostul, de la unghiul mandibulei pînă la bărbie. Se efectuează

ligaturarea subfascială deasupra marginii mandibulei a arterelor submentală şi facială, precum şi a venei faciale. În porţiunea posterioară a unghiului mandibulei se ligaturează şi se secţionează vena retromandibulară.

La tracţia conţinutului tecii submandibulare spre linia mediană se evidenţiază porţiunea proximală a arterei faciale care se ligaturează şi se secţionează. După aceasta, într-un bloc unic cu ţesutul celular şi foiţa profundă a fasciei proprii a gîtului, evidenţiem ganglionii limfatici submandibulari şi submentali şi glanda submandibulară. Secţionăm ductul glandei submandibulare, capătul proximal al căruia se badijonează cu tinctură de iod. Separarea conţinutului triunghiului submandibular se termină cu desprinderea ţesuturilor lui de la marginea anterioară a muşchiului digastric şi a celui tirohioid. Operaţie analogică se efectuează şi din partea opusă. Lamboul cutanat desprins se aşază la loc. Plaga se suturează în plan etajat, se aplică suturi etanşe. Lojele glandelor salivare submandibulare se drenează cu bandelete de cauciuc sau tubuşoare subţiri de polietilenă.

La mărirea ganglionilor limfatici cervicali superiori profunzi se efectuează varianta a doua de operaţie – deschiderea tecii pachetului vasculonervos al gîtului de-a lungul marginii posterioare a venei jugulare interne şi marginii anterioare a arterei carotide comune. Se croieşte o bandeletă fascială cu o lăţime de 2–3 cm, care include ganglionii limfatici superiori profunzi ai gîtului.

Operaţia Krail. Indicaţiile. Intervenţia chirurgicală se efectuează la cancerul cavităţii bucale şi al maxilarelor cu metastazarea în ganglionii limfatici ai gîtului.

Poziţia bolnavului. Bolnavul este culcat pe spate, cu un sul sub omoplaţi, capul retropulsat şi întors într-o parte.

Anestezia – narcoza endotraheală.

Tehnica intervenţiei chirurgicale. Pentru tratamentul radical se efectuează excizia ganglionilor limfatici şi a ţesutului celular din jumătatea corespunzătoare a gîtului în limitele: superioară – mandibula şi vîrful apofizei mastoide a osului temporal, inferioară – clavicula, anterioară – linia mediană a gîtului pînă la nivelul osului hioid şi venterul medial al muşchiului digastric din partea opusă, posterioară – marginea muşchiului trapez. Ţesutul celular şi ganglionii limfatici la metastazarea tumorii sînt strîns uniţi cu muşchiul sternocleidomastoidian şi vena jugulară internă. În operaţia tipică a lui Krail muşchiul şi vena se extirpează împreună cu ţesutul celular şi ganglionii limfatici.

Secţionarea pielii se practică paralel cu marginea mandibulei, la o distanţă de la ea de 1,5–2 cm (cu convexitatea în jos), de la bărbie pînă la apofiza mastoidă. Incizia verticală se efectuează perpendicular primei incizii pe traiectul muşchiului sternocleidomastoidian (incizia Krail). Pentru separarea mai comodă a ganglionilor limfatici şi cicatrizarea optimă a plăgii, Martin a propus croirea lambourilor triunghiulare, efectuînd o incizie suplimentară paralel claviculei cu convexitatea în sus. Pielea şi stratul celular subcutanat se desprind fără muşchiul subcutanat al gîtului în limitele plăgii operatorii. Deasupra claviculei secţionăm muşchiul subcutanat şi ambii pediculi ai muşchiului sternocleidomastoidian. În ţesutul celular separăm vena jugulară internă, pe care o secţionăm între pense şi o ligaturăm. Pe bontul inferior al venei, deasupra ligaturii, aplicăm o sutură transfixiantă de mătase. În timpul secţionării venei din stînga este necesar să ţinem cont de topografia ductului toracic. Ţesutul celular se secţionează în limitele graniţelor posterioară, inferioară şi anterioară ale plăgii operatorii pînă la nivelul osului hioid.

Drept fund al plăgii în triunghiul lateral al gîtului serveşte fascia prevertebrală care acoperă muşchii scaleni în porţiunea anterioară – fascia omoclaviculară care acoperă muşchiul sternohioidian. Delimitat în aşa fel, blocul ţesuturilor se separă în sus pe cale boantă şi efilată. În cazul acesta trebuie să fim atenţi ca să nu lezăm artera carotidă comună şi nervul vag. În triunghiul lateral secţionăm nervul accesor. Nervul frenic trebuie păstrat. Mai sus de osul hioid e necesar de

inclus în bloc ganglionii limfatici submentali, submandibulari şi glanda submandibulară. În porţiunea posterioară a unghiului mandibulei rezecţionăm porţiunea inferioară a glandei parotide, în ţesutul celular retromandibular la apexul apofizei mastoide extirpăm vena jugulară internă, pe care o secţionăm între două pense şi o ligaturăm. Pe bontul superior al venei, deasupra ligaturii de asemenea se aplică sutura transfixiantă cu mătase. După secţionarea muşchiului sternocleidomastoidian în porţiunea superioară a plăgii, ţesuturile pregătite se extirpează complet. Lambourile cutanate se fixează cu catgut de fundul plăgii şi se suturează cu mătase. Plaga se drenează cu tuburi de polietilenă.

În prezent mai frecvent se efectuează operaţia Krail modificată, la care ţesutul celular şi ganglionii limfatici se înlătură împreună cu fasciile. Se excizează muşchiul subcutanat al gîtului, ţesutul celular, ganglionii limfatici, cu excepţia muşchiului sternocleidomastoidian şi a venei jugulare interne.

Capitolul 6

ANATOMIA TOPOGRAFICĂ A REGIUNII TORACICE

PERETELE TORACIC

Limita între regiunile toracică şi cervicală e prezentată printr-o linie, trasată pe marginea superioară a manubriului sternal, a claviculelor pînă la unirea lor cu procesul acromial al omoplatului, apoi posterior pînă la apofiza spinală a vertebrei C_{VII}. Drept limită inferioară serveşte linia dusă de la procesul xifoid sternal pe marginile arcurilor costale, apoi pe extremele anterioare ale ultimelor două coaste şi posterior pe coasta XII pînă la apofiza spinală a vertebrei T_{XII}. Regiunea toracică e delimitată din dreapta şi din stînga de extremităţile superioare prin liniile care coincid cu *sulcus deltoideopectoralis,* iar posterior – cu marginea medială a muşchiului deltoid.

Trebuie de luat în consideraţie că limitele superioară şi inferioară ale toracelui funcţional sînt mobile. Diafragmul ce se fixează de marginea inferioară a cutiei toracice, prin cupola sa pătrunde adînc în cavitatea toracică, iar apexurile pulmonare, acoperite de pleură, se află mai sus de clavicule, fiind situate în regiunea cervicală.

Formele toracelui. Forma exterioară a toracelui e condiţionată de gradul de dezvoltare a scheletului, muşchilor extremităţilor superioare şi organelor interne, în primul rînd, a cavităţii abdominale. Contururile jumătăţii superioare a toracelui sînt determinate în mod principal de muşchii suprabrahiali. Cutia toracică, fiind eliberată de ţesuturile moi şi de oasele extremităţii superioare, prezintă un con retezat, comprimat anterodorsal, baza căruia e îndreptată în jos. Scheletul cutiei toracice e prezentat în partea posterioară de vertebrele toracice ale coloanei vertebrale, în părţile laterale de 12 perechi de coaste cu cartilajele lor, şi în partea anterioară – de stern. Spaţiul limitat de aceste formaţiuni este numit cavitate toracică *(cavum thoracis).*

Structura toracelui e supusă diferenţierilor individuale pronunţate, condiţionate de constituţie, vîrstă şi sex. Observaţiile antropometrice asupra oamenilor sănătoşi permit a stabili două forme extreme de variabilităţi ale toracelui. *Prima formă a toracelui* – vast şi scurt ce corespunde tipului constituţional brahimorf. Ea se caracterizează printr-o circumferinţă mai mare a cutiei toracice (mai mult de 55 cm), un unghi substernal mare (pînă la 120°), prin poziţia orizontală a coastelor, prin spaţii intercostale vaste, printr-un diametru anteroposterior al aperturii toracice superioare relativ mic. *A doua formă a toracelui* – îngust şi lung, corespunde tipului constituţional dolicomorf. Ea se caracterizează printr-o circumferinţă mai mică a toracelui şi un unghi substernal mai mic (90–100°), prin poziţia mai joasă a coastelor, prin spaţii intercostale înguste, prin predominarea diametrului anteroposterior al aperturii toracice superioare.

La femei o dată cu dezvoltarea glandelor mamare *(glandula mamaria)* se schimbă vădit relieful jumătăţii superioare a toracelui. La nou-născuţi şi copii în primii ani de viaţă apertura inferioară a cutiei toracice e mai dilatată din cauza ficatului relativ mare, situat în etajul abdominal superior.

Formele descrise ale toracelui în anumită măsură reflectă diverse forme şi topografii ale organelor cavităţii toracice. Cunoaşterea lor ajută chirurgului la individualizarea mai reuşită a căilor de acces şi metodelor operatorii.

Diferite boli ale straturilor peretelui toracic, muşchilor şi scheletului cutiei toracice (congenitale şi dobîndite), precum şi stările patologice ale organelor cavităţii toracice (de asemenea, abdominale) schimbă forma şi mărimea toracelui la om. Schimbări patologice pronunţate în forma toracelui de cele mai dese ori se observă la diverse deformaţii ale coloanei vertebrale. La scoleoza pronunţată (deformaţii în plan frontal) a coloanei vertebrale în regiunea vertebrelor toracice cutia toracică e scurtată, ea capătă o poziţie oblică şi contururi tipice vădit asimetrice. Flexiunea patologică anterioară a coloanei vertebrale se numeşte lordoză *(lordosis)*, cea posterioară – cifoză *(kyphosis)**. Deseori la lezarea vertebrelor apare cifoscolioza care, de obicei, formează ghebozitate *(hibus)*.

Emfizema pulmonară, de regulă, e însoţită de dilatarea şi atenuarea spaţiilor intercostale. Schimbarea unilaterală a formei toracelui poate fi provocată de maladii pleurale (pleurită). Proeminenţa limitată a toracelui uneori apare ca urmare a viciilor şi hipertrofiei cardiace, apărute la vîrsta timpurie pînă la osificarea cutiei toracice.

Punctele de reper osteomusculare ale toracelui. La examinarea şi la palparea toracelui se determină claviculele, fosa *(fossa jugularis)* şi incizura jugulară *(incisura jugularis)*. Locurile unirii manubriului cu corpul sternal *(angulus sterni)* coincid cu nivelul de fixare a coastei a doua la stern. La bărbaţi mamelonul corespunde aproximativ nivelului spaţiului intercostal IV.

Pe suprafaţa toracică anterolaterală poate fi palpat uşor arcul costal şi toate coastele, cu excepţia primei (I), care din anterior este acoperită de claviculă (clavicula condiţional e socotită drept prima coastă). Pe spate pot fi palpate uşor apofizele spinoase ale vertebrelor toracice, spina scapulei, marginea medială şi unghiul inferior ale omoplatului.

La determinarea proiecţiilor limitelor organelor pe peretele toracic, a liniilor de incizie şi localizarea proceselor patologice, în afară de punctele de reper indicate, mai sînt stabilite linii condiţionale verticale şi divizarea toracelui în regiuni. Pe torace nu se practică linii transversale, drept punct de reper servesc coastele.

Pe torace se disting următoarele linii verticale.

Linia mediană anterioară (l. mediana anterior) intersectează mijlocul sternului.

Linia sternală (l. sternalis) coincide cu marginea sternală (stîngă sau dreaptă).

Linia parasternală (l. parasternalis) e situată la o distanţă egală între liniile sternală şi medioclaviculară.

Linia medioclaviculară (l. medioclavicularis) intersectează mijlocul claviculei.

Linia axilară medie (l. axillaris media) se trasează de la punctul suprem al fosei axilare în jos. Uneori de la pereţii anterior şi posterior ai cavităţii axilare se trasează liniile axilare anterioară şi posterioară – *l. axillaris anterior, l. axillaris posterior.*

Linia mediană posterioară (l. mediana posterior) se trasează pe apofizele spinoase ale vertebrelor toracice.

Linia vertebrală (l. vertebralis) corespunde apofizelor transverse ale vertebrelor.

Linia paravertebrală (l. paravertebralis) e situată la o distanţă egală între liniile vertebrală şi scapulară.

Linia scapulară (l. scapularis) trece prin unghiul inferior al omoplatului.

---

* Numiri analogice poartă şi flexiunile funcţionale ale coloanei vertebrale: lordoză – flexiune anterioară a coloanei vertebrale în regiunea vertebrelor cervicale şi lombare; cifoză – flexiune posterioară a coloanei vertebrale în regiunea vertebrelor toracice şi sacrale.

Divizarea toracelui în regiuni se efectuează prin trasarea liniilor axilare medii, ca urmare apar suprafeţele toracice anterioară şi posterioară. Apoi pe fiecare din suprafeţele numite se determină cîte 5 regiuni.

Regiunile suprafeţei anterioare a toracelui: 1) regiunea sternală sau regiunea mediană anterioară a toracelui – *regio sternalis (regio mediana thoracis anterior)*; 2) şi 3) – regiunile pectorale anterioare superioare dreaptă/stîngă – *regio thoracis anterior superior dextra/sinistra;* 4) şi 5) – regiunile pectorale anterioare inferioare dreaptă/stîngă – *regio thoracis anterior inferior dextra/sinistra.*

Regiunile suprafeţei posterioare a toracelui (regiunile dorsale): 1) – regiunea posterioară mediană a toracelui (coloana vertebrală) – *regio mediana thoracis posterior (regio vertebralis);* 2) şi 3) – regiunea posterioară superioară a toracelui (regiunea scapulară) dreaptă/stîngă – *regio thoracis posterior superior (regio scapularis) dextra/sinistra;* 4) şi 5) – regiunea posterioară inferioară a toracelui (regiunea subscapulară) dreaptă/stîngă – *regio thoracis posterior inferior (regio infrascapularis) dextra/sinistra.*

Ţesuturile peretelui toracic sînt prezentate prin straturile superficial, mediu şi profund.

Straturile peretelui toracic

Stratul superficial. *Pielea* toracelui are o grosime diferită în dependenţă de regiuni – pe suprafaţa anterioară ea e mai subţire decît în regiunea dorsală, conţine glande sebacee şi sudoripare. Pielea e mobilă, deoarece conţine un strat bine dezvoltat de ţesut adipos subcutanat. Această mobilitate într-o măsură oarecare e limitată în regiunea sternală şi cea posterioară mediană.

Gradul de dezvoltare a ţesutului adipos subcutanat depinde de vîrstă, sex, alimentaţie. Ţesutul adipos subcutanat e mai pronunţat la femei. El conţine o reţea venoasă bogată, strîns legată cu reţelele venoase ale straturilor vecine. În afară de aceasta, prin stratul numit trece o mulţime de artere ce-l vascularizează pe el şi pielea. Pe suprafaţa anterioară a toracelui reţeaua arterială e prezentată de ramificaţiile terminale *aa. thoracica internal, aa. intercostales, aa. thoracales laterales.* Pe suprafaţa dorsală artere analoage încep de la ramurile posterioare şi laterale ale arterelor intercostale. Tot aici sînt situate ramificaţiile terminale *nn. supraclaviculares* şi ramificaţiile anterioare şi laterale ale nervilor intercostali.

Fascia superficială (fascia superficialis) a toracelui constituie o parte a fasciei omonime a corpului şi prezintă o foiţă subţire din ţesut conjunctiv ce aderă nemijlocit la stratul intern al ţesutului adipos subcutanat. Pe suprafaţa anterioară a toracelui, sub claviculă, fascia superficială înconjoară fibrele muşchiului subcutanat cervical *(m. platysma).* La femei fascia alcătuieşte capsula glandei mamare.

Glanda mamară *(mamma, s. glandula mammaria)* se supune examinării împreună cu straturile superficiale, deoarece după provenienţa sa prezintă un derivat cutanat apărut din glande sudoripare de tip apocrin (fig. 70).

Forma, dimensiunile, aşezarea şi funcţia glandei sînt strîns legate de dezvoltarea sexuală, de perioadele de graviditate şi, totodată, reflectă particularităţile structurale individuale.

Glanda mamară are formă de emisferă, a cărei bază e situată pe fascia ce acoperă muşchii pectoral mare şi serat anterior.

Din punct de vedere scheletotopic, la femei glanda e situată de sus în jos între coastele III şi VII şi între *linea parasternalis* şi *linea axillaris anterior* – în părţile laterale.

După structură glanda mamară prezintă o glandă alveolară compusă. La femei ea e alcătuită din 15–20 lobuli înconjuraţi şi, totodată, separaţi prin septuri ale fasciei superficiale. Lobulii

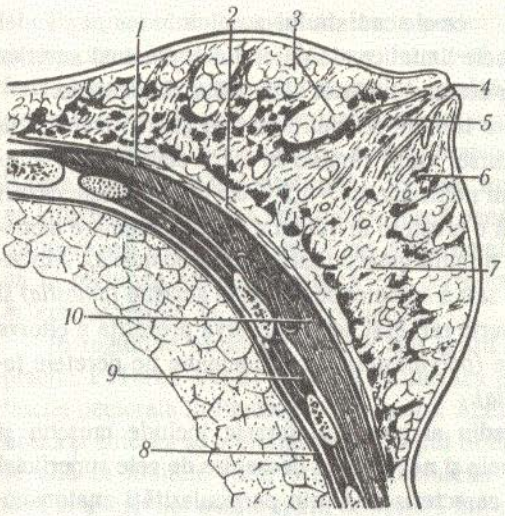

Fig. 70. Glanda mamară feminină (secţiune sagitală):
1 — fascia pectorală; *2* — ţesutul adipos; *3* — ţesutul lax; *4* — mamelonul; *5* — ductul lactifer; *6* — lobulii glandei mamare; *7* — stroma glandei; *8* — pleura parietală; *9* — muşchii intercostali; *10* — muşchiul mare pectoral

glandulari sînt situaţi radial, în jurul mamelonului. Fiecare lobul are canalul său galactofor *(ductus lactiferus)* cu un diametru de 2–3 mm. Canalele galactofore se întîlnesc radial pe mamelon, la baza căruia se dilată în formă de ampulă, unde se formează sinusurile galactofore *(sinus lactiferi).* Cele din urmă spre periferie din nou se îngustează şi se deschid pe apexul mamelonului prin orificii punctiforme *(pori lactiferi).* Numărul orificiilor pe mamelon, de obicei, este mai mic decît numărul canalelor galactofore, deoarece unele se unesc între ele la baza mamelonului. Poziţia radială a canalelor galactofore se ia în consideraţie în caz de intervenţii chirurgicale pe glanda mamară; inciziile se efectuează conform radiusurilor.

Capsula glandei mamare e formată de fascia superficială care participă la fixarea glandei de claviculă. În afară de aceasta, prin bride conjunctive glanda aderează la stratul profund al peretelui toracic. Acestea sînt ligamentele suspensorii mamare – *ligg. suspensoria mammaria.*

În grosimea ţesutului conjunctiv lax la baza glandei mamare uneori se află burse mucoase, unde pot avea loc abcese retromamare.

Vascularizaţia glandei mamare are loc prin ramurile *a. thoracica interna, a. thoracica lateralis, a. thoracica suprema,* II–VII *aa. intercostales.* Refluxul venos are loc prin venele superficiale şi profunde. Venele profunde însoţesc arterele omonime, cele superficiale formează reţeaua subcutanată, unele ramuri ale căreia se varsă în vena axilară *(v. axillaris).*

Inervaţia glandei mamare se realizează prin ramurile laterale ale nervilor intercostali II–VII, prin ramurile plexurilor cervical şi brahial. Nervii simpatici formează plexuri pe parcursul vaselor sanguine.

Sistemul limfatic al glandei mamare şi aşezarea ganglionilor limfatici regionali au importanţă practică deosebită în legătură cu afectarea frecventă a organului de procese maligne. Glanda are o reţea dezvoltată din vase limfatice superficiale şi profunde. Circulaţia limfatică eferentă are loc în diferite direcţii. De la sectoarele laterale şi laterosuperioare ale glandei limfa se îndreaptă în 2–3 vase limfatice mari, situate pe muşchiul mare pectoral (de cele mai multe ori pe marginea lui inferioară) şi se varsă în ganglionii limfatici ai fosei axilare *(nodi lymphatici axillares),* situaţi în jurul *v. axillaris.* Pe traseul vaselor limfatice, pe dintele 3 al muşchiului dinţat anterior *(m. serratus anterior),* adeseori se află un ganglion limfatic (ganglionul Zorghius). El, de obicei, mai des ca alţii e atacat de metastaze canceroase.

Limfa ce se formează în porţiunile mediale ale glandei se îndreaptă în vasele care perforează spaţiile intercostale (I–V) pe linia parasternală şi se varsă în ganglionii limfatici parasternali *(nodi lymphatici parasternales),* situaţi pe traseul *a. thoracica interna.*

Vasele limfatice de la suprafaţa posterioară a glandei mamare se îndreaptă în sus, perforează fascia clavipectorală *(fascia clavipectoralis),* atingînd ganglionii subclaviculari, iar mai apoi şi pe cei supraclaviculari. În afară de aceasta, trebuie de menţionat că prin intermediul vaselor limfatice superficiale şi prin ganglionii limfatici parasternali are loc comunicarea vaselor limfatice ale ambelor glande.

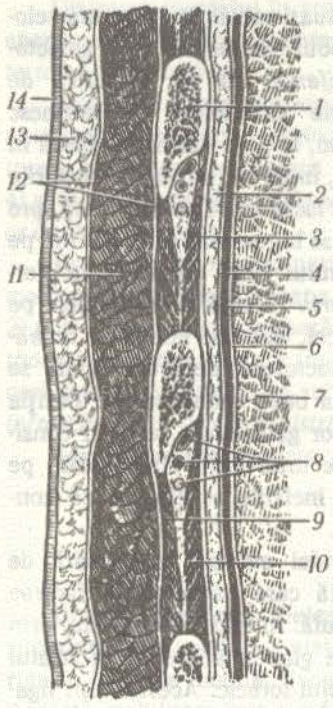

Fig. 71. Topografia suprafeței toracice anterolaterale:

1 — costa; 2 — tela parapleuralis; 3 — fascia endothoracica; 4 — pleura parietalis; 5 — cavitas pleuralis; 6 — pleura visceralis; 7 — pulmo; 8 — v., a. et n. intercostalis; 9 — m. intercostalis externus; 10 — m. intercostalis internus; 11 — m. pectoralis major; 12 — fascia pectoralis; 13 — tela subcutanea; 14 — cutis

Vasele limfatice ale cadranului medioinferior al glandei se unesc cu vasele limfatice ale peretelui abdominal anterior și ale organelor etajului superior al cavității abdominale.

În încheiere trebuie de menționat că glanda mamară la bărbați în decursul vieții rămîne în stare embrionară, atingînd dimensiuni neînsemnate – 1,5 × 0,5 cm. În unele cazuri la ei se observă o creștere în volum a glandei mamare monosau bilaterală, numită ginecomastie *(gynaecomastia).* Absența unei glande sau a ambelor se numește amastie *(amastia)* și se întîlnește foarte rar. Mai des se observă prezența a cîtorva glande mamare *(polymastia)* sau mameloane pe peretele toracic *(polythelia).*

Stratul mediu al peretelui toracic include mușchii și fasciile lor, vasele și nervii, spre deosebire de cele superficial și profund, se caracterizează prin particularități anatomotopografice pronunțate (fig. 71).

Sub fascia superficială se află fascia pectorală proprie – fascia pectorală *(fascia pectoralis).* Ea formează teci ale mușchilor situați mai profund. În regiunea anterosuperioară *fascia pectoralis* formează teaca mușchilor mare pectoral și dințat anterior, în regiunea sternală ea se transformă în membrana aponevrotică anterioară *(membrana sterni anterior),* lateral – în *fascia deltoidea* și *fascia axillaris.* Lama profundă a fasciei pectorale e numită fascia clavipectorală *(fascia clavipectoralis).* Ea formează teaca mușchiului pectoral mic *(m. pectoralis minor).* Sectorul lateral al acestei regiuni prezintă peretele anterior al fosei axilare, aici se determină trei triunghiuri, care conțin pachetul neurovascular axilar – *trigonum clavipectorale* situat între claviculă și marginea superioară a mușchiului mic pectoral, *trigonum pectorale* ce corespunde limitelor mușchiului mic pectoral, *trigonum subpectorale* limitat de marginile inferioare ale mușchilor mic și mare pectorali.

Între fasciile ce acoperă suprafețele posterioară a *m. pectoralis major* și anterioară a *m. pectoralis minor* e situat *spatium subpectoralis superficialis,* care conține aglomerări adipoase. Sub *m. pectoralis minor* și în porțiunea anterioară a peretelui toracic e situat un strat de țesut adipos – *spatium subpectoralis profundus.* În spațiile numite pot apărea flegmoane subpectorale. Un pericol deosebit prezintă flegmoanele ce contactează cu spațiile intercostale. Deoarece spațiul subpectoral profund prezintă o porțiune a apexului *fossa axillaris,* aglomerațiile adipoase pe traseul vaselor comunică cu spațiul adipos cervical. De aceea focarele purulente și hematoamele se pot răspîndi din straturile profunde ale fosei infraclaviculare în regiunea axilară, iar mai apoi și a spatelui.

În regiunea anteroinferioară a toracelui, medial, fascia pectorală intră în componența peretelui anterior al tecii mușchiului abdominal rect, inferior de arcul costal ea se prelungește în fascia peretelui abdominal. Lamelele *fascia pectoralis* formează teci pentru *m. obliquus abdominis externus, m. serratus anterior.* Spațiile adipoase ale acestei regiuni sînt mai puțin pronunțate.

În regiunea anteromedială fascia pectorală e prezentată printr-o membrană densă, fiind o prelungire a foiţelor fasciale, care formează teaca muşchilor mari pectorali. Pe linia mediană fascia concreşte cu periostul sternului, capătă forma unei plăci groase şi se numeşte *membrana sterni anterior.* Stratul muscular în această regiune lipseşte.

Pe suprafaţa posterioară a cutiei toracice fascia pectorală la fel e prezentată prin două lamele (superficială şi profundă). Lamela superficială formează teacă pentru *m. trapezius* şi *m. latussimus dorsi;* cea profundă – teacă pentru următorii muşchi: în regiunea pectorală posterosuperioară – *m. levator scapulae, mm. rhomboidei major et minor, m. serratus posterior superior,* în regiunea posteroinferioară – *m. serratus posterior inferior,* în regiunea posteromediană – *m. erector spinae, m. transversospinalis.*

În regiunile pectorale dorsale sînt spaţii fasciale ce prezintă interes din punct de vedere practic. Primul strat de ţesut celular lax e situat între lamelele superficială şi profundă ale fasciei pectorale în limitele *m. trapezius.* Acest strat e îndeosebi de pronunţat în fosa supraspinoasă şi anterior se prelungeşte în spaţiul fosei infraclaviculare. Al doilea strat al ţesutului se află în limitele rezervorului osteofascial supra- şi infraspinos, relativ limitat. Pe traseul vaselor şi nervilor aceste spaţii comunică între ele,cu triunghiul cervical lateral şi cu fosa infraclaviculară. Ele se află într-o vecinătate apropiată cu spaţiul adipos subdeltoid.

Straturile trei şi patru ale ţesutului celular lax ocupă fisurile antescapulare anterioară şi posterioară, limitate de lamelele fasciale, ce acoperă *m. serratus anterior.* Fisura prescapulară posterioară comunică cu ţesutul celular al fosei axilare.

Stratul profund este prezentat de pereţii cutiei toracice. Scheletul cutiei toracice e alcătuit din 12 perechi de coaste cu cartilajele lor, din 12 vertebre toracice. Spaţiile intercostale sînt completate de muşchii intercostali, de vase şi nervi.

Primele 7 perechi de coaste se unesc nemijlocit cu sternul, ele sînt numite coaste adevărate *(costae verae).* Coastele VIII–X, unite prin cartilajele lor şi cu cartilajul coastei VII, formează arcul costal *(arcus costarum)* şi alcătuiesc coastele false *(costae spuriae).* Coastele XI, XII nu se unesc cu sternul şi sînt numite fluctuante – *costae fluctuantes.*

Sternul *(sternum)* e alcătuit din manubriu *(manubrium sterni),* corp *(corpus sterni)* şi procesul xifoid *(processus xiphoideus).* Corpul sternal se uneşte cu manubriul sub un unghi obtuz. Concreşterea acestor părţi sternale poate absenta, din care cauză la traume e posibilă deplasarea corpului sternal spre anterior. Coastele sînt situate sub un unghi mic spre planul orizontal, extremele lor anterioare se află mai jos de cele posterioare. Ambele suprafeţe ale corpului primei coaste (I) sînt situate în plan orizontal. Suprafaţa ei superioară e traversată de *a.* et *v. subclavia* şi *plexus brachialis.*

Cutia toracică (compages thoracis) are două aperturi – superioară *(apertura thoracis superior)* şi inferioară *(apertura thoracis inferior).* Apertura superioară a cutiei toracice e limitată de un inel osos alcătuit din: posterior – corpul vertebrei T_1, lateral – primele coaste, anterior – incizura manubriului sternal. Apertura e situată puţin anterior şi în jos sub un unghi orientat spre planul orizontal. În aşa mod marginea superioară a peretelui anterior e situată mai jos de marginea superioară a peretelui posterior. Prin apertura superioară a cutiei toracice iese în regiunea supraclaviculară (triunghiul lateral) domul pleural ce acoperă apexul plămînului şi se deplasează în regiunea cervicală trunchiul brahiocefal, arterele subclaviculare, carotidă comună stîngă şi toracice interne, venele jugulare şi subclaviculare, canalul toracic şi canalul limfatic drept, nervii vagi şi frenici, trunchiurile simpatice, traheea şi esofagul.

Un complex de formaţiuni (muşchi, vase, nervi), situate între două coaste vecine, constituie spaţiul intercostal. Cele mai late spaţii intercostale sînt situate în porţiunea superioară a cutiei toracice. În porţiunile lor anterioare ele sînt mai late decît în cele posterioare. Intervalul dintre coaste variază în timpul respiraţiei şi la diverse stări patologice (emfizemă, pleurită ş. a.).

La suprafaţă sînt situaţi muşchii intercostali externi *(mm. intercostales externi)*, ei completează spaţiul intercostal de la tuberculul costal pînă la extremele laterale ale cartilajelor costale. În regiunea cartilajelor costale muşchii trec în ţesutul conjunctiv fibros al membranei externe *(membrana intercostalis externa)*. Fibrele muşchilor intercostali externi sînt orientate de sus în jos şi din posterior în anterior.

Mai profund de muşchii intercostali externi se află muşchii intercostali interni *(mm. intercostales interni)*, direcţia fibrelor lor e inversă celei a muşchilor intercostali externi – de jos în sus şi posteroanterior. Muşchii intercostali interni ocupă spaţiile intercostale de la unghiurile costale pînă la stern. De la unghiurile costale pînă la coloana vertebrală muşchii sînt înlocuiţi de o membrană intercostală internă, subţire. Între muşchii intercostali externi şi interni se află un strat subţire de ţesut celular lax, traversat de vasele şi nervii intercostali.

Arterele intercostale *(aa. intercostales)* se divizează în anterioare şi posterioare. Arterele anterioare prezintă ramificaţii ale arterei toracice interne *(a. thoracica interna)*. În fiecare spaţiu intercostal se află cîte două artere (pe marginile costale superioară şi inferioară), ele se anastomozează cu arterele intercostale posterioare. Diametrul arterelor intercostale posterioare e mai mare decît al celor anterioare. Ele, cu excepţia celor două superioare care încep de la trunchiul costocervical al *a. subclaviculare*, provin de la *pars thoracica aortae*.

Arterele intercostale posterioare la nivelul capetelor costale se divizează în ramurile anterioară şi posterioară. Ramura posterioară rămîne situată pe suprafaţa toracică posterioară şi a coloanei vertebrale, vascularizînd muşchii şi pielea spatelui. Ramura anterioară, cu un diametru mai sporit, constituie în fond artera intercostală, ea participă la formarea pachetului neurovascular al spaţiului intercostal. Această arteră pe traseul de la apofiza vertebrală transversă pînă la unghiul costal e situată pe marginea inferioară a coastei respective. Vena intercostală se află mai sus de arteră, iar nervul intercostal – mai jos de arteră. De la unghiurile costale pînă la linia axilară medie, vasele spaţiului intercostal se află sub protecţia marginii costale inferioare, iar nervul respectiv trece de-a lungul acestei margini. Artera intercostală posterioară anterior de linia axilară medie, de obicei, se ramifică în două ramuri.

Ţinînd cont de particularităţile anatomotopografice ale pachetului neurovascular intercostal, spre a evita lezarea lui, puncţia toracică se recomandă a fi efectuată în spaţiile intercostale VII–VIII, între liniile scapulară şi axilară medie, pe marginea superioară a coastei situate mai jos.

Stratul toracic profund conţine două artere toracice interne *(aa. thoracice internae)*, care pornesc de la semicircumferinţa inferioară a *a. subclavia* lîngă marginea medială a *m. scalenus anterior*. Coborînd în jos, artera toracică internă trece pe suprafaţa posterioară a cartilajelor costale la o distanţă de 1,5–2 cm de marginea sternală, pe muşchii intercostali interni, fiind acoperită de fascia endotoracică *(fascia endothoracica)* şi de pleura parietală *(pleura parietalis)*. La nivelul arcului costal, artera se divizează în două ramuri terminale – musculofrenică *(a. musculophrenica)* şi artera epigastrică superioară *(a. epigastrica superior)*. Mai jos de cartilajul costal III, *a. thoracica interna* contactează cu muşchiul toracic transvers *(m. transversus thoracis)*.

Interiorul straturilor menţionate ale peretelui toracic este acoperit de fascia endotoracică – o rămăşiţă a fasciei embrionare, ce căptuşeşte cavitatea primară a corpului. În acest sens ea se aseamănă cu fasciile endocervicală, endoabdominală şi endopelvină. Fascia endotoracică e mai pronunţată în regiunile anterioare şi laterale şi mai puţin pronunţată lîngă coloana vertebrală.

Apertura toracică inferioară *(apertura thoracis inferior)* în partea posterioară e formată de corpul vertebrei T_{XII}, în părţile laterale şi anterioară – de marginile inferioare ale coastelor XI şi XII, de arcul costal şi apofiza xifoidă a sternului. În partea inferioară apertura e închisă de diafragm, care delimitează cavităţile toracică şi abdominală.

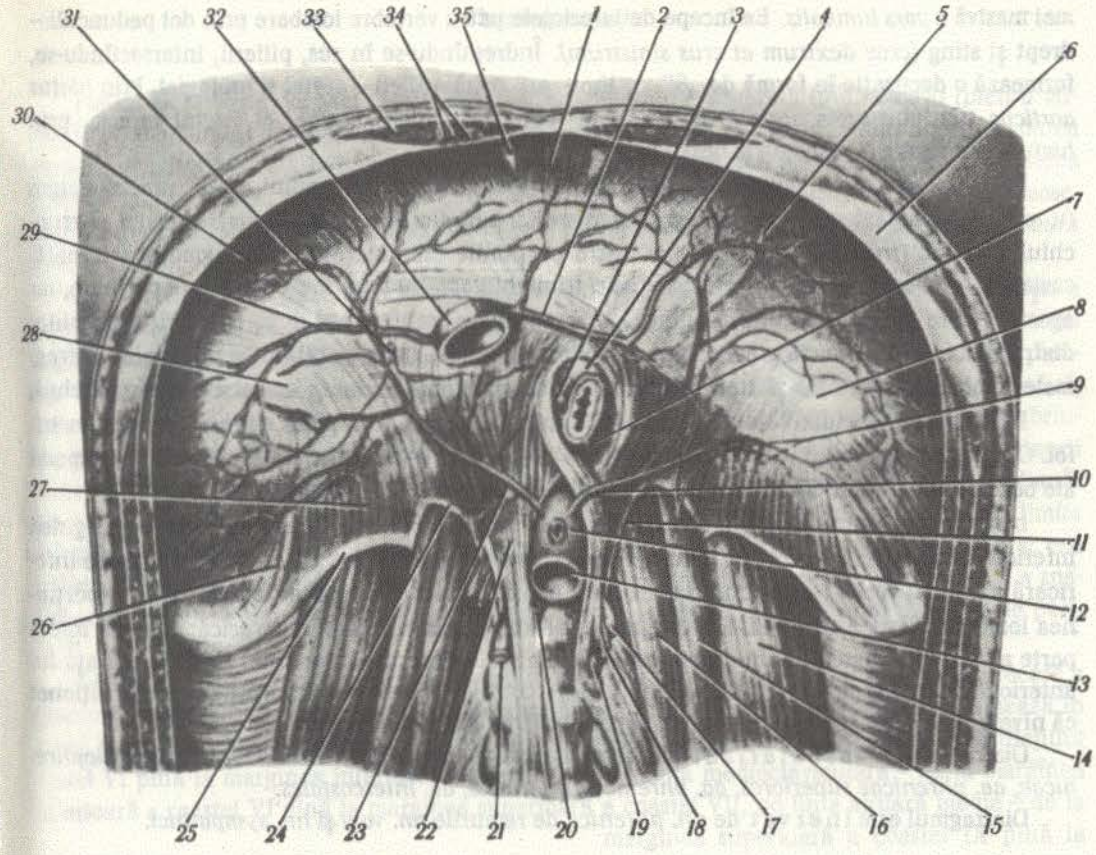

Fig. 72. Topografia diafragmului (aspect inferior):

1 — pars sternalis; 2 — v. phrenica inferior sinistra; 3 — truncus vagalis anterior; 4 — esophagus; 5 — n. phrenicus sinister; 6 — arcus costae; 7 — truncus vagalis posterior; 8 — centrum tendineum; 9 — aa. et vv. suprarenales superiores; 10 — a. phrenica inferior sinistra; 11 — crus sinistrum; 12 — truncus coeliacus; 13 — aorta abdominalis; 14 — m. quadratus lumborum; 15 — m. psoas major; 16 — m. psoas minor; 17 — truncus sympathicus; 18 — nn. splanchnicus major et minor; 19 — v. hemiazygos; 20 — ductus thoracicus; 21 — v. azygos; 22 — crus dextrum; 23 — a. phrenica inferior dextra; 24 — lig. arcuatum mediale; 25 — lig. arcuatum laterale; 26 — trigonum lumbocostale; 27 — pars lumbalis; 28 — centrum tendineum; 29 — v. phrenica inferior dextra; 30 — pars costalis; 31 — n. phrenicus dexter; 32 — v. cava inferior; 33 — m. rectus abdominis; 34 — a. et v. thoracicae internae; 35 — trigonum sternocostale

Diafragmul *(diaphragma)* prezintă un mușchi vast, relativ subțire, haşurat, în formă de cupolă cu apexul îndreptat în sus spre cavitatea toracică (fig. 72). Din punct de vedere fiziologic, diafragmul prezintă un organ care permanent funcționează. El este mușchiul respirator principal, determină presiunea intraabdominală, funcționarea organelor cavității abdominale, circulația limfatică. Paralizia diafragmului e urmată de dereglări respiratorii, de deplasarea organelor în cavitățile toracică şi abdominală, cît şi de dereglarea activității lor.

Diafragmul în ultimul timp tot mai des devine obiect al intervențiilor chirurgicale, deoarece în unele căi de acces şi metode chirurgicale se recurge la disecarea acestui mușchi. În legătură cu aceasta, întrebările referitoare la anatomia chirurgicală a diafragmului capătă o importanță practică tot mai mare.

Porțiunea musculară a diafragmului, potrivit punctelor de fixație pe circumferința aperturii toracice inferioare, se împarte în 3 părți: *pars sternalis, pars costalis* şi *pars lumbalis.* Din ele cea

mai masivă e *pars lumbalis.* Ea începe de la primele patru vertebre lombare prin doi pedunculi – drept şi stîng *(crus dextrum et crus sinistrum).* Îndreptîndu-se în sus, pilierii, intersectîndu-se, formează o decusaţie în formă de „8", ce limitează două orificii – aortal şi esofagial. Prin *hiatus aorticus* trec porţiunea aortală descendentă *(pars descendens aortae)* şi ductul toracic, prin *hiatus esophageus* – esofagul şi nervii vagi.

Printre fasciculele musculare, lateral de pedunculii diafragmului, trec venele azigos *(v. azygos),* hemiazigos *(v. hemiazygos)* şi nervii splanhnici *(nn. splanchnici),* precum şi trunchiul simpatic *(trunchus sympathicus).* Între porţiunile musculare ale diafragmului (sternală, costală şi lombară) deseori se formează fisuri triunghiulare, cu baza îndreptată spre periferie, iar apexul – spre partea centrului tendinos. Aceste fisuri musculare pot duce la apariţia herniilor diafragmale. O importanţă practică sporită au triunghiurile lombocostal (între porţiunile diafragmale lombară şi costală) şi sternocostal (între segmentele sternal şi costal ale diafragmului).

Fasciculele musculare ale diafragmului converg în centrul tendinos, care aminteşte un trifoi. Cu „foaia" anterioară vine în contact inima cu pericardul, cu cele laterale – porţiunile medii ale bazelor plămînilor. Orificiul venei cave inferioare e situat în centrul tendinos.

Inserţia diafragmului se proiectează pe cutia toracică pe linia ce urmează de la marginea inferioară a apofizei xifoide (porţiunea sternală), cu 1–2 cm mai sus şi paralel cu marginea inferioară a arcului costal (segmentul costal), apoi pe coasta XII şi corpul vertebrelor $L_{III, IV}$ (porţiunea lombară). Partea centrală a diafragmului pătrunde sus în cavitatea toracică, cea mai înaltă parte a bolţii diafragmului din dreapta se află la nivelul spaţiului intercostal IV pe suprafaţa lui anterioară, din stînga – la nivelul spaţiului intercostal V (în timpul inspiraţiei). De menţionat că nivelul bolţii diafragmale variază în dependenţă de adîncimea respiraţiei.

Diafragmul e vascularizat de ramificaţiile *aa. thoracicae internae, aa. musculophrenicae, aa. phrenicae superiores, aa. phrenicae inferiores, aa. intercostales.*

Diafragmul este inervat de *nn. phrenici,* de ramurile *nn. vagi* şi *nn. sympathici.*

CAVITATEA TORACICĂ

Limitele. Cavitatea toracică e delimitată în partea anterioară de stern, în cele laterale – de coaste şi muşchii intercostali, în cea posterioară – de coloana vertebrală, în cea inferioară – de diafragm, interiorul ei e căptuşit de fascia endotoracică *(fascia endothoracica)* şi pleură. Cavitatea toracică include cavitatea pleurală pară şi cavitatea pericardică cu conţinutul lor (plămînii şi inima) şi mediastinul *(mediastinum).* Mediastinul prezintă un spaţiu ce conţine organe delimitat: în părţile laterale – de pleurele mediastinale *(pleura mediastinalis),* în cele anterioară, posterioară şi inferioară – de fascia endotoracică, după care urmează: în partea anterioară – sternul, posterioară – coloana vertebrală, inferioară – diafragmul.

Mediastinul printr-un plan frontal, trecut prin rădăcinile plămînilor, se împarte în părţile anterioară şi posterioară. În afară de aceasta, mai pot fi distinse mediastinele superior, mediu şi inferior. Mediastinul superior *(mediastinum superius)* include formaţiunile anatomice situate mai sus de planul orizontal condiţionat, trasat la nivelul rădăcinilor plămînilor. Mediastinul anterior *(mediastinum anterius)* e situat mai jos de planul indicat, între stern şi pericard. Mediastinul mediu *(mediastinum medium)* conţine pericardul cu inima şi segmentele intrapericardice ale vaselor magistrale. Mediastinul inferior e situat între pericard şi diafragm. Mediastinul posterior *(mediastinum posterius)* se află între pericard şi coloana vertebrală.

Pleura *(pleura)*

Pleura alcătuieşte doi saci seroşi. Între foiţele pleurale – viscerală (pulmonară) *(pleura visceralis pulmonalis)* şi parietală *(pleura parietalis)* – se formează un spaţiu fisural numit cavitatea pleurală *(cavitas pleuris)*. Foiţele pleurale se îndepărtează în timpul inspiraţiei şi cînd cavitatea pleurală conţine sînge, puroi, exsudat. În dependenţă de regiunea acoperită de pleură, se deosebesc pleurele costală *(pleura costalis)*, diafragmală *(pleura diafragmatica)* şi mediastinală *(pleura mediastinalis)*.

Drept limite ale pleurei servesc proiecţiile pe peretele toracic ale locurilor de tranziţie a unei porţiuni pleurale în alta; poziţia limitelor variază (fig. 73). *Limita anterioară* (pasajul pleurei costale în cea mediastinală) din dreapta de cele mai dese ori începe de la domul pleural, situat cu 1–4 cm mai sus de claviculă sau la nivelul colului coastei I, trece în jos şi medial, intersectînd articulaţia sternoclaviculară dreaptă, urmează după jumătatea dreaptă a manubriului şi corpului sternal, apropiindu-se de linia mediană anterioară. Din stînga limita pleurii urmează tot după manubriu şi corpul sternal, deplasîndu-se puţin în stînga de la linia mediană. La nivelul coastei IV ea brusc înclină în stînga (respectiv incizurii cardiace), trece în limita inferioară a pleurei la nivelul cartilajului coastei VI. În aşa mod, în partea superioară şi cea inferioară limita anterioară a pleurei se îndepărtează formînd două spaţii interpleurale. La spaţiul superior aderă ţesutul adipos lax şi glanda timică, la cel inferior – cordul acoperit de pericard.

Limita pleurală *inferioară* începe la nivelul spaţiilor intercostale V–VI în locul de trecere a pleurei costomediastinale în cea costodiafragmală. De la cartilajul coastei VI pleura urmează în jos şi lateral, trecînd din dreapta pe linia parasternală de la marginea inferioară a cartilajului costal VI pînă la marginea inferioară a coastei VII, pe linia medioclaviculară – de la marginea inferioară a coastei VI pînă la marginea superioară a coastei VII, pe linia axilară medie – de la marginea superioară a coastei IX pînă la jumătatea lăţimii coastei X, pe linia scapulară – de la marginea inferioară a coastei XI pînă la nivelul coastei XII.

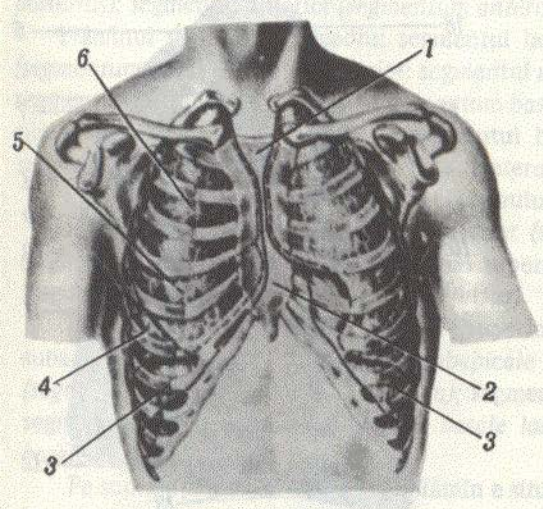

Fig. 73. Limitele anterioare ale pleurei (linia continuă) şi ale plămînilor (linia punctată):
1 – area thymica; 2 – area pericardiaca; 3 – recessus costodiaphragmaticus; 4 – lobus inferior pulmonis; 5 – lobus medius; 6 – lobus superior

Din stînga limita inferioară trece pe linia parasternală de la marginea superioară a coastei V pînă la marginea inferioară a cartilajului coastei VI şi marginea superioară a cartilajului coastei VII. Pe linia axilară medie limita se află la nivelul jumătăţii coastei IX pînă la marginea inferioară a coastei X. Pe linia scapulară limita inferioară trece de la marginea inferioară a coastei XI, ajungînd puţin mai inferior de coasta XII.

Limita posterioară a pleurei din dreapta începe la nivelul domului pleural, apoi brusc deviază spre centru, atingînd linia mediană la nivelul vertebrelor $T_{III–V}$. Mai departe limita urmează pe aceeaşi linie pînă la nivelul vertebrelor $T_{VIII, IX}$, devieri de la această linie se admit în limitele

0,5–0,6 cm. Apoi limita posterioară a pleurei, deviind neînsemnat de la linia mediană la nivelul treimii superioare a corpului vertebral T_{XII}, trece în limita pleurală inferioară.

Domul pleural (cupula pleurae) prezintă un sector al foiței parietale pleurale situat supraclavicular, care corespunde apexului pulmonului. În față el este cu 2–3 cm mai sus de claviculă, în partea posterioară atinge nivelul apofizei spinoase a vertebrei C_{VII}. Domul pleural se fixează de coasta I și vertebrele cervicale prin travee conjunctive ale fasciei cervicale prevertebrale.

Sectoarele cavității pleurale situate în locurile de trecere a unei porțiuni a pleurei parietale în alta sînt numite adînciturі pleurale (sinusuri). Cînd sinusurile parțial sau total sînt ocupate de plămîni, foițele pleurale contactează.

Se disting următoarele sinusuri pleurale.

Sinusul costodiafragmal (recessus costodiaphragmaticus) – par, cel mai profund sinus, situat în locul de trecere a pleurei costale în cea diafragmală (vezi fig. 73). Cel mai adînc loc al acestui sinus (pînă la 6–8 cm) corespunde liniei axilare medii dintre coastele VII–X.

Sinusul costomediastinal (recessus costomediastinalis) par (anterior și posterior), e bine distins în partea anterioară în locul tranziției pleurei costale în cea mediastinală. Sinusul drept e mai pronunțat decît cel stîng. Sinusul diafragmomediastinal *(recessus diaphragmomediastinalis)* e cel mai slab dezvoltat.

Plămînii *(pulmones)*

Sînt situați în cavitatea toracică în saci pleurali separați. Fiecare plămîn are o formă conică neregulată cu bază *(basis pulmonis)* și apex rotunjit, cu 2–3 cm mai sus de claviculă (fig. 74). Plămînul drept e mai mare, puțin mai scurt și mai lat decît cel stîng. Fiecare plămîn are trei

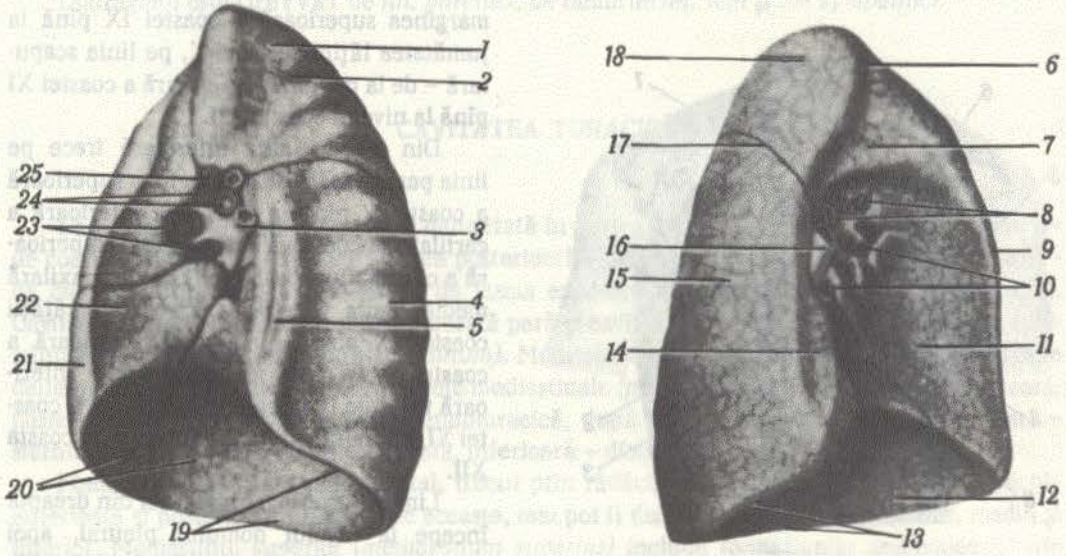

Fig. 74. Plămînii drept și stîng:

1 – apex pulmonis; 2 – lobus superior; 3 – bronchus segmentalis subapicalis; 4 – lobus inferior; 5 – sulcus v. azygos; 6 – sulcus a. subclaviae; 7 – sulcus arcus aortae; 8 – rr. a. pulmonalis; 9 – margo anterior; 10 – rr. vv. pulmonales; 11 – facies medialis lobi superioris; 12 – facies diaphragmatica; 13 – margo inferior; 14 – sulcus pars descendens aortae; 15 – facies costalis; 16 – bronchus; 17 – fissura obliqua; 18 – apex pulmonis; 19 – margo inferior; 20 – facies diaphragmatica; 21 – lobus medius pulmonis; 22 – facies medialis; 23 – rr. vv. pulmonales; 24 – rr. a. pulmonalis; 25 – bronchus segmentalis apicalis

suprafeţe: externă sau costală *(facies costalis)*, diafragmală *(facies diafragmatica)* şi medială *(facies medialis)*. Suprafaţa costală contactează cu coastele, e convexă, suprafeţele diafragmală şi mediastinală sînt concave. Limitele anterioară şi posterioară ale plămînilor coincid cu limitele pleurei.

Limitele. Limita inferioară a plămînului drept poate fi trasată pe linia parasternală la nivelul jumătăţii cartilajului costal VI, pe linia medioclaviculară – pe marginea inferioară a coastei VII, pe linia axilară medie – pe marginea inferioară a coastei IX, pe linia paravertebrală – pe marginea superioară a coastei XI.

Limita inferioară a plămînului stîng serveşte linia ce uneşte următoarele puncte: marginea inferioară a coastei VI – pe linia parasternală, jumătatea coastei VII – pe linia medioclaviculară, marginea superioară a coastei VIII – pe linia axilară medie şi marginea superioară a coastei XI – pe linia paravertebrală.

Limitele apexurilor plămînilor coincid cu cele ale domului pleural – în faţă cu 2–3 cm mai sus de claviculă, în spate – la nivelul apofizei spinoase a vertebrei C_{VII}.

La determinarea proiecţiei lobilor pulmonari, pe peretele toracic se duc trei linii. Prima linie corespunde fisurii pulmonare oblice *(fissura obliqua)*, ea uneşte apofiza spinoasă a vertebrei T_{III} cu locul de trecere a coastei IV în cartilajul său. A doua linie corespunde fisurii orizontale *(fissura horizontalis)* a plămînului drept şi se trasează pe coasta IV de la linia axilară anterioară pînă la stern. A treia linie se trasează ţinînd cont de structura lobară a plămînilor. Ea se duce din punctul de intersecţie a primelor două linii, deja indicate, spre apofiza spinoasă a vertebrei T_{VII}.

Conform Nomenclaturii Anatomice Internaţionale (PNA, 1980), în plămînul stîng se disting doi lobi – superior şi inferior *(lobus superior et lobus inferior)*, iar în cel drept trei – superior, mediu şi inferior *(lobus superior, medius, inferior)* (fig. 75).

Structura segmentară a plămînilor, conform aceleiaşi clasificaţii, e următoarea. Plămînul drept, lobul superior: segmentul apical *(segmentum apicale)*; segmentul posterior *(segmentum posterius)*; segmentul anterior *(segmentum anterius)*.

Plămînul drept, lobul mediu: segmentul lateral *(segmentum laterale)*; segmentul medial *(segmentum mediale)*. Lobul inferior: segmentul apical (superior) *(segmentum apicale (superius)*; segmentul bazal medial (cardiac) *(segmentum basale mediale (cardiacum)*; segmentul bazal anterior *(segmentum basale anterius)*; segmentul bazal posterior *(segmentum basale posterius)*; segmentul bazal lateral *(segmentum basale laterale)*.

Segmentele bronhopulmonare ale plămînului stîng.

Lobul superior: segmentul apicoposterior *(segmentum apicoposterius)*; segmentul anterior *(segmentum anterius)*; segmentul lingual superior *(segmentum lingulare superius)*; segmentul lingual inferior *(segmentum lingulare inferius)*.

Lobul inferior: segmentul apical (superior) *(segmentum apicale (superius)*; segmentul subapical (subsuperior) *(segmentum subapicale (subsuperius)*; segmentul bazal medial (cardiac) *(segmentum basale mediale (cardiacum)*; segmentul bazal anterior *(segmentum basale anterius)*; segmentul bazal lateral *(segmentum basale laterale)*; segmentul bazal posterior *(segmentum basale posterius)*.

Pe suprafaţa medială a fiecărui plămîn e situat hilul pulmonar *(hilus pulmonis)* cu elementele anatomice care alcătuiesc rădăcina plămînului *(radix pulmonis)*: bronhul, arterele şi venele pulmonare, vasele şi nervii bronhiali, ganglionii limfatici. Rădăcina plămînului scheletotopic e situată la nivelul vertebrelor $T_{V–VII}$. În componenţa rădăcinii pulmonare intră porţiunile pericardiacă şi pleurală.

Cu rădăcina plămînului drept din partea ei anterioară vin în contact vena cavă superioară, nervul frenic şi parţial atriul drept. În partea posterioară a hilului trece vena azigos *(v. azygos)*,

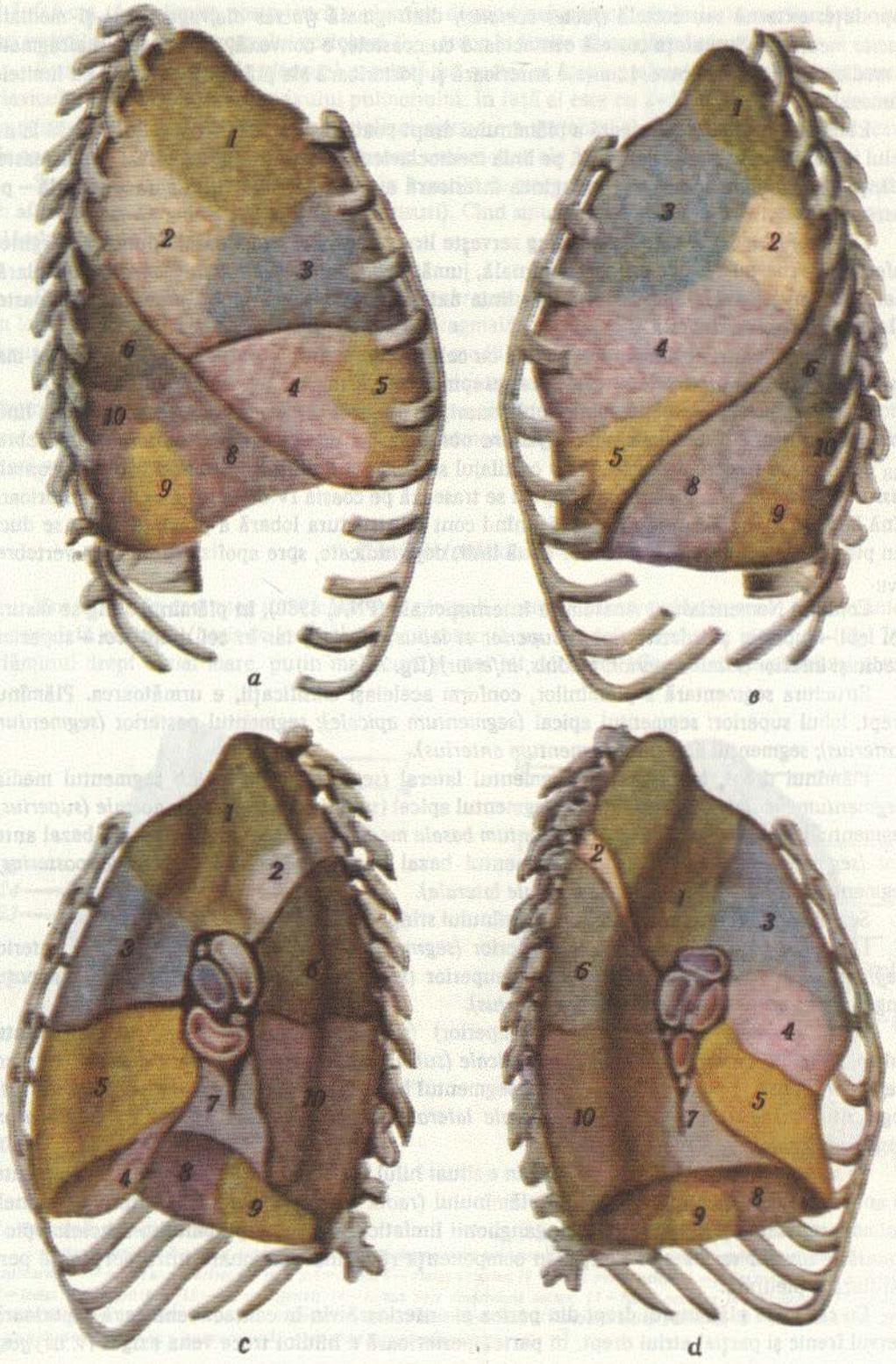
1
2
3
4
5
6
7
8
9
10
a
в
c
d

Fig. 75. Segmentele pulmonare:

a, b — plămînul drept; *c, d* — plămînul stîng; *1* — segmentul apical al lobului superior; *2* — segmentul posterior; *3* — segmentul anterior; *4* — segmentul lateral al plămînului drept şi segmentul lingual superior al plămînului stîng; *5* — segmentul medial al plămînului drept şi segmentul lingual inferior al plămînului stîng; 6 — segmentul apical al lobului inferior; *7* — segmentul bazal medial (cardiac); *8* — segmentul bazal anterior; *9* — segmentul bazal lateral; *10* — segmentul bazal posterior; în hilul pulmonar drept — bronhul principal, artera pulmonară, vena pulmonară; în hilul pulmonar stîng — artera pulmonară, bronhul principal, vena pulmonară (de sus în jos)

cu 0,5–1 cm mai sus se află arcul venei azigos şi nervul vag drept, care dă ramuri pulmonare. În partea anterioară a hilului pulmonar stîng nu sînt situate organe. Nervul frenic stîng, trecînd în apropierea rădăcinii pulmonare, nu contactează cu ea. Suprafaţa posterioară a hilului pulmonar stîng vine în contact cu esofagul, care e strîns legat de segmentul incipient al bronhului. În părţile laterale şi posterioară e situată porţiunea descendentă a aortei, separată printr-un strat de ţesut celular; în partea superioară a hilului pulmonar se află arcul aortei. Nervul vag stîng, intersectînd suprafaţa anterioară a arcului aortei, urmează după bronhul stîng, aflîndu-se într-o vecinătate strînsă cu el, iar mai departe se ramifică pe esofag. Corelaţiile componentelor hilului pulmonar în plan frontal, de obicei, sînt dispuse astfel încît în partea lui inferioară să fie venele pulmonare. În hilul pulmonar drept superior e situat bronhul principal (sau ramificările lui), iar în partea anteroinferioară a lui trece artera pulmonară. În hilul pulmonar stîng superior se află artera pulmonară, iar mai jos – bronhia principală. Pe lîngă aceasta în hilul pulmonar vasele sînt situate înaintea bronhiilor.

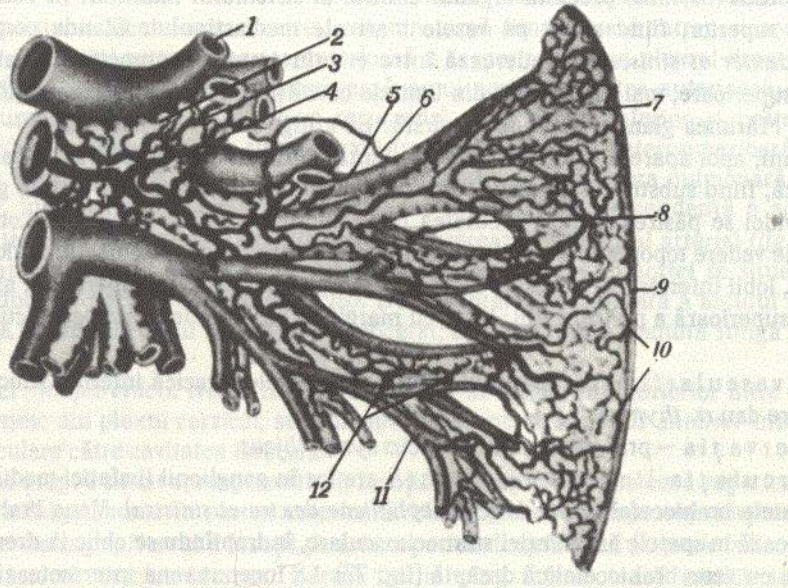

Fig. 76. Schema anastomozelor dintre vasele segmentului pulmonar:

1 — artera pulmonară; *2* — bronhul; *3* — artera bronhială; *4* — venele bronhiale; *5* — bronhiola terminală; *6* — anastomoză lungă între arterele bronhială şi pulmonară; *7* — alveolele; *8* — anastomoză scurtă între arterele bronhială şi pulmonară; *9* — pleura viscerală; *10* — anastomoze directe între artera şi vena pulmonare; *11* — vena pulmonară; *12* — vene bronhiale care se varsă în vena pulmonară

Vascularizaţia. Prin arterele pulmonare dreaptă şi stîngă sîngele vine în plămîni *(a. pulmonalis dextra et sinistra).* Ele încep de la trunchiul pulmonar *(truncus pulmonalis),* iar cel din urmă pleacă de la ventriculul cardiac drept. Vasele pulmonare, alcătuind circuitul mic, îndeplinesc funcţia respiratorie. Ramurile bronhiale *(rr. bronchiales),* fiind ramificaţii ale porţiunii toracice a aortei, exercită în plămîni funcţia trofică (trofica ţesutului pulmonar).

Patru vene pulmonare se varsă în auriculul stîng, prezentînd partea terminală a circuitului mic. De la plămîni refluxul venos are loc prin venele bronhiale *(vv. bronchiales).* Cele din urmă se varsă în venele azigos şi hemiazigos. Ramificaţiile arterelor şi venelor pulmonare formează anastomoze arteriolovenulare, alcătuite în felul arterelor terminale (fig. 76).

Inervaţia. Nervii vegetativi ai plămînilor îşi iau începutul de la lanţul simpatic (inervaţia simpatică) şi de la nervii vagi (inervaţia parasimpatică). Nervii simpatici provin de la ultimii doi nervi cervicali şi primii cinci nervi rahidieni toracici. Conductorii nervoşi spre hilul pulmonar însoţesc bronhii, formînd plexul pulmonar divizat în anterior şi posterior *(plexus pulmonalis anterior et posterior).*

Circulaţia limfatică eferentă are loc în ganglionii limfatici bronhopulmonari, paratraheali, superiori şi inferiori traheobronhiali, precum şi în ganglionii limfatici mediastinali anteriori şi posteriori.

Organele mediastinului anterior

Conform Nomenclaturii Anatomice Internaţionale, organele enumerate mai jos sînt atribuite la mediastinul superior.

Timusul *(thymus)* prezintă organul central al sistemului imunitar. El ocupă spaţiul interpleural superior, fiind situat pe vasele mari ale mediastinului. Glanda constă din doi lobi *(lobus dexter et sinister)* ce aderează între ei prin ţesutul conjunctiv fibrilar lax. Extremele lobare superioare, mai înguste, ies din limitele cavităţii toracice, uneori ajungînd pînă la glanda tiroidă. Mărimea glandei depinde de vîrstă. Ea atinge greutatea maximă (30–40 g) la vîrsta de 14–15 ani, apoi apare o involuţie treptată, lentă. Porţiunile laterale şi inferioare ale glandei se atrofiază, fiind substituite cu ţesut adipos. La vîrsta de 60–70 ani contururile generale alungite ale glandei se păstrează, însă greutatea ei se micşorează pînă la 12–6 g. Lobii timusului din punct de vedere topografic, în partea superioară pătrunde sub muşchii sternohioidian şi sternotiroidian, lobii inferiori sînt situaţi pe venele brahiocefalică şi cavă superioară, arcul aortei şi porţiunea superioară a pericardului. Lobii cu marginile lor laterale contactează cu pleura mediastinală.

La vascularizaţia timusului contribuie arterele toracică internă, subclavă, brahiocefalică, care dau *rr. thymici.*

Inervaţia – prin intermediul *truncus sympathicus.*

Circulaţia limfatică eferentă are loc în ganglionii limfatici mediastinali anteriori.

Venele brahiocefalice *(vv. brachiocephalicae dextra et sinistra).* Vena brahiocefalică stîngă se formează în spatele articulaţiei sternoclaviculare, îndreptîndu-se oblic la dreapta şi în jos spre a se uni cu vena brahiocefalică dreaptă (fig. 77). La început vena intersectează artera subclaviculară stîngă în partea ei anterioară, apoi din partea posterioară vena este intersectată de artera carotidă comună stîngă, în cea anterioară – de către nervii vag şi frenic. Porţiunea medie a venei brahiocefalice stîngă contactează cu semicircumferinţa superioară a arcului aortei. Tot în porţiunea medie a venei se varsă vena tiroidă inferioară (în semicircumferinţa vasculară superioară) şi venele toracice interne *(vv. thoracicae internae)* – în semicircumferinţa inferioară a venei brahiocefalice stîngi.

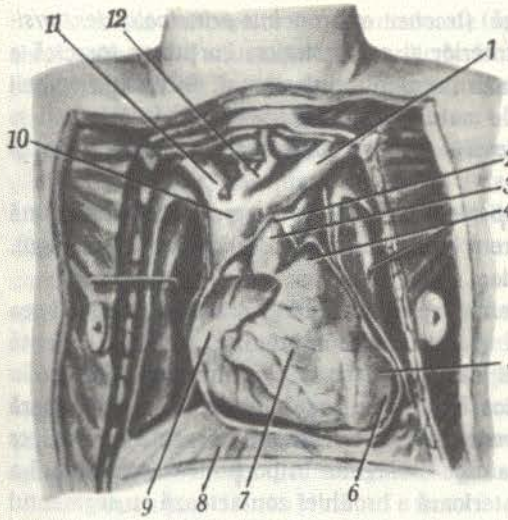

Fig. 77. Mediastinul anterior:
1 – v. brachiocephalica sinistra; 2 – linia anterioară de tranziţie a pericardului; 3 – pars ascendens aortae; 4 – truncus pulmonalis; 5 – ventriculus sinister; 6 – apex cordis; 7 – ventriculus dexter; 8 – diaphragmul; 9 – atrium dextrum et auricula dextra; 10 – vena cava superior; 11 – v. brachiocephalica dextra; 12 – v. thyroidea ima

Vena brahiocefalică dreaptă e mult mai scurtă decît cea stîngă. Ea se formează în partea posterioară a articulaţiei sternoclaviculare drepte, urmează în jos şi medial către extrema cartilajului coastei I din dreapta. Aici vena brahiocefalică dreaptă se uneşte cu cea stîngă şi formează vena cavă superioară. Vena brahiocefalică dreaptă e situată în dreapta şi puţin mai înainte de trunchiul brahiocefalic *(truncus brachiocephalicus)*, contactează cu pleura mediastinală şi nervul frenic drept.

Vena cavă superioară *(v. cava superior)* apare în urma contopirii venelor brahiocefalice. Fiind situată în dreapta, prezintă una din cele mai mari formaţiuni în porţiunea superioară a mediastinului anterior. De la formarea sa pînă la vărsarea în atriul drept, vena are un traseu de 4–5 cm. Ea contactează cu pleura mediastinală dreaptă, cu începutul arcului aortei, unde între ele trece nervul frenic drept. În semicircumferinţa posterioară, uneori dreaptă, a venei cave superioare, în treimea ei medie, se varsă vena azigos *(v. azygos)*.

Arcul aortei *(arcus aortae)* prezintă o continuare a porţiunii ascendente a aortei, cea din urmă fiind situată intrapericardic. Segmentul incipient al arcului aortei în partea anterioară e acoperit de sacul pleural drept, cel terminal – de cel stîng. Nervul vag stîng intersectează arcul aortei în partea anterioară. Ramura lui – nervul recurent laringeu *(n. laryngeus recurrens)* – îl ocoleşte inferior şi posterior. În partea anteromedială a nervului vag e situat nervul frenic stîng, în cea anterosuperioară a arcului aortei – vena brahiocefalică stîngă. Mai jos de arcul aortei se află artera pulmonară dreaptă şi bronhul stîng, intersectîndu-l, arcul aortei urmează în porţiunea descendentă a aortei. Pe semicircumferinţa anteroinferioară a arcului aortei se inserează ligamentul arterial *(lig. arteriosum)* – ductul arterial (Botall) obliterat. În partea posterioară a arcului aortei se situează traheea, esofagul, ductul toracic *(ductus thoracicus)*. De la suprafaţa superioară a arcului aortic în direcţie craniană îşi iau începutul trunchiul brahiocefal, artera carotidă comună stîngă şi artera subclavă stîngă.

Nervii frenici *(nn. phrenici)*. Nervii frenici sînt situaţi în mediastinul anterior între pericard şi pleură. Ei pornesc din plexul cervical, se îndreaptă în jos pe *m. scalenus anterior* între artera şi vena subclaviculare către cavitatea toracică.

Nervul frenic drept e situat aproape vertical, însoţit la început de vena cavă superioară, apoi el intersectează hilul pulmonar în partea anterioară. Mai departe merge pe suprafaţa laterală a pericardului spre diafragm. Nervul e însoţit de artera pericardiacofrenică *(a. pericardiacophrenica)* – ramură a arterei toracice interne. Nervul frenic stîng intersectează semicircumferinţa anterioară a arcului aortei, fiind situat în partea anteromedială a nervului vag. În drum spre diafragm nervul trece printre pleura mediastinală stîngă şi pericard. Nervii frenici totdeauna sînt situaţi în partea anterioară a hilului pulmonar, iar nervii vagi – în cea posterioară. Nervul frenic din punct de vedere funcţional este nerv mixt. Fibrele lui motorii inervează diafragmul, cele senzitive – pleura, pericardul. Unele ramificaţii terminale ale lui pătrund în cavitatea abdominală, participînd la inervaţia peritoneului, ficatului şi ligamentelor lui.

Traheea şi bronhiile principale (dreaptă/stîngă) *(trachea et bronchus principalis dexter/sinister)* sînt situate la limita dintre mediastinul anterior şi cel posterior. Porţiunea toracică a traheii corespunde liniei mediane şi se proiectează pe manubriul sternal. Bifurcaţia traheii coincide cu vertebrele $T_{V, VI}$. Unghiul bifurcaţiei la maturi constituie 55–60°. În faţa traheii se află vena brahiocefalică stîngă, la nivelul vertebrei T_{IV} traheea contactează cu arcul aortei şi trunchiul brahiocefalic ce porneşte de la aortă.

În dreapta traheii se află nervul vag (drept) şi pleura, în stînga – artera carotidă comună stîngă *(a. carotis communis sinistra)* şi nervul recurent laringeu. În urma traheii se află esofagul, situat în mediastinul superior şi mediastinul posterior.

Bronhia principală dreaptă e o prelungire a traheii, ea este mai largă şi mai scurtă decît cea stîngă, cu o orientare mai verticală decît a celei stîngi. Ca urmare în bronhia principală dreaptă mai des nimeresc corpi eterogeni. Fiind situată mai jos de arcul aortei, bronhia dreaptă trece în partea anterioară a esofagului, suprafaţa ei anterioară parţial e acoperită de artera pulmonară dreaptă. Mai sus de bronhie, spre locul vărsării în vena cavă superioară, se îndreaptă vena azigos *(v. azygos)*. Bronhia principală stîngă e situată înaintea esofagului în porţiunea descendentă a aortei, adiacentă cu nervul vag stîng. Suprafaţa anterioară a bronhiei contactează cu segmentul incipient al arcului aortei. Suprafeţele anterioară şi laterale ale traheii, bifurcaţia ei şi bronhiile principale sînt înconjurate de ţesut celular lax, el conţine ganglioni limfatici traheali, traheobronhiali superiori şi inferiori. Aceşti ganglioni sînt regionali pentru trahee şi bronhii, plămîni şi pleură şi pentru ţesutul celular al mediastinului.

În mediastinul mediu sînt situaţi pericardul şi cordul.

Pericardul prezintă un sac seros închis, ce înconjoară cordul, porţiunea ascendentă a aortei pînă la tranziţia ei în arc, trunchiul pulmonar pînă la divizarea lui, orificiile venelor cave şi pulmonare. Pericardul e alcătuit din următoarele straturi: extern fibros *(pericardium fibrosum)* şi intern seros *(pericardium serosum)*. Pericardul seros constă din foiţa parietală *(lamina parietalis pericardii serosi)* şi foiţa viscerală *(lamina visceralis pericardii serosi, s. epicardium)*, care acoperă cordul. Epicardul nu acoperă toată suprafaţa inimii. În special, nu sînt acoperite locurile de confluenţă a venelor pulmonare, un sector pe suprafaţa posterioară a atriului drept, limitat de venele cave superioară şi inferioară. Sectoarele paracardiale ale venelor cave şi pulmonare sînt acoperite de epicard parţial (numai în părţile anterioară şi laterale). În locurile unde pericardul trece în foiţa parietală a pericardului seros, se formează sinusuri. Cele mai mari dintre ele sînt: sinusul transvers *(sinus transversus pericardii)*, oblic *(sinus obliquus pericardii)* şi anteroinferior *(sinus pericardii anterior inferior)*. Sinusul anteroinferior ocupă locul unde pericardul intră în unghiul format de diafragm şi peretele toracic anterior. Adîncimea sinusului uneori atinge cîţiva centimetri.

Primele două sinusuri ale pericardului sînt situate pe peretele posterior al pericardului. Partea anterioară a sinusului transvers e limitată de pericard, care înconjoară segmentele incipiente ale aortei ascendente şi trunchiului pulmonar, partea posterioară – de epicard, care acoperă atriurile drept şi stîng, de către auriculele atriale şi suprafaţa anterostîngă a venei cave superioare. În părţile inferioară şi superioară sinusul transvers e închis, iar în spatele aortei şi al trunchiului pulmonar el comunică cu cavitatea pericardică. Introducînd degetul în sinusul transvers, se pot apuca aorta şi trunchiul pulmonar.

Sinusul pericardic oblic se află în partea inferioară a sectorului posterior al pericardului între plicile asociative pericardice. În partea anterioară sinusul e limitat de epicardul suprafeţei posterioare a atriului stîng, în cea posterioară – de peretele posterior al pericardului, din stînga – de vena cavă inferioară (în sectoarele ei acoperite de pericard). În afară de sinusurile indicate, între epicard şi lama parietală a pericardului se formează un şir de adînciturі (recese) pericardice, ca de exemplu, recesul venei cave superioare, retroaortal, al vaselor pulmonare ş. a.

Parcursul sectoarelor intracardiace ale vaselor bazei cordului diferă. Spre exemplu, trunchiul pulmonar e situat intrapericardic în întregime, pînă la ramificarea sa. Lungimea acestei porţiuni diferă de la 3 la 6 cm. Partea dreaptă a aortei ascendente se află sub pericard pe o distanţă de 8–10 cm, iar cea stîngă – de 2,5–4 cm. Lungimea porţiunii intrapericardice a venei cave superioare diferă de la 2 la 5 cm. Arterele pulmonare şi ramurile lor şi venele pulmonare sînt învelite de pericard numai din partea anterioară.

Vascularizaţia pericardului e abundentă, în fond, ea are loc prin ramurile arterei toracice interne şi ale aortei pectorale, mai pot exista şi alte surse *(a. pericardiacophrenica, rr. mediastinales, aa. bronchiales, rr. esophagei, aa. intercostales, aa. thymici).* De la arterele numite spre pericard se îndreaptă ramurile lor. Vasele venoase ale pericardului formează plexuri cu reflux venos prin *v. pericardiacophrenica,* venele timice, intercostale şi diafragmale superioare.

Inervaţia pericardului se înfăptuieşte de către nervii vagi şi simpatici (din plexuri formate de aceşti nervi: plexuri extracardiace superficial şi profund, aortal, pulmonare anterior şi posterior, esofagian). În afară de aceasta, pericardul este inervat de ramurile nervului recurent laringeu stîng şi ale nervilor intercostali.

Circulaţia limfatică eferentă are loc în ganglionii limfatici mediastinali superiori şi inferiori, în ganglionii bifurcaţiei traheii, paraesofagieni şi ai hilului pulmonar.

Corelaţia pericardului cu formaţiunile vecine variază. Peretele anterior al pericardului vine în contact în cea mai mare parte cu fascia endotoracică *(fascia endothoracica)* şi pleura mediastinală. Partea de sus a lui contactează cu ţesutul celular, glanda timică, partea inferioară – cu peretele toracic anterior. Peretele posterior al pericardului contactează cu traheea, bronhiile, cu artera pulmonară dreaptă, cu esofagul, aorta, nervii vagi şi cu pleura. Baza pericardului e concrescută cu centrul tendinos al diafragmului.

Cordul *(cor)* – organ cavitar muscular, de formă conică neregulată. Dispune de bază, îndreptată în sus şi puţin în urmă, apexul are poziţie anteroinferioară orientat spre stînga. Axa cardiacă longitudinală e îndreptată oblic de sus în jos, de la dreapta spre stînga şi posteroanterior. Se disting trei suprafeţe cardiace: anterioară sau sternocostală *(facies sternocostalis);* laterală sau pulmonară *(facies pulmonalis);* inferioară sau diafragmatică *(facies diaphragmatica)* (fig. 78).

Suprafaţa sternocostală e formată de peretele anterior al atriului drept şi de auriculul drept, situat în faţa părţii ascendente a aortei şi a trunchiului pulmonar. Mai la stînga e situat ventriculul drept împreună cu porţiunea incipientă a trunchiului pulmonar şi cu sulcusul interventricular anterior *(sulcus interventricularis anterior),* tot aici sînt situate ramura interventriculară a arterei coronare şi vena cardiacă mare *(v. cordis magna).* Pe aceeaşi suprafaţă, la stînga de sulcusul interventricular anterior, se determină un sector mic al ventriculului stîng şi apexul atriului stîng.

Suprafaţa pulmonară a cordului e alcătuită de peretele posterior al atriului şi ventriculul stîng. În componenţa suprafeţei diafragmatice intră ventriculul stîng, şi cîte un sector mic al ventriculului drept şi al atriului drept, situate în partea anterioară la dreapta de el.

Marginea dreaptă *a cordului* e ascuţită, formată, în fond, de ventriculul drept. Marginea stîngă e rotunjită şi e formată de ventriculul stîng, al cărui strat muscular e mai bine dezvoltat. Această margine cardiacă e numită şi boantă.

Atriurile prezintă cavităţi pentru recepţia sîngelui, ventriculele au destinaţia de a pompa sîngele în vase. Atriurile drept şi stîng sînt delimitate de septul interatrial *(septum interatriale).* În centrul septului e situată fosa ovală *(fossa ovalis).* La făt în locul fosei ovale e situat orificiul oval, prin care comunică ambele atriuri. La persistenţa orificiului oval către momentul naşterii apare viciul – orificiul oval deschis, la care în atriuri se amestecă sîngele arterial şi venos.

Ventriculele drept şi stîng sînt delimitate de septul interventricular bine dezvoltat. El constă din porţiunea musculară *(pars muscularis)* şi dintr-un sector mic, situat în partea superioară,

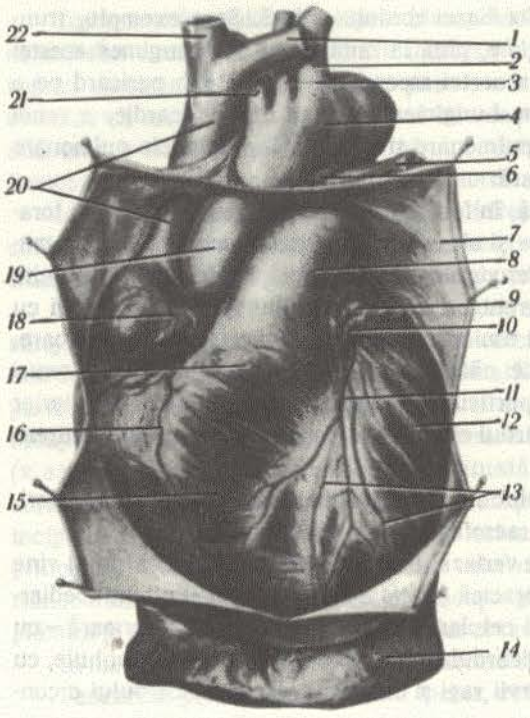

Fig. 78. Suprafaţa sternocostală a cordului:

1 — v. brachiocephalica sinistra; 2 — a. subclavia sinistra; 3 — a. carotis communis sinistra; 4 — arcus aortae; 5 — a. pulmonalis sinistra; 6 — lig. arteriosum; 7 — pericardium; 8 — trunchus pulmonalis; 9 — auricula atrialis sinistra; 10 — sulcus coronarius; 11 — v. cordis magna; 12 — ventriculus sinister; 13 — r. interventricularis anterior; 14 — diaphragma; 15 — ventriculus dexter; 16 — v. cordis anterior; 17 — conus arteriosus (infundibulum); 18 — auricula dextra; 19 — pars ascendens aortae; 20 — v. cava superior; 21 — truncus brachiocephalicus; 22 — v. brachiocephalica dextra

acoperit din ambele părţi de endocard, însă e alcătuit din ţesut fibros – porţiunea membranoasă *(pars membranacea).* Această porţiune la vertebratele inferioare corespunde sectorului unde septul interventricular e dezvoltat incomplet (cord trilocular). Anume în acest loc la om se formează defecte (orificii) – vicii cardiace congenitale. Persistenţa orificiului interventricular deseori se combină cu alte anomalii – insuficienţa valvulei atrioventriculare drepte (tricuspidă), stenoza trunchiului pulmonar, persistenţa orificiului oval ş. a.

Atriul drept, în care se varsă venele cave, comunică cu ventriculul drept prin orificiul atrioventricular drept *(ostium atrioventriculare dextrum),* înzestrat cu valvula atrioventriculară dreaptă *(valva atrioventricularis dextra (valva tricuspidalis).* Ventriculul drept e prezentat de două compartimente: *corpus,* situat mai aproape de valvula tricuspidă, şi segmentul anterosuperior – conul atrial (infundibulul) *(conus arteriosus infundibulum),* care se prelungeşte în trunchiul pulmonar. Aici la fel poate fi observat viciul congenital – stenoza conului atrial şi a trunchiului pulmonar care necesită corecţie chirurgicală.

Atriul stîng, în care se varsă venele pulmonare, comunică cu ventriculul stîng prin orificiul atrioventricular stîng *(ostium atrioventriculare sinistrum),* ce dispune de valva atrioventriculară stîngă (bicuspidă sau mitrală) *(valva atrioventricularis sinistra (valva bicuspidalis, s. mitralis)* şi aceste formaţiuni pot dispune de vicii congenitale şi dobîndite – insuficienţa valvelor sau stenoza orificiului atrioventricular (mai frecvent stîng).

Pereţii cordului constau din trei straturi – endocard, miocard şi epicard. Cel mai bine e dezvoltat miocardul. În atriuri fibrele musculare sînt aranjate în două straturi (superficial şi profund), iar în ventricule – în trei straturi (superficial – din fibre longitudinale, mediu – circulare şi intern – tot din fibre musculare longitudinale).

Principala sursă de vascularizare a corpului sînt arterele coronare dreaptă şi stîngă (fig. 79). Sursă suplimentară prezintă venele parietale mici (venele lui Thebesius), care se varsă în atriul drept. Ele colectează sînge de la pereţii atriului drept, parţial, a celui stîng şi de la septul interatrial. La vascularizarea cordului mai participă ramurile porţiunii toracice ale aortei – *rr. mediastinales, bronchiales, thymici*. Sursele suplimentare de vascularizare a cordului variază vădit.

Artera coronară dreaptă *(a. coronaris dextra)* începe de la semicircumferinţa dreaptă a aortei, porţiunea ei incipientă fiind situată între conul arterial *(conus arteriosus)* al ventriculului drept şi auriculul drept. Apoi artera ocupă şanţul coronar dintre auriculul drept şi ventriculul drept, trece pe suprafaţa posterioară, unde în apropierea şanţului interventricular posterior de la

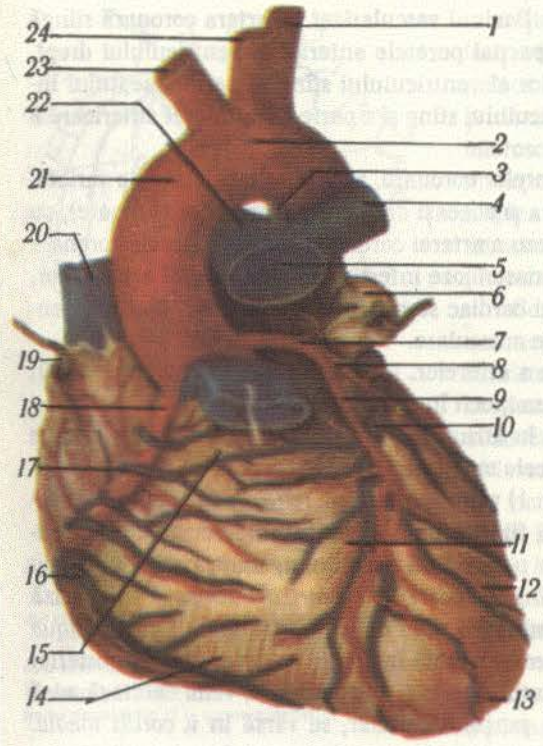

Fig. 79. Arterele şi venele cardiace (aspect anterior):

1 — a. subclavia sinistra; 2 — arcus aortae; 3 — lig. arteriosum; 4 — a. pulmonalis sinistra; 5 — truncus pulmonalis; 6 — auricula atrialis sinistra; 7 — a. coronaria sinistra; 8 — ramus circumflexus; 9 — r. interventricularis anterior; 10 — v. cordis magna; 11 — sulcus interventricularis anterior; 12 — ventriculus sinister; 13 — apex cordis; 14 — ventriculus dexter; 15 — conus arteriosus (infundibulum); 16 — v. cordis anterior; 17 — sulcus coronarius; 18 — a. coronaria dextra; 19 — auricula atrialis dextra; 20 — v. cava superior; 21 — pars ascendens aortae; 22 — a. pulmonalis dextra; 23 — trunchus brachiocephalicus; 24 — a. carotis communis sinistra

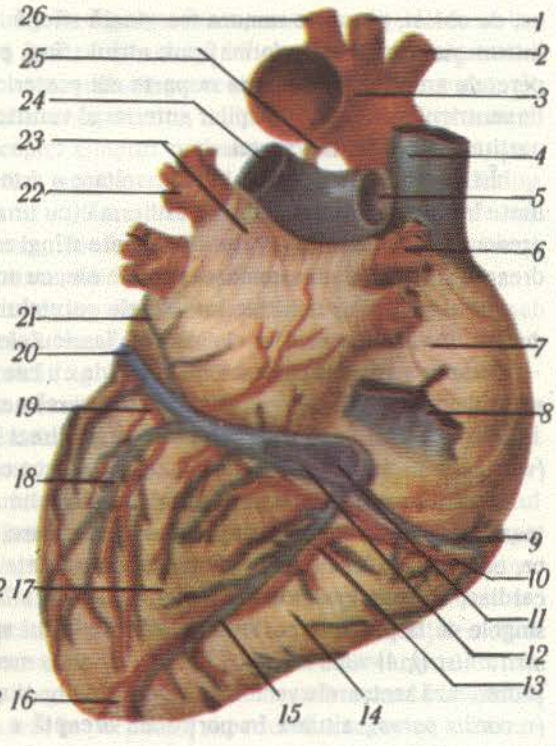

Fig. 80. Arterele şi venele cardiace (aspect posterior):

1 — a. carotis communis sinistra; 2 — a. subclavia sinistra; 3 — arcus aortae; 4 — v. cava superior; 5 — a. pulmonalis dextra; 6 — vv. pulmonales dextrae; 7 — atrium dextrum; 8 — v. cava inferior; 9 — v. cordis parva; 10 — a. coronaria dextra; 11 — valvula sinus coronarius; 12 — sinus coronarius; 13 — r. interventricularis posterior; 14 — ventriculus dexter; 15 — v. cordis media; 16 — apex cordis; 17 — ventriculus sinister; 18 — v. posterior ventriculi sinistri; 19 — r. circumflexus; 20 — v. cordis magna; 21 — v. obliqua atrii sinistri; 22 — vv. pulmonales sinistrae; 23 — atrium sinistrum; 24 — a. pulmonalis sinistra; 25 — lig. arteriosum; 26 — truncus brachiocephalicus

ea începe ramura interventriculară posterioară *(r. interventricularis posterior)*, care prin acelaşi şanţ ajunge pînă la apexul cordului (fig. 80).

La regiunea vascularizată de artera coronară dreaptă se referă atriul drept, peretele posterior şi o parte a celui anterior ale ventriculului drept, o parte a peretelui posterior al ventriculului stîng, septul interatrial, muşchii papilari ai ventriculului drept, muşchiul papilar posterior al ventriculului stîng şi suprafaţa anterioară a porţiunii ascendente a aortei.

Artera coronară stîngă *(a. coronaria sinistra)* începe de la semicircumferinţa stîngă a aortei, se situează la limita dintre atriul şi ventriculul stîng după trunchiul pulmonar, apoi trece între atriul stîng şi auriculul atriului. În apropierea aortei (locul incipient) artera se împarte în două ramuri: interventriculară anterioară *(r. interventricularis anterior)* şi circumflexă *(r. circumflexus)*. Ramura interventriculară anterioară prin şanţul omonim trece descendent pînă la apexul cardiac. Ramura circumflexă a arterei coronare stîngi începe în partea stîngă a şanţului coronar, trece pe suprafaţa posterioară a cordului, urmîndu-şi calea prin şanţul coronar. De la

ea, de obicei, porneşte ramura marginală stîngă. Bazinul vascularizat de artera coronară stîngă întruneşte următoarele formaţiuni: atriul stîng, parţial peretele anterior al ventriculului drept, peretele anterior şi în marea sa parte cel posterior al ventriculului stîng, o parte a septului interventricular, muşchiul papilar anterior al ventriculului stîng şi o parte a suprafeţei anterioare a porţiunii ascendente a aortei.

În dependenţă de gradul de dezvoltare a arterelor coronare, se disting trei forme de variabilitate în vascularizarea cordului: uniformă (cu una şi aceeaşi dezvoltare a arterelor coronare), cu predominarea dezvoltării arterei coronare stîngi sau a arterei coronare drepte. Arterele coronare dreaptă şi stîngă se anastomozează între ele, cu anastomoze intersistemice la nivelul arteriolelor, dar nu al ramurilor mari ale lor. Vasele peretelui cardiac se ramifică în epicard, miocard şi endocard. În stratul muscular ele însoţesc fasciculele musculare.

Numirea venelor cardiace nu coincide cu cea a arterelor. Refluxul venos are loc, în fond, în sinusul coronar *(sinus coronarius)* care se varsă nemijlocit în atriul drept.

O parte mai mică a sîngelui se scurge direct în atriul drept prin venele cardiace anterioare *(vv. cordis anteriores)*, cît şi prin venele cardiace cele mai mici.

Sinusul cardiac întruneşte următoarele vene: 1) vena cardiacă mare *(v. cordis magna)* colectează sîngele din segmentele cardiace anterioare, fiind situată în şanţul interventricular anterior, ea urmează în sus şi la stînga spre suprafaţa posterioară a cordului, unde trece în sinusul cardiac; 2) vena posterioară a ventriculului stîng *(v. posterior ventriculi sinistri)* colectează sîngele de la peretele posterior al ventriculului stîng; 3) vena oblică a atriului stîng *(v. obliqua atrii sinistri)*; 4) vena cardiacă medie *(v. cordis media)* situată în şanţul interventricular posterior şi drenează sectoarele vecine ale ventriculelor şi septului interventricular; 5) vena cardiacă mică *(v. cordis parva)*, situată în porţiunea dreaptă a şanţului coronar, se varsă în *v. cordis media*. Sinusul coronar se află pe suprafaţa posterioară a cordului în şanţul coronar, între atriul stîng şi ventriculul stîng. El se varsă în atriul drept între valva venei cave superioare şi septul interatrial.

Circulaţia limfatică eferentă cardiacă se formează din reţelele intramurale ale capilarelor limfatice, situate în toate straturile cordului. Vasele limfatice însoţesc ramificaţiile arterei coronare, urmînd calea spre ganglionii limfatici ai mediastinului anterior şi cei traheobronhiali. Aceşti ganglioni sînt regionali.

Inervaţia cordului se înfăptuieşte de plexul cardiac, care condiţional se divizează în plexul superficial şi cel profund. Plexul superficial e situat în partea anterioară a aortei şi a ramificărilor ei, cel profund – pe suprafaţa anterioară a treimii inferioare a traheii. Aceste plexuri sînt alcătuite din nervii cardiaci cervicali: superior, mediu şi inferior *(nn. cardiaci cervicalis superior, medius, inferior)*, ei provin de la trunchiul simpatic. *Nervul cardiac cervical superior* provine de la ganglionul cervical superior al trunchiului simpatic; el e prezentat de un trunchi în partea cervicală inferioară sau în cavitatea toracică. Nervul se formează din cîteva ramuri. *Nervul cardiac mediu* începe de la ganglionul cervical mediu al trunchiului simpatic, însoţeşte artera carotidă comună (din stînga) sau trunchiul brahiocefalic (din dreapta), contactînd cu semicircumferinţa posteromedială a vaselor numite. Cel mai permanent e *nervul cardiac cervical inferior*, care porneşte de la ganglionul stelat *(ganglion cervicothoracicum, s. stellatum)*.

La formarea plexurilor (preponderent celui profund) participă multiple trunchiuri cervicale comisurale, care încep de la ganglionul superior *(ganglion superius)* al nervului vag şi de la ganglionul cervical superior al trunchiului simpatic. Numărul acestor nervi poate varia mult – de la 3 pînă la 15.

Nervii cardiaci parasimpatici încep de la ramurile cardiace cervicale superioară şi inferioară ale nervului vag şi recurent laringeu *(n. laryngeus recurrens)*. Aceste ramuri pornesc din regiunea cervicală sau din mediastinul anterior. Cea mai superioară dintre aceste ramuri se mai

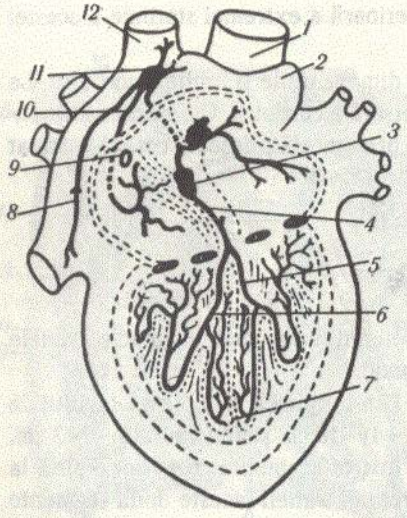

Fig. 81. Sistemul de conducere al cordului:
1 — aorta; 2 — auricula atrialis sinistra; 3 — nodus atrioventricularis; 4 — truncus fasciculi atrioventricularis; 5 — crus sinistrum; 6 — crus dextrum; 7 — septum interventriculare, 8 — r. dexter nodi sinuatrialis; 9 — fossa ovalis; 10 — r. sinister nodi sinuatrialis; 11 — nodus sinuatrialis; 12 — v. cava superior

numeşte nerv depresor *(n. depressor cordis).* Ramura inferioară începe la nivelul bifurcaţiei traheii. Aparatul nervos intracardiac e prezentat de plexuri nervoase, cît şi de alte componente, îndeosebi, la nivel structural microscopic: cîmpuri nodoase, aderate la plexuri, terminaţiuni nervoase. După V. P. Vorobiov, se disting 6 plexuri intracardiace, situate sub epicard: două anterioare, două posterioare, plexul atrial anterior şi plexul sinusului Haller.

Cordul dispune de un sistem de conducere, care coordonează lucrul camerelor şi în integru funcţionarea lui ritmică (fig. 81). Elementele sistemului de conducere sînt situate în miocard şi prezentate de nodurile atrioventricular şi sinusoatrial, şi de către fasciculul atrioventricular. Nodul sinusoatrial *(nodus sinuatrialis,* nodul Keith–Flack) e situat în peretele atriului drept între vena cavă superioară şi auriculul drept; acest loc corespunde *sinus venosus* la poichiloterme. Fasciculul atrioventricular *(fasciculus atrioventricularis,* fasciculul His) începe cu o intumescenţă – *nodus atrioventricularis* (nodul Aschoff–Tawara). Fibrele nodului legate nemijlocit cu stratul muscular atrial se prelungesc în porţiunea superioară a septului interventricular; aceste fibre se numesc trunchiul fasciculului atrioventricular *(truncus fasciculi atrioventricularis).* Trunchiul fasciculului atrioventricular se împarte în *crus dextrum et sinistrum,* situate pe suprafeţele respective ale septului interventricular. Ele se termină cu miocite cardiace conductibile (fibrele Purkinje).Între atrii şi ventricule pot fi căi conductoare accesorii. Viciile congenitale ale sistemului conductibil, dereglările ritmului cardiac de etiologie diferită în prezent se corijează chirurgical.

Scheletotopia formaţiunilor structurale ale cordului. Atriul stîng e situat la nivelul vertebrelor T_{VII-IX}. El se proiectează pe peretele toracic anterior ca un sector mic în partea dorsală a jumătăţii stîngi a sternului, proeminează neînsemnat de după marginea stîngă a sternului la nivelul cartilajului coastei II şi spaţiului intercostal II. Auriculul stîng se proiectează la nivelul cartilajului coastei III din stînga în locul fixării lui către stern. Ventriculul stîng în forma unei fîşii înguste se proiectează în partea laterală a liniei parasternale în spaţiul intercostal II, sau la nivelul coastei III din stînga şi cartilajului coastei IV, cu 1,5–2 cm medial de linia medioclaviculară. Apexul cardiac (şoc al apexului) se determină în spaţiul intercostal V din stînga cu 1,5–2 cm medial de linia medioclaviculară stîngă.

Proiecţia atriului drept pe peretele toracic corespunde sectorului situat retrosternal la dreapta de linia mediană anterioară şi în partea posterioară a cartilajelor coastelor III–IV (1–2 cm la dreapta de stern), 2/3 ale lui sînt situate paralel cartilajelor coastelor indicate. Auriculul drept se proiectează retrosternal la nivelul spaţiului intercostal III din dreapta. Ventriculul drept al inimii se determină pe peretele toracic în modul următor: aproximativ 1/3 a lui e situată în jumătatea posterioară stîngă a sternului, iar 2/3 – după cartilajele coastelor III–IV medial de linia parasternală stîngă.

Orificiul atrioventricular drept şi valvula respectivă se proiectează pe linia ce uneşte cartilajul coastei VI şi extrema sternală a cartilajului coastei III din stînga sau extrema sternală a cartilajului coastei IV cu extrema cartilajului coastei V din dreapta. Orificiul atrioventricular

stîng şi valvula respectivă se proiectează între marginea inferioară a extremei sternale a coastei III din stînga şi extrema coastei IV din dreapta.

Schimbările de vîrstă se referă în cea mai mare parte la dimensiunile şi limitele cordului. La copiii mici (pînă la un an) mai des se observă poziţia transversală a cordului. O oarecare influenţă are şi constituţia corpului: la persoanele cu constituţia brahimorfă adeseori cordul e situat transversal, la dolicomorfi poziţia cordului se apropie de verticală.

Organele mediastinului posterior

În mediastinul posterior sînt situaţi esofagul, aorta, nervii vagi, ductul toracic, venele impară şi semiimpară, ganglionii toracici ai trunchiului simpatic.

Partea toracică a esofagului *(pars thoracica esophagei).* Din lungimea totală a esofagului de 23–26 cm, porţiunile: cervicală alcătuieşte 7–8 cm, toracică – 16–18 cm şi abdominală – 1–3 cm.

Porţiunea toracică a esofagului, de obicei, se împarte în trei segmente: superior – pînă la arcul aortic, mediu – respectiv situării arcului aortic şi bifurcaţiei traheii (aceste două segmente sînt situate în mediastinul superior), inferior – de la bifurcaţia traheii pînă la nivelul vertebrei T_{XI} (la copii – pînă la vertebra T_X).

În segmentul superior al mediastinului posterior (de la nivelul vertebrei T_{II} pînă la trahee) esofagul deviază în stînga, ieşind din limitele traheii în stînga cu 0,2–1 cm. Cu acest sector al esofagului contactează (cu suprafaţa lui anterioară) nervul recurent laringeu stîng şi artera carotidă comună stîngă (fig. 82). Partea posterioară a esofagului contactează cu coloana vertebrală, repetînd flexiunile ei. Între esofag şi coloana vertebrală se află un strat de ţesut celular lax ce conţine ganglioni limfatici. În dreapta esofagul e acoperit de pleura mediastinală. Totodată, corelaţiile esofagului cu pleura repetă dependenţa dintre esofag şi trahee: cu cît mai mult esofagul proeminează la stînga, cu atît mai puţin el contactează cu pleura mediastinală, şi invers.

În stînga pe marginea laterală a esofagului oblic (posteroanterior şi de jos în sus) trece ductul toracic *(ductus thoracicus),* aceeaşi suprafaţă a esofagului vine în contact şi cu artera subclavă stîngă (fig. 83). Între esofag şi trahee există o unire trainică prin bride din ţesut conjunctiv.

Corelaţiile anatomotopografice în segmentul mediu al esofagului sînt mult mai compuse. La nivelul vertebrei T_{IV} în partea lui anterioară vine în contact cu esofagul arcul aortei, mai jos de el – bifurcaţia traheii, bronhul stîng şi ganglionii limfatici de bifurcaţie. Posterior de esofag sînt situate ductul toracic, coloana vertebrală cu ţesutul celular. În partea stîngă puţin mai în spatele esofagului se află partea descendentă a aortei, iar în dreapta – nervul vag şi puţin mai posterior – vena azigos.

Esofagul aderează la organele înconjurătoare prin intermediul fasciculelor musculare. Dintre ele mai permanente sînt *m. pleuroesophageus* şi *m. bronhoesophageus.* Primul muşchi începe de la pleura mediastinală, trece după aortă, mai jos de bronhia stîngă şi apoi spre esofag. Muşchiul bronhoesofagian se îndreaptă de la suprafaţa posterioară a bronhiei spre peretele stîng al esofagului, mai jos de bifurcaţia traheii.

În segmentul inferior al porţiunii toracice a esofagului cele mai principale sînt corelaţiile dintre aortă şi esofag. Ele se pot manifesta în două moduri – esofagul şi aorta în acest segment sînt situate aproape paralel, sau esofagul, formînd o curbă pronunţată, se situează la stînga de aortă. În partea anterioară cu esofagul vin în contact pericardul şi plexul esofagian anteroinferior, format de nervul vag stîng. Posterior de esofag, în măsura deplasării lui anterioare, e situată aorta cu plexul aortal şi legăturile sale multiple cu nervii esofagului. Mai sus de nivelul vertebrelor $T_{VIII, IX}$, peretele stîng al esofagului contactează cu aorta. Între aceste organe trec arterele esofagiene, care încep de la aortă. În dreapta esofagului se află nervul vag drept care, apropiin-

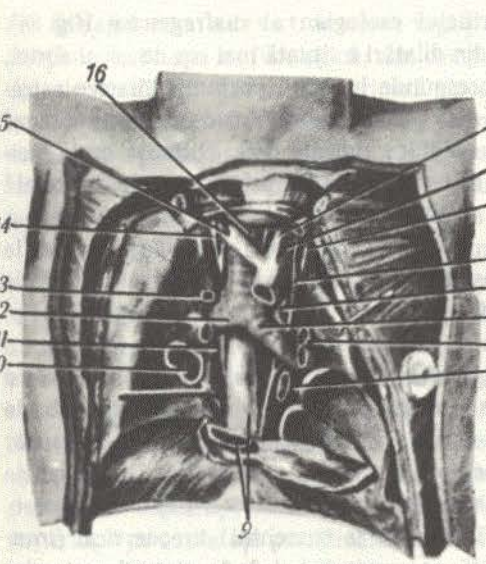

Fig. 82. Topografia organelor cavităţii toracice după îndepărtarea cordului:

1 — a. carotis communis; 2 — a. subclavia sinistra; 3 — n. phrenicus sinister; 4 — n. vagus sinister; 5 — n. laryngeus recurrens sinister; 6 — bronchus principalis sinister; 7 — a. pulmonalis sinistra; 8 — vv. pulmonales sinistrae; 9 — pars thoracica esophagei et v. cava inferior; 10 — vv. pulmonales dextrae; 11 — n. vagus dexter; 12 — bronchus principalis dexter; 13 — v. azygos; 14 — n. vagus dexter, n. laryngeus recurrens dexter; 15 — truncus brachiocephalicus; 16 — trachea

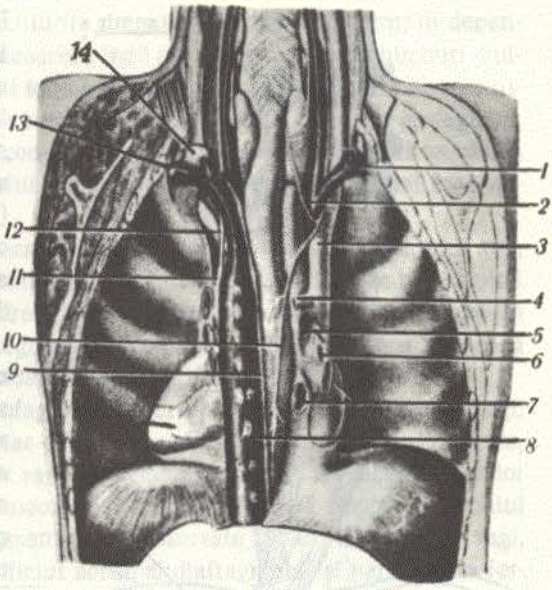

Fig. 83. Topografia organelor mediastinului (aspect posterior):

1 — a. subclavia dextra; 2 — n. laryngeus recurrens dexter; 3 — v. cava superior; 4 — v. azygos; 5 — bronchus principalis dexter; 6 — a. pulmonalis dextra; 7 — vv. pulmonales; 8 — pars descendens aortae; 9 — ductus thoracicus; 10 — n. vagus dexter; 11 — n. vagus sinister; 12 — v. subclavia sinistra; 13 — a. subclavia sinistra; 14 — m. scalenus anterior

du-se de diafragm, trece pe suprafaţa lui posterioară. Cea mai mare parte a peretelui drept al esofagului contactează cu pleura mediastinală dreaptă, ea deseori înveleşte şi peretele posterior al esofagului. Asemenea corelaţii au loc în cazurile cînd esofagul e situat aproape vertical (la o flexiune în stînga mai puţin pronunţată). Pleura mediastinală stîngă acoperă segmentul inferior al esofagului (porţiunea toracică) numai în caz de deviere pronunţată a lui spre stînga.

În topografia segmentului inferior al porţiunii toracice a esofagului sunt importante fixaţia lui şi corelaţiile cu diafragmul. Rol imobilizator are ligamentul, care începe cu 2–3 cm superior de diafragm, suprafaţa sa posterioară contactînd cu tunica exterioară a aortei, iar cea anterioară – cu pilierii diafragmatici. Părţile laterale aderează la compartimentele posterioare ale sacilor pulmonari. În partea de jos ligamentul fixează esofagul de marginile *ostium esophagei* al diafragmului.

Esofagul formează flexuri în planurile sagital şi frontal. Aşadar, la nivelul vertebrelor $T_{III, IV}$ esofagul e situat maximal în stînga, la nivelul vertebrei T_V el coincide cu linia mediană anterioară, fiind înclinat puţin în dreapta. Mărindu-şi flexura spre dreapta, esofagul urmează pînă la vertebra T_X, apoi trece la stînga, formînd a doua flexură, el e situat în partea anterioară a aortei şi cu 2–3 cm la stînga de linia mediană. Flexurile în plan sagital sînt mai pronunţate la maturi, deoarece ele repetă flexurile deja formate ale coloanei vertebrale. Prima flexură sagitală e situată la nivelul vertebrelor $T_{IV, V}$, a doua – corespunde vertebrelor $T_{VIII, IX}$.

Esofagul dispune de trei stenoze şi două dilatări. În cavitatea toracică stenozele se află în locul unde esofagul vine în contact cu aorta (la nivelul bifurcaţiei traheii) şi în segmentul cuprins

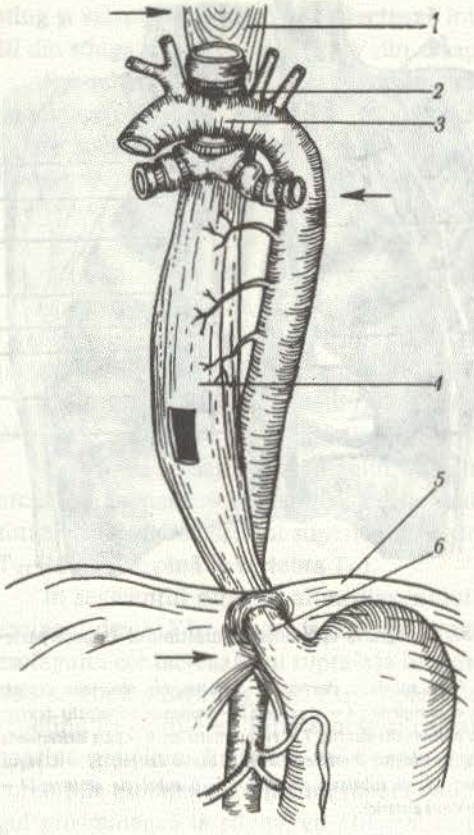

Fig. 84. Topografia esofagului:
1 — pars cervicalis esophagei; 2 — trachea; 3 — arcus aortae; 4 — pars thoracica esophagei; 5 — diaphragma; 6 — pars abdominalis esophagei.
Săgeţile indică stenozele esofagului: în segmentul incipient, la nivelul bifurcaţiei traheii şi în orificiul esofagian al diafragmului

în orificiul esofagian al diafragmului (fig. 84). Una din dilatări e situată mai sus de arcul aortei, ea corespunde lungimii porţiunii toracice a traheii. Altă dilatare se află între cele două stenoze ale esofagului indicate deja. Distanţa de la incisivii superiori pînă la prima stenoză pectorală (sau medie) a esofagului constituie 24–26 cm. A doua stenoză (inferioară) a esofagului de la acelaşi punct de reper e situată la o distanţă de 38–40 cm.

Vascularizaţia porţiunii toracice a esofagului are loc din mai multe surse, ea e supusă varietăţilor individuale şi depinde de segmentul organului. Aşadar, segmentul superior al porţiunii toracice e vascularizat în special de ramurile esofagiene ale arterei tiroide inferioare, care începe de la trunchiul tireocervical *(truncus thyreocervicalis)* şi de la ramurile arterelor subclave. Treimea medie a porţiunii toracice a esofagului primeşte permanent sînge de la ramurile bronhiale ale porţiunii toracice ale aortei şi relativ des – de la arterele I–II intercostale. Arterele treimii inferioare a esofagului încep de la porţiunea toracică a aortei, de la arterele intercostale drepte II–VI, îndeosebi de la III. Totuşi, arterele intercostale numai în 1/3 de cazuri participă la vascularizaţia esofagului.

Principalele surse de vascularizaţie a esofagului sînt ramurile arteriale, care încep nemijlocit de la porţiunea toracică a aortei. Dintre ele mai voluminoase şi mai permanente sînt ramurile esofagiene *(rami esophagei)*. Particularitatea lor constă în aceea că o anumită cale o parcurg în lungul esofagului, iar apoi se împart în ramuri ascendente şi descendente. Arterele tuturor segmentelor esofagului formează multiple anastomoze. Cele mai pronunţate anastomoze se află în partea inferioară a esofagului. Ele formează plexuri arteriale, situate în cea mai mare parte în stratul muscular şi cel submucos ale esofagului.

Sistemul venos esofagian se deosebeşte prin faptul că venele sînt neuniform dezvoltate. Totodată structura plexurilor şi reţelelor venoase intraviscerale diferă. Se ştie că reţelele venoase sînt multistratificate, iar plexurile se determină numai în regiunile stenozelor esofagului. Pot fi distinse patru feluri de reţele venoase intraviscerale: 1) reţeaua capilară subepitelială; 2) în grosimea membranei mucoase; 3) reţeaua submucoasă; 4) reţeaua adventiţială sau externă.

Refluxul venos de la porţiunea toracică a esofagului are loc în sistemul venelor azigos şi hemiazigos, prin anastomozele cu venele diafragmului – în sistemul venei cave inferioare, iar prin venele gastrice – în sistemul portal. În dependenţă de faptul că refluxul venos din segmentul superior al esofagului are loc în sistemul venei cave superioare, vasele venoase ale esofagului servesc jalon de legătură între trei sisteme venoase bazale (venele cave superioară şi inferioară şi vena portă).

Esofagul este inervat de nervii vagi şi trunchiurile simpatice. Nervii esofagieni, în dependenţă de destinaţia lor fiziologică, sînt compuşi, deoarece încă pînă la esofag fac schimburi multiple de ramificaţii. Treimea superioară a porţiunii toracice a esofagului este inervată de ramurile nervului recurent laringeu drept *(n. laryngeus recurrens dexter)* şi de ramurile esofagiene, care încep nemijlocit de la nervul vag. Datorită conexiunilor multiple, aceste ramuri formează un plex pe pereţii anterior şi posterior ai esofagului. Plexul poartă caracter funcţional vagosimpatic.

Segmentul mediu al esofagului (porţiunea toracică) este inervat de ramurile nervului vag, numărul lor în partea posterioară a hilului pulmonar (unde trec nervii vagi) diferă de la 2–5 pînă la 10. Altă parte însemnată de ramuri, care se îndreaptă spre treimea medie a esofagului, provin de la plexurile nervoase pulmonare. Ca şi în segmentul superior, nervii esofagieni formează multiple conexiuni, îndeosebi, pe suprafaţa anterioară a organului, ele amintesc plexurile.

În segmentul inferior al porţiunii toracice esofagul este inervat şi de ramurile nervilor vagi. Nervul vag stîng formează plexul anterolateral, iar cel drept – plexul posterolateral. Plexurile, apropiindu-se de diafragm, formează trunchiurile vage anterior şi posterior. Trunchiul anterior e situat pe suprafaţa anterioară a esofagului, uneori e prezentat de două ramuri, trunchiul posterior – pe suprafaţa posterioară. În acest segment pot fi observate ramuri ale nervilor vagi, care pornesc de la plexul esofagian, trec prin orificiul aortic al diafragmului şi participă la formarea plexului celiac.

Circulaţia limfatică eferentă de la porţiunea toracică a esofagului se produce în ganglioni limfatici diferiţi. De la treimea superioară a esofagului limfa se îndreaptă în ganglionii limfatici paratraheali din ambele părţi. Tot de aici o parte de limfă nimereşte în ganglionii limfatici prevertebrali, jugulari laterali şi traheobronhiali. Uneori vasele limfatice din acest segment esofagian se varsă în ductul toracic. De la segmentul mediu al esofagului limfa mai întîi nimereşte în ganglionii limfatici de bifurcaţie, apoi în cei traheobronhiali, iar mai departe – în ganglionii situaţi între esofag şi aortă. Rareori unu–două vase limfatice ale segmentului indicat se varsă în ductul toracic. De la segmentul inferior al esofagului limfa se îndreaptă în ganglionii limfatici regionali gastrici şi ai organelor mediastinului, în particular, în cei paracardiali, iar mai rar – în cei gastrici şi pancreatici.

Porţiunea toracică a aortei *(pars thoracica aortae).* În mediastinul posterior e situată porţiunea toracică a aortei. Ea începe la nivelul corpului vertebrei T_{IV}, iar la nivelul diafragmului (vertebra T_{XI}) aorta se prelungeşte în porţiunea ei abdominală *(pars abdominalis aortae),* situată în cavitatea abdominală (fig. 85). Porţiunea toracică a aortei aproape pe tot parcursul ei este situată la stînga de linia mediană. Ea are flexiuni în plan frontal şi sagital, care, în fond, repetă configuraţiile peretelui posterior al cavităţii toracice. Pînă la nivelul vertebrelor $T_{VIII, IX}$, aorta e situată pe suprafaţa laterală stîngă a coloanei vertebrale, iar mai jos – pe suprafaţa anterolaterală stîngă a corpurilor vertebrale; ea nu intersectează linia mediană. În spaţiul dintre vertebrele T_{IV} şi T_{VI}, aorta e situată mai în urmă şi în stînga esofagului, cu peretele ei anterior vin în contact hilul pulmonar stîng şi nervul vag stîng, posterior – venele intercostale şi hemiazigos, lateral – ramurile ganglionilor trunchiului simpatic. Semicircumferinţa stîngă a aortei e acoperită de pleura mediastinală, în apropierea peretelui ei posterodrept e situat ductul toracic.

Corelaţiile aortei cu organele vecine se schimbă puţin în segmentul inferior al cavităţii toracice (de la vertebra T_{IX} pînă la T_{XI}). Peretele aortic anterodrept vine în contact cu esofagul, iar cel posterodrept – cu ductul toracic. Nervul vag stîng e situat între aortă şi esofag. În aceeaşi zonă sînt localizate anastomoze între nervii vagi, plexul aortic şi anastomoze între aceste formaţiuni nervoase. În partea posterioară a aortei se află coloana vertebrală şi vena hemiazigos. Pleura mediastinală stîngă în porţiunea inferioară trece între aortă şi esofag, acoperind peretele respectiv al aortei.

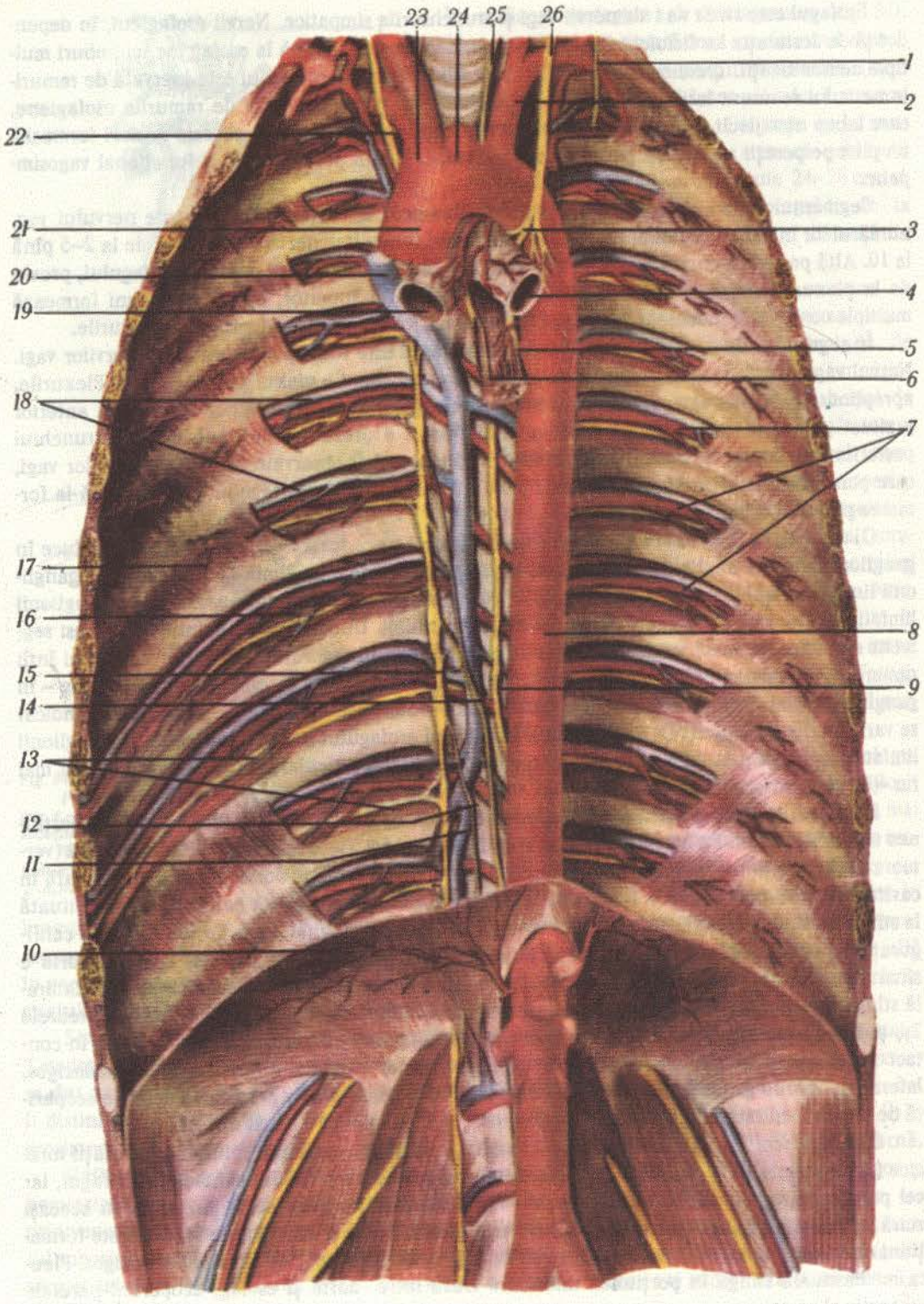
23
24
25
26
1
2
22
21
3
20
4
19
5
6
18
7
17
16
8
15
9
14
13
12
11
10

Nervii vagi *(nn. vagi).* În cavitatea toracică nervii vagi drept şi stîng la început sînt situaţi în mediastinul superior, apoi trec în cel posterior. Nervul vag stîng *(n. vagus sinister)* pătrunde în cavitatea toracică posterior de vena brahiocefalică stîngă, între arterele carotidă comună şi subclaviculară, fiind situat anterior de arcul aortic (vezi fig. 90). La nivelul semicircumferinţei inferioare a arcului aortic încep nervul recurent laringeu stîng *(n. laryngeus recurrens)* şi ramuri spre plexul cardiac, în timp ce trunchiul principal al nervului vag intersectează peretele superoposterior al bronhului principal stîng, apoi înconjoară rădăcina plămînului (stîng), se apropie de esofag, urmînd în jos pe peretele lui anterior. Pe acest traseu sînt vizibile multiplele lui ramuri ce duc spre plexurile pulmonar şi aortic. Nervul vag drept *(n. vagus dexter)* pătrunde în mediastinul posterior lîngă marginea superioară a hilului pulmonar drept şi se apropie de esofag, urmează de-a lungul peretelui lui posterior, iar în apropierea diafragmului – posterior de esofag.

Ductul toracic *(ductus thoracicus)* se formează în spaţiul retroperitoneal, pătrunde în mediastinul posterior prin orificiul aortic, fiind situat posterior şi la dreapta de porţiunea toracică a aortei. Apoi el trece între vena azigos şi aortă, uneori posterior de esofag – între el şi corpurile vertebrelor toracice. Pe parcursul a 2/3 inferioare ductul toracic se proiectează pe suprafaţa anterioară a corpurilor vertebrelor puţin în dreapta de linia mediană. La nivelul vertebrelor $T_{VI, VII}$ el înclină în dreapta, iar mai sus de acest loc (vertebrele $T_{IV, V}$) ductul toracic se îndreaptă spre stînga în formă arcuată, situat pe suprafaţa laterală stîngă a corpurilor vertebrelor $T_{III, II, I}$. În jumătatea superioară a mediastinului posterior ductul poate fi găsit mai uşor în partea posterioară a esofagului.

Posterior de ductul toracic între venele azigos şi hemiazigos sînt situate arterele intercostale şi anastomozele venoase, precum şi fascia endotoracică *(fascia endothoracica).* Anterior de ductul toracic sînt situaţi ganglionii limfatici mediastinali posteriori, ei sînt deosebit de numeroşi în jumătatea superioară a mediastinului posterior. Pe tot parcursul ductului, anterior de el, se află esofagul, iar în segmentul inferior al mediastinului în apropierea ductului e situat peretele posterior al pericardului, separat de duct prin ţesut celular şi ganglioni limfatici. Mai sus de arcul aortic, anterior de duct se află artera carotidă comună stîngă, iar lateral de ea – nervul vag stîng. Mai sus ductul toracic într-un grad mai mare sau mai mic contactează cu pleura mediastinală. Apexul arcului cervical al ductului toracic, de obicei, corespunde corpului vertebrei C_{VII}. La stînga de duct trece aorta descendentă, iar mai sus de arcul aortei – nervul recurent laringeu, în dreapta se află vena azigos, iar mai lateral – trunchiul simpatic drept cu nervii splanhnici mare şi mic *(nn. splanchnici major et minor).* Alături de duct (în dreapta lui), de obicei, sînt situaţi ganglionii limfatici prevertebrali.

În diverse sectoare ductul toracic contactează cu pleura parietală, o parte a căreia trece anterior de duct. Asemenea corelaţie se observă în sectorul mediastinal inferior – mai jos de arcul aortic.

Venele azigos *(v. azygos)* **şi hemiazigos** *(v. hemiazygos)* pătrund în cavitatea toracică prin diafragm, folosind fisurile intermusculare ale porţiunii lombare a diafragmului. Ele prelungesc venele lombare ascendente.

Vena azigos e localizată în partea dreaptă şi cea posterioară a esofagului, de-a lungul suprafeţei laterale a corpurilor vertebrale din dreapta. La stînga şi anterior de venă e situat duc-

←

Fig. 85. Topografia organelor mediastinului posterior:

1 — n. phrenicus sinister; 2 — a. subclavia dextra; 3, 25 — n. laryngeus recurrens sinister; 4 — bronchus sinister; 5 — truncus vagalis anterior; 6 — esophagus; 7 — aa. intercostales; 8 — pars thoracica aortae; 9 — ductus thoracicus; 10 — diaphragma; 11, 20 — v. azygos; 12 — n. splanchnicus minor; 13 — nn. intercostales; 14 — n. splanchnicus major; 15 — gangl. trunci simpathici; 16 — mm. intercostales externi; 17 — mm. intercostales interni; 18 — vv. intercostales; 19 — bronchus dexter; 21 — pars ascendens aortae; 22 — n. vagus dexter et n. laryngeus recurrens dexter; 23 — truncus brachiocephalicus; 24 — arcus aortae; 26 — n. vagus sinister

tul toracic, posterior – arterele intercostale drepte. La nivelul vertebrei T_{IV} vena azigos se depărtează de coloana vertebrală, formează o flexură mai sus de bronhia principală dreaptă, fiind îndreptată anterior şi medial şi, se varsă în vena cavă superioară. Vena azigos colectează sînge din primele vene intercostale, din venele esofagului, bronbiale posterioare şi mediastinale.

Vena hemiazigos e mai scurtă decît cea azigos, ea e situată pe suprafaţa anterostîngă a corpurilor vertebrale. Înaintea venei hemiazigos se află porţiunea toracică a aortei. La nivelul vertebrelor $T_{VII, VIII}$ vena îşi schimbă direcţia spre dreapta, intersectează aorta din partea ei posterioară, esofagul şi ductul toracic, anterior de coloana vertebrală vena hemiazigos se varsă în cea azigos. Vena hemiazigos acumulează sînge din venele intercostale inferioare stîngi. Poate exista şi vena hemiazigos accesorie *(v. hemiazygos accessoria)*, nestatornică, situată la stînga de suprafaţa laterală a vertebrelor toracice superioare. Deseori vena accesorie se varsă în vena hemiazigos, uneori – în vena azigos. În vena hemiazigos accesorie se varsă venele intercostale superioare stîngi.

Trunchiul simpatic *(truncus sympathicus)*. Ganglionii toracici ai trunchiului simpatic *(ganglia thoracica trunci sympathici)* sînt situaţi în şanţul costovertebral, pe o linie trasată de sus în jos şi lateromedial. Totodată, în segmentul superior al cavităţii toracice trunchiul simpatic e localizat puţin mai lateral de articulaţiile costovertebrale, în cel inferior – medial de ele. El e situat sub pleura costală în grosimea fasciei endotoracice. Posterior de trunchiul simpatic se află capetele costale şi vasele intercostale. În partea dreaptă el e situat lateroposterior de vena azigos, în stînga – de cea hemiazigos.

Trunchiul simpatic e prezentat de 10–12 ganglioni, uniţi între ei prin ramuri interganglionare *(rr. interganglionares)*. El dispune şi de ramuri comunicative *(rr. communicantes)*, prin care trunchiul simpatic se anastomozează cu nervii intercostali. De la trunchiurile simpatice urmează ramuri către organele cavităţii toracice, precum şi nervii splanhnici mare şi mic *(nn. splanchnici major et minor)*. Nervul splanhnic mare se formează cu participarea ramurilor ganglionilor toracici V–IX, iar cel mic – cu ganglionii toracici X–XI ai trunchiului simpatic. Aceşti nervi se îndreaptă spre cavitatea abdominală (spaţiul retroperitoneal) prin fisuri diafragmale, împreună cu venele azigos şi hemiazigos. Nervii intră în componenţa plexului celiac *(plexus celiacus)*. Uneori se întîlneşte şi al treilea nerv, numit nervul splanhnic im *(n. splanchnicus imus)*.

Capitolul 7

INTERVENŢII OPERATORII ÎN REGIUNEA TORACICĂ

OPERAŢII PE PERETELE TORACIC

Operaţii în mastita purulentă

În dependenţă de localizarea procesului purulent în glanda mamară, se disting abcese subcutanate (antemamare), intralobulare (intramamare) şi profunde (retromamare). Mastita de cele mai dese ori apare la alăptare din cauza excitaţiilor mecanice şi a sporirii presiunii în ducturile galactofore.

Procesul purulent apărut în glanda mamară trebuie să fie deschis imediat. Deschiderea abceselor este precedată de narcoză. În abcesele ante- şi intramamare se efectuează incizii radiale (paralel cu ducturile galactofore), însă fără a fi lezată areola mamară pigmentată (fig. 86). Apoi podactil se examinează colecţiile purulente fuzate şi se formează o cavitate comună. Cavitatea se drenează cu bride din cauciuc subţire sau se tamponează lax cu tifon (în caz de abcese mari).

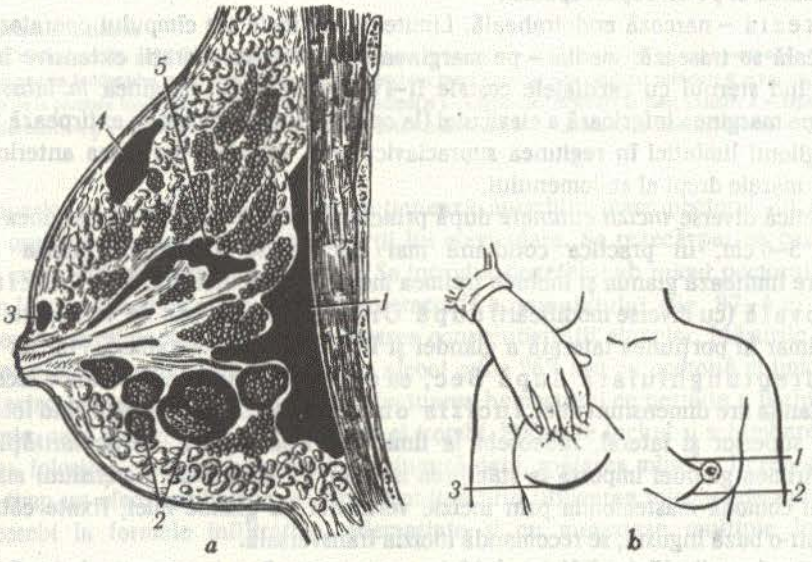

Fig. 86. Diverse feluri de mastită purulentă şi incizii pe ea:
a — diverse feluri de mastită, schematic: *1* — retromamară; *2* — interstiţială; *3* — subareolară; *4* — antemamară; *5* — parenchimatoasă; *b* — incizii: *1, 2* — radiale; *3* — sub glanda mamară

În abcesele profunde (retromamare) se efectuează o incizie semilunară sub glanda mamară. Glanda se deplasează în sus, denudîndu-se suprafaţa ei posterioară. Abcesul se deschide printr-o incizie radială. Cavităţile deschise se unesc în una, lichidîndu-se septurile şi recesele profunde. Cavitatea purulentă se drenează. Glanda mamară se plasează în poziţia iniţială, marginile plăgii se apropie prin cîteva suturi. În ultimul timp în abcese localizate se excizează ţesuturile necrotizate şi se aplică suturi primare sau primar-întîrziate, ceea ce duce la micşorarea termenului de cicatrizare.

Operaţii în tumorile benigne şi în chisturile glandei mamare

Operaţia se efectuează cu folosirea anesteziei locale sau a narcozei. Ganglionul tumoral solitar (mai frecvent fibromul), situat în apropierea mamelonului, se extirpează prin incizie periareolară, efectuată pe marginea areolei mamare. Cînd tumoarea e situată în alte sectoare ale glandei, se face incizie radială respectiv tumorii, cu excizia lobulilor afectaţi. Se opreşte hemoragia şi se aplică suturi separate profunde. Plaga se drenează şi se aplică suturi cutanate. Extirparea tumorilor benigne din cadranele inferioare se efectuează prin incizie sub glanda mamară, pe plica de tranziţie dintre glandă şi peretele toracic anterior.

În mastopatia chistoasă cronică, suspectă la malignizare, se efectuează mastectomia radicală.

Mastectomia radicală *(mastectomia radicalis).* Tratamentul contemporan al cancerului glandei mamare se bazează pe trei principii: 1) intervenţia radicală; 2) respectarea regulilor ablasticii, folosind metode raţionale operatorii; 3) neadmiterea prezenţei în plagă a celulelor cancerigene vitale prin luarea măsurilor antiblastice.

Poziţia bolnavului. Bolnavul se culcă pe spate, mîna din partea operaţiei se abduce la 90° cu fixarea ei pe un suport special.

Anestezia – narcoză endotraheală. Limitele justificate ale cîmpului operator la mastectomia radicală se trasează: medial – pe marginea sternului (la operaţii extensive într-un bloc unic se includ sternul cu cartilajele costale II–IV), lateral – pe marginea *m. latissimus dorsi,* superior – pe marginea inferioară a claviculei (la operaţii supraradicale se extirpează ţesutul adipos şi ganglionii limfatici în regiunea supraclaviculară), inferior – pe placa anterioară a tecii muşchiului marele drept al abdomenului.

Se practică diverse *incizii cutanate* după principiul: a se retrage de la marginea palpantă a tumorii cu 5–6 cm. În practica cotidiană mai frecvent se utilizează incizia vertical-ovală, care limitează glanda şi include treimea medie a claviculei (fig. 87, *a*). Incizia transversal-ovală (cu diverse modificări) după Orra se aplică în caz de localizare a focarului tumoral primar în porţiunea laterală a glandei şi în prelungirea ei axilară. Mai rar se practică incizia dreptunghiulară după Bec, ea e comodă, cînd tumoarea are o localizare centrală, iar glanda are dimensiuni mici. Incizia oblică Handlei se aplică cînd focarul primar este situat superior şi lateral, îndeosebi la limita cu fosa axilară. Particularităţile constituţionale, mărimea glandei importă la stabilirea inciziei. Pe glande de dimensiuni mari cu bază vastă e mai comodă mastectomia prin incizie verticală. La glande mici, fixate către peretele toracic printr-o bază îngustă, se recomandă incizia transversală.

Mastectomia radicală după Holsted–Maier este apreciată ca intervenţie de bază la cancerul glandei mamare. Operaţia constă în extirparea glandei mamare într-o singură etapă în bloc unic cu muşchii pectorali (mare şi mic), cu ţesuturile adipos axilar, subclavicular şi subscapular în limitele anatomice ale tecilor fasciale. După incizia pielii şi a ţesutului adipos subcutanat, în

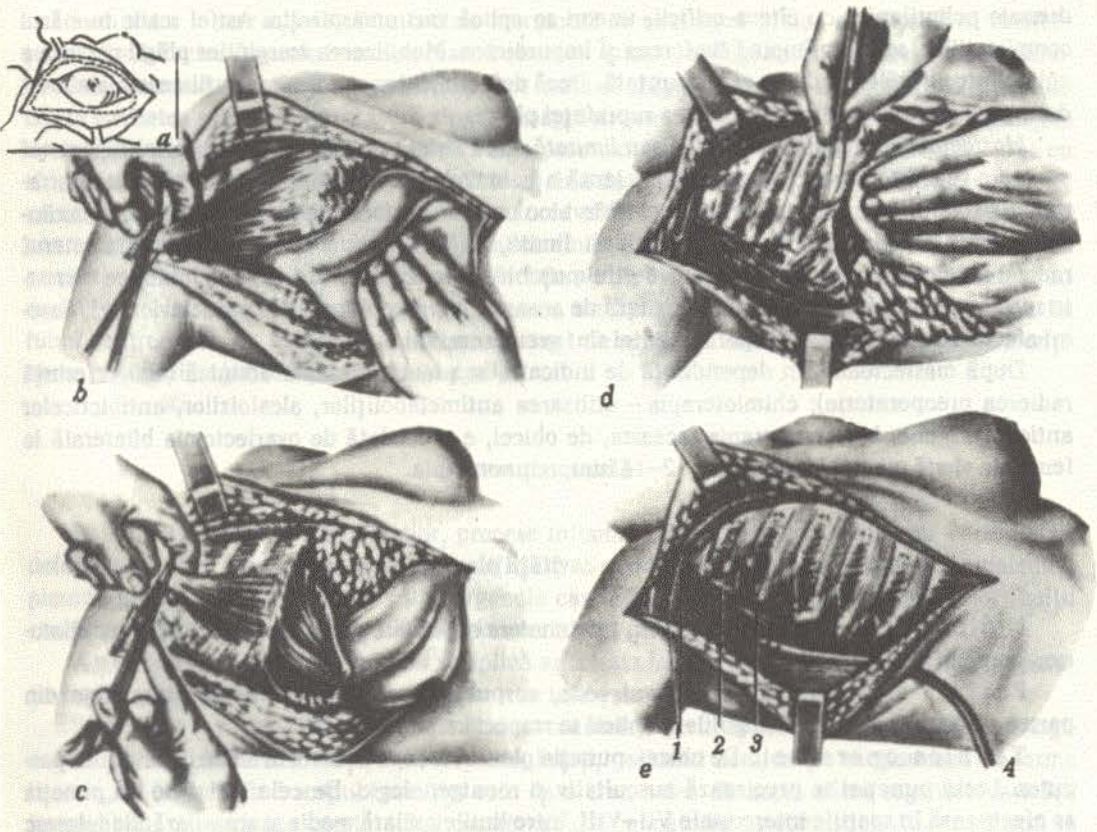

Fig. 87. Mastectomia radicală:

a — incizia vertical-ovală a pielii (linia punctată — incizia fasciei toracice); *b* — aplicarea bornei în locul secționării mușchiului mare pectoral; *c* — secționarea tendonului mușchiului mic pectoral, mușchiul mare pectoral este deplasat inferior; *d* — excizia mușchiului și a glandei mamare de la peretele toracic după extirparea țesutului adipos și a ganglionilor limfatici ai fosei axilare; *e* — aspectul plăgii după extirparea glandei mamare și a mușchilor pectorali; *1* — artera și vena subclaviculare; *2* — artera toracolaterală; *3* — nervul toracic lung; *4* — drenaj

unghiul superior al plăgii se caută și se secționează mușchiul mare pectoral, în locul lui de inserție la osul humeral și pe parcursul părții lui claviculare. Se rezecă partea costală a acestui mușchi cu denudarea cartilajelor costale. Se introduc degetele sub micul pectoral, care se secționează în locul de inserție al său la apofiza coracoidă a omoplatului (fig. 87, *b,c*).

Intervenția cere punctualitate și respectarea consecutivității etapelor. Măsurile antiblastice sînt: irigarea plăgii pe parcursul operației cu alcool etilic 96% sau cu acetonă chimic curată, disocierea electrochirurgicală a țesuturilor și efectuarea hemostazei ce permite a închide lumenul vaselor lezate, care conțin celule cancerigene și trombi. Măsurile includ și schimbarea frecventă a albiturilor, folosirea penselor hemostatice o singură dată, spălarea mîinilor în repetate rînduri. În ultimul timp un efect antiblastic evident se obține prin utilizarea telegamaterapiei preoperatorii, îndeosebi la formele infiltrative, edematiate și cu metastaze multiple în ganglionii regionali.

Apoi se trece la extirparea minuțioasă (în bloc unic) a ganglionilor limfatici și a țesutului adipos din fosa axilară, regiunea infraclaviculară și spațiul subscapular, a glandei mamare, a mușchilor marelui și micului pectorali (fig. 87, *d*). Prin două contrincizii se instalează două

drenaje polietilenice cu cîteva orificii, uneori se aplică vacuumaspiraţia. Astfel scade numărul complicaţiilor, se preîntîmpină limforeea şi împuroierea. Mobilizarea marginilor plăgii permite a aplica suturi fără extinderea ei pronunţată. Dacă defectul cutanat e mare, se utilizează lambouri dermice migratoare pentru acoperirea suprafeţei plăgii.

Mastectomia radicală modificată sau *limitată după Patei* prevede păstrarea marelui pectoral pentru o reabilitare funcţională mai eficientă a bolnavelor. Tehnica operatorie prevede păstrarea *m. pectoralis major*, însă se extirpează în bloc unic *m. pectoralis minor*, ţesutul adipos axiloinfraclavicular, glanda mamară în aceleaşi limite, ca la operaţia Holsted–Maier. Caracterul radical al operaţiei e suspect, deoarece prin muşchiul marele pectoral trec vase limfatice eferente spre ganglionii limfatici axilari. În afară de aceasta, ganglionii limfatici infraclaviculari, deseori afectaţi de metastaze, în operaţia Patei sînt greu accesibili.

După mastectomie, în dependenţă de indicaţii, se practică terapia actinică (cu preferinţă radierea preoperatorie); chimioterapia – utilizarea antimetaboliţilor, alcaloizilor, antibioticelor anticancerigene, hormonoterapia (aceasta, de obicei, e precedată de ovariectomia bilaterală la femei de vîrstă medie) în decurs de 12–14 luni, imunoterapia.

Puncţia cavităţii pleurale

Indicaţii. Exsudate inflamatorii, pneumotorax spontan şi traumatic, hemotorax, hilotorax, empiem pleural.

Poziţia bolnavului. Bolnavul şede, corpul se încovoaie puţin anterior, mîna din partea respectivă se ridică. Regulile asepticii se respectă strict.

Tehnica operaţiei. De obicei, puncţia pleurei se face în centrul slăbirii sunetului percutor. Locul puncţiei se precizează auscultativ şi roentgenologic. De cele mai dese ori puncţia se efectuează în spaţiile intercostale VII–VIII, între liniile axilară medie şi scapulară. Se folosesc ace lungi şi groase, unite cu seringa printr-un tub de cauciuc.

Puncţia se efectuează folosind anestezia locală cu soluţie de novocaină 0,5%.

Acul se introduce pe marginea superioară a coastei spre a nu leza vasele şi nervii intercostali. Direcţia acului – perpendicular către piele, adîncimea puncţiei – 3–4 cm. După puncţie acul se îndreaptă în sus paralel cupolei diafragmului. Dacă nu apare exsudat, se face puncţie în alt loc – cu o coastă mai sus sau mai jos.

La aspiraţia aerului sau a lichidului din cavitatea pleurală se aplică o pensă hemostatică pe tubul de cauciuc pentru a evita pneumotoraxul. Conţinutul cavităţii pleurale se aspiră lent spre a preveni o deplasare bruscă a organelor mediastinului. În pneumotorax puncţia se face în spaţiul intercostal II sau III pe linia medioclaviculară.

Complicaţii. În puncţia pleurală e posibilă introducerea acului în plămîn, diafragm, cavitatea abdominală.

Toaleta chirurgicală primară a plăgilor toracice penetrante

Plăgile penetrante ale peretelui toracic sînt urmate de pătrunderea aerului în cavitatea pleurală – de pneumotorax.

Anestezia – narcoză endotraheală, în condiţii de campanie militară – anestezia locală precedată de blocaj vagosimpatic după A. V. Vişnevski.

Poziţia bolnavului – pe masa de operaţie pe partea laterală sănătoasă.

Tehnica operaţiei. Prin incizie marginală se excizează pielea şi muşchii în limitele ţesuturilor intacte. Coastele lezate se rezecă econom. În caz de plăgi vaste, cu fracturarea coastelor, cele din urmă se rezecă subperiostal pe tot întinsul plăgii. Se rezecă larg pleura şi se examinează cavitatea pleurală, se înlătură sîngele coagulat, precum şi corpurile eterogene şi sîngele necoagulat. Plămînul lezat se suturează. Plaga peretelui toracic se suturează minuţios, strat cu strat, prin 2–3 rînduri de suturi separate. Primul rînd de suturi se aplică pe pleură, fascia endotoracică, pe periost şi pe muşchii intercostali. În cavitatea pleurală se introduce un tub de dren pentru aspirarea aerului şi a sîngelui. Al doilea rînd de suturi se aplică pe muşchi şi pe fascia proprie, ultimul – pe piele. La plăgi mari defectele pleurei şi ale muşchilor se închid cu lambouri musculare colectate din muşchii peretelui toracic, tinzînd spre o ermetizare deplină a plăgii. La tubul de dren, scos în exterior, se uneşte sistemul de aspiraţie al exsudatului şi pentru menţinerea presiunii negative în cavitatea pleurală.

Rezecţia costală

Indicaţii: tumori ale coastelor, procese inflamatorii, tuberculoză, patologia cartilajelor, deformaţia cutiei toracice, deformaţia artificială a cutiei toracice (toracoplastia) la maladiile pleurei, plămînilor, căi de acces către organele cavităţii toracice, restabilirea defectelor (bolţii craniene, mandibulei, nasului), colectarea materialului plastic de fixare.

Anestezia. În rezecţia coastei se aplică anestezia locală. Dacă rezecţia prezintă o operaţie suplimentară sau se rezecă cîteva coaste – se foloseşte narcoza.

Tehnica operaţiei. De cele mai dese ori incizia pielii se face pe axa coastei, în lungimea ei. Apoi se incizează muşchii, fiind îndepărtaţi, periostul denudat se secţionează în forma literei „H" (atunci cînd scopul rezecţiei este de a crea calea de acces către organele cavităţii toracice) sau pe marginea coastei (cînd coasta va servi ca material osteoplastic). Apoi periostul se decolează de suprafaţa exterioară a coastei cu decolatorul, cît şi pe marginile ei (fig. 88). Tot cu decolatorul costal se decolează periostul de pe suprafaţa internă a coastei, fără a pătrunde în cavitatea pleurală. Coasta se excizează cu foarfecele costale. Plaga se suturează strat cu strat, ermetic. Din periost şi extremităţile coastei rezecate ulterior regenerează coasta nouă.

INTERVENŢII PE ORGANELE CAVITĂŢII TORACICE

Căile de acces operatorii

Operaţiile pe organele cavităţii toracice se efectuează cu administrarea narcozei endotraheale. Se practică căile de acces: anterioare, posterioare şi laterale (fig. 89, 90).

Calea de acces anterioară sau lateroanterioară. Bolnavul e culcat pe spate sau pe partea laterală sănătoasă. Incizia începe la nivelul coastei III pe linia parasternală, se prelungeşte în jos pînă la nivelul mamelonului. Înconjurînd mamelonul, incizia continuă prin spaţiul intercostal IV pînă la linia axilară medie sau posterioară. La femei incizia trece inferior de glanda mamară, puţin mai jos de plică, între glandă şi peretele toracic anterior. Se incizează pielea, stratul adipos subcutanat, fasciile şi muşchiul mare pectoral, lîngă linia axilară anterioară se secţionează muşchiul dinţat anterior. În dependenţă de nivelul căii de acces, în spaţiul intercostal III sau IV se deschide cavitatea pleurală. Dacă e necesar a largi calea de acces, se secţionează cartilajul

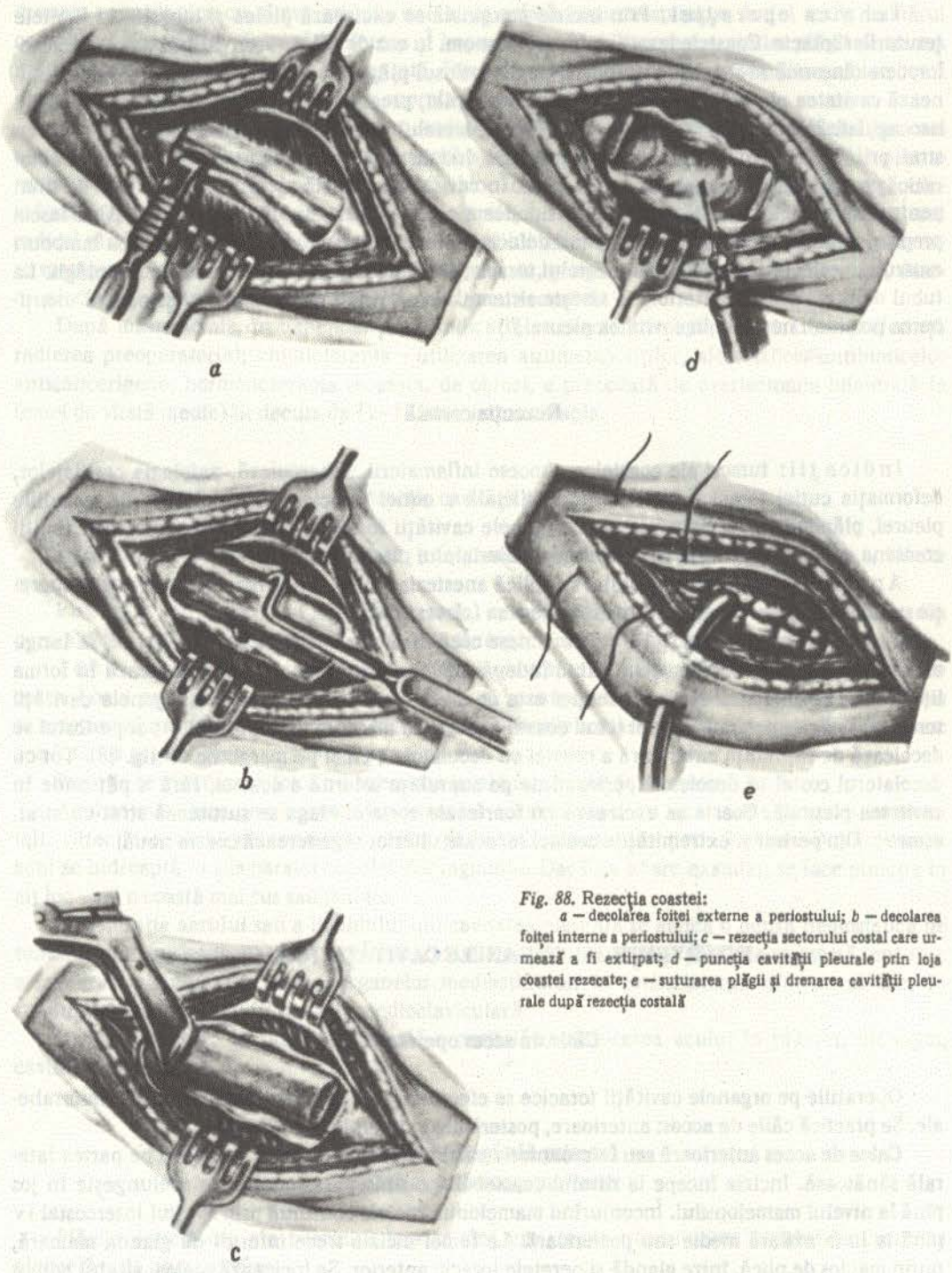

Fig. 88. Rezecția coastei:
a — decolarea foiței externe a periostului; *b* — decolarea foiței interne a periostului; *c* — rezecția sectorului costal care urmează a fi extirpat; *d* — punctia cavității pleurale prin loja coastei rezecate; *e* — suturarea plăgii și drenarea cavității pleurale după rezecția costală

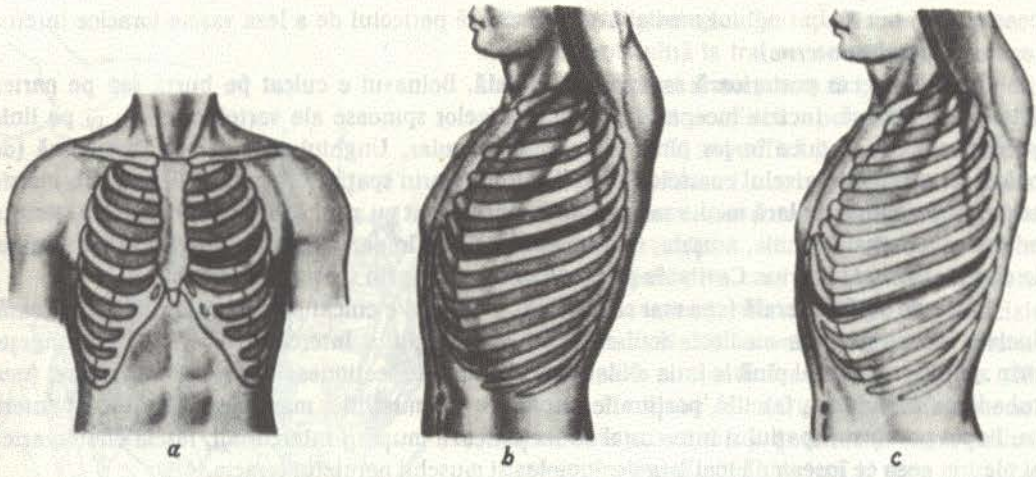

Fig. 89. Căile de acces către organele cavității toracice:
a — anterolaterală fără secționarea cartilajelor costale; *b* — posterolaterală superioară; *c* — laterală intercostală; *d* — la sternotomia longitudinală

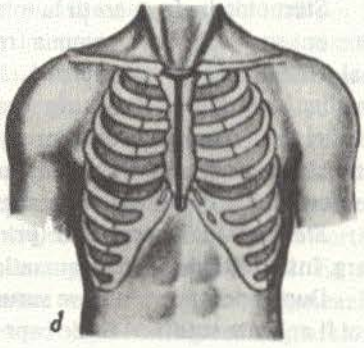

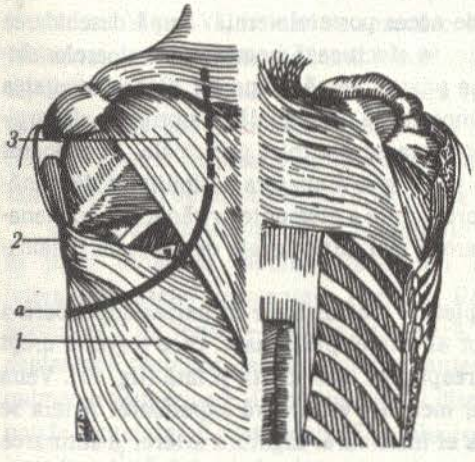

Fig. 90. Calea de acces posterolaterală către plămîn:
1 — mușchiul mare dorsal; *2* — unghiul inferior al omoplatului; *3* — mușchiul trapez; *a* — linia inciziei

coastelor IV sau V. În unghiul medial al plăgii există pericolul de a leza vasele toracice interne *(a. et v. thoracica interna).*

Calea de acces posterioară sau **posterolaterală.** Bolnavul e culcat pe burtă sau pe partea laterală sănătoasă. Incizia începe la nivelul apofizelor spinoase ale vertebrelor $T_{III, IV}$ pe linia paravertebrală, se duce în jos pînă la unghiul scapular. Unghiul scapular se înconjoară (de obicei, el e situat la nivelul coastelor VI–VII), urmînd prin spaţiul intercostal VI sau VII, incizia se termină pe linia axilară medie sau cea anterioară. Strat cu strat se secţionează pielea, ţesutul adipos subcutanat, fasciile, muşchii trapez, romboizi, iar în porţiunea inferioară a plăgii – marele dorsal şi dinţat anterior. Cavitatea pleurală se deschide prin spaţiul intercostal.

Calea de acces laterală (cea mai răspîndită). Bolnavul e culcat pe partea laterală sănătoasă. Incizia începe pe linia medioclaviculară la nivelul spaţiului intercostal IV–V, se prelungeşte prin spaţiul intercostal pînă la linia axilară posterioară. Se secţionează strat cu strat pielea, ţesutul adipos subcutanat, fasciile, porţiunile respective ale muşchilor mare pectoral şi dinţat anterior. Pe tot parcursul spaţiului intercostal se secţionează muşchii intercostali, fascia endotoracică şi pleura, ceea ce înseamnă mai larg decît pielea şi muşchii peretelui toracic.

Sternotomia. În operaţii la inimă, la vasele magistrale, pe organele mediastinului anterior în prezent se practică sternotomia (rezecţia sternului). Există sternotomia longitudinală, longitudinal-transversală şi transversală. Mai frecvent se practică sternotomia longitudinală. Pe linia mediană anterioară de-a lungul sternului se face incizia pielii, a stratului subcutanat adipos, a fasciei şi periostului. Posterior de stern cu ajutorul cornţangului se face un tunel. Sternul se rezecă prin intermediul sternotomului, al ferăstrăului din sîrmă, electric sau cu dalta. Marginile sternului se deplasează lateral şi, extrapleural, se pătrunde în mediastinul anterior.

Sternotomia transversală (prin ambele cavităţi pleurale) contribuie la un cîmp de operaţie larg, însă, fiind destul de traumatică, se practică rar.

După operaţie sternul se suturează cu fir de oţel sau de tantal, suturile trec prin os. Uneori pot fi aplicate suturi cu fir de capron, lavsan sau nailon.

Operaţii pe plămîni

Indicaţii: tumorile, bronşiectazia, abcesele multiple, tuberculoza. În dependenţă de lezare, pot fi extirpaţi: plămînul în întregime (pulmonectomia), lobii pulmonari (lobectomia), doi lobi (bilobectomia), un segment (segmentectomia).

Pulmonectomia. De obicei, se utilizează calea de acces posterolaterală. După deschiderea cavităţii pleurale, plămînul se eliberează de aderenţe, se efectuează hemostaza sectoarelor sîngerînde. Separînd pe deplin plămînul, cu degetele se poate fixa rădăcina lui. Consecutivitatea prelucrării elementelor rădăcinii pulmonare nu are importanţă principială. Majoritatea chirurgilor încep operaţia cu artera pulmonară, unii – cu prelucrarea bronhiei principale. În cancerul pulmonar e raţional a începe operaţia cu prelucrarea venei spre a micşora posibilitatea diseminării celulelor cancerigene. Principiul fundamental de prelucrare a elementelor rădăcinii pulmonare: a începe intervenţia pe cele mai accesibile sectoare şi mai puţin lezate de procesul inflamator, cicatrice, tumoare.

La *pulmonectomia din dreapta* după disecarea pleurei mediastinale în partea superioară a rădăcinii pulmonare se denudează trunchiul anterior al arterei pulmonare, care serveşte drept punct de reper la separarea arterei pulmonare din dreapta, ea este scurtă şi lată (fig. 91). Vena pulmonară superioară se deplasează atent în jos, iar medial – vena cavă superioară. Artera se prelucrează prin introducerea disectorului din partea ei inferioară. Ligatura arterei şi suturarea ei pot fi manuale sau se aplică sutura mecanică. Venele pulmonare superioară şi inferioară se

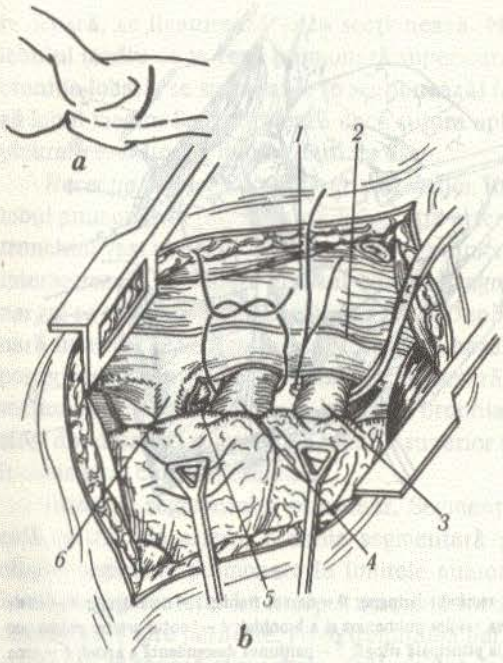

Fig. 91. Extirparea plămînului drept (fragment al operaţiei):

a — linia inciziei; *b* — separarea rădăcinii plămînului: *1* — pericardul; *2* — nervul frenic; *3* — vena pulmonară superioară; *4* — artera pulmonară; *5* — bronhia principală; *6* — *v. azygos*

prelucrează analogic. Se separă bronhia principală dreaptă pînă la trahee, se suturează cu aparatul „YO", apoi se secţionează (pe sectorul periferic al bronhiei se aplică o pensă). Etanşeitatea bontului bronhial se verifică prin proba cu soluţie fiziologică. La tumori masive, infiltrări inflamatoare prelucrarea elementelor rădăcinii plămînului poate fi imposibilă. Atunci se deschide cavitatea pericardică, prin care se ligaturează vasele.

La *pneumonectomia din stînga* după incizia pleurei mediastinale se vede că ramura arterială principală e situată cranial în rădăcina plămînului. Marginea ei inferioară se află posterior de bronhia principală şi anterior de vena pulmonară superioară (fig. 92). Artera şi vena pulmonară superioară se prelucrează manual, însă pot fi aplicate şi suturi mecanice. Lobul inferior al plămînului se deplasează lateral pentru a găsi vena pulmonară inferioară. Această venă este cea mai lungă dintre toate venele plămînului, de aceea e uşor a o ligatura şi secţiona. În ultimul rînd se prelucrează bronhia principală stîngă. Pentru o prelucrare radicală ea se deplasează de sub aortă, se separă pînă la unghiul traheobronhial. Ea se suturează cu suturi mecanice şi se secţionează. Bontul bronhiei principale stîngi se deplasează adînc în mediastin, din care cauză nu e necesară pleuralizarea ei. Această intervenţie e nedorită şi din motivul că în apropiere e situat nervul vag. După controlul hemostazei în cavitatea pleurală se introduce un drenaj perforat, unit cu un vas cu soluţie antiseptică. Incizia peretelui toracic se suturează strat cu strat cu suturi dese.

Lobectomia. Mai des se foloseşte calea de acces posterolaterală. Pentru extirparea lobului superior calea de acces trece prin spaţiul intercostal IV sau V, a celui inferior – prin spaţiul intercostal V sau VI. Uneori se rezecă coastele indicate. Plămînul se eliberează de aderenţe. Prelucrarea elementelor rădăcinii lobului pulmonar are loc în următoarea ordine: mai întîi artera, apoi vena şi ultima – bronhia. Dacă fisura interlobară conţine sinechii, ele se înlătură: cele laxe – în mod bont, cele dense – cînd fisura interlobară nu se distinge – prin disecarea lor. Sectorul rezecat în presupusa fisură interlobară, spre a evita hemoragiile, se suturează manual sau cu aparatul de suturare prin aplicarea a două rînduri de agrafe de tantal.

Rezecţia lobului superior al plămînului drept începe, de obicei, cu incizia circulară a pleurei în jurul rădăcinii lobului plămînului drept, totodată se denudează semicircumferinţa laterală a vaselor segmentare (fig. 93). Ramurile arteriale se separă mai comod din partea posterioară, iar venele – din cea anterioară. După ligatura ramurilor arteriale, lobul pulmonar se deplasează posterior, iar pe suprafaţa anterioară a rădăcinii lui se ligaturează trunchiul venei pulmonare superioare. După ligatura şi disecarea vaselor ce duc spre lobul superior, se trece din nou la suprafaţa lui posterioară. Se prelucrează bronhia lobului superior, în cavitatea pleurală se introduc două tuburi de dren. Incizia peretelui toracic se suturează strat cu strat, ermetic.

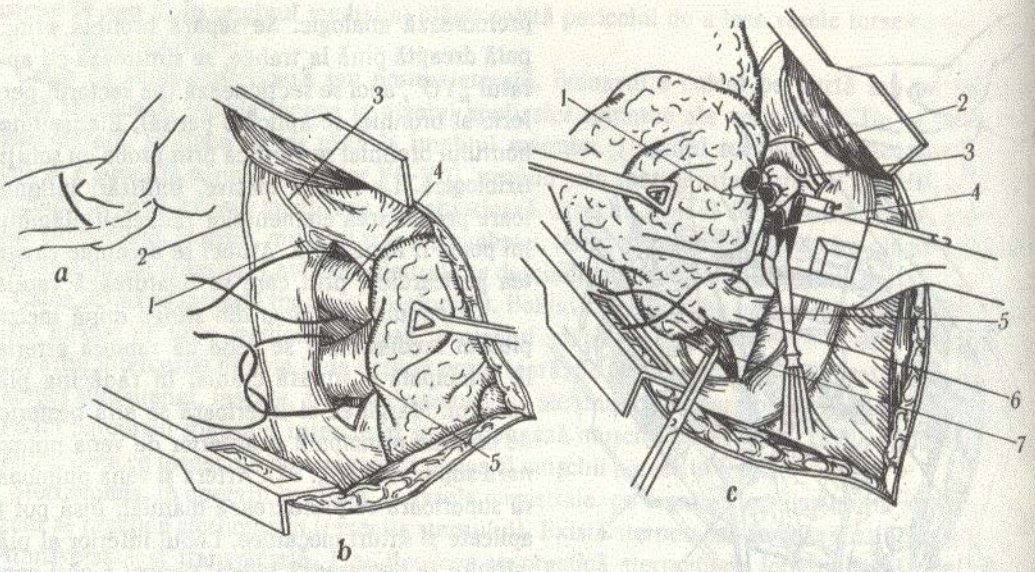

Fig. 92. Extirparea plămînului stîng (fragment al operaţiei):

a — linia inciziei; *b* — separarea rădăcinii plămînului: *1* — nervul recurent laringeu; *2* — nervul frenic; *3* — nervul vag; *4* — artera pulmonară; *5* — vena pulmonară superioară; *c* — ligaturarea şi secţionarea vaselor pulmonare şi a bronhiei: *1* — bontul arterei pulmonare secţionate; *2* — nervul recurent laringeu stîng; *3* — nervul vag; *4* — bronhia principală stîngă; *5* — porţiunea descendentă a aortei; *6* — vena pulmonară inferioară; *7* — ligamentul pulmonar

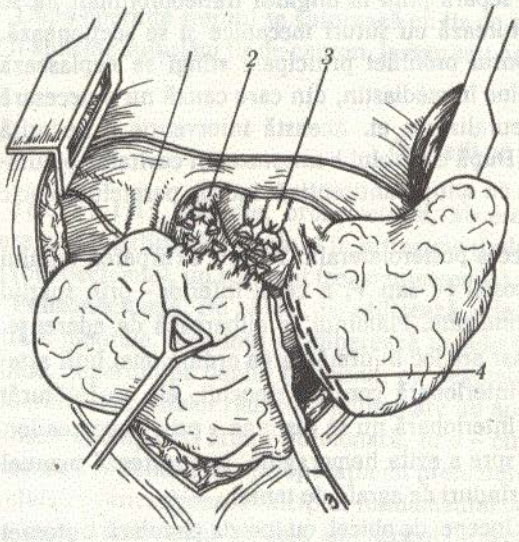

Fig. 93. Rezecţia lobului superior al plămînului drept (fragment al operaţiei):

1 — vena impară; *2* — bonturile arterelor segmentelor apical şi anterior; *3* — bonturile venelor segmentare ale lobului pulmonar; *4* — agrafele suturante

Rezecţia lobului superior al plămînului stîng începe la fel cu pleurotomia circulară în jurul rădăcinii lobului, paralel cu arcul aortei. Ramurile arteriale se separă din partea posterioară, venele – din partea anterioară. Lobul plămînului se deplasează posterior după ligatura ramurilor arteriale şi pe suprafaţa anterioară a rădăcinii lui se ligaturează trunchiul venei pulmonare superioare. Se revine la suprafaţa posterioară şi la partea interlobară a rădăcinii lobului superior. Artera se mişcă de pe bronhia lobară superioară şi se secţionează la începutul bronhiei lobului inferior. După extirparea lobului, bontul bronhiei e pleurizat sau acoperit cu marginea medială a lobului pulmonar inferior. În cavitatea pleurală se introduc două tuburi de dren. Incizia se suturează strat cu strat.

Rezecţia lobului mediu al plămînului drept. Lobul mediu al plămînului drept e situat ventral, de aceea poate fi folosită atît calea de acces posterolaterală, cît şi cea anterioară. Lobul mediu se deplasează lateral cu borna, fisurile interlobare se desfac. Îndepărtînd lobul anterosuperior, în fisura interlobară poate fi denudată ramura arterială a lobului mediu. Ea

se separă, se ligaturează şi se secţionează. Mişcînd lobul mediu posterior, se găseşte ramura lobului mediu de la vena pulmonară superioară din dreapta, care se prelucrează. Apoi se separă bronhia lobară, se suturează, se secţionează, fisura interlobară se desface maxim şi se extirpează lobul mediu. Se controlează dacă sutura aplicată pe lobii plămînului e ermetică. În cavitatea pleurală se introduc două tuburi de dren.

Rezecţia lobilor inferiori ai plămînilor începe cu separarea fisurii interlobare. Deplasînd lobul pulmonar în jos, se caută bifurcaţia arterei pulmonare în fisura interlobară. Se ligaturează trunchiul vast al părţii bazale a arterei pulmonare cu ambele ei ramificări; după ligatură ele se intersectează. Se separă sinusul costodiafragmatic. Concomitent se extinde ligamentul pulmonar, el se intersectează şi se ligaturează. După aceasta se vede şi devine accesibilă vena pulmonară inferioară. Se ligaturează trunchiul bazal al venei şi ramificările ei principale. Din partea posterioară, prin fisura interlobară, se separă bronhia lobului inferior, ea se suturează şi se secţionează. La pleuralizarea bontului bronhial se foloseşte pleura mediastinală (atît din stînga, cît şi din dreapta) şi marginea lobului superior situat alături. Cavitatea pleurală se drenează şi se închide strat cu strat, ermetic.

Rezecţia segmentului pulmonar. Segmentul plămînului este unitatea lui anatomochirurgicală ce include artera, bronhia segmentară şi vena intersegmentară. Extirparea unui sau a cîtorva segmente pulmonare în limitele anatomice se efectuează după secţionarea arterei şi a bronhiei segmentare. La început se caută locul divizării bronhiei lobare în bronhii segmentare, disecîndu-le spre periferie. Pe extremitatea periferică a bronhiei segmentare se aplică o bornă şi, trăgînd-o, se separă atent segmentul afectat, folosind degetele sau tampoanele.

Preliminar se separă, se ligaturează şi se secţionează artera segmentară. Venele intersegmentare, care mai fixează segmentul, după aplicarea pensei se ligaturează şi se secţionează. După segmentectomie apar hemoragii neînsemnate de pe suprafaţa plăgii plămînului. Ele se opresc cu tampoane umectate cu soluţie izotonică de natriu clorid fierbinte sau prin aplicarea penselor hemostatice şi ligatura vaselor mici. Dacă extirparea segmentului se efectuează în limitele lui anatomice, dereglarea ermetică şi ieşirea aerului din segmentele învecinate sînt neînsemnate. În asemenea cazuri suturarea suprafeţei plăgii nu se face. Dacă infiltrarea aerului e pronunţată, se aplică suturi sau se suturează limita dintre segmente cu aparatul „YO".

Prin suturarea suprafeţelor traumate ale segmentelor rămase se obţine etanşeitatea cuvenită, aerul nu pătrunde în cavitatea pleurală. Însă plămînul se deformează uşor, pot apărea atelectaze, hematoame şi abcese tardive. De aceea rezecţia segmentară a plămînului în ultimul timp se face relativ rar, iar răspîndire practică au căpătat rezecţiile atipice (cuneiformă sau marginală) cu folosirea aparatelor de suturat. Asemenea rezecţii se fac cu aplicarea pe plămîn a două aparate „YO", care suturează cu agrafe de tantal. Periferic de linia suturii mecanice, pe ramura aparatului, plămînul se rezecă şi sectorul afectat se elimină. Cavitatea pleurală se drenează.

Operaţii pe inimă

În prezent se dezvoltă intens chirurgia cordului şi a vaselor magistrale. Această ramură nouă a chirurgiei, complet de sine stătătoare, cere cunoştinţe respective speciale, aparatură şi crearea centrelor mari de chirurgie cardiacă. Metodele fundamentale de examinare a bolnavului (în afară de cele acceptate de toţi) sînt speciale, ele informează despre hemodinamică în cavităţile cordului, despre indicii funcţionali ai săi, despre componenţa chimică etc. Ele includ cateterismul cardiac, angio-, ecocardiografia. Viciile congenitale complicate ale cordului se corectează pe organul deschis uscat cu ajutorul aparatelor de circulaţie sanguină artificială (ACSA).

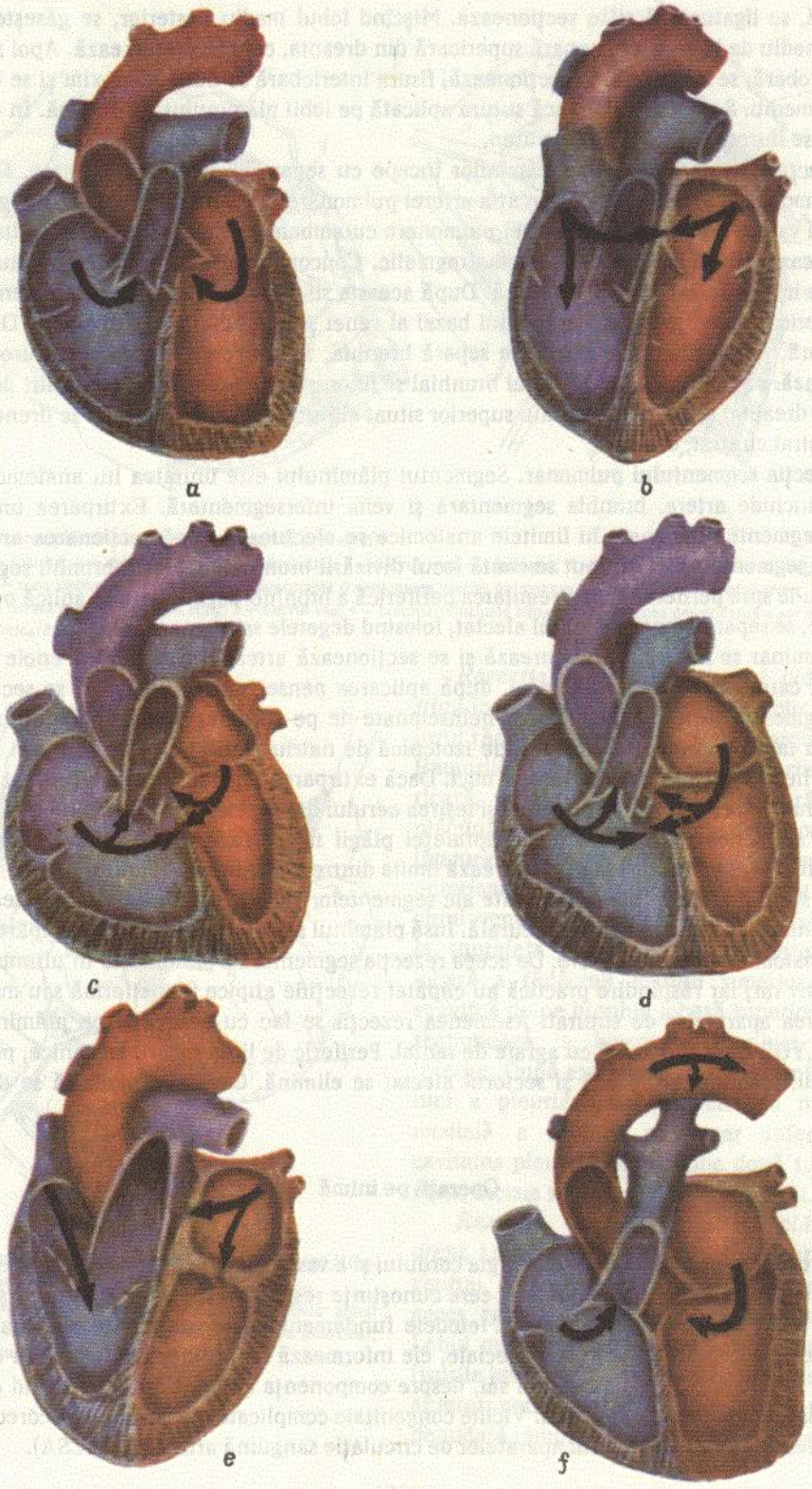
a
b
c
d
e
f

După cum s-a mai indicat, căi de acces către cord servesc sternotomia longitudinală sau toracotomia laterală dreaptă sau stîngă.

Suturarea plăgilor cordului. Pericardul se deschide longitudinal, printr-o incizie vastă, anterior de nervul frenic. Apoi plaga cordului se închide cu degetul indicator cu scop de hemostază, cu acul atraumatic se aplică suturi cu fire de mătase sau sintetice separate, sau „în U". Ele se strîng pînă cînd marginile plăgii vin în contact, se evită perforaţia ţesuturilor. În acest scop pot fi folosite garnituri sintetice. Din cavitatea pericardică se elimină sîngele coagulat. Pericardul se suturează prin suturi rare. La oprirea cordului se efectuează masaj direct, comprimînd cu mîna ventriculele cordului. Fibrilaţia ventriculelor cordului poate fi înlăturată prin aplicarea defibrilatorului cu o tensiune de 2–3 kV.

Închiderea ductului arterial (Botallo) persistent. Ductul arterial *(ductus arteriosus)* uneşte trunchiul pulmonar cu porţiunea incipientă a aortei descendente. El are o lungime de 2–3 mm. Peste 2–3 zile după naştere ductul devine gol, iar peste 6 luni se închide, transformîndu-se în *lig. arteriosum*. În caz de persistenţa canalului după naştere, în timpul sistolei sîngele din aortă pătrunde în trunchiul pulmonar, ceea ce duce la amestecarea sîngelui arterial şi venos, complicînd lucrul ventriculului drept al cordului (fig. 94, *f*).

Calea de acces – toracotomia laterală în spaţiul intercostal III. Pleurotomia se execută longitudinal în porţiunea ei mediastinală între nervii frenic şi vag. Se separă ductul arterial; poziţia lui se determină după patru puncte de reper: superior – arcul aortei, inferior – trunchiul pulmonar, anterior – nervul frenic, posterior – nervul vag. Sub duct se aplică două ligaturi de mătase. Mai întîi se ligaturează extremitatea aortică a ductului, apoi cea din partea trunchiului pulmonar. Între ligaturi ductul se suturează şi se leagă pe ambele părţi. Deseori se practică suturarea mecanică a ductului cu aparatul de suturare a ductului arterial.

Comisurotomia mitrală. Indicaţie pentru operaţie serveşte stenoza pronunţată a orificiului atrioventricular stîng (mitral) ca urmare a reumatismului suportat.

Calea de acces – incizia anterolaterală în spaţiul intercostal IV din stînga. La flexibilitatea scăzută a peretelui toracic se secţionează cartilajele coastelor 3–4. Paralel şi posterior de nervul frenic (se admite şi anterior de el) se deschide pericardul de la atriul stîng pînă la apexul ventriculului stîng. Pe baza urechiuşei stîngi se aplică o bornă specială, iar mai sus de ea – o sutură în bursă. Apexul urechiuşei stîngi se secţionează cu foarfecele, cavitatea ei se spală cu soluţie izotonică de natriu clorid cu heparină. Scoţînd borna de pe baza urechiuşei, degetul indicator se introduce în atriul stîng. Spre a evita hemoragiile, asistentul comprimă degetul chirurgului, strîngînd sutura în bursă. După revizia orificiului atrioventricular stîng, se îndepărtează cu degetul comisurile anterioară şi posterioară. Dacă separarea aderenţelor e imposibilă cu degetul, se aplică comisurotomia instrumentală (fig. 95). Pe baza cordului, formată din ventriculul stîng, în zona avasculară se aplică o sutură „în U", între punctele ei de sutură se perforează peretele ventriculului. Prin această plagă se introduce un dilatator bivalvat, iar în cavitatea lui prin urechiuşă (ca şi la comisurotomia podactilă) – degetul indicator. Sub controlul degetului se deschid ramurile dilatatorului, efectuîndu-se comisurotomia. Dilatatorul se îndepărtează, sutura „în U" se leagă. Chirurgul extrage degetul din atriu, asistentul leagă sutura în bursă pe baza urechiuşei atriale. Secţiunea urechiuşei se suturează suplimentar cu fire separate.

Comisurotomia instrumentală poate fi executată cu diferiţi comisurotomi, introduşi în cavitatea atriului stîng prin urechiuşa sa.

Fig. 94. Schema viciilor congenitale ale cordului şi vaselor magistrale:
a – cord normal; *b* – defect septal atrial; *c* – tetrada Fallot; *d* – triada Eizeinmenhert; *e* – sindromul Liutambaşe; *f* – persistenţa canalului arterial (Botallo)

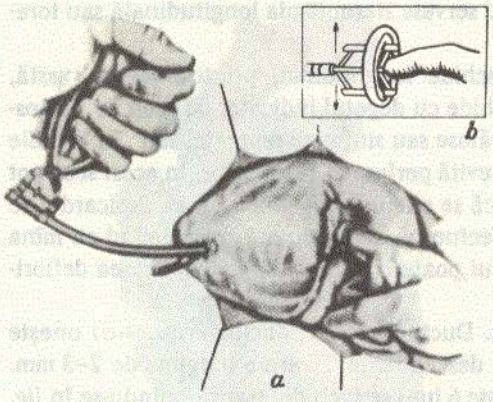

Fig. 95. Comisurotomia mitrală transventriculară instrumentală:

a — conducerea comisurotomului prin ventriculul stîng; *b* — poziția ramurilor dilatatorului comisurotomului la dilatarea orificiului atrioventricular din stînga

Lichidarea coarctației aortei. Coarctația aortei este un viciu congenital, el constă în stricturarea aortei în locul de trecere a arcului ei în porțiunea descendentă. Stenoza, de obicei, e situată cu 1–2 cm mai jos de locul unde începe artera subclaviculară stîngă.

Calea de acces – toracotomia laterală din stînga cu rezecția coastei IV. Zona coarctației aortei cu dilatările ei pre- și poststenotice se denudează prin deplasarea plămînului și incizia pleurei mediastinale. Porțiunea stenozată se separă, iar pe cele învecinate cu ea se aplică garouri elastice. Se disecă *lig. arteriosum*. La existența ductului arterial inobliterat, el se secționează cu suturarea ulterioară a extremităților. Pe aortă superior și inferior de stenoză se aplică pense hemostatice; un sector vascular cu lungimea de 2–3 cm se excizează. Dacă sectorul extirpat nu este relativ mare și elasticitatea aortei e suficientă, se aplică anastomoza vasculară terminoterminală. Dacă anastomozarea nu e posibilă, se utilizează proteza sintetică.

Lichidarea stenozei valvulare a trunchiului pulmonar. Maladia constă în strictura pronunțată a trunchiului pulmonar și în concreșterea valvulelor lui. Viciul poate să se manifeste numai prin stenoza trunchiului pulmonar, însă poate fi și un component al viciilor complicate, combinîndu-se cu defectul septurilor interventricular (vezi fig. 94, *d*) și interatrial (vezi fig. 94, *b*, *e*).– tetrada (vezi fig. 94, *c*) și pentada Fallot. La corecția stenozei izolate a trunchiului pulmonar au fost propuse de către A. Blelok (1945), Potts (1946), E. I. Meșalkin operații paleative, care permit pătrunderea sîngelui în cercul mic al circulației sanguine. În acest scop A. Blelok aplică anastomoza între artera subclaviculară stîngă și trunchiul pulmonar. Potts unea partea descendentă a aortei cu artera pulmonară stîngă. E. I. Meșalkin a propus aplicarea anastomozei între vena cavă superioară și artera pulmonară.

În prezent se efectuează operații radicale pe cordul uscat cu utilizarea aparatelor de circulație sanguină artificială. La înlăturarea stenozei izolate a trunchiului pulmonar se practică sternotomia longitudinală și excluderea cordului din circulație, unind ACSA. Trunchiul pulmonar se secționează longitudinal. Valvele semilunare concrescute au aspectul unui con cu orificiu la mijloc. Comisurile valvelor se rezecă cu bisturiul. Peretele trunchiului pulmonar se suturează în două straturi cu suturi „în U".

La lichidarea radicală a tetradei Fallot trebuie soluționate două probleme: 1) lichidarea sau micșorarea la maxim a stenozei infundibuliforme a trunchiului pulmonar și 2) lichidarea defectului septului interventricular. Din partea cordului se observă ventriculul drept hipertrofiat și sectorul stenozat îngroșat. Ventriculul drept se deschide și se excizează țesutul muscular fibros de pe suprafața internă a canalului eliminator al ventriculului drept. Defectul septului interventricular se închide cu material sintetic. La închiderea defectului trebuie să se țină cont de sistemul de conducere al cordului, deoarece fasciculul atrioventricular și pedunculul său drept sînt situați pe marginea posterioară a defectului în septul interventricular. Suturarea fasciculului sau lezarea lui provoacă bloc cardiac parțial sau total. Dacă stenoza trunchiului pulmonar nu poate fi lichidată, e posibilă aplicarea unui șunt între ventriculul drept și trunchiul pulmonar.

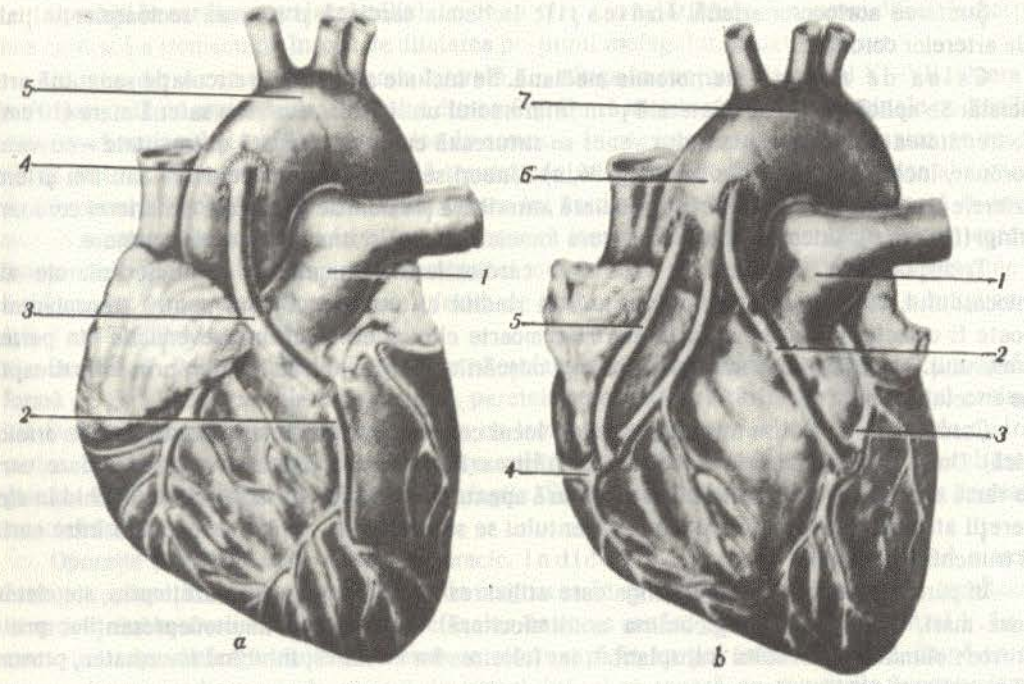

Fig. 96. Şuntare aortocoronariană:

a — aplicarea unui şunt: *1* — trunchiul pulmonar; *2* — ramura anterioară interventriculară a arterei coronare din stînga; *3* — şunt între aortă şi ramura anterioară interventriculară a arterei coronare din stînga; *4* — partea ascendentă a aortei; *5* — arcul aortei; *b* — aplicarea a două şunturi: *1* — trunchiul pulmonar; *2* — şunt între aortă şi ramura anterioară interventriculară a arterei coronare din stînga; *3* — ramura anterioară interventriculară a arterei coronare din stînga; *4* — artera coronară dreaptă; *5* — şunt între aortă şi artera coronară dreaptă; *6* — partea ascendentă a aortei; *7* — arcul aortei

Comisurotomia mitrală deschisă. Indicaţii: stenoza orificiului atrioventricular stîng, complicat de tromboză, calcinoza valvulei, stenoza orificiului atrioventricular stîng ca recidivă a comisurotomiei închise.

Calea de acces – sternotomia longitudinală. Se uneşte aparatul de circulaţie sanguină artificială. Atriul stîng se deschide larg, înlăturîndu-se masele trombotice. Valvele valvulei atrioventriculare stîngi se îndepărtează şi se intersectează stenoza pînă la inelul fibros. La afecţiuni grave, cînd comisurotomia e imposibilă, se extirpează valvula, fiind înlocuită cu o proteză.

Alterările valvulei atrioventriculare stîngi, provocate de cardita reumatică, se pot manifesta prin insuficienţa sa cauzată de sclerozarea coardelor şi valvelor. În asemenea cazuri se implantează o valvulă artificială. Preliminar se înlătură valvele valvulare, coardele tendinoase şi apexurile muşchilor papilari. În orificiul atrioventricular stîng se suturează cu fire separate sau continuu o valvulă artificială. Se prescrie terapia anticoagulantă.

La stenozele orificiului aortic dobîndite, precum şi la insuficienţa valvulei lui, la fel se excizează valvula, înlocuind-o cu una artificială.

În prezent s-a propus o bioproteză a valvulei aortice (V. A. Konstantinov) principial nouă care are o rezistenţă sporită, proprietăţi anticoagulante şi care funcţionează la variaţii joase de presiune.

Tratamentul chirurgical în viciile valvulei atrioventriculare din dreapta e analog ca la alte vicii valvulare. Se aplică circuitul sanguin artificial, se extirpează toate trei valve şi se implantează în loc o valvulă artificială.

Şuntarea aortocoronariană. Indicaţii: ischemia cardiacă şi stenoza sectoarelor iniţiale ale arterelor coronare.

Calea de acces – sternotomia mediană. Se include aparatul de circulaţie sanguină artificială. Se aplică şuntarea colaterală prin intermediul unui sector din vena safenă mare (10 cm). Extremitatea distală a explantului venos se suturează cu aorta, iar altă extremitate – cu vasul coronar, înconjurînd locul ocluzal (fig. 96, *a*). Uneori se aplică şunturi pe două sau trei artere: arterele coronară dreaptă, interventriculară anterioară şi ramurile colaterale ale arterei coronare stîngi (fig. 96, *b*). Uneori se şuntează artera toracică internă şi una din arterele coronare.

Transplantarea cordului. Indicaţii: cardioscleroza urmată de multiple infarcte ale miocardului, coronarioscleroza pronunţată în stadiul ei terminal. Cordul pentru transplantare poate fi colectat de la donatori în stare de moarte clinică cu afecţiuni ireversibile din partea creierului. Aceasta se confirmă prin absenţa mişcărilor, respiraţiei, reflexelor, prin linie dreaptă pe encefalogramă.

Cordul donatorului se transplantează în locul celui extirpat la bolnav (transplantare ortotopică). După metoda Şaumvei la recipient se păstrează atriurile cu venele cave şi pulmonare, care se varsă aici. La cordul donatorului se înlătură apexurile atriurilor cu vasele ce se deschid în ele. Pereţii atriurilor donatorului şi ale recipientului se suturează, se aplică anastomoza între aortă şi trunchiul pulmonar.

În perioada postoperatorie e obligatoare utilizarea imunidepresanţilor (azatioprin, steroizi în doze mari, ciclosporina A, globulina antilimfocitară). Insuficienţa imunodepresanţilor poate provoca eliminarea cordului transplantat, iar folosirea lor excesivă, inhibînd imunitatea, provoacă complicaţii septice grave.

În prezent se cercetează intens problema implantaţiei ortotopice a cordului artificial. El prezintă o pompă deosebită pusă în mişcare de un sistem pneumatic. Au fost deja încercate cîteva asemenea operaţii.

Operaţii pe esofag

Operaţiile pe esofag se atribuie la cele dificile. Situarea esofagului în trei regiuni (cervicală, toracică şi abdominală) complică căile de acces operatorii către el. Absenţa membranei seroase, vascularizaţia relativ slabă uneori duc la inconsistenţa suturilor pe esofag. Cu atît mai mult, peretele lui se lezează uşor la diverse intervenţii. Pasajul hranei are loc numai în direcţia stomacului şi orice intervenţie, care provoacă reflux, e urmată de esofagită. Această complicaţie grea uneori reduce efectul operaţiilor reuşite. Intervenţiile chirurgicale pe esofag trebuie să se efectueze, ţinîndu-se cont de factorii indicaţi.

Disecarea esofagului (esofagotomia). Indicaţie către operaţie – corpuri eterogene în esofag, care nu pot fi eliminate prin esofagoscop. Corpurile eterogene, de obicei, se opresc în a doua strictură fiziologică (aortală – la intersecţia cu arcul aortei) sau a treia (la penetrarea diafragmului). Prima strictură a esofagului e situată la începutul lui, a doua – la distanţa de 24–26 cm, a treia – la 38–40 cm de la marginea dinţilor.

Corpurile eterogene din porţiunea toracică a esofagului se extrag prin toracotomia posterolaterală dreaptă în spaţiul intercostal V. Calea de acces către porţiunea abdominală a esofagului se practică prin toracotomia din stînga în spaţiul intercostal VI sau VII. În porţiunea esofagului, separată de ţesuturile înconjurătoare, se palpează corpul eterogen. În apropierea marginii inferioare a acestuia esofagul se secţionează transversal. Membrana mucoasă se incizează puţin şi în mod bont se dilată. Corpul eterogen se extrage. Orificiul în esofag se suturează în două straturi. Incizia transversală a esofagului şi aplicarea mai apoi a suturilor transversale nu provoacă stenoză. Se suturează pleura mediastinală, cavitatea pleurală se drenează.

Operaţii în cardiospasm (acalaziile). Indicaţii. Dereglări disfagice, pasaj dificil în porţiunea cardiacă a stomacului, însoţit de dilatarea porţiunii esofagului, situată mai sus.

Calea de acces – toracotomia laterală din stînga în spaţiul intercostal VI–VII. Operaţia este precedată de aspiraţia conţinutului din esofag. După incizia pleurei mediastinale podactil se eliberează esofagul şi se ia pe fir tractor de cauciuc. În regiunea orificiului esofagian se secţionează pleura diafragmatică, se disociază ţesutul conjunctiv lax, se deschide cavitatea abdominală. Stomacul se mobilizează astfel, încît partea lui cardiacă şi parţial fundul să poată fi deplasate în cavitatea toracică. Esofagul se secţionează longitudinal pînă la stratul mucos, care se detaşează în mod bont. Secţionarea membranei musculare a esofagului se face pe o lungime de 8–10 cm, iar pe peretele stomacului, inferior de porţiunea lui infracardiacă – pe o lungime de 1,5–2 cm. Se dilată *pars cardiaca.*

După B. V. Petrovski, stratul muscular al esofagului şi al cardiei stomacale se secţionează în formă de „T", cardia se dilată cu degetul, peretele stomacului se răsfrînge în lumenul esofagului. Defectul muscular format se închide cu un lambou diafragmatic colectat din cupola diafragmului. Baza lamboului este îndreptată către orificiul esofagian al diafragmului. Orificiul esofagian nu se incizează spre a evita reflux-esofagita. Se suturează pleura mediastinală. În cavitatea toracică se introduce drenaj.

Operaţie în diverticulul esofagian toracic. Indicaţii. Prezenţa unui diverticul mare al esofagului, însoţit de complicaţii legate de stagnarea în el a rămăşiţelor hranei. La localizarea diverticulului la nivelul bifurcaţiei traheii calea de acces are loc prin spaţiul intercostal V. La diverticulul supradiafragmului toracotomia se efectuează în spaţiul intercostal VII. După secţionarea pleurei mediastinale la nivelul diverticulului, el se separă de ţesuturile înconjurătoare pînă la col. Pe colul diverticulului se aplică o bornă, el se suturează cu fir continuu „în U". Diverticulul se rezecă la 0,5 cm de esofag. Pe membrana mucoasă a esofagului se aplică suturi separate cu mătase. Orificiul format în membrana mucoasă se suturează în direcţie longitudinală printr-un rînd de suturi cu catgut. Peste ele se aplică suturi unice pe membrana mucoasă a esofagului.

Pleura mediastinală se suturează cu suturi separate. Peretele toracic se suturează ermetic, drenînd cavitatea toracică.

Operaţii în tumorile benigne ale esofagului. Tumoarea sau chistul pe esofag se extirpează fără deschiderea lumenului esofagului. Calea de acces – toracotomia laterală din dreapta sau din stînga. Nivelul toracotomiei depinde de localizarea tumorii. Se face incizia pleurei mediastinale deasupra tumorii, tot acolo se mobilizează esofagul. Tumoarea se suturează cu mătase în formă de fir tractor. Trăgînd de fir, se separă tumoarea cu foarfecele şi tamponul, fără a fi lezată membrana mucoasă a esofagului. Membrana mucoasă a esofagului se suturează cu fire separate de mătase. Se restabilesc pleura mediastinală şi peretele toracic.

Operaţii în tumorile maligne ale esofagului. Cancerul esofagian se localizează mai frecvent în regiunea stricturii fiziologice doi. În aceste cazuri se extirpează porţiunea medie a esofagului toracic prin toracotomia din dreapta, în spaţiul intercostal V. În neoplasmul situat mai jos (mai mult de 30 cm de la marginea dinţilor) se înlătură porţiunea inferioară a esofagului prin toracotomia stîngă în spaţiul intercostal VI.

Rezecţia porţiunii medii a esofagului toracic. După pleurotomie plămînul se deplasează anterior, *v. azygos* se secţionează între două ligaturi. Prin incizia pleurei mediastinale se pătrunde spre esofag şi se separă de ţesutul celular al mediastinului. Sub esofag se introduc bride tractoare de cauciuc, el se mobilizează în limitele ţesuturilor intacte; esofagul se secţionează cu 3–4 degete transversale superior de tumoare. Pentru anastomoza intratoracică ulterioară pe peretele toracic se aplică suturi temporare, efectuînd apoi laparotomia superioară mediană. Stomacul se mobilizează, se separă fundul lui, se secţionează aparatul ligamentar spre a pregăti

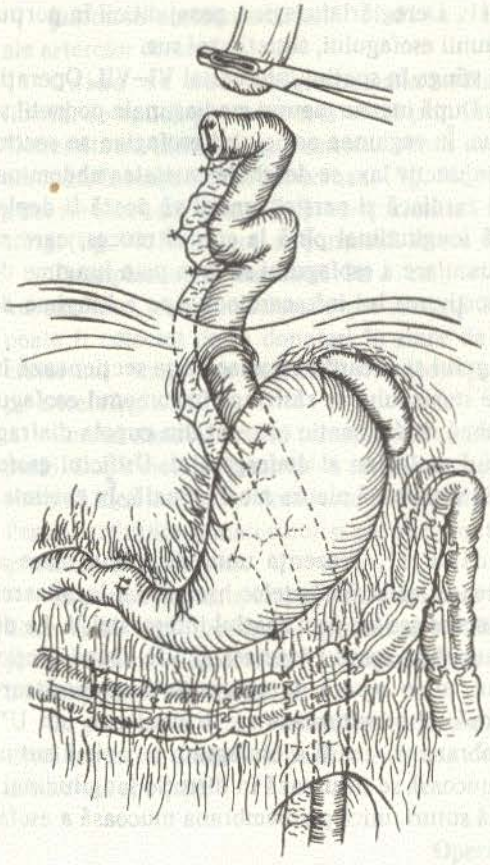

Fig. 97. Plastia esofagului cu intestinul subţire după Ru–Herţen

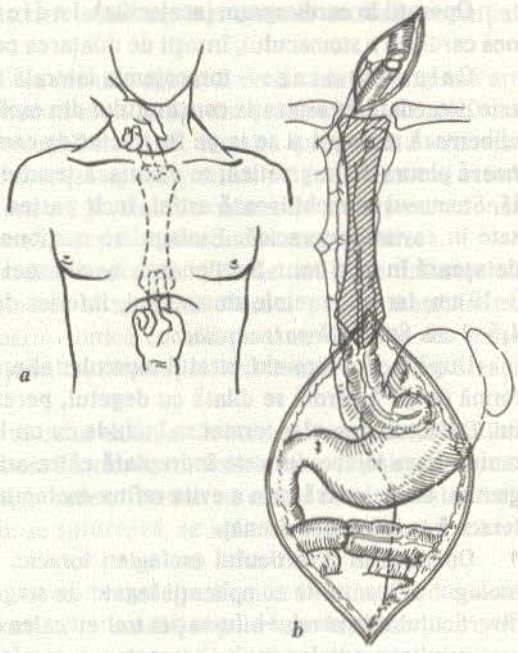

Fig. 98. Plastia retrosternală a esofagului cu un segment iliocolon din dreapta:
a — formarea tunelului retrosternal; *b* — conducerea retrosternală a unui segment iliocolon

deplasarea stomacului în cavitatea toracică prin orificiul esofagian. Din nou se trece la peretele toracic, deschizînd incizia toracotomică din dreapta, temporar suturată. Prin deplasarea esofagului în sus, stomacul pătrunde în cavitatea toracică. La nivelul porţiunii cardiace a stomacului se secţionează esofagul şi se extirpează împreună cu neoplasmul. Orificiul cardiac al stomacului se suturează. Se anastomozează fundul stomacului cu partea rămasă a esofagului. Deasupra anastomozei esofagogastrice se suturează pleura mediastinală.

Rezecţia porţiunii inferioare a esofagului toracic. După pleurotomie plămînii se separă şi se deplasează anterior. În apropierea pericardului se secţionează longitudinal pleura mediastinală. Esofagul se separă de ţesutul celular al mediastinului, de posibilele aderenţe cu pericardul şi pleura mediastinală astfel încît să fie posibilă aplicarea anastomozei cu 3–4 degete mai sus de tumoare în limitele ţesuturilor intacte. Printr-o incizie toracoabdominală e mai uşor de pregătit stomacul pentru anastomozarea lui cu porţiunea restantă a esofagului, decît prin laparotomia superioară mediană. Etapele ulterioare ale operaţiei coincid cu cele ale rezecţiei porţiunii medii a esofagului toracic.

Plastia esofagului cu intestinul subţire după Ru–Herţen–Iudin. În plastia esofagului în calitate de grefon se utilizează intestinul subţire sau gros. În dependenţă de situarea grefonului,

pe peretele toracic se disting plastia esofagului antetoracală, retrosternală, retrocostală şi mediastinoposterioară. În prezent, de obicei, se practică plastiile antetoracală şi retrosternală.

Cavitatea abdominală se deschide prin laparotomia superioară mediană. Găsindu-se flexura duodenojejunală *(flexura duodenojejunalis)*, se disecă mezoul intestinului subţire, în aşa mod se mobilizează intestinul subţire pentru a fi transplantat. E mai convenabil a colecta grefon din partea incipientă a intestinului subţire – cu 10–12 cm mai distal de flexura duodenojejunală. Mezoul se secţionează prin sectoarele avasculare între arterele şi venele intestinale II, III şi IV. Vasele se suturează cît mai aproape de rădăcina mezoului. Arterele şi venele se suturează separat, păstrîndu-se arcadele de ordinele I şi II.

Mezoul ansei intestinului subţire se secţionează, formînd o porţiune suficientă pentru transplantare, cu arcade vasculare intacte. Intestinul subţire se secţionează între arterele mezenterice I şi II şi se formează bontul proximal al transplantului. Ansa intestinului subţire separată din nou se secţionează în apropierea arterei mezenterice V, deplasîndu-se spre suprafaţa anterioară a stomacului, unde se aplică anastomoza terminolaterală. Prin decolarea pielii antecostal se formează un tunel (plastia antetoracală). În extremitatea superioară a tunelului se face o incizie cutanată, prin care se introduce un cornţang ce fixează bontul proximal al grefonului (fig. 97). Pe gît se anastomozează bontul intestinului subţire cu porţiunea cervicală a esofagului.

În unele cazuri anastomoza grefonului cu stomacul e iraţională (sclerozare pronunţată a stomacului după combustii cu acizi sau baze alcaline, cicatrice masive în etajul abdominal superior etc.). Din aceste motive, după formarea bontului proximal al grefonului, intestinul nu se secţionează repetat, iar continuitatea lui se restabileşte printr-o entero-enteroanastomoză în „V".

În plastia esofagului poate fi folosită jumătatea stîngă a colonului, care trebuie situată izoperistaltic. La formarea esofagului artificial uneori se utilizează jumătatea dreaptă a colonului (fig. 98).

Capitolul 8

ANATOMIA TOPOGRAFICĂ A ABDOMENULUI

Limitele abdomenului le constituie: în partea superioară – rebordurile costale şi apendicele xifoid, în cea inferioară – crestele iliace, simfiza pubiană şi ligamentele inghinale extinse de la spina iliacă anterosuperioară spre tuberculii pubieni.

Peretele abdomenului alcătuit din piele, ţesut celular subcutanat şi fascii, straturi musculare, vertebrele lombare şi muşchii regiunii lombare, delimitează cavitatea abdominală. Peretele abdominal anterolateral este delimitat de regiunea lombară prin linia trasată vertical ce uneşte capul liber al coastei XI cu creasta iliacă (fig. 99).

Configuraţia abdomenului depinde de tipul constituţional al corpului, de sex, vîrstă, dezvoltarea stratului de ţesut celular subcutanat, a muşchilor etc. Se întîlnesc două forme extreme de variabilitate a abdomenului: scurt şi larg – la persoanele de tip constituţional brahimorf, îngust şi lung – la persoanele de tip constituţional dolicomorf. La bărbaţi, de obicei, apertura inferioară a toracelui este mai largă şi bazinul îngust, ceea ce atribuie abdomenului formă de pară întoarsă cu baza în sus. În caz de apertură îngustă a toracelui şi bazin larg, abdomenul la fel are formă de pară, însă baza ei rămîne în jos – configuraţia abdomenului feminin. La copii, indiferent de sex, ca regulă, forma abdomenului e de bărbat, deoarece pelvisul e îngust, iar ficatul bine dezvoltat, ocupă toată regiunea superioară a abdomenului, lărgind apertura inferioară a toracelui. De menţionat că la copiii pînă la un an regiunea superioară a abdomenului permanent e puţin balonată.

La studierea anatomiei topografice a abdomenului, e necesar a evidenţia pereţii şi cavitatea lui. Cavitatea abdomenului include: cavitatea peritoneală *(cavitas abdominis)* cu organele interne, care sînt în corelaţie diversă cu peritoneul (intra-, mezo- sau extraperitoneal) şi spaţiul retroperitoneal *(spatium retroperitoneale)*, care se află între foiţa posterioară a peritoneului parietal (anterior) şi fascia endoabdominală *(fascia endoabdominalis)* – posterior şi lateral. Spaţiul cuprinde viscerele retroperitoneale, vase, nervi, ţesut celular şi fascii.

Conform acestui mod de divizare a abdomenului, vor fi studiate anatomia topografică a peretelui abdominal anterolateral, cavitatea abdominală şi spaţiul retroperitoneal.

PERETELE ABDOMINAL ANTEROLATERAL

Limitele. Peretele abdominal anterolateral este delimitat: superior – de rebordurile costale şi apendicele xifoid, inferior – de crestele iliace, simfiza pubiană şi ligamentele inghinale, lateral – de liniile verticale ce unesc capetele libere ale coastelor XI cu crestele iliace.

Divizări topografice. Din necesităţi practice (pentru aprecierea sediului unei dureri, plăgi, tumori etc.) peretele abdominal anterolateral prin trasarea a două linii orizontale şi paralele (superioară şi inferioară) şi două linii verticale, se divizează în nouă zone (fig. 100). Linia orizon-

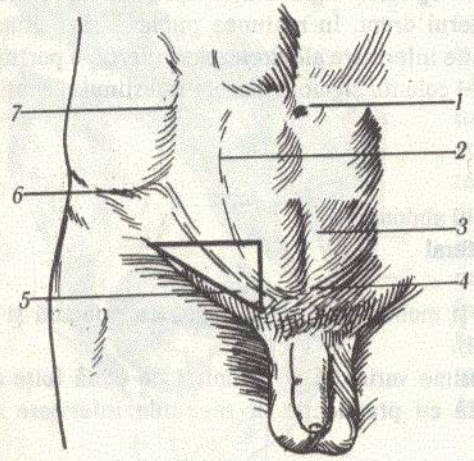

Fig. 99. Relief al peretelui abdominal anterolateral:
1 — ombilicul; *2* — marginea laterală a mușchiului drept abdominal; *3* — linia albă; *4* — simfiza pubiană; *5* — triunghiul inghinal; *6* — creasta iliacă anterosuperioară; *7* — linia de trecere a fibrelor musculare în aponevroza mușchiului abdominal oblic extern

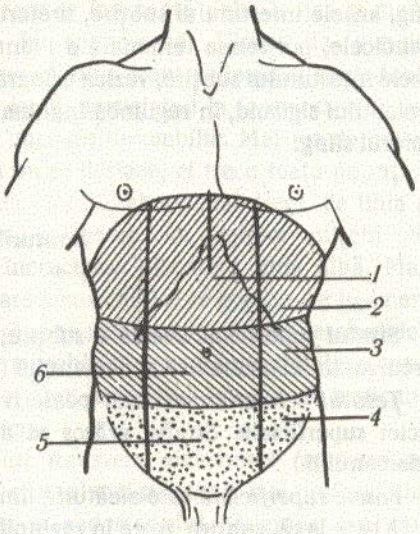

Fig. 100. Regiunile abdomenului:
1 — reg. epigastrica; 2 — reg. hypochondrica sinistra; 3 — reg. lateralis; 4 — reg. inguinalis; 5 — reg. pubica; 6 — reg. umbilicalis

tală superioară *(linea costarum)* unește punctele inferioare ale celei de-a X-a perechi de coaste, cea inferioară *(linea spinarum)* – crestele iliace anterosuperioare.

Liniile orizontale împart peretele abdominal anterolateral în trei zone suprapuse: epigastrul *(epigastrium)*, mezogastrul *(mezogastrium)* și hipogastrul *(hypogastrium)*. Două linii verticale și paralele, plecînd din mijlocul ligamentelor inghinale sau din tuberculii pubieni pe marginile externe ale mușchilor abdominali drepți către rebordurile costale, vor subdiviza cele trei zone într-o serie de regiuni secundare mediane și laterale. Astfel, zona superioară cuprinde: epigastrul *(regio epigastrica)* și două flancuri, hipocondrul drept și stîng *(regio hypochondrica dextra/sinistra)*. Zona mijlocie cuprinde regiunile: ombilicală *(regio umbilicalis)* și două laterale – dreaptă și stîngă *(regio abdominalis lateralis dextra/sinistra)*. În sfîrșit, zona inferioară include regiunile: în mijloc pubiană *(regio pubica)* și două laterale inghinale – dreaptă și stîngă *(regio inguinalis dextra/sinistra)*.

În aceste zone ale peretelui abdominal anterolateral se proiectează viscerele abdominale. Așadar, în regiunea hipocondrică dreaptă se află ficatul (lobul drept), vezicula biliară, flexura dreaptă a colonului transvers, lobul superior al rinichiului drept, glanda suprarenală dreaptă; în regiunea epigastrică – ficatul (lobul stîng), stomacul (corpul și pilorul), duodenul (jumătatea superioară), pancreasul, aorta abdominală, trunchiul și plexul celiac *(truncus coeliacus)*. În regiunea hipocondrică stîngă se află porțiunea cardiacă și fundul stomacului, splina, unghiul stîng al colonului transvers, lobul superior al rinichiului stîng și glanda suprarenală stîngă, coada pancreasului. Regiunea abdominală laterală dreaptă cuprinde: colonul ascendent drept, rinichiul drept, ansele intestinului subțire (iliace), ureterul drept.

În regiunea ombilicală se proiectează: colonul transvers, jumătatea inferioară a duodenului, ansele intestinului subțire, curbura mare a stomacului, hilul rinichilor, aorta abdominală, vena cavă inferioară; în regiunea abdominală laterală stîngă – colonul descendent stîng, rinichiul

stîng, ansele intestinului subţire, ureterul stîng; în regiunea inghinală dreaptă se află: cecul şi apendicele, porţiunea terminală a ilionului, ureterul drept. În regiunea pubiană sînt situate: ansele intestinului subţire, vezica urinară, porţiunile inferioare ale ureterelor, uterul, o porţiune a colonului sigmoid, în regiunea inghinală stîngă – colonul sigmoid, ansele intestinului subţire, ureterul stîng.

Straturile peretelui abdominal anterolateral

Stratul superficial. *Pielea* e subţire, elastică şi mobilă, piloasă în regiunea pubiană şi pe parcursul liniei mediane a abdomenului (la bărbaţi).

Ţesutul celular subcutanat poate fi de o grosime variabilă şi delimitat de două foiţe ale fasciei superficiale. Stratul grăsos se acumulează cu predilecţie în regiunile inferioare ale abdomenului.

Fascia superficială este alcătuită din două lame: superficială şi profundă. Foiţa superficială e laxă, subţire, trece în regiunile vecine, în special pe coapsă, deasupra ligamentului inghinal. Foiţa profundă *(lamina profunda)* din ţesut conjunctiv, densă, bine pronunţată în regiunea inghinală, concreşte cu ligamentele inghinale. În regiunea pubiană, foiţa profundă trece în fascia superficială a penisului şi scrotului, alcătuieşte, de asemenea, ligamentul suspensor al penisului (clitorului la femei) – *lig. suspensorium penis (clitoridis).*

Stratul mijlociu al peretelui abdominal anterolateral cuprinde trei muşchi laţi suprapuşi şi muşchii drepţi ai abdomenului. Aponevrozele muşchilor laterali iau parte la constituirea tecilor muşchilor drepţi abdominali şi a liniei albe a abdomenului.

Muşchiul oblic extern (m. obliquus externus abdominis) îşi are originea pe faţa laterală şi pe marginea inferioară a ultimelor opt coaste. Fibrele lor se îndreaptă oblic de sus în jos şi din exterior în interior. Fibrele musculare posterioare se inserează pe creasta iliacă. Toate celelalte fascicule musculare se termină pe o lamă fibroasă, numită aponevroza lată, ale cărei fibre au o direcţie oblică, asemănătoare cu cele musculare. Cea mai mare parte a fibrelor se îndreaptă anterior către linia mediană, formînd foiţa anterioară a tecii muşchiului drept abdominal (fig. 101). Încrucişîndu-se cu fibrele aponevrotice din partea opusă, formează linia albă a abdomenului *(linea alba).*

Marginea inferioară a aponevrozei muşchiului oblic extern aderă la spina iliacă anterosuperioară şi la tuberculul pubian, apoi se întoarce înăuntru în formă de jgheab, formînd ligamentul inghinal *(lig. inguinale).* El are o lungime de 15 cm. Fibrele aponevrotice ale ligamentului inghinal la capătul lui intern se îndreaptă în jos în formă de evantai spre creasta pubiană, formînd ligamentul lacunar *(lig. lacunare).* Fibrele aponevrozei muşchiului oblic extern, risipindu-se deasupra porţiunii interne a ligamentului inghinal, se divizează în doi pilieri – lateral *(crus laterale)* şi medial *(crus mediale).* Cel lateral se fixează pe tuberculul pubian, cel medial – pe simfiza pubiană. Pilierii, îndepărtîndu-se unul de altul, sînt uniţi în partea superioară prin fibre cu direcţie transversală, denumite fibre intercrurale *(fibrae intercrurales).* În aşa fel în aponevroză se formează o fisură, delimitată de cei doi pilieri şi de fibrele intercrurale ce poartă denumirea de inel inghinal superficial *(anulus inguinalis superficialis).*

Muşchiul oblic intern abdominal (m. obliquus internus abdominis) constituie stratul mijlociu al peretelui abdominal anterolateral. Îşi ia originea din posterior de pe foiţa superficială a aponevrozei toracolombare, de la creasta iliacă şi de pe două treimi laterale ale ligamentului inghinal. Fibrele musculare au formă de evantai, orientat de jos în sus, contrar fibrelor muşchiului oblic extern. Fasciculele posterioare ale muşchiului aderă la marginea coastelor XII, XI, X,

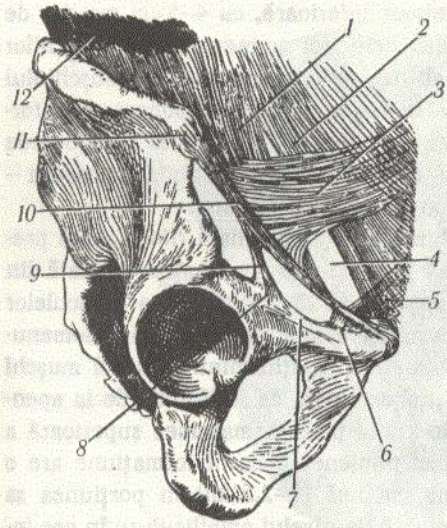

Fig. 101. Topografia stratului mijlociu al peretelui abdominal anterolateral:

1 — crus laterale; 2 — crus mediale; 3 — fibrae intercrurales; 4 — anulus inguinalis superficialis; 5 — lig. reflexum; 6 — lig. lacunare; 7 — lig. pectineale; 8 — eminentia iliopectinea; 9 — arcus iliopectineus; 10 — lig. inguinale; 11 — spina iliaca anterior superior; 12 — m. obliquus externus abdominis

cele anterioare se îndreaptă oblic în jos şi medial, continuînd în aponevroză. Ultima la marginea laterală a muşchiului drept abdominal se dedublează în două lame, participînd la formarea tecii acestui muşchi, mai sus de ombilic. Mai jos de ombilic, aponevroza nu se desface, ci trece toată pe faţa anterioară a muşchiului abdominal drept. Pe linia mediană fibrele aponevrozelor ambilor muşchi oblici interni se încrucişează formînd linia albă. Marginea inferioară a muşchiului se apropie de ligamentul inghinal fără să se insereze pe el. Însă fasciculele inferioare ale muşchiului coboară paralel ligamentului inghinal, formînd muşchiul levator al testiculului *(m. cremaster).*

Muşchiul transvers abdominal (m. transversus abdominis) este cel mai subţire şi mai profund dintre muşchii laţi ai abdomenului. Originea este reprezentată de mai multe puncte: faţa medială a ultimelor 6 cartilaje costale, inferior şi posterior – lamina internă a fasciei toracolombare, creasta iliacă şi două treimi laterale ale ligamentului inghinal. Fibrele musculare au o direcţie transversală, iar anterior şi medial continuă în aponevroză. Linia limitrofă dintre muşchi şi aponevroză poartă denumirea de linie semilunară *(linea semilunaris).* Ea seamănă cu litera „C", cu convexitatea îndreptată lateral. Fibrele inferioare ale muşchiului sînt dispuse paralel ligamentului inghinal. Cîteva fibre, separîndu-se, participă la formarea *m. cremaster.* Mai sus de ombilic, aponevroza muşchiului transvers abdominal ia parte la formarea peretelui posterior al tecii muşchiului drept abdominal, mai jos de ombilic – la consolidarea peretelui anterior, pe linia mediană – la constituirea liniei albe a abdomenului.

Muşchiul drept abdominal *(m. rectus abdominis).* Ambii muşchi drepţi sînt situaţi lateral de linia mediană şi constituiţi din fibre musculare longitudinale, ce au o direcţie verticală. Muşchiul începe pe feţele anterioare ale cartilajelor coastelor V, VI şi VII şi apendicelui xifoid, aderînd printr-un tendon scurt la osul pubian. Fibrele musculare sînt întrerupte de intersecţii tendinoase, dispuse transversal. Aceste intersecţii în număr de 3–4 *(intersectiones tendineae)* sînt unite intim cu peretele anterior al tecii.

În 80% de cazuri anterior de muşchii drepţi abdominali, în porţiunea inferioară a abdomenului, se întîlnesc muşchii piramidali *(mm. piramidales),* care tensionează linia albă. Fiecare muşchi piramidal de formă triunghiulară e situat corespunzător în teaca muşchiului drept abdominal.

Teaca muşchiului abdominal drept *(vagina m. recti abdominis).* Peretele anterior în porţiunile superioare, pînă la linia localizată cu 4–5 cm mai inferior de ombilic *(linea arcuata),* este constituit de aponevroza muşchiului oblic extern şi foiţa anterioară a aponevrozei muşchiului oblic intern, peretele posterior – de foiţa posterioară a aponevrozei muşchiului oblic intern şi aponevroza muşchiului transvers abdominal (fig. 102, *a*). Mai inferior de linia arcuată peretele anterior al tecii este format de cele trei aponevroze ale muşchilor laţi: oblici extern, intern şi transvers abdominal. Peretele posterior în treimea inferioară este acoperit de fascia transversală a abdomenului *(fascia transversalis)* – o porţiune a fasciei endoabdominale (fig. 102, *b*).

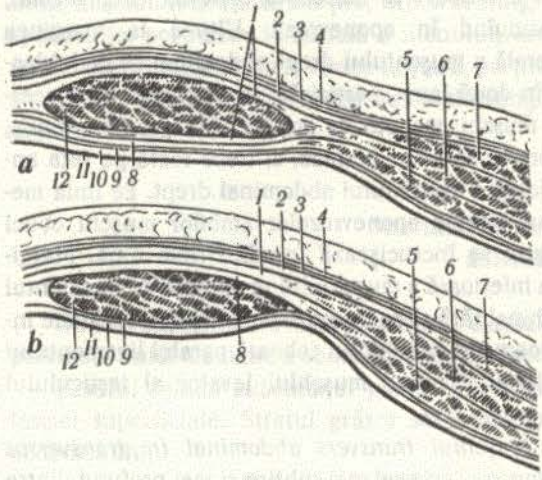

Fig. 102. Secţiune transversală a peretelui abdominal anterolateral la diferite niveluri:

a — mai sus de ombilic; *b* — mai jos de ombilic; *1* — aponevroza muşchiului oblic intern abdominal; *2* — aponevroza muşchiului oblic extern abdominal; *3* — fascia proprie a abdomenului; *4* — fascia superficială a abdomenului; *5* — muşchiul transvers abdominal; *6* — muşchiul oblic intern abdominal; *7* — muşchiul oblic extern abdominal; *8* — aponevroza muşchiului transvers abdominal; *9* — fascia transversală; *10* — ţesutul celular preperitoneal; *11* — peritoneul; *12* — muşchiul drept abdominal

În treimea inferioară, cu 4–5 cm mai jos de ombilic, cele trei aponevroze ale muşchilor laterali trec pe faţa anterioară a muşchiului drept. În aşa mod trecerea aponevrozelor formează pe peretele posterior al tecii o linie curbă cu convexitatea îndreptată superior – linie arcuată *(linea arcuata)*.

Linia albă abdominală *(linea alba)* prezintă o placă din ţesut conjunctiv formată din încrucişarea pe linia mediană a fasciculelor aponevrotice ale muşchilor laţi ai abdomenului. Situată în spaţiul dintre cei doi muşchi drepţi abdominali, ea se întinde de la apendicele xifoid pînă la marginea superioară a simfizei pubiene. Această formaţiune are o lăţime maximă (2–2,5 cm) în porţiunea sa superioară (la nivelul ombilicului); în cea inferioară este mai îngustă (pînă la 2 mm), dar mai groasă (3–4 mm). În apropiere de simfiza pubiană dimensiunile sale se reduc pînă la minim. Între fibrele aponevrotice ale liniei albe se pot afla fisuri, care favorizează producerea herniilor. Linia albă prezintă cea mai convenabilă cale de acces chirurgicală spre organele cavităţii abdominale. La mijlocul liniei albe e situat ombilicul *(anulus umbilicalis)* – un inel format din fascicule fibroase în formă de butonieră cu marginile consistente şi aderate la piele. La ombilic distingem trei straturi concrescute între ele: pielea, stratul fibros cicatrizat cu fascia ombilicală (o porţiune a fasciei endoabdominale) şi peritoneul parietal.

În stadiul de evoluţie intrauterin, inelul ombilical este traversat de cordonul ombilical, care asociază fătul cu placenta. La înlăturarea lui, inelul se cicatrizează – se constituie ombilicului cicatrizat. Spre marginile inelului ombilical, pe faţa internă a peretelui abdominal anterior converg patru cordoane fibroase: unul din superior şi trei din inferior. Cordonul de sus (rezultatul obliterării venei ombilicale) la făt este îndreptat spre ficat, iar la adult formează ligamentul rotund al ficatului *(lig. teres hepatis)*. În caz de persistenţă a permeabilităţii venei cu traiectul prin ligament, se constituie o anastomoză cu vena portă prin care e posibilă cateterizarea transombilicală a venei în scopul administrării substanţelor radioopace sau a soluţiilor medicamentoase în sistemul venei portă. Trei cordoane din inferior prezintă uraca obliterată *(urachus)* şi două artere obliterate *(aa. umbilicales)*.

Inelul ombilical prezintă un loc slab în peretele abdominal şi poate favoriza dezvoltarea herniilor ombilicale.

Stratul profund al peretelui abdominal anterolateral este format din: fascia transversală, ţesutul celular preperitoneal şi peritoneul parietal. Fascia transversală *(fascia transversalis)* constituie o porţiune condiţionat separată din fascia endoabdominală. În dependenţă de muşchii pe care-i învelește, ea poartă diferite denumiri. Cu alte cuvinte, fascia care tapetează faţa profundă a muşchiului transversal se numeşte fascie transversală; care tapetează diafragmul – fascia diafragmatică; muşchiul pătrat al lombelor – fascia pătrată; muşchiul psoas – fascia psoatis; cavitatea bazinului – fascia endopelvină. Fascia transversală la nivelul inelului profund al

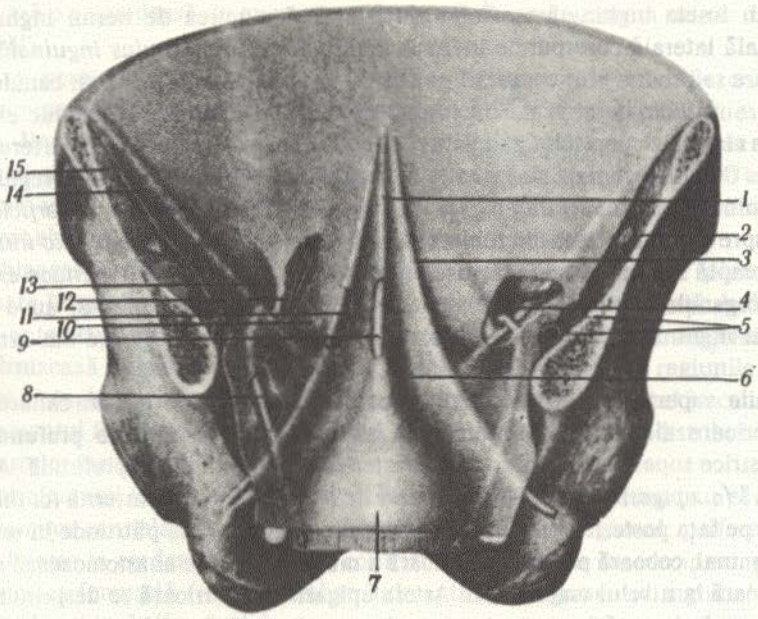

Fig. 103. Faţa internă a peretelui abdominal anterolateral:

1, 9 — plica umbilicalis mediana; 2 — n. femoralis; 3, 11 — plica umbilicalis medialis; 4 — falx inguinalis s. tendo conjunctivus; 5 — a. et v. femoralis; 6 — fovea supravesicalis; 7 — vesica urinaria; 8 — ductus deferens; 10 — fovea inguinalis medialis; 12 — plica umbilicalis lateralis; 13 — fovea inguinalis lateralis; 14 — m. iliacus; 15 — peritoneum

canalului inghinal, descinde în bursă formînd o teacă comună pentru cordonul spermatic şi testicul *(fascia spermatica interna)*. În caz de hernii, fascia acoperă sacul herniar.

Fascia transversală este separată de peritoneul parietal prin ţesutul celular preperitoneal *(tela subserosa)*, care înlesneşte detaşarea peritoneului de la straturile adiacente.

Peritoneul parietal *(peritoneum parietale)* în porţiunea superioară aderă la diafragm, anterior tapetează faţa posterioară a peretelui abdominal anterior, inferior acoperă parţial organele bazinului (vezica urinară, uterul, intestinul rect). În porţiunile inferioare ale peretelui abdominal anterolateral el acoperă formaţiuni anatomice (vezi inelul ombilical), formînd plici *(plicae)* şi fosete *(fosse)* (fig. 103). Plica peritoneului acoperă uraca – cordon fibros median şi impar, provine din obliterarea alantoidei şi se extinde de-a lungul liniei albe, de la vîrful vezicii urinare pînă la ombilic, şi poartă denumirea de plică ombilicală mediană *(plica umbilicalis mediana)*. Plicele ombilicale mediale *(dextra/sinistra)* prezintă două cordoane fibroase, formate ca rezultat al obliterării arterelor ombilicale *(aa. umbilicales)*, care trec pe feţele laterale ale vezicii urinare şi se îndreaptă spre ombilic. Plicele ombilicale laterale *(dextra/sinistra)* sînt plice ale peritoneului ridicate deasupra arterelor şi venelor epigastrice inferioare *(aa. et vv. epigastricae inferiores dextrae/sinistrae)*.

În spaţiul dintre plicele peritoneale, în vecinătatea canalului inghinal, se formează nişte depresiuni, numite fosete inghinale. Foseta supravezicală *(fossa supravezicalis)* este situată între plica ombilicală mediană şi cea medială. Foseta inghinală medială *(fossa inguinalis medialis)* se află între plicele ombilicale medială şi laterală. Foseta inghinală laterală *(fossa inguinalis lateralis)* se consideră în afara plicii ombilicale laterale, în dreptul inelului inghinal profund. Fosetele au însemnătate practică, deoarece prin ele se produc herniile inghinale. Dacă herniile inghinale

se produc prin foseta inghinală medială, ele poartă denumirea de hernii inghinale directe. Foseta inghinală laterală corespunde inelului inghinal profund *(anulus inguinalis profundus)*, iar herniile care se produc prin această fosetă au o direcţie oblică, trec prin canalul inghinal şi se numesc hernii inghinale oblice. Prin foseta supravezicală herniile se produc extrem de rar.

Vascularizaţia peretelui abdominal anterolateral se efectuează de arterele superficiale şi profunde. Cele superficiale sînt situate în ţesutul celular subcutanat. În regiunea inferioară a abdomenului se găsesc: artera epigastrică superficială *(a. epigastrica superficialis)*, orientată ascendent spre ombilic, artera circumflexă iliacă superficială *(a. circumflexa ilium superficialis)*, ce se îndreaptă spre creasta iliacă; arterele ruşinoase externe *(aa. pudendae externae)* au o direcţie spre organele genitale externe; ramurile inghinale *(rr. inguinales)* au o dispoziţie în regiunea plicei inghinale. Toate ramurile arteriale sus-numite se desprind din artera femurală *(a. femuralis)*.

În regiunile superioare ale abdomenului arterele superficiale au un calibru mic şi sînt ramurile anterioare ale arterelor intercostale şi lombare. Din arterele profunde fac parte: arterele epigastrice superioară şi inferioară şi artera circumflexă iliacă profundă. Artera epigastrică superioară *(a. epigastrica superior)* porneşte de la artera toracică internă *(a. thoracica interna)*. Ajungînd pe faţa posterioară a peretelui abdominal anterior, ea pătrunde în teaca muşchiului drept abdominal, coboară pe faţa posterioară a muşchiului şi se anastomozează cu artera epigastrică inferioară la nivelul ombilicului. Artera epigastrică inferioară se desprinde de la artera iliacă externă, se îndreaptă în sus, prin ţesutul preperitoneal, între fascia transversală (situată anterior) şi peritoneu (aflat posterior), formînd plica ombilicală laterală, apoi perforează teaca muşchiului drept abdominal, pe faţa posterioară a acestui muşchi se ridică în sus şi se anastomozează cu artera epigastrică superioară în regiunea ombilicului. De la artera epigastrică inferioară îşi ia originea artera cremasterică *(a. cremasterica)*. Artera circumflexă iliacă profundă *(a. circumflexa ilium profunda)* mai frecvent se ramifică de la artera iliacă externă, se îndreaptă paralel marginii posterioare a ligamentului inghinal, trece prin ţesutul preperitoneal între fascia transversală şi peritoneu spre creasta iliacă.

Cinci artere intercostale inferioare, originare din aorta toracică, se îndreaptă oblic de sus în jos şi medial între muşchii oblic intern şi transvers ai abdomenului şi se anastomozează cu diviziunile terminale ale arterei epigastrice superioare.

Ramurile anterioare ale celor patru artere lombare *(aa. lumbales)* la fel sînt situate între muşchii sus-numiţi, au direcţie transversală, sînt paralele şi se anastomozează cu ramurile arterei epigastrice inferioare.

Sistemul venos al peretelui anterolateral la fel, ca şi cel arterial, este dispus în două planuri: superficial şi profund. Venele superficiale, în raport cu arterele şi venele profunde, sînt mai pronunţate fiind dispuse în ţesutul celular subcutanat al peretelui abdominal. Ele formează o reţea densă, mai pronunţată în jurul ombilicului şi se anastomozează cu cele profunde. Prin intermediul venelor toracoepigastrice *(vv. thoracoepigastricae)*, care drenează sîngele venos în vena axilară, şi vena epigastrică superficială *(v. epigastrica superficialis)*, care se varsă în vena femurală, se realizează o anastomoză între sistemul venelor cave: superioară şi inferioară. Venele peretelui abdominal anterolateral, prin intermediul venelor paraombilicale *(vv. paraumbilicales)* în număr de 4–5, situate de-a lungul ligamentului rotund al ficatului şi revărsîndu-se în vena portă, realizează anastomoza între sistemele venelor portă şi cavă (anastomozele portocave).

Venele profunde ale peretelui abdominal anterolateral *(vv. epigastricae superiores et inferiores, vv. intercostales et lumbales)* însoţesc (uneori cîte două) arterele. Venele lombare prezintă surse pentru venele azigos şi hemiazigos. În caz de hipertensiune aortică (tumori, tromboză, ciroză a ficatului), venele peretelui abdominal anterior se dilată considerabil (mai ales cele superficiale), astfel se dezvoltă circulaţia sanguină colaterală compensatorie. Venele devin sinuoase

dilatate, formează o rețea deasă de anastomoze în formă de ghem, care a primit denumirea de „cap de meduză".

Inervația peretelui abdominal anterolateral se realizează de ramurile celor șase (sau cinci) nervi intercostali inferiori, nervii iliohipogastric *(n. iliohypogastricus)* și ilioinghinal *(ilioinguinalis)*. Ramurile anterioare ale nervilor intercostali, împreună cu vasele omonime, se îndreaptă paralel și oblic de sus în jos și anterior, se situează între mușchii oblic abdominal intern și transvers, unde se ramifică în numeroase filete. În continuare nervii perforează teaca mușchiului drept abdominal, ajungînd pe fața lui posterioară unde se distribuie.

Nervii iliohipogastric și ilioinghinal își iau originea de la plexul lombar *(plexus lumbalis)*. Primul nerv apare în grosimea peretelui abdominal anterolateral, la o distanță de 2 cm, mai sus de spina iliacă anterosuperioară. Mai departe se îndreaptă oblic în jos între mușchii oblic intern și transvers, furnizează numeroase filete acestor mușchi și se ramifică în regiunile inghinală și pubiană. Nervul ilioinghinal, avînd un traiect paralel cu precedentul, e situat în canalul inghinal mai sus de ligamentul Poupart. Iese prin orificiul extern al canalului, se distribuie în regiunea scrotului sau buzelor mari.

Nervul genitofemural *(n. genitofemoralis)*, la fel, începe de la plexul lombar; el se împarte în două ramuri: ramura genitală *(r. genitalis)* – pătrunde în canalul inghinal, perforează peretele posterior și se lipește la cordonul spermatic, contribuie la inervația *m. cremaster* și a tunicilor testiculului. Ramura femurală *(r. femoralis)* se îndreaptă spre ligamentul inghinal și inervează pielea regiunii subinghinale (femurale).

Circulația limfatică se realizează prin vasele limfatice, situate în straturile superficiale ale peretelui abdominal anterolateral, și care se îndreaptă din regiunile superioare spre ganglionii axilari *(nodi limphatici axillares)*, iar din zonele inferioare – spre ganglionii inghinali superficiali *(nodi lymphatici inguinales superficiales)*.

Vasele limfatice profunde din zonele superioare ale peretelui abdominal anterolateral se îndreaptă în: ganglionii intercostali *(nodi lymphatici intercostales)*, epigastrici *(nodi lymphatici epigastrici)* și mediastinali *(nodi lymphatici mediastinales)*. Vasele limfatice profunde din jumătatea inferioară a peretelui abdominal anterolateral au dispoziția spre: ganglionii limfatici iliaci *(nodi lymphatici iliaci)*, lombari *(nodi lymphatici lumbales)*, inghinali profunzi *(nodi lymphatici inguinales profundi)*. Vasele limfatice eferente superficiale și profunde se anastomozează reciproc.

Canalul inghinal *(canalis inguinalis)*

E situat în partea inferioară a regiunii inghinale, mai sus de ligamentul inghinal. Această porțiune a regiunii poartă denumirea de triunghi inghinal (fig. 99).

Laturile triunghiului: superioară – linia orizontală trasată prin punctul ce delimitează treimea laterală de cea medie a ligamentului inghinal, medială – marginea laterală a mușchiului drept abdominal, inferioară – ligamentul Poupart.

În canalul inghinal distingem două orificii sau inele și patru pereți ai canalului inghinal (fig. 104). Inelul inghinal superficial *(anulus inguinalis superficialis)* se formează din două fascicule separate ale aponevrozei mușchiului oblic extern abdominal *(crus mediale et crus laterale)* unite prin fibre arciforme *(fibrae intercrurales)*, ce redau fisurii dintre fascicule forma de inel. Pe lîngă cei doi pilieri descriși anterior există și al treilea – fasciculul profund al inelului superficial sau ligamentul reflex *(ligamentum reflexum)*. El prezintă fibre aponevrotice inferioare ale mușchiului oblic extern din partea opusă, care traversează linia mediană, posterior de *crus mediale*, și aderă la ligamentul inghinal. Prin inelul inghinal superficial la bărbați, în mod normal, se

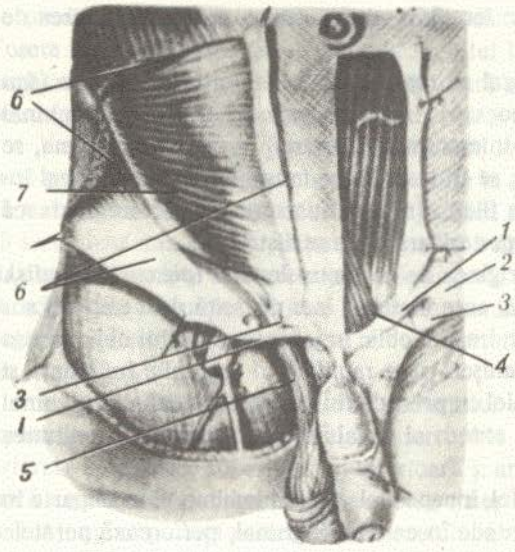

Fig. 104. Canalul inghinal (aspect anterior):
1 – crus mediale; 2 – fibrae intercrurales; 3 – crus laterale; 4 – lig. reflexum; 5 – m. cremaster; 6 – m. obliquus externus abdominis; 7 – m. obliquus internus abdominis

poate introduce cu uşurinţă vîrful degetului mic, iar la femeie e puţin mai îngust.

Inelul inghinal profund *(anulus inguinalis profundus)* corespunde, din partea cavităţii abdominale, fosetei laterale inghinale. Cordonul spermatic *(funiculus spermaticus)* pătrunde în canalul inghinal prin inelul lui profund împreună cu fascia transversală care, invaginîndu-se în formă de pîlnie, constituie o teacă comună *(fascia spermatica interna)* pentru cordonul spermatic şi testicul.

Marginea medială a inelului inghinal intern este consolidată de o porţiune evidenţiată a fasciei transversale, numită ligamentul interfoveolar, care superior aderă la muşchiul transvers abdominal, iar inferior – la ligamentul inghinal.

Peretele anterior al canalului inghinal e constituit de aponevroza muşchiului oblic extern; cel *posterior* – de fascia transversală, consolidat de fibre aponevrotice ale muşchiului transvers abdominal. Aceste fibre se îndreaptă în jos pe marginea muşchiului rect abdominal spre ligamentul inghinal şi se numesc coasă inghinală *(falx inguinale). Peretele superior* e format de marginile inferioare ale muşchilor abdominali oblic intern şi transvers. *Peretele inferior* e format de ligamentul inghinal. Canalul inghinal la bărbaţi are o lungime de 4–5 cm, iar la femei e puţin mai lung şi mai îngust. Distanţa dintre peretele superior şi cel inferior al canalului inghinal sau dintre muşchii abdominali oblic intern şi transvers superior şi ligamentul inghinal inferior poartă denumirea de spaţiu inghinal. Forma lui variază (fisurală, ovală, triunghiulară) avînd dimensiuni diverse şi o importanţă deosebită la apariţia herniilor inghinale.

Prin canalul inghinal trec cordonul spermatic *(funiculus spermaticus)* la bărbaţi şi ligamentul rotund al uterului *(lig. teres uteri)* la femei. Cordonul spermatic reprezintă un ansamblu de formaţiuni anatomice, învelit de fascia transversală *(fascia spermatica interna)*, pe care se dispun: muşchiul cremaster, nervul ilioinghinal, ramura genitală a nervului genitofemural. Toate elementele anatomice sînt acoperite de fascia spermatică externă, care constituie un derivat al fasciei superficiale a peretelui abdominal anterolateral.

Cordonul spermatic e constituit din: canalul deferent *(ductus deferens)*, artera testiculară *(a. testicularis)*, o ramură a aortei abdominale, artera cremasterică ce pleacă de la artera epigastrică inferioară, artera diferenţială *(a. ductus deferentis)* – ramură a arterei iliace interne. Venele care însoţesc arterele formează plexul pampiniform *(plexus pampiniformis)* şi aduc sîngele din testicul.

Cordonul spermatic se formează numai după coborîrea testiculului *(descensus testis)* din cavitatea abdominală în scrot. Din porţiunea inferioară a testiculului, situat la făt la nivelul vertebrelor L_{I-II}, coboară în jos ligamentul scrotal al testiculului *(gubernaculum testis)*. Paralel cu dezvoltarea intrauterină a fătului, începînd cu luna a patra, testiculul treptat se deplasează în scrot, urmînd ligamentul conductor şi formînd procesul peritoneovaginal *(processus vaginalis peritonei)*. Ultimul prezintă o prelungire a peritoneului parietal de care aderă foiţele straturilor

peretelui abdominal o dată cu coborîrea testiculului în scrot. De obicei, porţiunea superioară a prelungirii peritoneale se obliterează şi comunicarea între cavitatea abdominală şi sacul seros al testiculului se întrerupe. Rămăşiţele procesului peritoneovaginal obliterat se află în componenţa cordonului spermatic. Neobliterarea acestui canal poate duce la prolabarea directă a organelor din cavitatea abdominală prin canalul inghinal deschis pînă în scrot şi formarea herniilor inghinale congenitale, care necesită intervenţii operatorii speciale.

CAVITATEA ABDOMINALĂ *(CAVITAS ABDOMINIS)*

Prin denumirea de cavitate abdominală (din lat. *abdomen)* se subînţelege cavitatea corpului uman delimitată: superior – de diafragm, inferior – de oasele iliace şi diafragmul bazinului, anterior şi lateral – de muşchii peretelui abdominal anterolateral, posterior – de coloana vertebrală cu muşchii psoas mare şi pătrat lombar. Spaţiul dintre foiţa parietală *(peritoneum parietale)* şi cea viscerală *(peritoneum viscerale)* al peritoneului completat cu lichid seros poartă denumirea de cavitate peritoneală *(cavitas peritonei).*

Organele interne ale cavităţii abdominale sînt în corelaţie diversă cu peritoneul şi datorită acestei particularităţi evidenţiem: viscere intraperitoneale, care sînt acoperite de peritoneul visceral din toate părţile (cu excepţia *pars nuda* – porţiunea neacoperită cu peritoneu în locurile de fixare a ligamentelor şi mezoului); viscere mezoperitoneale, care sînt învelite de foiţa viscerală a peritoneului din trei părţi şi extraperitoneale – viscere acoperite parţial cu peritoneu sau situate în afara peritoneului. Raportul dintre organ şi peritoneu prezintă o problemă de importanţă practică mare. Esenţialul constă nu numai în faptul de a înţelege dezvoltarea organelor în ontogeneză şi facilitatea studierii lor topografică, dar şi importanţa practică a învelişului seros, care permite a efectua cu succes peritonizarea suturilor, de care depinde în mare măsură rezultatul operaţiei.

Intraperitoneal sînt situate următoarele viscere ale cavităţii abdominale: stomacul, partea superioară a duodenului *(pars superior duodeni),* intestinul subţire, apendicele vermiform, colonul transvers şi cel sigmoid, partea supraampulară a intestinului rect, splina. Fiind situate în aşa mod, organele posedă o mobilitate maximă, nivelul căreia depinde de lungimea şi topografia ligamentelor sau mezourilor.

Sînt dispuse mezoperitoneal: partea ascendentă a duodenului şi flexura duodenojejunală, cecul (cu excepţia rară, cînd are mezou), colonul ascendent şi cel descendent, ampula intestinului rect, ficatul, vezicula biliară. Mobilitatea viscerelor acoperite mezoperitoneal e minimă şi se menţine, în general, numai în părţile învelite de foiţa viscerală a peritoneului.

Extraperitoneal se află: porţiunile descendentă şi orizontală ale duodenului, pancreasul şi partea distală a rectului. Pe lîngă acestea, posterior de foiţa parietală, sînt situate organe şi formaţiuni care nu fac parte din sistemul digestiv: rinichii, glandele suprarenale, ureterele, aorta abdominală, vena cavă inferioară, plexurile nervoase, diferite elemente ale sistemului limfatic etc.

Divizarea cavităţii abdominale în etaje

Pentru comoditatea studierii anatomiei topografice a organelor cavităţii abdominale, precum şi pentru a arăta particularităţile localizării proceselor purulente şi ale căilor de difuzare a lichidului în cavitatea abdominală, convenţional ea se împarte în două etaje: superior şi inferior.

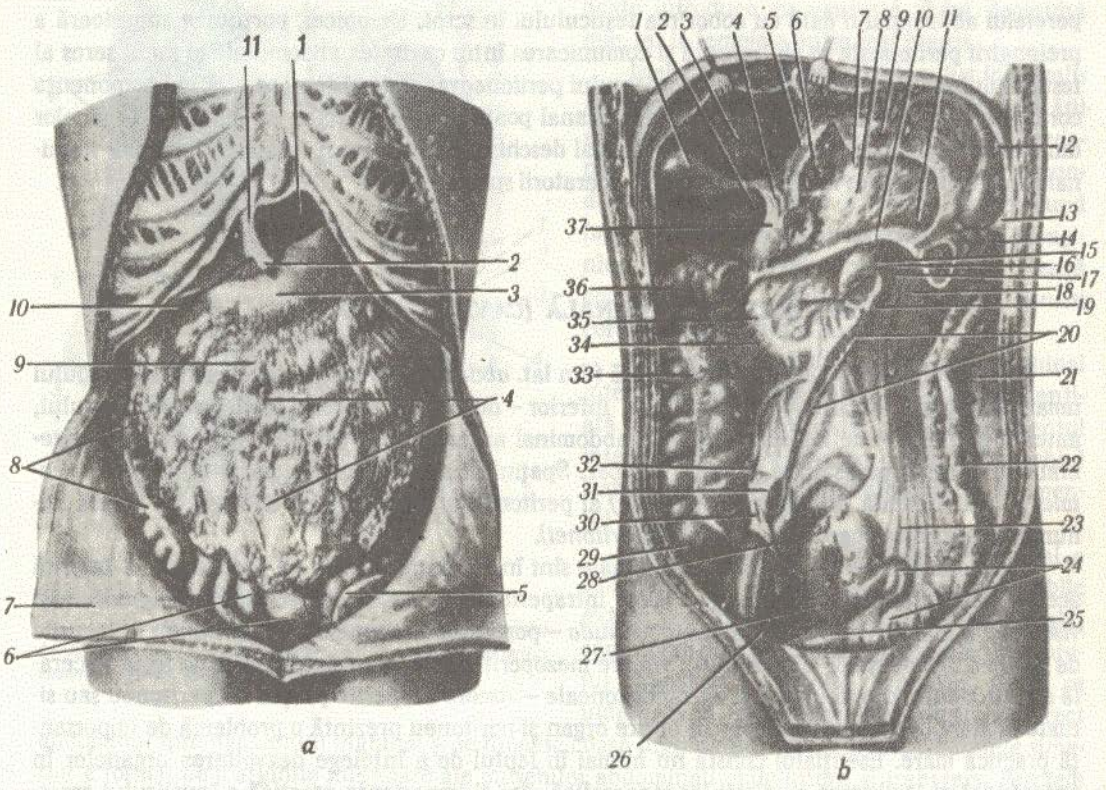

Fig. 105. Anatomia topografică a viscerelor cavităţii abdominale:

a — privire generală: 1 — hepar; 2 — lig. teres hepatis; 3 — ventriculus; 4 — omentum majus; 5 — colon sigmoideum; 6 — intestinum tenue; 7 — peritoneum parietale; 8 — colon ascendens; 9 — colon transversum; 10 — vesica fellea; 11 — lig. falciforme hepatis; b — peretele posterior al cavităţii abdominale după eliminarea unor organe: 1 — vesica fellea; 2 — sonda in foramen epiploicum; 3 — hepar; 4 — lig. hepatoduodenale; 5 — lig. hepatogastricum; 6 — lobus caudatus; 7 — plicae gastropancreaticale; 8 — pancreas; 9 — ventriculus; 10 — mesocolon; 11 — bursa omentalis (recessus lienalis); 12 — lien; 13 — lig. phrenicocolicum; 14 — flexura coli sinistra; 15 — flexura duodenojejunalis; 16 — plica duodenalis superior; 17 — recessus duodenalis superior; 18 — ren sinister; 19 — jejunum; 20 — radix mesenterii; 21 — peritoneum parietale; 22 — colon descendens; 23 — mesocolon sigmoideum; 24 — colon sigmoideum; 25 — vesica urinaria; 26 — cavitas pelvini; 27 — rectum; 28 — appendix vermiformis; 29 — caecum; 30 — recessus ileocaecalis inferior; 31 — ileum; 32 — recessus ileocaecalis superior; 33 — colon ascendens; 34 — ren dexter; 35 — duodenum; 36 — flexura coli dextra; 37 — pylorus

Limita dintre ele o constituie colonul transvers *(colon transversum)* împreună cu mezoul său *(mezocolon),* mai corect – linia pe traiectul căreia rădăcina mezocolonului transvers aderă la peretele posterior al abdomenului (fig. 105).

În etajul superior al cavităţii abdominale se află: stomacul, o porţiune a duodenului, ficatul, vezicula biliară, o mare parte a pancreasului; în cel inferior – porţiunile orizontală şi ascendentă ale duodenului, unghiul duodenojejunal, intestinele gros şi subţire, marele epiploon.

Viscerele, ligamentele lor, mezourile, marele şi micul epiploon delimitează în cavitatea abdominală, în măsură mai mare sau mai mică, spaţii, sinusuri, burse, care comunică între ele numai prin fisuri înguste. O însemnătate practică mare au organele din etajul superior al cavităţii abdominale: bursele omentală, pregastrică şi hepatică la care deosebim spaţiile subdiafragmatic şi subhepatic.

În etajul inferior o însemnătate mare au canalele laterale drept şi stîng, sinusul mezenteric drept şi stîng şi o serie de depresiuni, care s-au format în locurile de trecere a peritoneului între organe.

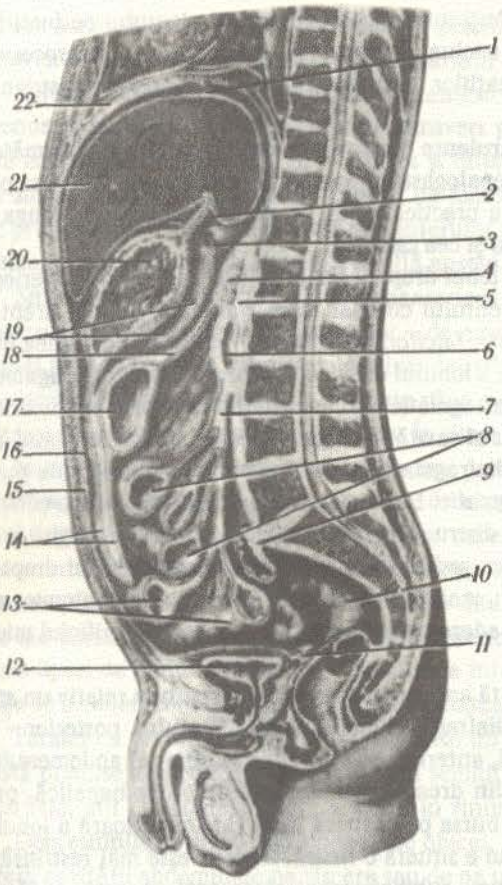

Fig. 106. Anatomia topografică a peritoneului tapetat pe organele cavităţilor abdominală şi pelviană la bărbaţi (secţiune în plan sagital):

1 — lig. coronarium hepatis; 2 — lig. hepatogastricum; 3 — foramen epiploicum (sondat); 4 — pancreas; 5 — spatium retroperitoneale; 6 — duodenum; 7 — radix mesenterii; 8 — jejunum; 9 — mesocolon sigmoideum; 10 — rectum; 11 — excavatio rectovesicalis; 12 — vesica urinaria; 13 — ileum; 14 — omentum majus; 15 — peritoneum parietale; 16 — cavitas peritonei; 17 — colon transversum; 18 — mesocolon; 19 — bursa omentalis; 20 — ventriculus; 21 — hepar; 22 — diaphragma

Bursa omentală *(bursa omentalis)* prezintă un spaţiu îngust de dimensiuni considerabile, care se situează, în fond, posterior de micul epiploon, stomac şi este spaţiul cel mai izolat al cavităţii peritoneale. Pătrunderea în bursa omentală e posibilă numai prin orificiul epiploic *(foramen epiploicum)* delimitat: anterior de ligamentul hepatoduodenal *(lig. hepatoduodenale)*, superior – de lobul caudat al ficatului *(lobus caudatus)*, inferior – de partea superioară a duodenului, posterior – de foiţa parietală a peritoneului care acoperă vena cavă inferioară, lateral – de ligamentul care se întinde de la marginea posterioară a ficatului pînă la rinichiul drept.

Orificiul epiploic (hiatul Winslow) are sediul aproape de hilul hepatic, cu diametrul de 3–4 cm. În absenţa aderenţelor permite introducerea liberă a 1–2 degete. În caz de aderenţe, orificiul e acoperit şi bursa omentală are formă de spaţiu izolat. La hemostază provizorie, în caz de operaţii la ficat, vasele situate în ligamentul hepatoduodenal se comprimă cu două degete ale mîinii stîngi, trecînd cu degetul indicator prin orificiul epiploic, posterior de elementele anatomice ale acestui ligament.

Peretele anterior al bursei omentale e format de micul epiploon *(omentum minus)*, de peretele posterior al stomacului şi de ligamentul gastrocolic *(lig. gastrocolicum)*, care prezintă porţiunea iniţială a omentului mare, situat între stomac şi colonul transvers. Omentul mic e constituit din: ligamentele hepatoduodenal *(lig. hepatoduodenale)* şi hepatogastric *(lig. hepatogastricum)* situate la dreapta spre stînga.

Peretele inferior al bursei omentale e constituit de colonul transvers cu mezoul său. Superior – bursa omentală e delimitată de lobul caudat al ficatului şi parţial de diafragm, *peretele posterior* prezintă foiţa parietală peritoneală, care înveleşte din anterior pancreasul, aorta, vena cavă inferioară, plexurile nervoase şi ganglionii limfatici situaţi în ţesutul celular. Din partea stîngă bursa omentală e delimitată de splină şi ligamentul gastrolienal *(lig. gastrolienale)*.

Forma şi dimensiunile bursei omentale variază individual. În ea se evidenţiază *prelungirea omentală superioară*, care e situată posterior de lobul caudat al ficatului ajungînd pînă la esofag şi diafragm, şi *prelungirea inferioară*, care se întinde pînă la splină. În afară de aceasta, în bursa omentală distingem *vestibulul (vestibulum burse omentalis)*, care superior e delimitat de lobul caudat al ficatului, inferior – de duoden, posterior – de foiţa parietală a peritoneului, care acoperă vena cavă inferioară (fig. 106).

În bursa omentală e posibilă acumularea conținutului gastric în cazul ulcerului perforant al stomacului situat pe peretele lui posterior; pot evolua diverse purulențe ca urmare a proceselor inflamatorii la pancreas sau în urma complicațiilor postperforatorii ale ulcerelor gastrice și duodenale.

La tratamentul chirurgical al proceselor purulente din bursa omentală se practică următoarele căi de acces operatorii: prin ligamentul hepatogastric, ligamentul gastrocolic (cel mai preferat) și prin mezocolonul transvers. Mai rar se practică calea de acces lombară din stînga în scopul drenării pancreasului (porțiunea corpului și cea caudală).

Bursa hepatică *(bursa hepatica)* înconjoară lobul drept al ficatului și e delimitată: superior – de diafragm, posterior – de o porțiune a ligamentului coronar, care traversează lobul drept al ficatului, din stînga – de ligamentul falciform *(lig. falciforme)*, inferior – de ficat. Porțiunea bursei hepatice, care e situată între fața posterioară a lobului drept al ficatului, diafragm și ligamentul coronar, poartă denumirea de spațiu subdiafragmatic. În majoritatea cazurilor el comunică direct cu canalul lateral drept al etajului inferior al cavității abdominale. De aceea exsudatul din fosa iliacă dreaptă poate difuza în spațiul subdiafragmatic, constituind aici o colecție de puroi incapsulat, numită de cliniciști abces subdiafragmatic. El, în majoritatea cazurilor, este o complicație a ulcerului gastric perforant, a apendicitei distructive, colecistitei și a altor afecțiuni.

Procesele purulente limitate, la fel, pot avea sediul între fața inferioară a lobului drept al ficatului și colonul transvers cu mezocolonul său, mai spre dreapta de formațiunile anatomice ale ligamentului hepatoduodenal. În urma formării aderențelor în spațiul subhepatic, orificiul micului epiploon se reduce sau se închide complet.

Bursa pregastrică *(bursa pregastrica)* e situată anterior de stomac și constituie relativ un spațiu separat. Bursa este delimitată: superior de diafragm și lobul stîng al ficatului, posterior – de micul epiploon și peretele anterior al stomacului, anterior – de peretele anterior al abdomenului. Din stînga bursa nu posedă o limită reliefată, din dreapta e delimitată de bursa hepatică, prin ligamentele falciform și rotund ale ficatului. În bursa pregastrică între fața superioară a lobului stîng al ficatului și fața inferioară a diafragmului e situată o fisură. Însă ea este mai restrînsă și practic are un rol mai puțin însemnat față de bursa subdiafragmatică dreaptă. Aceasta se lămurește și prin faptul că spațiul subdiafragmatic stîng aproape permanent e separat de canalul lateral stîng al etajului inferior al cavității abdominale prin ligamentul frenocolic *(lig. phrenicocolicum)*. În cazuri rare, procesele purulente, evoluînd în spațiul subdiafragmatic stîng, au tendința de a difuza printre lobul stîng al ficatului și stomac în jos spre colonul transvers ori în stînga spre splină și sacul ei orb *(saccus caecus lienis)* care este delimitat de ligamentele frenolienal, gastrolienal, frenocolic stîng.

Etajul inferior al cavității abdominale completează spațiul dintre colonul transvers și bazinul mic. Colonul ascendent și cel descendent, împreună cu mezenterul intestinului subțire, divizează etajul inferior al cavității abdominale în patru regiuni: canalele laterale drept și stîng și sinusurile mezenterice drept și stîng.

Canalul lateral drept *(canalis lateralis dexter)* e situat între colonul ascendent și peretele abdominal lateral drept. Inferior – canalul traversează fosa iliacă dreaptă, apoi trece în bazinul mic, superior – trece în spațiul subdiafragmatic din cauza absenței sau exprimării slabe a ligamentului frenocolic drept.

Canalul lateral stîng *(canalis lateralis sinister)* este limitat de colonul descendent și peretele abdominal lateral stîng, trece în fosa iliacă stîngă, apoi în bazinul mic. Ligamentul frenocolic delimitează din superior canalul de spațiul subdiafragmatic stîng.

În poziția orizontală a corpului uman, cele mai profunde segmente ale canalelor laterale le constituie porțiunile lor superioare. În poziția verticală a corpului, exsudatul inflamator poate coborî prin canalele laterale în fosele iliace dreaptă și stîngă, apoi în cavitatea bazinului mic. E

necesar a menţiona că lungimea canalelor, profunzimea, continuarea lor cu diferite fisuri şi spaţii ale cavităţii peritoneale, sînt supuse la variaţii individuale considerabile.

Sinusul mezenteric drept *(sinus mezentericus dexter)* e delimitat în dreapta de colonul ascendent, superior – de mezocolonul transvers pe o distanţă de la unghiul drept al colonului pînă la unghiul duodenojejunal, în stînga şi inferior – de mezenterul intestinului subţire. Anterior sinusul mezenteric drept e acoperit de marele epiploon şi delimitat de cavitatea bazinului mic prin capătul distal al rădăcinii mezenterului intestinului subţire, care se lipeşte la cec în regiunea unghiului iliocecal. În sinus se află ansele intestinului subţire.

Sinusul mezenteric stîng *(sinus mezentericus sinister)* la dreapta e delimitat de rădăcina mezenterului intestinului subţire, superior – de mezoul colonului transvers de la unghiul duodenojejunal pînă la unghiul stîng al colonului; din stînga – de colonul descendent şi mezoul colonului sigmoid, inferior – sinusul mezenteric stîng e deschis şi continuă larg cu cavitatea bazinului, anterior e rambursat de marele epiploon. În sinus se află ansele intestinului subţire.

În poziţia orizontală a corpului, cele mai profunde segmente le constituie părţile superioare ale sinusurilor. În legătură cu acest fapt, de obicei, în sinusul drept lichidul e situat lîngă unghiul drept al colonului, iar în cel stîng – aproape de unghiul stîng al colonului. Ambele sinusuri mezenterice comunică reciproc prin fisura cuprinsă între mezoul colonului transvers şi unghiul duodenojejunal. Exsudatul inflamator poate difuza din sinusurile mezenterice în canalele laterale ale cavităţii peritoneale. Sinusul mezenteric stîng e mai pronunţat decît cel drept şi, din cauza lipsei de limite anatomice în porţiunea inferioară, procesele purulente dezvoltate au tendinţa de a coborî considerabil mai des în cavitatea bazinului mic.

Paralel cu tendinţa difuzării exsudatului inflamator prin toate spaţiile cavităţii peritoneale există premise anatomice, într-un procent semnificativ de cazuri, spre formarea peritonitelor încapsulate, atît în canalele laterale, cît şi în sinusurile mezenterice, mai cu seamă în cel drept.

Depresiunile cavităţii peritoneale, de obicei, apar în locurile de trecere a peritoneului de pe pereţii cavităţii abdominale pe viscere sau de pe un organ pe altul.

Recesul duodenojejunal (recessus duodenojejunalis) se formează în locul de trecere a duodenului în jejun.

Recesele ileocecale superior şi inferior se formează în locul de confluenţă al ileonului în cec. Recesul ileocecal superior *(recessus ileocaecalis superior)* e situat între peretele superior al ileonului şi peretele medial al cecului; cel inferior *(recessus ileocaecalis inferior)* – între peretele inferior al ileonului şi marginea internă a cecului, mai jos de confluenţa ileonului cu cecul.

Recesul retrocecal (recessus retrocaecalis) prezintă o depresiune în peritoneul parietal, pe peretele posterior al cavităţii peritoneale, care se evidenţiază, ridicînd puţin porţiunea iniţială deplasabilă a cecului.

Recesul intersigmoid (recessus intersigmoideus) este o formaţiune anatomică în formă de pîlnie, delimitată din părţi de mezenterul intestinului sigmoid şi peritoneul parietal. Începutul depresiunii e îndreptat în canalul lateral stîng al cavităţii peritoneale.

Importanţa practică a receselor constă în aceea că în anumite cazuri ele treptat se adîncesc. Conform teoriei A. P. Krîmov despre producerea herniilor, depresiunile parietale posedă acţiune de ventuză, care rezultă datorită presiunii negative. De aceea, în aceste recese e posibilă formarea herniilor interne prin strangulare mai frecventă a anselor intestinului subţire. În aşa fel, hernia care se formează în recesul duodenojejunal poartă denumirea de paraduodenală, iar în literatura medicală este numită hernia Treitz. Diagnosticarea herniei interne pînă la operaţie este extrem de dificilă, dar în caz de strangulare, de obicei, se determină clinica ocluziei intestinale. Numai în timpul intervenţiei chirurgicale se constată adevăratul motiv de strangulare.

Porţiunea abdominală a esofagului
(pars abdominalis esophagei)

Porţiunea abdominală a esofagului, avînd în medie o lungime de 2 cm, se întinde de la orificiul diafragmatic *(hiatus esophageus)* pînă la trecerea în stomac. Esofagul trece prin orificiul diafragmatic împreună cu trunchiurile nervilor vagi. Orificiul diafragmatic esofagian e încercuit de mănunchiuri musculare, care realizează atribuţia de compresor şi reglează deplasarea alimentelor prin el. Anterior şi lateral porţiunea abdominală a esofagului e tapetată de peritoneu. Peretele drept se află în raport cu lobul stîng al ficatului, cel stîng şi anterior – cu porţiunea superioară a splinei. În zona de trecere a esofagului în stomac se află ganglionii limfatici. În a treia zonă de reducere a lumenului esofagian e posibilă stoparea corpurilor eterogene, iar pentru eliminarea lor pe cale chirurgicală, se practică laparotomia. Stratul muscular cu dispoziţie longitudinală, tapetat de peritoneu din dreapta esofagului, trece în mica curbură a stomacului fără limite remarcate, iar marginea stîngă a lui împreună cu fundul stomacului formează unghiul Ghis. Anterior, pe segmentul abdominal al esofagului, e situat nervul vag stîng, posterior – cel drept. În această porţiune nervii au primit denumirea de trunchiuri vage *(truncus vagalis anterior et posterior).*

Nervii vagi

Studierea detaliată a topografiei nervilor vagi devine necesară actualmente în legătură cu aplicarea largă în practica chirurgicală a vagotomiei. Nervii vagi drept şi stîng, fiind în raport cu esofagul, se divizează în ramificaţii, care se anastomozează reciproc şi formează plexul esofagian unic *(plexus esophageus).* Pe măsura apropierii ramificaţiilor plexului esofagian de diafragm, ele se împreunează, se contopesc, formînd un trunchi, care treptat se deplasează după acele ceasornicului pe peretele anterior şi cel posterior ai esofagului. Împreună cu el coboară în cavitatea abdominală sub denumirea de trunchiuri vagale anterior şi posterior *(truncus vagalis anterior et posterior).* De menţionat că deseori se formează trei şi mai multe trunchiuri, care trec prin orificiul esofagian al diafragmului în cavitatea abdominală. Indiferent de faptul cîte trunchiuri vagale s-au format, de regulă, în componenţa lor intră fibre ale ambilor nervi vagi (drept şi stîng).

Ramurile ce pornesc de la trunchiurile nervilor vagi anterior şi posterior, ramificîndu-se în diviziuni mai mici, se deplasează spre stomac şi alte organe. Printre cele ce asigură stomacul deosebim ramuri scurte şi lungi. Cele scurte, în număr de 4–15, se extind în formă de evantai în regiunea fundului, în porţiunea cardiacă şi cea superioară ale corpului stomacului. Numărul de ramificaţii pe peretele anterior al stomacului uneori e mai mare decît pe cel posterior. Traversînd o anumită distanţă de peretele stomacului, ramificaţiile fac schimb reciproc prin filete subţiri şi dispar sub învelişul seros.

Ramificaţiile lungi (1–3) ale stomacului sînt dispuse între foiţele micului epiploon de-a lungul micii curburi. Pe parcursul său, ele fac schimb reciproc de fibre şi trimit multe filete spre curbura mică şi corpul stomacului. Lungimea acestor ramificaţii alcătuieşte 6–12 cm, iar numărul de ramuri secundare, în medie – 5–15. Ramificaţiile lungi pot ajunge pînă la porţiunea pilorică a stomacului, uneori la duoden. Menţionăm faptul că destul de frecvent spre porţiunea pilorică a stomacului se pot îndrepta ramificaţiile de la ramurile hepatice şi ciliace ale nervului vag, apropiindu-se de stomac în componenţa micului epiploon. Deci secţionarea tuturor ramificaţiilor stomacului sub diafragm nu întotdeauna duce la denervaţia totală a porţiunii pilorice a stomacului.

Spre duoden, la fel, se îndreaptă ramificaţii de la ramurile hepatice ale trunchiului nervului vag anterior, spre porţiunea lui inferioară – ramificaţii drepte de la trunchiul vag posterior, care se deplasează ocolind plexul solar. Trunchiul vag anterior trimite două–trei ramificări spre ficat *(rr. hepatici)*, dispuse între foiţele porţiunii superioare ale micului epiploon şi deseori orientate paralel diafragmului. În unele cazuri de la ramurile hepatice ce trec prin micul epiploon se desprind filete spre mica curbură a stomacului şi porţiunea iniţială a duodenului. De la trunchiul vag posterior e posibilă deplasarea unei ramuri spre ficat. De la trunchiul vag anterior pornesc ramificaţii spre pancreas (mai frecvent spre capul şi corpul lui), iar spre corp şi porţiunea caudală – de la trunchiul posterior. Unele ramificaţii ale nervului vag se deplasează spre splină şi porţiunea iniţială a intestinului subţire.

Prin urmare, e necesar de menţionat că trunchiul vag posterior e legat prin ramuri viguroase de ganglionii plexului solar şi în componenţa ramurilor acestui plex se deplasează spre toate viscerele etajului superior al cavităţii abdominale. Numărul de fibre nervoase parasimpatice, ce trec în mod tranzit prin plexul solar, apoi spre diferite organe, inclusiv spre stomac, individual variază. Iată de ce nici vagotomia selectivă minuţioasă nu poate priva complet stomacul de inervaţia parasimpatică.

Stomacul *(ventriculus, gaster)*

E situat în etajul superior al cavităţii abdominale. Poziţia lui variază în funcţie de gradul de umplere a stomacului, de vîrstă, de forma abdomenului, de particularităţile individuale, care, la rîndul lor, au influenţă asupra sintopiei organelor limitrofe. Cea mai mare parte a stomacului e situată în hipocondrul stîng, cea mai mică – în regiunea epigastrică. La stomac se disting pereţii anterior *(paries anterior)* şi posterior *(paries posterior)*. Marginea concavă a stomacului orientată în dreapta şi în sus e numită mica curbură *(curvatura ventriculi minor)*, iar marginea convexă, îndreptată în jos şi în stînga – curbura mare *(curvatura ventriculi major)*. Pe mica curbură a stomacului, unde se întîlnesc sub un unghi două segmente ale lui, proeminează o incizură – *incisura angularis*.

La stomac se disting următoarele porţiuni: locul de implantare a esofagului în stomac, porţiunea cardiacă *(pars cardiaca)*, porţiunea în formă de cupolă, situată în stînga de istmul cardiac – fundul stomacului *(fundus (fornix) ventriculi)*, corpul stomacului *(corpus ventriculi)*, porţiunea pilorică *(pars pylorica)*. Ultima, la rîndul său, se divide în antrul piloric *(antrum pyloricum)* situat cranial şi un tub mai îngust – canalul piloric *(canalis pyloricus)*, la care aderă pilorul *(pylorus)* şi orificiul lui *(ostium pyloricum)* (fig. 107).

Axa lungă a stomacului e orientată de la stînga spre dreapta, de sus în jos şi puţin din posterior în anterior. Locul de intrare a esofagului în stomac e situat în stînga de coloana vertebrală, posterior de cartilajul coastei XII, la o distanţă de 2–3 cm de la linia mediană anterioară. Din posterior, orificiul de intrare se proiectează la stînga de faţa laterală a corpului vertebrei T_{XI}. Locul de ieşire din stomac sau pilorul se determină la 2–3 cm în dreapta de linia mediană, la nivelul cartilajului coastei VIII. Posterior acest loc corespunde nivelului vertebrei T_{XII} sau L_I.

Cînd stomacul este plin, el va fi în raport superior cu diafragmul şi lobul stîng al ficatului; posterior şi în stînga – cu pancreasul, rinichiul stîng, glanda suprarenală stîngă, splina; anterior – cu peretele abdomenului; inferior – cu colonul transvers şi mezoul său. Capacitatea posibilă a stomacului variază de la un litru pînă la cîţiva litri. Stomacul gol se contractă şi urcă în sus şi posterior, iar în spaţiul eliberat se deplazează colonul transvers. Starea nestabilă (plină sau goală) a stomacului schimbă permanent sintopia lui condiţionată de mobilitatea funcţională pronunţată şi e asigurată de aparatul ligamentar variat şi mobil.

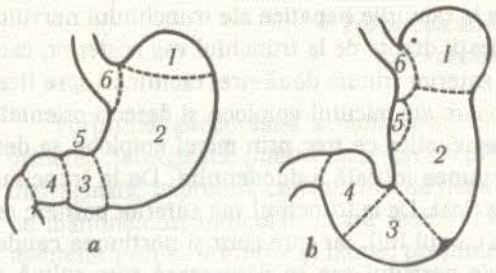

Fig. 107. Clasificările anatomică şi radiologică ale stomacului:

a — anatomică: 1 — fundus ventriculi; 2 — corpus ventriculi; 3 — vestibulum pyloricum; 4 — canalis pyloricum; 5 — pars pylorica; 6 — pars cardiaca; b — radiologică: 1 — fornix ventriculi; 2 — corpus ventriculi; 3 — sinus ventriculi; 4 — pars antropylorica; 5 — pars subcardiaca; 6 — pars cardiaca

Ligamentul hepatogastric *(lig. hepatogastricum)* constă din două foiţe peritoneale, separate printr-o lamă subţire de ţesut celular adipos. Ligamentul în formă de evantai începe de la hilul hepatic şi aderă la stomac, pe distanţa maximă a curburii mici. La baza ligamentului se află arterele gastrice stîngă şi dreaptă, venele, ramurile nervilor vagi, ganglionii şi vasele limfatice.

Ligamentul frenoesofagian *(lig. phrenicoesophageum)* e situat între diafragm, esofag şi porţiunea cardiacă a stomacului. Prin ligament traversează o ramură a arterei gastrice stîngi. Ea conectează ligamentele hepatogastric (din dreapta) cu gastrofrenic (din stînga), se evidenţiază bine după deplasarea stomacului în jos.

Ligamentul gastrofrenic *(lig. gastrophrenicum)* se formează în urma traversării peritoneului parietal de pe diafragm pe peretele anterior al fundului şi parţial pe partea cardiacă a stomacului, devenind foiţa viscerală. În stînga e alăturat de ligamentul gastrolienal. În ligamentul gastrofrenic se află un număr redus de vase sanguine mici.

Ligamentul gastrolienal *(lig. gastrosplenicum)* se află între splină şi curbura mare a stomacului, se extinde în stînga şi în sus de ligamentul gastrocolic. Ligamentul e scurt, dar lat, între foiţele lui trec arterele şi venele scurte ale stomacului.

Ligamentul gastrocolic *(lig. gastrocolicum)* e dispus între curbura mare a stomacului şi colonul transvers. Ligamentul prezintă iniţialul omentului mare, acea porţiune care constă din două foiţe ale peritoneului, iar între ele – ţesutul celular. La baza ligamentului, de-a lungul curburii mari, sînt situate arterele gastroepiploice stîngă şi dreaptă.

Ligamentul gastropancreatic *(lig. gastropancreaticum)* are atitudine către aşa-numitele ligamente profunde ale stomacului, care se observă după secţionarea ligamentelor curburilor mari şi mici ale stomacului şi deplasarea lui în superior sau în inferior. Ligamentul se constituie la trecerea peritoneului de pe marginea superioară a pancreasului pe peretele posterior al corpului, porţiunii cardiace şi fundului stomacului. Prin ligament traversează artera gastrică stîngă.

Ligamentul piloropancreatic *(lig. pyloropancreaticum)* e situat între porţiunea pilorică a stomacului şi partea dreaptă a corpului pancreasului. El are o formă aproape triunghiulară şi acoperă unghiul piloropancreatic, delimitat de organele sus-numite.

Vascularizaţia stomacului este realizată din sistemul trunchiului celiac *(truncus coeliacus)* (fig. 108). Artera gastrică stîngă *(a. gastrica sinistra)* în 2/3 din cazuri începe de la trunchiul celiac, mai rar de la arterele hepatică, lienală sau de la aortă. La nivelul porţiunii cardiace a stomacului artera se lipeşte de stomac şi se divide în ramura esofagiană ascendentă şi cea descendentă , care, la rîndul său, se dispune de-a lungul curburii mici a stomacului de la stînga spre dreapta şi distribuie ramuri anterioare şi posterioare.

Artera gastrică dreaptă *(a. gastrica dextra)* evident e mai pronunţată decît cea stîngă. Deseori ea începe de la *a. hepatica propria,* mai rar de la *a. hepatica communis.* Situată în grosimea ligamentului hepatoduodenal, artera ajunge la pilorul stomacului şi, fiind între foiţele omentului mic, se îndreaptă spre stînga de-a lungul curburii mici, unde se întîlneşte cu artera gastrică stîngă. Ambele artere se anastomozează reciproc, formînd arcada arterială, situată pe curbura mică a stomacului.

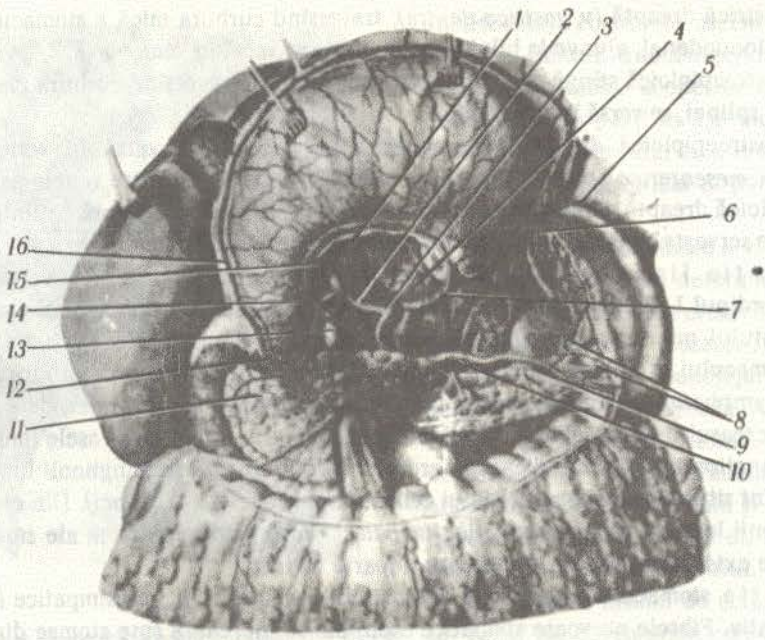

Fig. 108. Vasele viscerelor etajului superior al cavității abdominale:

1 — v. cava inferior; 2 — a. hepatica communis; 3 — truncus coeliacus; 4 — aorta; 5 — a. gastroepiploica sinistra; 6 — aa. gastricae brevis; 7 — a. gastrica sinistra; 8 — rr. lienales; 9 — v. lienalis; 10 — a. lienalis; 11 — caput pancreatis; 12 — a. gastroduodenalis; 13 — v. portae; 14 — a. gastrica dextra; 15 — a. hepatica propria; 16 — a. gastroepiploica dextra

Artera gastroepiploică stîngă *(a. gastroepiploica sinistra)* prezintă o ramură a *a. lienalis* şi se află între foiţele ligamentelor gastrolienal şi gastrocolic, e dispusă de-a lungul curburii mari a stomacului. Ramificaţiile arteriale, avînd dispoziţia de sus în jos, de la stînga spre dreapta, pătrund în stomac şi în omentul mare.

Artera gastroepiploică dreaptă *(a. gastroepiploica dextra)* îşi ia originea de la artera gastroduodenală *(a. gastroduodenalis)*, începutul ei deseori se află sub porţiunea superioară a duodenului. Artera se deplasează de la dreapta spre stînga pe curbura mare a stomacului, unde se uneşte cu artera gastroepiploică stîngă. Ambele artere se anastomozează reciproc, formînd al doilea arc arterial pe curbura mare a stomacului. Ramurile *arterei gastroepiploice* drepte pătrund în peretele stomacului în regiunile pilorică şi parţial în corpul stomacului, precum şi în jumătatea dreaptă a omentului mare.

Arterele gastrice scurte *(aa. gastricae breves)* în număr de 2–7 ramuri, încep de la artera lienală, pătrund prin ligamentul gastrolienal ajungînd la curbura mare a stomacului. Arterele scurte vascularizează porţiunile cele mai superficiale ale corpului stomacului, fundul lui şi traversează curbura mare. Ele se anastomozează cu ramurile arterelor gastrică stîngă şi gastroepiploică stîngă.

Arterele stomacului diferă considerabil individual după locurile de ramificare, lungime, diametru, numărul de ramuri, zonele de răspîndire. E necesar a cunoaşte aceste deosebiri, în caz de operaţii la stomac, însoţite de ligaturarea unui anumit număr de artere gastrice.

Venele stomacului. Vena gastrică stîngă *(v. gastrica sinistra)* trece prin ligamentul gastropancreatic mai la dreapta de artera gastrică stîngă şi posterior de capul pancreasului, se varsă în vena portă, mai rar în unul din afluenţii ei.

Vena gastrică dreaptă *(v. gastrica dextra)*, traversînd curbura mică a stomacului, apoi ligamentul hepatoduodenal, ajunge la hilul hepatic, unde se varsă în vena portă.

Vena gastroepiploică stîngă *(v. gastroepiploica sinistra)*, traversînd curbura mare a stomacului spre hilul splinei, se varsă în v. lienală.

Vena gastroepiploică dreaptă *(v. gastroepiploica dextra)* se varsă în vena mezenterică superioară *(v.mesenterica superior)*, mai rar – direct în vena portă. Între venele gastrică dreaptă şi gastroepiploică dreaptă pe peretele anterior al pilorului stomacal, deseori, întîlnim anastomoza venoasă, care serveşte ca punct de reper original la operaţiile pe stomac.

Circulaţia limfatică. Vasele limfatice eferente ale stomacului se varsă în ganglionii limfatici de ordinul 1. Pentru vasele curburii mici ale stomacului aşa ganglioni sînt dispuşi de-a lungul omentului mic *(nodi lymphatici gastrici dextri et sinistri)*. Vasele limfatice ale marii curburi a stomacului se varsă în ganglionii limfatici de ordinul 1 situaţi pe curbura mare a stomacului *(nodi lymphatici gastroomentales dextri et sinistri)*, lîngă hilul splinei, de-a lungul cozii şi corpului pancreasului, în ganglionii subpilorici şi mezenterici superiori. Vasele limfatice, eferente din toţi ganglionii limfatici indicaţi de ordinul 1, se îndreaptă în ganglionii limfatici de ordinul 2, care sînt situaţi în jurul trunchiului celiac *(nodi lymphatici coeliaci)*. Din ei limfa se scurge în ganglionii lombari *(nodi lymphatici lumbales)*. Între vasele limfatice ale stomacului şi organele vecine există anastomoze numeroase şi foarte variate.

Inervaţia stomacului e asigurată de porţiunile simpatice şi parasimpatice ale sistemului nervos vegetativ. Fibrele nervoase simpatice esenţiale se îndreaptă spre stomac din plexul solar şi, pătrunzînd în el, se distribuie de-a lungul vaselor. Fibrele nervoase parasimpatice pătrund în stomac din nervii vagi drept şi stîng şi mai jos de diafragm formează trunchiurile vagale anterior şi posterior.

Duodenul *(duodenum)*

Duodenul prezintă o parte a tubului digestiv, care leagă stomacul cu jejunul. Deosebim patru porţiuni: superioară *(pars superior)*, descendentă *(pars descendens)*, orizontală sau inferioară *(pars horizontalis (inferior))* şi ascendentă *(pars ascendens)*.

Segmentul superior al duodenului are lungimea de 4–5 cm, e situat între partea pilorică a stomacului şi flexura superioară a duodenului *(flexura duodeni superior)*. Este cea mai mobilă porţiune a duodenului, tapetată de peritoneu din toate părţile, cu excepţia locurilor de inserţie a ligamentelor. Aceste particularităţi permit a folosi partea superioară a duodenului la aplicarea anastomozelor. La cercetarea radiologică în partea iniţială a segmentului superior duodenal se determină clar o extindere pe care roentgenologii o numesc bulbul duodenal *(bulbus, s. ampulla duodeni)*.

Porţiunea descendentă a duodenului cu lungimea de 10–12 cm e situată între flexurile duodenale superioară şi inferioară, care, deplasîndu-se în jos, formează un unghi mai mult sau mai puţin evident spre dreapta, e puţin mobil, acoperit de peritoneu numai din anterior. În porţiunea descendentă a duodenului se deschid canalele coledoc *(ductus choledochus)* şi pancreatic *(ductus pancreaticus)*. Ambele canale perforează în mijloc peretele posteromedial al acestei porţiuni a duodenului constituind pe mucoasa lui papila mare a duodenului *(papilla duodeni major)*. Mai sus de ea e posibil sediul nestatornic al papilei mici *(papila duodeni minor)*, în care se deschide canalul accesor al pancreasului *(ductus pancreaticus accessorius)*.

Partea descendentă a duodenului trece în *porţiunea orizontală* a lui cu lungimea de 2–6 cm (lungimea depinde de forma duodenului), învelită cu peritoneu din anterior şi parţial lateral. Ea continuă în cea ascendentă, care posedă lungimea de 6–10 cm (lungimea depinde la fel de forma

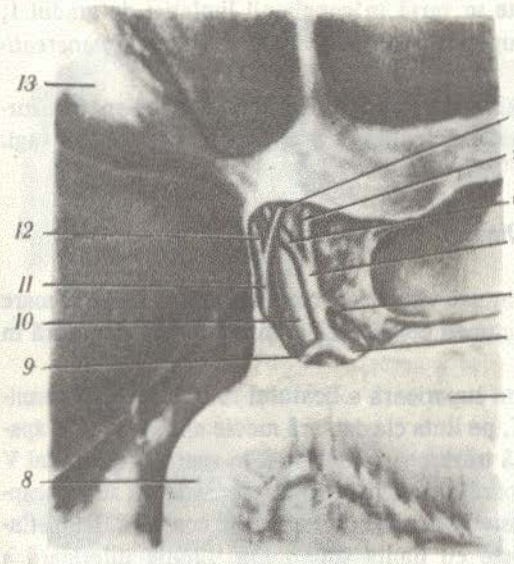

Fig. 109. Topografia ligamentului hepatoduodenal şi a formaţiunilor sale anatomice:

1 — ductus hepaticus communis; 2 — r. sinister a. hepaticae propriae; 3 — r. dexter a. hepaticae propriae; 4 — a. hepatica propria; 5 — a. gastrica dextra; 6 — a. hepatica communis; 7 — ventriculus; 8 — duodenum; 9 — a. gastroduodenalis; 10 — v. portae; 11 — ductus choledochus; 12 — ductus cysticus; 13 — vesica fellea

duodenului). *Porţiunea ascendentă* se termină cu flexura duodenojejunală *(flexura duodenojejunalis)*, acoperită de peritoneu anterior şi din părţi în aşa mod, că cu cît e mai aproape flexura, cu atît e mai evident raportul mezoperitoneal al porţiunii terminale a duodenului.

Cu scop de examinare a viscerelor cavităţii abdominale şi de determinare a lungimii ansei intestinale, la crearea anastomozei gastrointestinale, e necesar a determina repede flexura duodenojejunală. Pentru aceasta se practică metoda A. P. Gubarev: marele epiploon cu colonul transvers se deplasează în sus, sub rădăcina mezoului abordăm coloana vertebrală şi alunecînd cu degetul arătător în stînga ei, se determină porţiunea iniţială a jejunului. Ea e precizată prin fixarea intimă de coloana vertebrală. Acest loc corespunde corpului vertebrei L_{II}. Scheletotopic, limita superioară a duodenului trece pe marginea superioară a vertebrei L_I, iar cea inferioară – pe marginea superioară a vertebrei L_{IV}. Sintopic, partea superioară a duodenului e în raport cu ficatul şi vezicula biliară. Marginea concavă a duodenului pe parcurs e strîns lipită de capul pancreasului, cea convexă – de rinichiul drept. Inferior partea orizontală a duodenului e în contact cu colonul ascendent şi unghiul drept al colonului transvers *(flexura coli dextra)*. Posterior de partea orizontală, traversează vena cavă inferioară şi aorta, iar peste semicercul superior al ei curbează, apoi trec pe peretele anterior al duodenului artera mezenterică superioară şi vena.

Ligamentele duodenului. Ligamentul hepatoduodenal *(lig. hepatoduodenale)* e situat între hilul hepatic şi partea superioară a duodenului (fig. 109). În ligament se află următoarele formaţiuni anatomice cu denumirea de „triadă vitală": artera hepatică proprie *(a. hepatica propria)*, situată în ligament în stînga, canalul coledoc comun *(ductus choledochus)* – în dreapta; în mijloc şi posterior – vena portă *(v. portae)*.

În zona vaselor şi a ductului e situat plexul nervos hepatic. Ligamentul hepatoduodenal fixează porţiunea iniţială a duodenului. Porţiunea lui terminală e fixată de *ligamentum suspensorium duodeni*, care prezintă o plică peritoneală, ce acoperă muşchiul şi susţine duodenul *(m. suspensorius duodeni)*.

Ligamentul duodenorenal *(lig. duodenorenale)* este un repliu peritoneal, ce se extinde de la marginea externă a porţiunii descendente a duodenului spre rinichiul drept, apoi trece în foiţa parietală a peritoneului cu sediul anterior de rinichi.

Vascularizaţia duodenului e realizată de sistemul trunchiului celiac şi *a. mesenterica superior*. Artera gastroduodenală *(a. gastroduodenalis)* se divide în ramurile: *a. pancriaticoduodenalis superioar posterior et a. pancriaticoduodenalis superior anterior*. Artera mezenterică superioară se ramifică în: arterele pancreaticoduodenale inferioare, care se anastomozează cu cele două superioare, formînd arcurile anterioare şi posterioare. Ele au sediul între semicercul concav intern al duodenului şi capul pancreasului. Venele duodenului repetă traiectul arterelor omonime şi drenează sîngele venos în sistemul venei portă.

Circulaţia limfatică. Vasele limfatice eferente se varsă în ganglionii limfatici de gradul 1, care se numesc ganglioni pancreaticoduodenali superiori şi inferiori *(nodi lymphatici pancreaticoduodenales superiores et inferiores).*

Inervaţia duodenului se realizează prin fibre simpatice şi parasimpatice, ce aparţin surselor principale: plexurilor solar, mezenteric superior, hepatic, gastric, pancreatic, nervilor vagi.

Ficatul *(hepar)*

Ficatul constituie unul dintre cele mai voluminoase viscere ale corpului uman. Cea mai mare parte din ficat e situată în hipocondrul drept, regiunea epigastrică şi într-o oarecare măsură în hipocondrul stîng.

Limitele ficatului. Scheletotopic, limita superioară a ficatului în dreapta se determină pe linia axilară medie, în spaţiul intercostal X, pe linia claviculară medie ajunge pînă la spaţiul intercostal IV, apoi mai sus de apofiza xifoidă traversează sternul şi în spaţiul intercostal V din stînga atinge linia parasternală. Limita inferioară începe în spaţiul intercostal X, se îndreaptă oblic în sus şi în stînga, traversează rebordul costal şi la nivelul cartilajului coastei VII din stînga trece în spaţiul intercostal V, unde se uneşte cu limita superioară. Limita inferioară a ficatului variază considerabil.

Ficatul are două feţe: convexă diafragmatică *(facies diaphragmatica)* şi viscerală *(facies visceralis)* îndreptată în jos şi posterior, pe care se reliefează impresiunile organelor limitrofe. Ambele feţe se unesc pe marginea inferioară ascuţită *(margo inferior).* Marginea superioară posterioară e atît de netedă, încît se consideră ca parte posterioară a feţei diafragmatice a ficatului.

În ficat deosebim doi lobi: drept *(lobus hepatis dexter)* şi cel mic stîng *(lobus hepatis sinister),* care sînt divizaţi pe faţa diafragmatică de ligamentul falciform al ficatului. Pe faţa viscerală a ficatului lobii sînt separaţi de şanţul longitudinal stîng, în porţiunea anterioară a căruia e situat ligamentul rotund al ficatului *(lig. teres hepatis),* iar în cea posterioară – cordonul fibros *(lig. venosum)* provenit din obliterarea canalului venos *(ductus venosus).* Paralel şanţului longitudinal stîng, pe faţa inferioară a lobului drept al ficatului, e situat şanţul longitudinal drept, iar în porţiunea anterioară – vezicula biliară *(vesica fellea),* în cea posterioară – vena cavă inferioară *(v. cava inferior).* Între ambele şanţuri longitudinale se află cel transversal profund – hilul ficatului *(porta hepatis),* anterior de care se evidenţiază lobul pătrat *(lobus quadratus)* şi posterior – lobul caudat *(lobus caudatus).*

Faţa diafragmatică a ficatului e lipită de diafragm, cea viscerală se află în raport cu diverse viscere (cu rinichiul drept şi glanda suprarenală, cu duodenul, intestinul gros, stomacul, esofagul), de la care pe ea rezultă impresiuni. Prin hil spre ficat pătrund: artera hepatică proprie *(a. hepatica propria)* şi vena portă *(v. portae),* ies canalul hepatic comun *(ductus hepaticus communis)* şi vasele limfatice.

Ficatul e acoperit de peritoneu din trei părţi – mezoperitoneal. Pe faţa posterioară, unde ficatul are contact direct cu diafragmul, peritoneul lipseşte *(area nuda).* Sub foiţa seroasă a ficatului e situată tunica *(tunica fibrosa),* denumită capsula Glisson. În regiunea hilului hepatic tunica fibroasă împreună cu vasele sanguine pătrund în parenchim şi în formă de septuri conjunctive subţiri înconjoară lobulii *(lobuli hepatis).*

Datorită succeselor chirurgiei ficatului, în prezent o răspîndire largă a căpătat structura segmentară a ficatului. Prin noţiunea de segment se subînţelege o porţiune a ficatului, care se deosebeşte vădit prin autonomie în vascularizaţie, inervaţie, drenaj biliar şi limfatic. Această divizare dă posibilitate de a înlătura în mod chirurgical aceste porţiuni în caz de necesitate, fără a leza segmentele vecine. Segmentul prezintă o noţiune nu numai de spaţiu, el reflectă, de aseme-

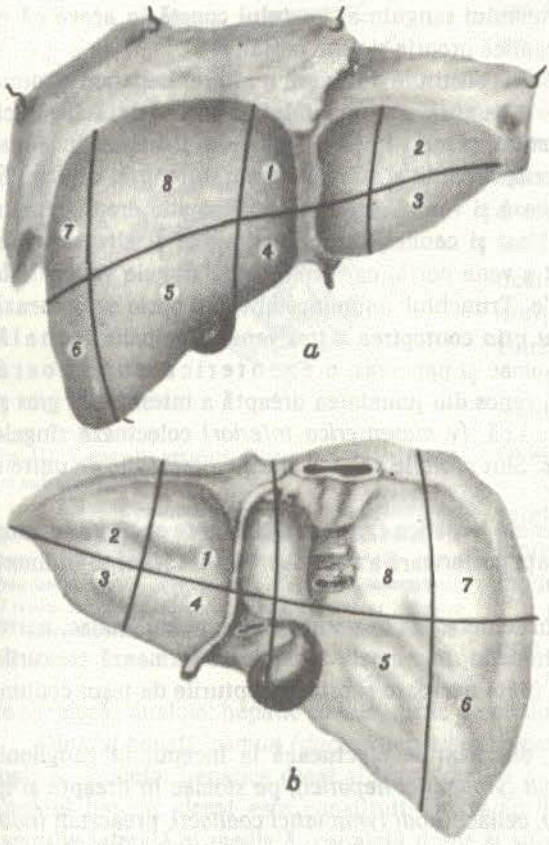

Fig. 110. Schema segmentară a ficatului după Couinaud:
a — aspect superior; *b* — aspect inferior; **lobul stîng:** *1* — caudal; *2* — laterocranian; *3* — laterocaudal; *4* — pătrat; **lobul drept:** *5* — paramediocaudal; *6* — laterocaudal; *7* — laterocranian; *8* — caudal

nea, şi particularităţile de ramificare a sistemului portal: în segment pătrund o ramură mare a venei porte împreună cu ramura arterei hepatice, ies din segment canalul biliar şi vasele limfatice. Deoarece vena portă cu ramificaţiile sale are o structură variabilă, cercetătorii propun un număr divers de segmente ale ficatului.

Actualmente se propun cîteva *scheme de divizare a ficatului în segmente,* conform topografiei zonelor de vascularizaţie, reflexului limfatic şi celui biliar. Însa cea mai răspîndită e schema Couinaud completată conform nomenclaturii anatomice internaţionale (Couinaud, 1957). Potrivit acesteia, în ficat se disting 8 segmente *(segmenta hepatis)* (fig. 110). Corespunzător schemei, în lobul drept al ficatului deosebim sectorul paramedian drept *(sector paramedianus dexter),* compus din segmentele V paramediocaudal şi VII laterocranian. În lobul stîng al ficatului se distinge sectorul paramedian stîng *(sector paramedianus sinister),* constituit din segmentele III laterocaudal şi IV paramediocaudal. Segmentul I paramediocranian formează sectorul dorsal stîng *(sector dorsalis sinister).*

Aparatul de susţinere a ficatului constă din ligamente viguroase care asigură fixarea suficientă a organului voluminos, cu masa aproximativ de 1,5 kg.

Ligamentul coronarian al ficatului *(lig. coronarium hepatis)* fixează bine faţa superioposterioară a ficatului de faţa inferioară a diafragmului în plan frontal. Pe marginile stîngă şi dreaptă ale ficatului el se prelungeşte în ligamentele triunghiulare drept şi stîng *(lig. triangulare dextrum et sinistrum).*

Ligamentul falciform *(lig. falciforme)* e situat în plan sagital între diafragm şi faţa convexă diafragmatică a ficatului, la limita dintre lobii drept şi stîng.

Ligamentul rotund *(lig. teres hepatis)* e dispus între ombilic şi hilul ficatului în şanţul longitudinal drept. Ligamentul conţine în grosimea sa parţial vena ombilicală *(v. ombilicalis).* La marginea anterioară a ficatului ligamentele falciform şi rotund se contopesc.

De pe faţa viscerală inferioară a ficatului se deplasează ligamentele: hepatogastric, hepatoduodenal şi hepatorenal examinate anterior.

La susţinerea ficatului, în afară de ligamentele menţionate, un rol anumit îl au vena cavă inferioară, în care se varsă venele hepatice, precum şi presiunea intraabdominală, tonusul muşchilor peretelui abdominal anterolateral, diafragmul.

Vascularizaţia. Particularitatea sistemului sanguin al ficatului constă în aceea că el recepţionează sînge prin două vase: artera hepatică proprie şi vena portă.

Artera hepatică proprie *(a. hepatica propria)* constituie o ramură a arterei hepatice comune *(a. hepatica communis)*, iar cea din urmă – o ramură a trunchiului celiac. Artera hepatică proprie trece la stînga de canalul coledoc comun, printre foiţele ligamentului hepatoduodenal spre hilul ficatului. Aici ea se divide în ramurile dreaptă şi stîngă. Ramura dreaptă, de regulă, formează *a. cystica* ce duce spre vezicula biliară şi vascularizează lobul hepatic drept, ramura stîngă vascularizează lobii hepatici stîng, pătrat şi caudal, deşi sînt posibile şi alte variante.

Al doilea vas care aduce sîngele în ficat e vena portă, care colectează sîngele venos de la toate organele impare ale cavităţii abdominale. Trunchiul voluminos al venei porte se formează posterior de capul pancreasului, mai frecvent prin contopirea a trei vene principale: lienală *(v. lienalis)*, care aduce sînge de la splină, stomac şi pancreas, mezenterică superioară *(v. mesenterica superior)*, care aduce sîngele venos din jumătatea dreaptă a intestinului gros şi intestinul subţire, mezenterică inferioară *(v. mesenterica inferior)* colectează sîngele venos din jumătatea stîngă a intestinului gros. Sînt posibile şi alte variante prealabile de unire a afluenţilor venei porte.

Refluxul venos din ficat e efectuat de venele hepatice *(vv. hepaticae)* care se varsă în vena cavă inferioară în locul de aderare intimă la faţa posterioară a ficatului. Mai frecvent se întîlnesc 3–4 vene hepatice.

Inervaţia ficatului participă ramurile nervoase ce pornesc de la plexul celiac, nervii vagi, diafragmatic drept. La nivelul hilului hepatic din sursele indicate se formează plexurile hepatice anterior şi posterior, care se divid în filete nervoase şi printre septurile de ţesut conjunctiv se distribuie prin tot organul.

Circulaţia limfatică eferentă din ficat se efectuează la început în ganglionii limfatici situaţi la nivelul hilului hepatic *(nodi lymphatici hepatici)*, pe stomac în dreapta şi în stînga *(nodi lymphatici gastrici dextri/sinistri)*, celiaci *(nodi lymphatici coeliaci)*, preaortali *(nodi lymphatici preaortici)*, precavali *(nodi lymphatici precavales)*, postcavali *(nodi lymphatici postcavales)*, frenici inferiori *(nodi lymphatici phrenici inferiores)* şi lombari *(nodi lymphatici lumbales)*.

Vezicula biliară *(vesica fellea)*, canalele biliare *(ductus choledochus)*

Vezicula biliară prezintă un rezervor al bilei în formă de pară, situat în foseta veziculei biliare *(fossa vesicae fellea)* pe faţa viscerală a ficatului. Scheletotopic, vezicula biliară se determină – anterior în punctul de intersecţie a marginii laterale a muşchiului drept abdominal din dreapta cu rebordul costal; posterior – la nivelul marginii superioare a vertebrei L_{II} lombare.

Vezicula biliară se limitează: anterior şi superior cu ficatul, în dreapta şi inferior cu flexura hepatică a colonului transvers, în stînga – cu pilorul. La ea distingem: fundul *(fundus vesicae felleae)*, care vine în contact cu peretele abdominal anterolateral, corpul *(corpus vesicae felleae)* care este în raport cu colonul transvers, colul *(collum vesicae felleae)* – lipit de partea superioară a duodenului (fig. 111). Gîtul veziculei biliare continuă direct în canalul cistic *(ductus cysticus)*, orientat în direcţia hilului hepatic, ambii dispuşi în grosimea ligamentului hepatoduodenal. Faţă de corp, colţul veziculei biliare e situat sub un unghi variabil, din cauza curburii ataşate în acest loc.

Vezicula biliară e situată mezoperitoneal. Peretele ei lipsit de înveliş seros vine în contact cu capsula fibroasă a ficatului şi se fixează în foseta biliară cu ajutorul ţesutului conjunctiv lax. În

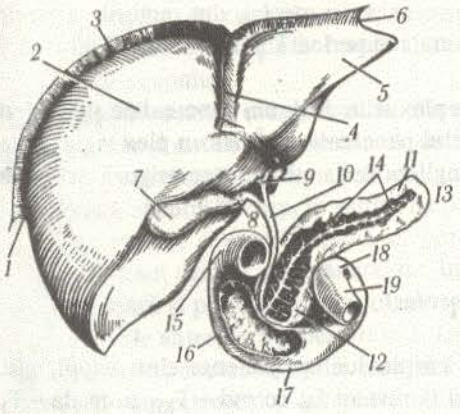

Fig. 111. Topografia veziculei biliare şi a canalelor biliare extrahepatice:

1, 3, 6 — lig. coronarium hepatis; 2 — lobus dexter; 4 — lig. falciforme hepatis; 5 — lobus sinister; 7 — vesica fellea; 8 — ductus cysticus; 9 — ductus hepaticus communis; 10 — ductus choledochus; 11, 12, 13 — pancreas; 14 — ductus pancreaticus; 15 — pars superior duodeni; 16 — pars descendens duodeni; 17 — pars orizontalis duodeni; 18 — pars ascendens duodeni; 19 — jejunum

caz de colecistectomie, acesta permite uşor, fără mari eforturi, a separa vezicula biliară de pereţii fosetei. E necesar de menţionat că atitudinea veziculei biliare faţă de ficat şi peritoneu depinde de varietăţile individuale. Astfel, vezicula biliară, aproximativ toată fiind situată intrahepatic, cu excepţia fundului, poate fi înconjurată de parenchimul ficatului. La altitudinea intraperitoneală, cînd vezicula biliară posedă mezou pronunţat, e posibilă torsiunea lui, din care cauză rezultă necroza veziculei biliare.

Vascularizaţia veziculei biliare e alimentată de *a. cystica* care mai frecvent se ramifică de la artera hepatică dreaptă.

Refluxul limfatic se efectuează prin vasele limfatice ale veziculei biliare în ganglionii limfatici de gradul 1, situaţi în hilul ficatului *(nodi lymphatici hepatici).*

Inervaţia veziculei biliare se realizează prin fibre nervoase ale plexului nervos hepatic.

Canalele biliare. La căile biliare extrahepatice se referă canalele: hepatic comun, cistic şi coledoc.

Canalul hepatic comun (ductus hepaticus communis) se formează în hilul hepatic după contopirea canalelor hepatice drept şi stîng *(ductus hepaticus dexter et ductus hepaticus sinister).* Canalul hepatic drept este constituit din ramurile anterioară şi posterioară, cel stîng – din ramurile laterală şi medială, canalele drept şi stîng ale lobului caudat al ficatului. Lungimea canalului hepatic comun constituie 2,5–4 cm, diametrul lui – 0,4–0,5 cm. Tunica mucoasă a canalului e netedă, fără plice.

Canalul cistic (ductus cysticus) are lungimea de 3 cm şi diametrul pînă la 3 mm. În ligamentul hepatoduodenal canalul se îndreaptă inferior şi la stînga, apoi sub unghi ascuţit se contopeşte cu canalul hepatic comun. Tunica mucoasă a canalului cistic formează plice.

Canalul coledoc (ductus choledochus) se formează după contopirea canalelor hepatic comun cu cel cistic şi prezintă prelungirea directă a canalului hepatic comun. Lungimea lui totală constituie în medie 5–8 cm. În dependenţă de poziţie, canalul coledoc condiţional se divizează în patru părţi. Prima porţiune trece în grosimea ligamentului hepatoduodenal pînă la nivelul superior al duodenului şi de aceea poartă denumirea de porţiunea supraduodenală. Are lungimea de 1–3,5 cm şi, de regulă, se palpează fără dificultăţi pe marginea dreaptă a ligamentului, uşor se abordează în intervenţiile operatorii. Porţiunea a doua – retroduodenală, e situată posterior de partea superioară a duodenului, are lungimea de aproximativ 2 cm. Ambele porţiuni ale canalului frecvent sînt supuse traumatizării, în caz de operaţii la stomac sau la duoden. Porţiunea a treia a canalului coledoc cu lungimea de 2,5–3 cm trece în grosimea pancreasului sau posterior de el şi poartă denumirea de porţiunea retropancreatică. La tumori cu sediul în capul pancreasului e posibilă comprimarea lui, din care cauză rezultă icterul obturat. Porţiunea a patra cu lungimea de 1,5–2 cm străpunge peretele posterior al duodenului în direcţie oblică şi se deschide la nivelul papilei mari. În 80% de cazuri porţiunile terminale ale canalelor coledoc şi pancreatic se contopesc, constituind ampula hepatopancreatică, în jurul căreia fibrele musculare netede formează sfincterul circular al ampulei *(sfincterul Oddi).*

Căile biliare se vascularizează din cîteva surse şi, în special, din ramurile arterelor: hepatică, cistică, gastrică dreaptă, pancreaticoduodenală superioară şi inferioară. Refluxul venos se realizează în vena portă.

Inervaţia canalului coledoc se efectuează de plexurile: hepatic, pancreatice şi duodenale. În porţiunea terminală a canalului coledoc şi a celui pancreatic e situat un plex viguros alcătuit din ramuri simpatice, parasimpatice şi microganglioni intramurali, care asigură activitatea complicată de reglare a sfincterului Oddi.

Pancreasul *(pancreas)*

Pancreasul – organ lobular cu secreţie mixtă. Părţile lui componente sînt: capul, gîtul, corpul şi coada. Mai des corpul pancreasului e situat la nivelul L_I, corpul – T_{XII} şi coada – T_{XI}. La copii pancreasul e dispus mai sus, de obicei la nivelul vertebrelor $T_{XI} - T_X$.

Rezultă că organul e situat în direcţie oblică cu axa dispusă de la dreapta spre stînga şi de jos în sus. Mai rar pancreasul ocupă o poziţie transversă, iar toate porţiunile lui sînt dispuse la acelaşi nivel, uneori are o poziţie descendentă, cînd coada e flexată în jos.

Capul pancreasului e situat în interiorul curburii duodenului (fig. 112), cuprins strîns din trei părţi – din dreapta, de sus şi de jos. Suplimentar pancreasul e fixat de porţiunea descenden-

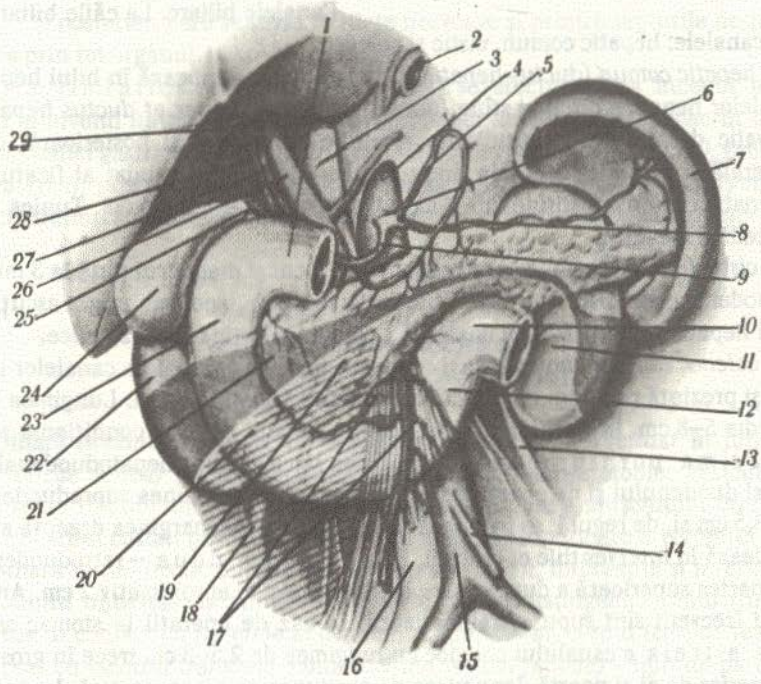

Fig. 112. Topografia pancreasului:

1 — pars superior duodeni; 2 — pars abdominalis esophagei; 3, 16 — v. cava inferior; 4, 15 — aorta; 5 — a. gastrica sinistra; 6 — truncus coeliacus; 7 — lien; 8 — a. lienalis; 9 — a. hepatica communis; 10 — flexura duodenojejunalis; 11 — ren sinister; 12 — pars ascendens duodeni; 13, 18 — ureter (dexter/sinister); 14 — a. mesenterica inferior; 17 — a. et v. mesenterica superior; 19 — pancreas; 20, 23 — pars descendens duodeni; 21 — mesocolon; 22 — ren dexter; 24 — vesica fellea; 25 — ductus cysticus; 26 — v. portae; 27 — a. hepatica propria; 28 — ductus hepaticus communis

tă a duodenului, de canalele principale şi suplimentare ale pancreasului, de canalul coledoc, care înainte de a pătrunde în intestin, traversează grosimea parenchimului glandei prin partea posterioară a capului.

Capul, de obicei, e aplatizat în direcţie anteroposterioară şi la secţiune transversală are forma unui oval extins. În rare cazuri, de la marginea inferioară a lui se separă în jos, în stînga şi inferior, o prelungire în formă de cîrlig, numită proces incinat *(processus uncinatus)*. În locul de trecere a capului în corp, în şanţul de pe faţa posterioară, e situată vena portă şi afluenţii săi. În partea dreaptă şi anterior capul acoperă vena cavă inferioară, separată de ea printr-un strat subţire de ţesut celular retropancreatic. În şanţurile dintre duoden şi capul pancreasului, pe feţele anterioară şi posterioară ale lui, sînt situate în formă de arcadă arterele şi venele pancreaticoduodenale anterioară şi posterioară. La limita dintre cap şi corpul pancreasului se află o incizură *(incisura pancreatis)*, prin care trec vasele mezenterice superioare. Pe faţa anterioară a capului în plan orizontal se inserează rădăcina mezocolonului transvers.

Corpul pancreasului intersectează în direcţie oblică coloana vertebrală, de aceea în regiunea dată deseori sînt posibile rupturi la traume închise ale abdomenului. Porţiunea din dreapta a corpului glandei, puţin deplasată anterior, se numeşte tuberculul epiploic *(tubor omentale)*. Pe marginea superioară a feţei posterioare a corpului pancreasului e situat trunchiul celiac *(truncus coeliacus)*, la baza căruia se află plexul celiac. Separîndu-se de la trunchiul celiac, artera lienală se îndreaptă spre hilul splinei împreună cu vena omonimă în şanţul de pe faţa posterioară a corpului şi cozii pancreasului.

Porţiunea abdominală a aortei intersectează corpul pancreasului în direcţie verticală. În mod normal, la palpaţie în regiunea epigastrică determinăm pulsaţia aortei. La pancreatita acută, pulsaţia nu se determină din cauza organului edemaţiat, iar la pancreatita cronică ţesutul dens al glandei transmite pulsul mai pronunţat.

Coada pancreasului are formă conică sau plată, fiind orientată în sus faţă de axa longitudinală. Uneori e acoperită de peritoneu din toate părţile şi e legată de hil prin *lig. pancreaticolienale*. În grosimea ligamentului sînt situate vasele lienale. Intimitatea cozii pancreasului cu splina uneori e însoţită de leziuni ale glandei în timpul splenectomiei, mai ales, la intervenţii chirurgicale de urgenţă la rupturi ale splinei. Posterior de coada pancreasului se află artera şi vena rinichiului stîng *(a. et v. renales sinistra)*.

Vascularizaţia pancreasului e asigurată de arterele: hepatică comună, lienală şi mezenterică superioară. *A. pancreaticoduodenalis superior*, fiind o ramură a arterei gastroduodenale, la rîndul său, se divide în ramurile anterioară şi posterioară. Ultimele se anastomozează cu ramurile analogice ale *a. pancreaticoduodenalis* inferior, ramuri ce pornesc de la artera mezenterică superioară, în aşa mod formînd arcadele arteriale anterioară şi posterioară. De la ele îşi iau începutul 3–7 artere care vascularizează capul pancreasului şi duodenul. Capul şi coada pancreasului sînt vascularizate de *a. lienalis*, de unde îşi iau începutul 2–9 ramuri pancreatice *(rr. pancreatici)*, cea mai mare fiind *a. pancreatica magna*.

Refluxul venos se efectuează în sistemul *v. portae* prin venele lienală şi pancreaticoduodenală. Menţionăm că la copii venele corpului şi ale cozii pancreasului se anastomozează suficient cu venele glandei suprarenale stîngi şi ale spaţiului retroperitoneal, deci şi cu sistemul venei cave inferioare.

Inervaţia pancreasului se efectuează de fibrele nervoase simpatice ale nervilor splanhnici mare şi mic, care se întrerup în ganglionii plexului celiac, apoi pătrund în glandă. Fibrele nervoase parasimpatice de asemenea pătrund de la plexul celiac, însă nu se exclude şi proveniența lor direct de la nervii vagi (îndeosebi de la cel stîng), considerîndu-se preganglionari. La inervaţia pancreasului mai participă plexurile nervoase: mezenteric superior, lienal, hepatic

şi renal stîng. Majoritatea trunchiurilor nervoase pătrund în parenchimul glandei, proporţional pe tot perimetrul ei.

Circulaţia limfatică eferentă se efectuează în ganglionii regionali de ordinul 1 *(nodi lymphatici pancreaticoduodenales superiores et inferiores; pancreatici superiores et inferiores, splenici, retropylorici),* în ganglionii de ordinul 2 – ganglionii limfatici celiaci *(nodi lymphatici coeliaci).*

Splina *(lien, splen)*

Splina constituie un organ impar, limfoid, scheletotopic cu sediul în hipocondrul stîng între coastele IX şi XI. Superior se limitează cu faţa inferioară a diafragmului, alipită cu faţa externă convexă de porţiunea costală a lui, posterior – cu porţiunea lombară a diafragmului, cu rinichiul stîng şi glanda lui suprarenală, inferior – cu coada pancreasului şi unghiul stîng al colonului transvers, faţa internă a ei – cu fundul stomacului.

Splina adesea e comparată cu bobul de cafea, deci forma şi dimensiunile ei sînt foarte variate. Are o lungime medie de 12 cm, diametrul de 7–8 cm, grosimea 3–4 cm, greutatea 150–200 g. Pe faţa viscerală a splinei e situat hilul *(hilus lienis)* – locul de pătrundere în ea a vaselor şi nervilor. Dintre toate organele parenchimatoase ale cavităţii abdominale, splina e cea mai mobilă. Din hilul lienal pornesc două ligamente: gastrolienal, îndreptat spre curbura mare a stomacului, şi frenolienal, care se deplasează spre porţiunea lombară a diafragmului. Ambele ligamente prezintă o continuare reciprocă şi provin din mezoul dorsal. Mai rar coada pancreasului e legată cu splina prin ligamentul nestatornic *(lig. pancreaticolienale).*

Partea anterioară a splinei e situată pe ligamentul frenocolic stîng, care leagă diafragmul cu unghiul stîng al colonului transvers, se evidenţiază şi ligamentul nestatornic lienorenal care reprezintă un repliu al peritoneului ce leagă splina cu rinichiul stîng. Splina este acoperită integral de peritoneu. Sub învelişul seros al ei se află ţesut conjunctiv, care conţine numeroase fibre de ţesut elastic, fapt ce duce la extinderea relativ uşoară a ei în caz de pletoră.

V a s c u l a r i z a ţ i a splinei e realizată de artera lienală – ramură a trunchiului celiac. Artera trece în stînga de-a lungul marginii superioare a pancreasului, trimite ramuri pancreatice. La nivelul hilului splenic, de la artera lienală se desprind ramuri scurte spre stomac şi artera gastroepiploică stîngă. Uneori aceste artere pornesc din regiunea hilului de la ramurile arterei lienale. Vena lienală are un diametru de două ori mai mare decît artera şi e situată, frecvent, mai inferior. Traversînd de la stînga la dreapta pe parcursul feţei posterioare a pancreasului, vena lienală se contopeşte posterior de capul pancreasului cu vena mezenterică superioară, constituind trunchiul principal al venei porte.

Circulaţia limfatică eferentă se efectuează în ganglionii limfatici regionari de ordinul 1, situaţi în jurul hilului splenic *(nodi lymphatici splenici).* Ganglionii limfatici regionali de ordinul 2 reprezintă ganglionii celiaci situaţi în jurul rădăcinii trunchiului celiac.

La i n e r v a ţ i a splinei participă plexurile: celiac, diafragmatic stîng, suprarenal stîng. Ramurile care încep de la plexurile sus-numite formează, la rîndul lor, plexul nervos splenic în jurul arterei lienale.

Intestinul subţire *(intestinum tenue)*

Intestinul subţire prezintă o porţiune a tubului digestiv, situat între stomac şi intestinul gros. Lungimea intestinului subţire pe cadavru e de 5–6 m, aproximativ de 4 ori depăşeşte lungimea corpului uman. El cuprinde trei porţiuni: duodenul *(duodenum)* examinat anterior, jejunul *(jeju-*

num) şi ileonul *(ileum).* Jejunul şi ileonul prezintă partea mezenterică a intestinului subţire şi este cea mai mobilă parte a tubului digestiv. Intestinul subţire, constituit dintr-o serie de flexiuni sau anse intestinale, ocupă cea mai mare parte a etajului inferior al cavităţii abdominale şi o parte a pelvisului.

Deşi o limită netă între jejun şi ilion nu există, totuşi anumite deosebiri se constată. Diametrul jejunului este de 4–5 cm, al ileonului de 2,5–3 cm. Peretele jejunului e mai masiv şi mai bine vascularizat, ansele jejunului sînt situate în stînga de linia mediană, pe cînd ansele intestinale ale ileonului – în dreapta ei. Ansele intestinului subţire anterior sînt acoperite de marele epiploon, în dreapta şi în stînga fiind limitate de diverse segmente ale intestinului gros. Posterior ansele intestinale contactează cu faţa parietală a peritoneului, care tapetează, totodată, şi jumătatea inferioară a duodenului, o porţiune a capului pancreasului, marginile inferioare ale rinichilor drept şi stîng, ureterele drept şi stîng, aorta abdominală, arterele şi venele iliace comune şi vena cavă inferioară. Inferior şi în stînga ansele intestinale se limitează cu colonul sigmoid, în bazin – cu vezica urinară, intestinul rect, la femei – cu uterul şi anexele lui.

Mezenterul intestinului subţire îşi ia începutul de la peretele posterior al cavităţii abdominale. Locul iniţial prezintă o linie oblică. Rădăcina mezenterului *(radix mesenterii)* începe la nivelul corpului vertebrei L_{II} şi coboară de la stînga la dreapta pînă la articulaţia sacroiliacă. Lungimea bazei mezenterului e de 15–20 cm, lungimea marginii opuse (liberă) – de 5 m şi mai lungă. Aşadar, la constituirea anselor intestinale, mezenterul lor se aranjează în numeroase plice.

Ansele intestinului subţire ocupă o poziţie determinată: 6–7 anse intestinale, care alcătuiesc 2/3 din toată lungimea, au o direcţie aproape orizontală; 8–9 anse ale ileonului ocupă o poziţie aproape verticală. Pe lîngă cele expuse, o parte de anse intestinale sînt situate superficial, altele mai profund. Aproximativ în 1,5–2% de cazuri, la o distanţă de 1 m de locul de confluenţă a ileonului cu cecul, se situează un rudiment *(apendice)* – diverticulul Meckel (rest al canalului vitelin), care la inflamaţie prezintă o indicaţie pentru intervenţie operatorie. Diverticulul are o lungime de 8–10 cm. Sediul său permanent se află pe marginea liberă a ileonului.

Mezenterul intestinului subţire e situat intraperitoneal şi constă din două foiţe care înconjoară intestinul, formînd pentru el un şanţ. Marginea liberă a intestinului e denumită *margo libera,* cea lipită de mezenter *margo mesenterialis.* Între foiţele peritoneului, pe marginea mezenterică a intestinului, se evidenţiază o lentă extraperitoneală *(area nuda),* de-a lungul căreia în peretele intestinului pătrund arterele drepte şi ies venele drepte şi vasele limfatice extraorganice.

Vascularizaţia intestinului subţire e asigurată de artera mezenterică superioară, ramură a aortei abdominale ce se divide la nivelul vertebrei lombare L_I. Traversînd posterior pancreasul, apoi anterior porţiunea orizontală a duodenului, *a. mesenterice superior* pătrunde în mezenterul intestinului subţire, coboară printre foiţele lui spre stînga în direcţia fosei iliace drepte (fig. 113). Artera mezenterică superioară se ramifică consecutiv în 10–16 artere jejunale *(aa. jejunales)* şi iliace *(aa. iliales).* Aceste artere se împart dicotomic şi ramurile lor formează anastomoze (arcade) de gradul 1. Ramurile arcadei de gradul 1 se anastomozează între ele, formînd arcade de gradul 2, apoi de gradele 3 şi 4. Arcadele situate distal au sediul direct pe marginea mezenterică a intestinului subţire, de-a lungul *area nuda.* De la ele încep ramurile drepte care pătrund în peretele intestinului.

Din peretele intestinului ies venele drepte, care formează *vv. jejunales* et *vv. iliales,* apoi din ultimele se constituie *v. mesenterica superior.* Vena mezenterică superioară la rădăcina mezenterului e dispusă la dreapta de artera omonimă şi împreună cu ea trec anterior de porţiunea orizontală a duodenului, pe sub capul pancreasului, unde participă la formarea venei porte.

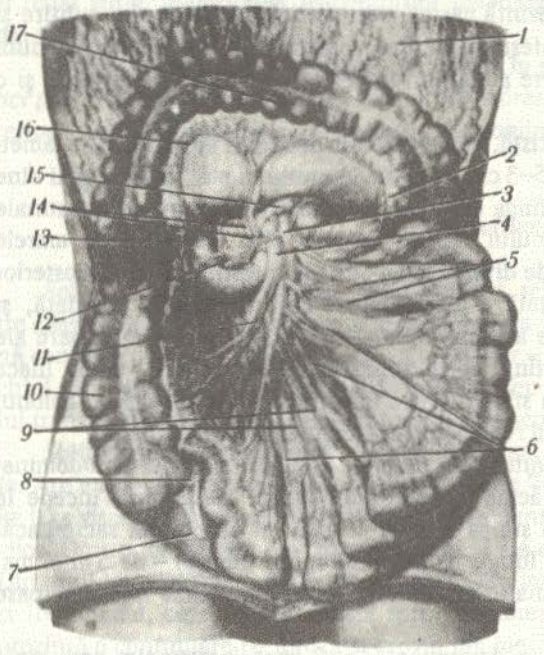

Fig. 113. Arterele şi venele intestinelor subţire şi gros:

1 — omentum majus; 2 — a. colica sinistra; 3 — a. mesenterica superior; 4 — v. mesenterica superior; 5 — aa. et vv. jejunales; 6 — aa. jejunales et aa. ileales; 7 — appendix vermiformis; 8 — a. et v. appendicularis; 9 — aa. et vv. ileales; 10 — colon ascendens; 11 — a. ileocolica; 12 — a. colica dextra; 13 — r. ascendens a. colicae; 14 — a. colica media; 15 — pancreas; 16 — r. dexter a. colicae; 17 — colon transversum

Circulaţia limfatică eferentă. Vasele limfatice ale intestinului subţire formează vasele chilifere, care se întrerup în numeroşi ganglioni limfatici mezenterici (numărul lor e de aproximativ 170–200). Ganglionii limfatici sînt situaţi în mezenterul intestinului în 3–4 planuri. Cei centrali regionali ai porţiunii mezenterice a intestinului subţire se consideră 4–5 ganglioni cu sediul de-a lungul vaselor mezenterice superioare, posterior de capul pancreasului. Vasele limfatice eferente formează trunchiuri intestinale *(trunci intestinales)*, care se varsă în canalul limfatic toracic *(ductus thoracicus)*.

Inervaţia intestinului subţire este efectuată de fibrele nervoase care provin din plexul mezenteric superior. Fibrele nervoase simpatice, parasimpatice şi senzitive se anastomozează cu plexurile nervoase situate în diverse straturi ale intestinului.

Intestinul gros
(intestinum crassum)

Intestinul gros este segmentul terminal al tubului digestiv cu traiectul din valvula iliocecală pînă la orificiul anal. La intestinul gros (colon) deosebim următoarele porţiuni: cecul cu apendicele vermiform *(caecum et apendix vermiformis)*, colonul ascendent *(colon ascendens)*, colonul transvers *(colon transversum)*, colonul descendent *(colon descendes)*, colonul sigmoid *(colon sigmoideum)* şi rectul *(rectum)*. Ultima porţiune, avînd în vedere poziţia anatomo-topografică, se studiază împreună cu organele pelvisului. Aspectul exterior al intestinului gros are o serie de particularităţi caracteristice, care îl deosebesc în timpul operaţiei de cel subţire. Acestea sînt: stratul muscular longitudinal inegal situat în peretele intestinului şi grupat în formă de panglici, denumite tenii longitudinale *(taeniae coli)*, haustrele, apendicele epiploice, culoarea şi diametrul mare.

Pe faţa intestinului gros deosebim trei benzi sub formă de panglici, denumite tenii cu lăţimea de 3–4 mm fiecare. Ele încep la baza apendicelui vermiform şi se deplasează pînă la iniţialul intestinului rect. Locul de contopire a celor trei tenii pe cec prezintă locul de orientare la abordarea apendicelui.

Tenia liberă *(taenia libera)* e situată pe peretele anterior al cecului, colonului ascendent şi descendent. Pe colonul transvers, în urma rotirii în jurul axei sale, ea se află pe peretele posterior.

Tenia mezocolică *(taenia mesocolica)* e situată în locurile de inserţie a mezoului colonului transvers.

Tenia omentală *(taenia omentalis)* e concentrată pe linia de inserţie a marelui epiploon pe colonul transvers şi pe lungimea acestei linii pe segmentele următoare ale intestinului gros.

Pe colon se constituie boseluri sau haustre *(haustra coli)*, ce rezultă datorită faptului că teniile musculare comparativ sînt mai scurte decît lungimea intestinului şi, de asemenea, că la limita dintre două boseluri e situat un strat de fibre musculare circulare mai scurte. În lumenul intestinului, corespunzător fibrelor musculare scurte, se reliefează plice semilunare din tunica mucoasă.

De-a lungul intestinului gros, pe parcursul teniilor liberă şi omentală, se constituie nişte prelungiri ale seroasei (franjuri), avînd lungimea de 3–5 cm şi cu conţinut grăsos. Formaţiunile se numesc apendice epiploice omentale *(appendices epiploicae omentales)*, care se evidenţiază neînsemnat sau lipsesc pe cec, şi prezintă o particularitate însemnată la diferenţierea lui de segmentul sigmoid. Pe parcursul intestinului transvers franjurile epiploice sînt dispuse într-un singur plan, de-a lungul teniei musculare libere.

Intestinele gros şi subţire se deosebesc după culoare. Pentru cel subţire e caracteristică culoarea roz, pentru colon – o nuanţă cenuşie-albastră. Colonul în condiţii normale se distinge de intestinul subţire prin diametrul mai semnificativ.

Porţiunea iliocecală a intestinului. Această noţiune cuprinde porţiunea terminală a ileonului, valvula ileocecală *(valva ileocaecalis)* şi orificiul *(ostium ileocaecale)* cu sfincterul muscular al porţiunii terminale a ileonului, apendicele şi cecul. Porţiunea ileocecală se evidenţiază ca un complex anatomic compus, cu destinaţia fiziologică nu numai de a stopa abandonarea chimului alimentar din intestinul gros în cel subţire, ci şi de a reacţiona în mod reflector la activitatea motorică a întregului tub digestiv. Luînd în consideraţie faptul că în acest segment al intestinelor pot evolua diverse procese patologice ce prezintă indicaţii operatorii, uneori chiar şi extirparea porţiunii iliocecale, devine clar de ce atenţia clinicienilor de diferite profiluri e atît de semnificativă faţă de această regiune. Structura anatomică complicată, influenţa funcţională deosebit de vastă, concentraţia considerabilă a elementelor nervoase atribuie porţiunii iliocecale o mare importanţă în sistemul digestiv uman.

O formaţiune anatomică importantă a porţiunii ileocecale prezintă valvula ileocecală, situată în regiunea orificiului ileocecal, delimitat de buzele superioară şi inferioară. De la ele în direcţia anterioară şi posterioară se separă cîte o plică a mucoasei – frîul (frenul) valvulei ileocecale *(frenulum valvae ileocaecalis)*. Aceste plice formează limita specifică între cec şi colonul ascendent.

Cecul *(caecum)* – partea iniţială a intestinului gros – prezintă o extindere în formă de sac cu lungimea de 5–6 cm şi diametrul de 7–7,5 cm. Este situat în fosa iliacă dreaptă, cuprinde spaţiul de jos în sus pînă la trecerea ileonului în cec. Dar legătura cu anomaliile de dezvoltare embriologică se mai poate afla în poziţie înaltă sub ficat. Anterior cecul e acoperit de marele epiploon, în lipsa lui se află lipit cu peretele abdominal anterolateral, iar marginea internă cu ureterul drept. Posterior cecul e situat pe muşchiul iliopsoas.

În topografia cecului sînt posibile considerabile variaţii individuale de formă, volum, raport cu peritoneul. Frecvent, iniţialul cecului e acoperit cu peritoneu din toate părţile, pe cînd partea superioară e situată mezoperitoneal. Există cazuri cu raport intraperitoneal deplin, cu prezenţa unui mezou pronunţat, astfel cecul devine un organ mobil *(caecum mobile)* şi uneori e posibilă torsionarea mezoului.

De la peretele posteromedial al cecului, inferior de locul de trecere a ileonului în cec, se separă apendicele vermiform. El prezintă un tub cu diametrul de 5–8 cm şi lungimea de 5–15 cm. Forma lui variază, poate semăna cu un lăstar, mai rar are formă conică cu schimbări neînsemnate în volum pe parcurs. Lumenul apendicelui vermiform comunică cu cel al cecului printr-un orificiu *(ostium appendicis vermiformis)*. Cu vîrsta lumenul apendicelui se obliterează

parţial sau total. Apendicele vermiform posedă un mezou propriu *(mesoappendix)*, care îl fixează de cec şi de porţiunea terminală a ileonului. Apendicele e situat în fosa iliacă dreaptă, vîrful fiind orientat în jos şi în stînga, ajungînd pînă la linia terminală *(linea terminalis)*, e posibilă şi o descindere a lui în bazinul mic. În afară de poziţia descendentă, apendicele poate avea sediul medial – de-a lungul porţiunii terminale a ileonului; lateral – în canalul lateral drept, anterior – paralel peretelui anterior al cecului; retrocecal, în ţesutul celular retroperitoneal şi sub ficat.

În dependenţă de poziţie, apendicele poate adera de rinichiul drept, de ureterul drept, vezica urinară şi de intestinul rect. La femei el poate ajunge pînă la ovarul drept, tubul uterin drept şi uter. Apendicele poate traversa *n. genitofemoralis, a. et v. testicularis* (la femei *vasa ovarica)* şi *vasa iliaca externa.* Deşi poziţia e diversă, sediul bazei apendicelui e constant şi se determină pe calea de studiere succesivă a traiectului teniei libere, la sfîrşitul căreia e situată baza lui.

Sintopia variată a apendicelui vermiform explică în unele cazuri particularităţile simptomatice de apendicită, determină calea de acces operatorie, abordarea şi separarea lui la îndepărtare pe cale operatorie.

Colonul ascendent *(colon ascendens)* e situat superior de *frenulum valval ileocaecalis* ajungînd pînă la flexura colică dreaptă *(flexura coli dextra)*, ce se află în regiunea hipocondrului drept.

Lungimea colonului ascendent la vîrstnici e în medie de 18–20 cm. Scheletotopic, locul de trecere a cecului în colonul ascendent e situat, frecvent, la nivelul vertebrei L_V. Peretele posterior al colonului ascendent este învecinat cu muşchii peretelui posterior al abdomenului iliopsoas şi pătrat, lombar, cu ţesutul celular paracolon şi retroperitoneal, cu porţiunea inferioară a rinichiului drept şi ureterul drept. Anterior şi lateral e unit cu ansele intestinului subţire şi marele epiploon. În poziţie mezoperitoneală colonul ascendent e tapetat de peritoneu anterior şi din părţi, peretele lui posterior rămînînd neacoperit. Lăţimea bandeletei fără peritoneu e de 3–4 cm, însă poate fi şi mai mare. Acest moment are semnificaţie practică la operaţii în porţiunea ascendentă a colonului cu aplicarea suturilor intestinale. În 3–4% de cazuri colonul ascendent e situat intraperitoneal şi posedă mezou pe un parcurs variat. Dacă colonul ascendent posedă mezou, el este mobil, deci e posibilă torsiunea mezoului împreună cu cecul şi apariţia ocluziei.

Flexura dreaptă a colonului e situată în hipocondrul drept. Scheletotopic, se află mai frecvent la nivelul vertebrei L_{II}, însă se poate deplasa cu o vertebră mai sus sau mai jos. În partea superioară flexura contactează cu ficatul posterior, cu rinichiul drept. Peretele anteromedial e învecinat cu vezicula biliară, cel posteromedial – cu porţiunea descendentă a duodenului. Porţiunea flexurii, lipsită de peritoneu, ajunge pînă la 4–5 cm. Aproximativ în 1–3 cazuri, de la diafragm porneşte la nivelul coastelor inferioare, spre flexura dreaptă a colonului transvers, ligamentul frenocolic drept *(lig. phrenocolicum dextrum)* cu o reliefare variată. Dacă lăţimea ligamentului este suficientă, trecerea exsudatului patologic din canalul lateral drept în etajul superior al cavităţii abdominale e barată.

Colonul transvers *(colon transversum).* Iniţial e situat în hipocondrul drept, traversează zona epigastrică, descindînd în regiunea ombilicală şi apoi se ridică în hipocondrul stîng, trecînd în flexura stîngă. Scheleto- şi sintopia porţiunilor mijlocii ale colonului transvers variază şi depind de cantitatea conţinutului din intestin, plenitudinea organelor vecine, de gen, vîrstă şi dezvoltarea individuală. Stabilă se poate constata numai limita de fixare a rădăcinii mezoului intestinului *(mesocolon)* de peretele posterior al abdomenului.

Din dreapta linia de inserţie traversează iniţial partea descendentă a duodenului, apoi cea superioară, mijlocie sau inferioară. Mai frecvent linia traversează porţiunea mijlocie. Acelaşi traseu al liniei mezoului trece pe faţa anterioară a capului pancreasului, unde mai frecvent tra-

versează mijlocul lui. Apoi linia de inserţie se deplasează de-a lungul marginii inferioare a capului glandei, la 1–2 cm mai jos de coadă şi, în sfîrşit, intersectează porţiunea mijlocie a rinichiului stîng. Mai rar ea trece prin polii superior sau inferior ai rinichilor. Colonul transvers e situat intraperitoneal. Lungimea rădăcinii mezoului constituie în mijlociu 15 cm, lungimea mezoului variază de la 5 la 25 cm. Sînt cazuri cînd iniţialul sau partea terminală a colonului transvers, la limita cu flexura dreaptă sau stîngă, este acoperită mezoperitoneal: lăţimea bandeletei lipsită de peritoneu fiind de 1–4 cm. Ligamentul esenţial de fixare a intestinului e cel gastrocolic *(lig. gastrocolicum)*. Din ligamentele suplimentare neconstante e necesar de menţionat ligamentele hepatocolic şi vezicocolic.

Flexura stîngă a colonului transvers *(flexura coli sinistra))* e situată în hipocondrul stîng. Scheletotopic, se determină posterior la nivelul vertebrei L_I, anterior – la nivelul cartilajelor coastelor VIII şi IX. Flexura stîngă posterior e în raport cu rinichiul stîng, superior şi în stînga – cu splina, mai profund posterior – cu coada pancreasului, anterior – cu corpul stomacului. Deseori ea se află intraperitoneal, în 25% cazuri – mezoperitoneal, lăţimea bandeletei fără peritoneu fiind de 2–4 cm. Ligamentul constant al flexurii e cel frenocolic stîng *(lig. phrenicocolicum sinistrum)*. El se evidenţiază bine şi delimitează canalul lateral stîng de spaţiul subdiafragmatic stîng.

Colonul descendent *(colon descendens)*. Are sediul în regiunea laterală stîngă a etajului inferior al cavităţii abdominale. Scheletotopic, ocupă spaţiul dintre vertebrele L_I şi L_{IV} sau L_{II} şi L_V. Anterior colonul descendent e adiacent cu ansele intestinului subţire şi marele epiploon. Posterior de colon se află ţesuturile paracolon şi retroperitoneal, mai profund muşchii ileopsoas şi pătrat lombari, posterior şi puţin medial – rinichiul şi ureterul stîng. Colonul descendent deseori e adiacent cu peritoneul – mezoperitoneal, mai rar posedă mezou cu sediul intraperitoneal. Lungimea zonei, lipsită de peritoneu, e în medie de 11–15 cm, lăţimea de 2–5 cm.

Colonul sigmoid *(colon sigmoideum)* e situat în regiunea inghinală stîngă şi parţial în cea pubiană, se poate deplasa,de asemenea,în bazinul mic. Scheletotopic, colonul începe la nivelul vertebrelor $L_{IV}-L_V$ şi se termină la $S_{II}-S_{III}$. Existenţa mezoului bine dezvoltat explică mobilitatea evidentă a colonului sigmoid, în sus şi în jos, deseori în dreapta pînă la proiecţia cecului şi a colonului ascendent. Mobilitatea lui poate admite confundări serioase şi greşeli operatorii pe organele situate în fosa iliacă dreaptă. Raportul colonului sigmoid cu viscerele cavităţii abdominale este inconstant: anterior colonul e acoperit de ansele intestinului subţire şi marele epiploon, posterior – rădăcina mezoului colonului sigmoid e lipită de muşchiul psoas mare, la nivelul vertebrei $L_{IV}-L_V$ el intersectează ureterul stîng. Foarte rar (1% cazuri) colonul sigmoid e tapetat mezoperitoneal.

Vascularizaţia intestinului gros e asigurată de două vase magistrale ce pornesc din aorta abdominală – arterele mezenterice superioară şi inferioară *(aa. mesenterica superior et inferior)* (fig. 113). De la artera mezenterică superioară se separă artera ileocolică, care, la rîndul ei, se ramifică spre porţiunea terminală a ileonului, apendice *(a. appendicularis)* şi cec. A doua ramură de la artera mezenterică superioară îndreptată spre colon e artera colică dreaptă *(a. colica dextra)*. La rîndul său, ea se divizează în: ramura descendentă care se anastomozează cu cea ascendentă de la artera ileocolică şi cea ascendentă care se anastomozează cu ramura descendentă a arterei colice medii *(a. colica media)*, a treia ramură originară din artera mezenterică superioară. Ramurile secundare ale arterei colice medii vascularizează colonul transvers pînă la flexura colică stîngă.

De la artera mezenterică inferioară încep artera colică stîngă *(a. colica sinistra)*, arterele sigmoide *(aa. sigmoideae)* şi artera rectală superioară *(a. rectalis superior)*, care se deplasează spre rect. Artera colică stîngă, cu dispoziţia spre unghiul splenic, se divizează în ramurile ascendentă şi descendentă. Cea ascendentă se anastomozează cu ramura stîngă a arterei colice medii,

constituind în mezou o arcadă arterială. Ramura descendentă formează anastomoze cu arterele sigmoide, 2–4 dintre care trec în mezoul colonului sigmoid. Prima din ele se leagă cu artera colică stîngă, ultima cu artera rectală superioară ce vascularizează porţiunea terminală a colonului sigmoid şi iniţialul colonului rect.

Sistemul venos al intestinului gros e format de venele care însoţesc arterele omonime şi ramurile lor. Ramurile venoase se unesc formînd afluenţi pentru venele mezenterice superioară şi inferioară. Paralel cu cele menţionate, sîngele venos din colonul transvers se varsă în sistemul venelor mezenterice superioară şi inferioară, apoi în sistemul venei porte. La nivelul ariei venei rectale superioare, ramurile ei se unesc cu cele rectale medii, formînd anastomoze intraparietale portocavale.

Circulaţia limfatică eferentă din intestinul gros se efectuează în ganglionii limfatici situaţi pe traseul vaselor: apendiculari *(nodi lymphatici appendiculares)*, prececali *(nodi lymphatici precaecales)*, retrocecali *(nodi lymphatici retrocaecales)*, iliocolici *(nodi lymphatici ileocolici)*, colici drepţi,medii şi stîngi *(nodi lymphatici colici dextri /medii/ sinistri)*, paracolici *(nodi lymphatici paracolici)*, sigmoizi *(nodi lymphatici sigmoidei)*, rectali superiori *(nodi lymphatici rectales superiores)*, la fel şi mezenterici superiori şi inferiori *(nodi lymphatiei mesenterici superiores et inferiores)*. Limfa se mai varsă în ganglionii situaţi în ţesutul celular retroperitoneal din jurul pancreasului şi de-a lungul aortei.

Sursele inervaţiei simpatice ale colonului sînt plexurile: mezenteric superior şi inferior *(plexus mesentericus superior et inferior)*, aortic abdominal *(plexus aorticus abdominalis)*, hipogastric superior şi inferior *(plexus hypogastricus superior et inferior)*.

Inervaţia parasimpatică e realizată de ramurile nervilor vagi şi splanhnici pelvini *(nn. splanchnici pelvini)*.

Capitolul 9

INTERVENŢII OPERATORII PE ABDOMEN
OPERAŢII ÎN HERNIILE PERETELUI ABDOMINAL ANTEROLATERAL

Clasificarea herniilor

Prin noţiunea de hernie abdominală *(hernia abdominalis)* se subînţelege ieşirea viscerelor prin locurile slabe sau orificii de origine patologică ale peretelui abdominal cu păstrarea integrităţii peritoneului. Herniile abdominale se divizează în două grupe: externe *(herniae abdominales externae)* şi interne *(herniae abdominales internae)*. Cele interne apar la pătrunderea viscerelor cavităţii abdominale în recese sau funduri de sac, care în mod normal nu conţin organe *(recessus duodenalis superior et inferior, ileocaecalis superior et inferior, herniae diaphragmalis)*. Ieşirea viscerelor prin plaga peretelui abdominal poartă denumirea de eventraţie. La hernia externă se disting: orificiul herniar, sacul herniar format din peritoneul parietal şi conţinutul sacului herniar. La sacul herniar deosebim: colul, corpul şi fundul. Conţinutul sacului herniar, practic, poate fi orice organ al cavităţii abdominale, mai frecvent marele epiploon. La herniile diafragmatice sacul herniar poate lipsi.

După sediul anatomic, herniile externe ale peretelui abdominal anterolateral se divizează în: inghinale, femurale, herniile liniei albe, ombilicale; mai rar întîlnite: herniile liniei semilunare (Spiegel), ale apendicelui xifoid, lombare, obturatorii. După particularităţile etiologice, herniile externe se împart în: congenitale, căpătate, postoperatorii, recidivate (după operaţii efectuate anterior la hernia cu sediul respectiv), traumatice (dacă pielea şi peritoneul parietal sînt intacţi, patologice (în procese care survin la dezintegrarea tegumentelor peretelui abdominal).

După simptomele clinice, herniile se clasifică în: reductibile, ireductibile şi strangulate. La hernia reductibilă, conţinutul din sacul herniar, în poziţia orizontală a bolnavului, se reduce liber în cavitatea abdominală şi iese din nou în poziţie verticală, se palpează bine orificiul herniar. În hernia ireductibilă, semnele de ocluzie intestinală lipsesc, însă, e imposibil a reduce conţinutul herniar. Inelul herniar se determină indistinct sau nu se poate determina. Cauza e prezenţa aderenţelor dintre conţinut şi sacul herniar. La herniile strangulate se comprimă viscerele la nivelul inelului herniar, ceea ce duce la dereglarea circulaţiei sanguine în organele sacului herniar, la staza venoasă cu transsudaţie ce complică reducţia conţinutului în cavitatea abdominală. În orificiul herniar îngust e posibilă strangularea peretelui intestinal (hernia Rihter) caz frecvent la herniile ombilicale, epigastrice şi femurale. Altă variantă de strangulare e cea retrogradă (fig. 114). Ea se caracterizează prin insuficienţa circulaţiei sanguine în ansele intestinale, cu sediul nu numai în sacul herniar, ci şi în cavitatea abdominală. La revizia conţinutului herniar nu se observă schimbări în pereţii anselor intestinale. În herniile prin alunecare sacul herniar parţial e constituit de peretele unui organ cavitar mezo- sau extraperitoneal (cec, vezica urinară, mai rar alte organe) (fig. 115).

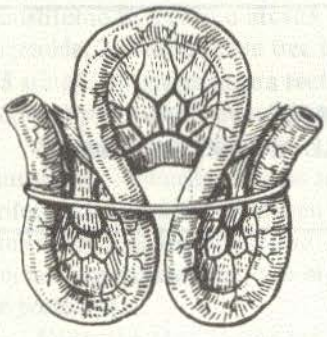

Fig. 114. Strangularea retrogradă a intestinului subțire

Existența herniei, indiferent de formă și sediu, constituie deja o indicație pentru intervenția operatorie, însă în fiecare caz concret e necesar a stabili absența contraindicațiilor (insuficiența circulației sanguine în stadiul de decompensare, insuficiența pulmonară ș.a.). Indicație **absolută** pentru intervenție operatorie urgentă constituie herniile strangulate.

Esența fiecărei herniotomii constă în determinarea, separarea și extirparea sacului herniar, apoi realizarea plastiei orificiului herniar. Metoda de plastie depinde de procedeul herniotomiei.

Hernia inghinală

Distingem trei varietăți esențiale de hernii inghinale: 1. oblică, iese prin foseta inghinală laterală; 2. directă, iese prin foseta inghinală medială; 3. supravezicală (rar întîlnită), iese prin foseta supravezicală a peritoneului parietal anterior (fig. 116).

În hernia inghinală oblică căpătată datorită presiunii intraabdominale mărite și destinderii țesuturilor, care constituie inelul inghinal profund, se formează sacul herniar (prolabarea peritoneului parietal), situat în grosimea cordonului spermatic sub fascia spermatică internă. Hernia inghinală oblică se consideră congenitală cînd canalul peritoneovaginal *(processus vaginalis peritonei)*, complet sau parțial neobliterat, servește ca sac herniar. Datorită diversităților

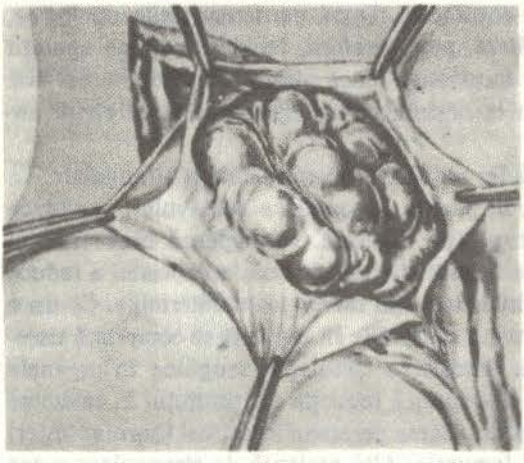

Fig. 115. Hernia prin alunecare: în sacul herniar disecat e situat cecul

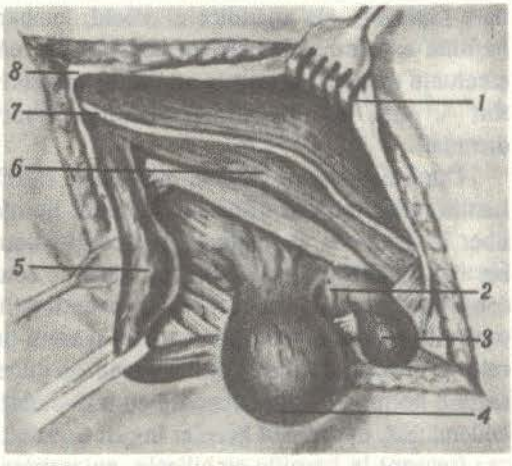

Fig. 116. Tipuri de hernii inghinale:
1, 8 — aponevroza mușchiului oblic extern, *2* — plica ombilicală medială; *3* — supravezicală; *4* — directă (medială) inghinală; *5* — oblică (laterală) inghinală; *6* — mușchiul oblic intern abdominal; *7* — nervul ilioinghinal

procesului de obliterare a fundului de sac peritoneovaginal, pot fi mai multe variante asociate de hernii inghinale oblice cu hidro- şi funiculocele*.

În caz de hernie inghinală congenitală la femei, sacul herniar e format din canalul Nuck (reces saciform al peritoneului orientat spre labiile mari) şi e situat în canalul inghinal alături de ligamentul rotund al uterului.

În hernia inghinală directă, prolabarea viscerelor în sacul herniar, acoperit cu fascia transversală, se efectuează prin foseta inghinală medială în afara cordonului spermatic. În acest caz se observă deformaţia peretelui posterior al canalului inghinal. Hernia inghinală directă se consideră numai căpătată. Majoritatea herniilor inghinale directe se formează în spaţiile inghinale înalte, de aceea plastia orificiilor herniare are drept scop consolidarea peretelui posterior al canalului inghinal. De obicei, sacul herniar e lipsit de col pregnant şi formează o bombare.

Poziţia bolnavului în herniotomie este în decubit dorsal cu utilizarea unui pilier.

Anestezia locală, strat cu strat, se realizează după A. V. Vişnevski cu practicarea anesteziei trunchiurilor nervilor ileoinghinal şi ileohipogastric la nivelul crestei iliace anterosuperioare şi a ramurii genitofemurale, deplasată în direcţia organelor genitale la nivelul inelului intern al canalului inghinal. E obligatorie infiltrarea soluţiei de novocaină sub învelişurile cordonului spermatic. În unele hernii ireductibile şi prin alunecare se utilizează narcoza.

Tehnica operatorie. Incizia de 10–12 cm se efectuează mai sus şi paralel ligamentului inghinal. La hernia inghinoscrotală incizia coboară pe scrot. Se secţionează pielea cu ţesutul subcutanat, foiţa superficială Thompson. Se descoperă aponevroza muşchiului oblic extern abdominal şi orificiul extern lărgit al canalului inghinal *(anulus inguinalis superficialis)*. Prin inelul extern în canal se introduce o sondă canelată şi pe ea se incizează aponevroza muşchiului oblic extern, se separă marginile inferioare ale muşchilor oblic intern şi transvers, cordonul spermatic. Se secţionează fascia spermatică internă şi printre elementele cordonului spermatic se descoperă sacul herniar, care se cunoaşte după culoarea lui albicioasă, se separă pe parcurs. Sacul herniar, prins cu două pense de fund, se deschide, apoi,sub controlul degetului, se continuă incizia pînă la col. Viscerele situate în sac (epiploon, anse intestinale etc.), după examinare, se reduc în cavitatea abdominală. Sacul herniar se suturează cu fir de catgut la nivelul colului, se leagă din ambele părţi şi se rezecă. Cordonul spermatic se repune la loc şi se efectuează plastia canalului inghinal.

Procedeele operatorii în hernia inghinală. Procedeele de herniotomie se aleg în dependenţă de varianta plastiei canalului inghinal. La copiii de pînă la 3 ani e posibilă aplicarea procedeelor de herniotomie fără deschiderea canalului inghinal. Aceste procedee au fost propuse de T. Roux, V. D. Cerni, G. P. Krasnobaev, V. P. Oppel şi constau în aplicarea diverselor suturi pe aponevroza muşchiului oblic extern abdominal sau pe fasciculele care formează inelul inghinal superficial. Suturile aplicate îngustează canalul şi inelul inghinal superficial. La maturi asemenea procedee nu se aplică.

Procedee de deschidere a canalului inghinal şi consolidarea peretelui său anterior. Procedeul Bobrov. După incizia aponevrozei muşchiului oblic extern abdominal şi înlăturarea sacului herniar, muşchii oblic intern şi transvers ai abdomenului se suturează la ligamentul inghinal deasupra cordonului spermatic. Pe marginile aponevrozei muşchiului oblic extern se aplică suturi cu fire separate. Actualmente procedeul nu se practică.

Procedeul Girard. După incizia aponevrozei muşchiului oblic extern abdominal şi înlăturarea sacului herniar, marginile muşchilor oblic intern şi transvers ai abdomenului se suturează la ligamentul inghinal deasupra cordonului spermatic. Marginea lamboului superior al apo-

* Hidro-, funiculocele – acumulare a lichidului seros între foiţele parietală şi viscerală ale tunicii vaginale a testiculului sau între foiţele tunicii proprii a cordonului spermatic, apărute în urma obliterării precoce a comunicaţiei dintre fundul de sac peritoneovaginal şi cavitatea peritoneală.

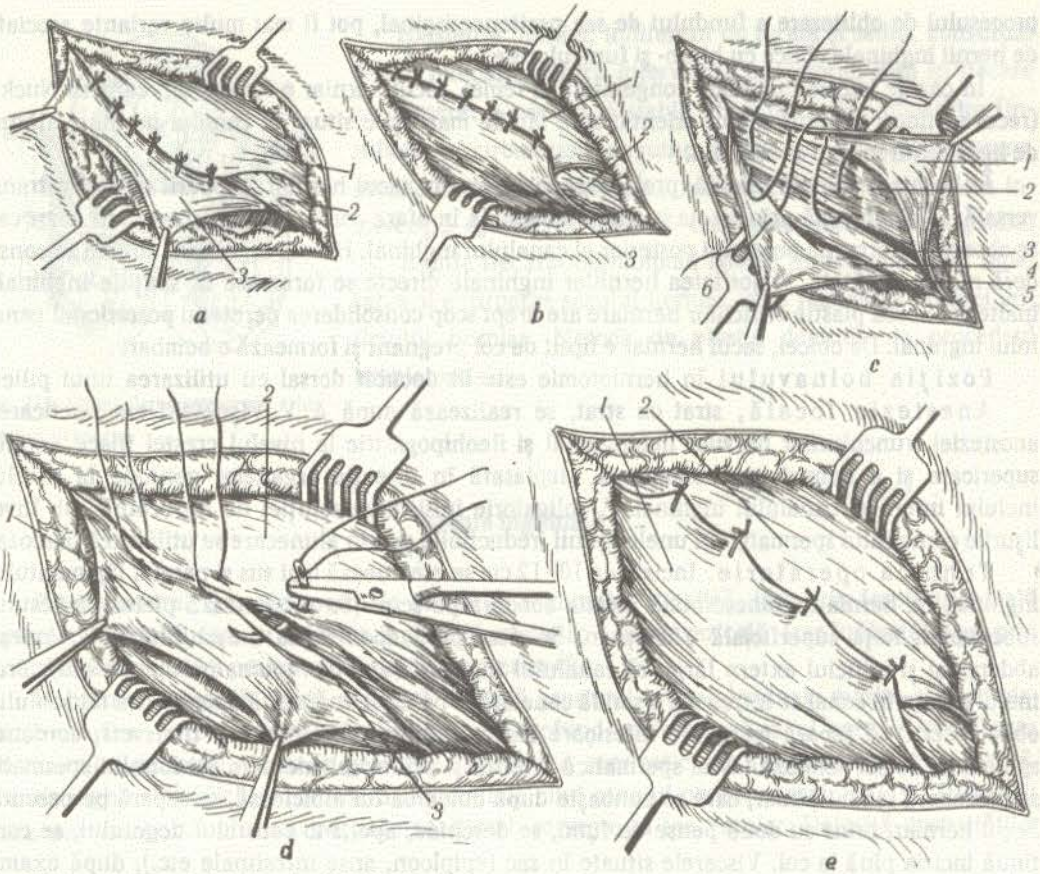

Fig. 117. Procedee operatorii în hernia oblică inghinală:

a, b Girard-Spasokukoţki: *1* — lamboul superior al muşchiului oblic extern abdominal; *2* — cordonul spermatic; *3* — lamboul inferior al muşchiului oblic extern abdominal; *c* — Girard-Kimbarovski: *1* — lamboul superior al muşchiului oblic extern abdominal; *2* - muşchiul oblic intern abdominal; *3* — cordonul spermatic; *4* — ligamentul inghinal; *5* — lamboul inferior al muşchiului oblic extern abdominal; *6* — suturi după Kimbarovski; *d, e* — Martînov: *1, 2* — lambourile superior şi inferior ale muşchiului oblic extern abdominal; *3* - ligamentul inghinal

nevrozei muşchiului oblic extern la fel se suturează la ligamentul inghinal. Lamboul inferior al aponevrozei se fixează cu fire separate deasupra celui superior, formînd un perete aponevrotic dublu. Procedeul a căpătat o aplicare largă.

Procedeul Girard-Spasokukoţki prezintă o modificare a procedeului precedent. Esenţa lui constă în suturarea printr-un singur rînd cu fire separate a lamboului superior al aponevrozei muşchiului oblic extern împreună cu marginile inferioare ale muşchilor oblic intern şi transvers la ligamentul inghinal, pentru a nu trauma şi destrăma acest ligament cu două rînduri de suturi (fig. 117,*a, b*).

Procedeul Girard-Kimbarovski prevede plastia peretelui anterior al canalului inghinal prin aplicarea suturilor speciale. Cu un ac curb se străpunge din anterior în posterior aponevroza muşchiului oblic extern la 1 cm de marginea lamboului superior, fixînd în ac şi muşchii subiacenţi oblic intern şi transvers, apoi din posterior spre anterior se perforează numai marginea aponevrozei muşchiului oblic extern fără a prinde muşchii indicaţi. În continuare acul se trece prin ligamentul inghinal. Se aplică 4–5 fire de acest fel. Cînd se strîng firele, lamboul

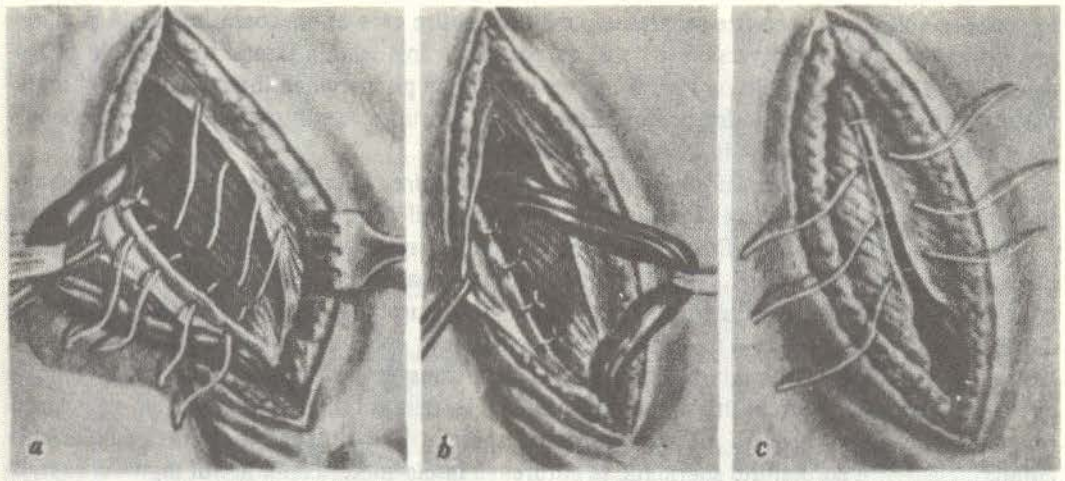

Fig. 118. Schema etapelor operatorii în hernia inghinală după Bassini

superior al aponevrozei mușchiului oblic extern se întoarce sub marginile libere ale mușchilor oblic intern și transvers acoperindu-le și venind în contact intim cu ligamentul inghinal. Ca rezultat survine o concreștere trainică a țesuturilor omogene aponevrotice. Plastia se perfectează cu crearea unui perete dublu din aponevroza mușchiului oblic extern, suturînd lamboul lui inferior deasupra celui superior (fig. 117, *c*).

Procedeul Martînov. După incizarea aponevrozei mușchiului oblic extern și toaleta sacului herniar, se practică suturarea cu mătase subțire a lamboului superior al aponevrozei mușchiului oblic extern abdominal de ligamentul inghinal. Are importanță aplicarea corectă a primei suturi mediale – inelul inghinal superficial din nou format nu trebuie să comprime cordonul spermatic. Firele se leagă începînd din partea laterală. Lamboul inferior al aponevrozei mușchiului oblic extern se suturează deasupra celui superior cu fire de mătase subțire (fig. 117,*d, e*).

Procedee de consolidare a peretelui posterior al canalului inghinal. Procedeul Bassini (fig. 118). După incizarea aponevrozei mușchiului oblic extern și îndepărtarea sacului herniar, cordonul spermatic separat împreună cu tunicile lui se ridică în sus și lateral cu o compresă din tifon. În sutură se prind marginea inferioară a mușchilor oblic intern și transvers abdominali, fascia transversală. Suturile aplicate medial, în afară de mușchii numiți, fixează și marginea mușchiului drept abdominal împreună cu teaca lui. Acest procedeu permite a micșora altitudinea spațiului inghinal și tensionarea mușchilor peretelui superior al canalului inghinal. Succesiv, fiecare fir trece prin ligamentul inghinal. După aplicarea tuturor firelor (pe o lungime de 5–7 cm a ligamentului inghinal), începe legarea lor din unghiul superior al plăgii, evitînd posibilitatea de comprimare a cordonului spermatic. În loja nou constituită, se aranjează cordonul spermatic, apoi se restabilește peretele anterior al canalului inghinal, suturînd marginile aponevrozei mușchiului oblic extern.

Procedeul Kukudjanov a fost propus pentru formele complicate ale herniei inghinale (directă, oblică mare cu canal drept, recidivată).După înlăturarea sacului herniar, se îndepărtează surplusul fasciei transversale extinse. Sub cordonul spermatic retras anterior se consolidează peretele posterior al canalului inghinal: în porțiunea medială se suturează prin 3–4 fire separate foița profundă a tecii mușchiului drept abdominal la ligamentele pectineal (Cooper) și parțial lacunar pe parcursul a 3 cm de la tuberculul pubian. În porțiunea laterală a canalului

inghinal se aplică suturi cu fire separate de mătase subţire care unesc coasa inghinală şi marginea incizată a fasciei transversale (de sus) cu porţiunea îngroşată a fasciei transversale şi ligamentul inghinal (de jos). Ultima sutură în bursă se aplică pe marginea internă a inelului inghinal profund. Se aranjează la loc cordonul spermatic, deasupra se suturează lambourile aponevrozei muşchiului oblic extern în formă de duplicatură.

Procedee de acoperire a canalului inghinal şi constituirea lojei noi pentru cordonul spermatic. Procedeul Postempski. Aponevroza muşchiului oblic extern se incizează mai aproape de ligamentul inghinal. După separarea cordonului spermatic, se incizează muşchii oblic intern şi transvers abdominali, lateral de inelul intern al canalului inghinal, cu scopul de a permuta cordonul spermatic în unghiul lateral al inciziei. Muşchii incizaţi se suturează. În partea de sus cu acul curb se prind 4 straturi: lamboul superior al aponevrozei muşchiului oblic extern, împreună cu muşchii oblic intern, transvers şi fascia transversală. Primele două suturi aplicate captivează marginea muşchiului drept abdominal cu ligamentul inghinal, trecînd pe sub cordonul spermatic. După această manevră cordonul spermatic se situează în ţesutul celular subcutanat. Deasupra cordonului spermatic se suturează fascia superficială. Inelul inghinal superficial se formează mai lateral de cel intern, cordonul spermatic se curbează.

Procedeele plastice prin transplantarea sau explantarea diverselor ţesuturi pentru consolidarea pereţilor anterior sau pesterior ai canalului inghinal se practică rar.

Greşeli şi complicaţii posibile la tratamentul operatoriu în hernia inghinală: lezarea vaselor femurale la suturarea ligamentului inghinal, traumatizarea componentelor cordonului spermatic în momentul separării sacului herniar, comprimarea în suturi a nervilor ileoinghinal şi ileohipogastric ce provoacă dureri postoperatorii îndelungate şi deseori prezintă indicaţii pentru practicarea neurolizei, strangularea cordonului spermatic în inelele noi create ale canalului inghinal cu dezvoltarea hidrocelului, edemului scrotal şi atrofia ulterioară a testicululi, hernii recidivate ca urmare a greşelilor admise în plastia canalului inghinal.

Hernia femurală

Hernia femurală tipică cu traseul prin canalul femural trebuie diferenţiată de varietăţile ei rar întîlnite. După localizarea lor anatomică distingem: 1) hernii lacunomusculare ce coboară deasupra muşchiului *ileopsoas* şi nervului femural sub ligamentul inghinal în limitele lacunei musculare; 2) hernii formate în limitele lacunei vasculare: hernii lacunovasculare externe, dispuse sub ligamentul inghinal lateral de artera femurală; anterovasculare ieşite sub ligamentul inghinal anterior de vasele femurale; herniile ligamentului lacunar ieşite prin canalul femural în fisura ligamentului lacunar; pectineale ce ies prin canalul femural şi trec prin grosimea muşchiului pectineu sau sub fascia pectinee (fig. 119).

În herniile femurale sînt următoarele căi de acces operatorii: directă sau femurală, prin care calea de abordare chirurgicală şi plastia orificiului intern al canalului femural se efectuează din partea femurală; inghinală – se efectuează prin canalul inghinal, transformînd astfel hernia femurală în inghinală.

După procedeele de închidere a orificiului herniar, metodele operatorii în herniile femurale se împart în două grupe: suturarea orificiului intern al canalului femural; procedee plastice de acoperire a orificiilor herniare cu ţesuturi adiacente (fascii, muşchi, ligamente).

Anestezia – mai frecvent e utilizată cea locală. Pe linia de incizie se infiltrează ţesutul celular subcutanat, se descoperă aponevroza muşchiului oblic extern şi sub ea, mai sus de proeminenţa herniară, se injectează 20–40 ml soluţie de novocaină de 0,25%. Anestezicul se introduce şi în ţesutul celular din jurul colului sacului herniar, evitînd lezarea venei femurale. În total se infiltrează 150–200 ml soluţie de novocaină de 0,25%. În formele complicate ale herniilor femurale se utilizează narcoza.

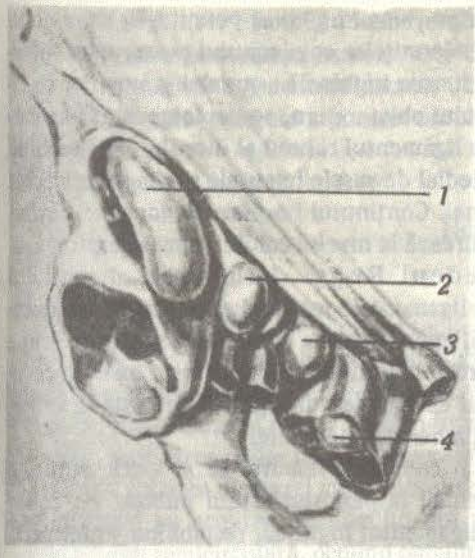

Fig. 119. Tipuri de hernii femurale:
1 — lacunomusculară; 2 — antivasculară; 3 — femurală tipică; 4 — pectineală

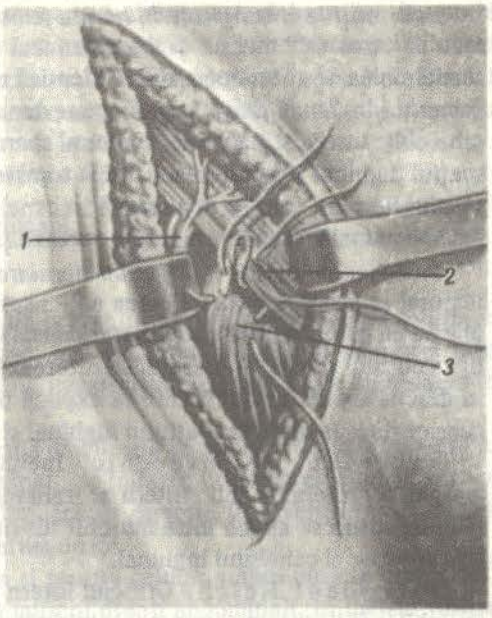

Fig. 120. Plastia orificiului intern al canalului femural (procedeul femural Bassini):
1 — v. femoralis; 2 — ligamentul inghinal; 3 — ligamentul pectineu

Tehnica operatorie. Incizia lungă de 7–8 cm se face pe proeminenţa herniei, paralel şi inferior de ligamentul inghinal. Poate fi practicată şi incizia verticală începută cu 2–3 cm mai sus de ligamentul inghinal şi prelungită în jos pe proeminenţa herniară. Mai rar se utilizează incizia în formă de „T" sau „Г", paralel şi cu 2 cm mai sus de ligamentul inghinal, ce descinde deasupra tumefacţiei herniare. Accesele operatorii sus-numite permit a practica intervenţia chirurgicală atît prin calea femurală, cît şi prin cea inghinală.

Intervenţia operatorie în hernia femurală prin procedeul femural (Bassini) (fig. 120). Incizia pielii se efectuează paralel şi cu 2 cm mai jos de ligamentul inghinal. La separarea sacului herniar e necesar a inciza fascia lată subţiată, stratificată considerabil cu grăsime. Lama cribroasă se separă minuţios în mod bont pentru a nu leza vena safenă mare. Vena femurală cu depărtătorul bont, se deplasează lateral. Sacul herniar separat se deschide între două pense. Conţinutul lui se reduce în cavitatea abdominală, colul herniar se ligaturează cît mai sus şi se secţionează. Bontul sacului se înfundă sub ligamentul inghinal.

Cu ajutorul acului curb cu fir de mătase se suturează trainic ligamentul inghinal cu cel pectineal. Aplicăm 2–3 suturi separate, începînd de la unghiul intern al ligamentului lacunar *(lig. lacunare).* Ultima sutură se aplică la distanţa de 1 cm de vena femurală. E necesar a prinde cu fire de mătase şi periostul osului pubian, deoarece sutura superficială trecută numai prin ligamentul pectineu nu poate asigura acoperirea certă a canalului femural. Legarea firelor prin noduri chirurgicale se începe din partea laterală, pentru a evita lezarea şi comprimarea venei femurale. Astfel ligamentul inghinal se lipeşte intim de cel pectineal şi acoperă orificiul intern al canalului femural. Se aplică al doilea plan de suturi, 3–4 la număr, care ataşează cornul superior al marginii falciforme cu fascia pectinee, unind pereţii anterior şi posterior ai canalului femural.

Intervenţiile chirurgicale în hernia femurală prin procedeul inghinal permit a ligatura colul sacului herniar cît mai sus şi separarea mai uşoară a aderenţelor epiploonului şi a anselor intestinale. Calea de acces operatorie e identică cu cea în hernia inghinală – paralel şi superior de ligamentul inghinal. Se incizează aponevroza muşchiului oblic extern, se deplasează în sus muşchii oblic intern şi transvers, cordonul spermatic sau ligamentul rotund al uterului. Se deschide spaţiul inghinal şi se incizează fascia transversală. Medial de vasele femurale se determină colul sacului herniar, care se deplasează în canalul inghinal. Conţinutul herniar se reduce în cavitatea abdominală, sacul herniar se suturează şi se ligaturează la nivelul colului, apoi se extirpează.

Procedee de plastie a orificiilor herniare. Procedeul Ruggi. Inelul intern al canalului femural se acoperă prin aplicarea a 2–3 suturi între ligamentele inghinal şi pectineu. Se restabileşte cu suturi separate fascia transversală incizată, apoi deasupra cordonului spermatic sau a ligamentului rotund al uterului se suturează aponevroza muşchiului oblic extern. Însă procedeul descris are un neajuns, care se explică prin faptul că ligamentul inghinal se extinde în jos, ceea ce duce la lărgirea spaţiului inghinal şi la apariţia herniei inghinale.

Procedeul Parlavecchio. Inelul intern al canalului femural se acoperă, suturînd marginile muşchilor oblic intern şi transvers abdominali la periostul osului pubian. Al doilea plan de suturi se aplică între muşchii sus-numiţi şi ligamentul inghinal, restabilind astfel peretele anterior al canalului inghinal.

Procedeul Reich. Orificiul intern al canalului femural se acoperă, suturînd marginile muşchilor oblic intern şi transvers abdominali împreună cu ligamentul inghinal la periostul pubian deasupra cordonului spermatic. Aici e posibilă aplicarea suturilor „în U", începînd de la vena femurală spre pubis. Legarea suturilor se practică în direcţie inversă.

Prioritatea procedeului inghinal de îndepărtare a herniilor femurale constă în faptul că paralel cu extirparea sacului herniar se efectuează nu numai acoperirea şi consolidarea canalului femural, dar şi a celui inghinal, în aşa mod se evită dezvoltarea herniei inghinale. La combinaţiile de hernii inghinală şi femurală cu sediul în aceeaşi regiune, acest procedeu se consideră cel mai raţional.

Operaţii în herniile femurale rare. Intervenţia chirurgicală în hernia femurală ce iese prin lacuna musculară constă în descoperirea şi toaleta sacului herniar, efectuarea plastiei prin suturarea cu surjet „în U" a ligamentului inghinal către muşchiul *iliopsoas;* astfel evitîndu-se disocierea muşchiului.

În hernia femurală supravasculară (mediană) după îndepărtarea sacului herniar se recomandă a deplasa vasele în unghiul lateral al orificiului herniar şi a sutura ligamentul inghinal cu cel pectineu.

La hernia femurală prolabată prin fisura ligamentului lacunar se abordează sacul herniar, se înlătură şi se acoperă inelul herniar, realizînd procedeul femural.

Operaţii în hernia femurală strangulată. Se practică unul din procedeele descrise anterior. Sacul herniar se izolează cu precauţie din ţesutul celular subcutanat, apoi se disecă. Determinăm vitalitatea viscerelor strangulate şi caracterul exsudatului. Secţionarea inelului de strangulare se efectuează numai după fixarea organelor exteriorizate. Sediul inelului de strangulare mai frecvent se află la nivelul ligamentului lacunar, însă poate fi şi la nivelul fasciei cribroase. Secţionînd ligamentul lacunar, e necesar să ţinem cont de artera obturatorie cînd ea îşi ia începutul de la artera epigastrică inferioară („coroana morţii"). Lărgirea inelului strangulat în sus se execută cu prudenţă, folosind pense hemostatice. După incizarea marginii fibroase a ligamentului lacunar, abordăm colul sacului herniar. La necesitatea de a lărgi calea de acces, se admite secţionarea ligamentului inghinal, însă această manevră va fi însoţită de o slăbire evidentă a lui. În caz de schimbări ireversibile ale viscerelor strangulate, e necesară laparotomia mediană, prin care rezecţia organului se poate efectua pe cale mai puţin traumatică. După ligaturarea şi înlăturarea sacului herniar, plastia canalului femural se realizează practicînd unul din procedeele anterioare.

Greşeli şi complicaţii posibile în tratamentul chirurgical al herniilor femurale: lezarea vaselor femurale, a viscerelor la disecarea sacului herniar, a arterei obturatorii în momentul secţionării ligamentului lacunar, comprimarea venei femurale, recidive ale herniilor din cauza efectuării incorecte a plastiei canalului femural (suturi superficiale, bont lung al sacului herniar).

Hernia ombilicală

Anestezia. Mai frecvent se practică cea locală prin infiltraţia tegumentelor cu soluţie de novocaină 0,25–0,5%. În herniile ombilicale extinse, mai ales ireductibile, cu aderenţe între organe şi pereţii sacului herniar, e indicată anestezia intratraheală cu utilizarea miorelaxantelor. E posibilă folosirea anesteziei peridurale.

La practicarea căilor de acces operatorii în hernia ombilicală se iau în consideraţie volumul herniei şi evitarea diastazei muşchilor drepţi abdominali. Se folosesc următoarele incizii: verticală mediană cu ocolirea ombilicului din stînga; circulară în direcţie transversală prin excizia ombilicului; semicirculară, ocolind ombilicul din partea de jos.

Tehnica operatorie. Se incizează pielea şi ţesutul celular adipos pînă la linia albă a abdomenului şi pereţii anteriori ai tecilor celor doi muşchi drepţi abdominali. În incizia verticală lamboul se separă de la stînga spre dreapta împreună cu ombilicul. Se abordă sacul herniar pînă la col. E foarte importantă separarea circulară a sacului herniar de la orificiul herniar format de marginea aponevrotică densă a inelului ombilical. Sacul herniar decolat se disecă, conţinutul se reduce în cavitatea abdominală, iar el se rezecă la distanţa de 1–1,5 cm de marginea inelului. În caz de aderenţe, organele se separă de sacul herniar. La necesitate, marele epiploon poate fi rezecat, efectuînd o hemostază minuţioasă. Dacă colul sacului herniar e îngust, se aplică ligatura transfixiantă; la orificii herniare mari peritoneul se suturează cu fir continuu din catgut.

În herniile ombilicale extinse se practică incizia ovală în direcţie transversală prin excitarea surplusului de piele, ţesutului celular subcutanat şi a ombilicului.

Procedee de plastie a inelului ombilical. La îndepărtarea sacului herniar, în dependenţă de metoda de plastie, inelul ombilical se incizează vertical sau transversal. La procedeul *plastiei după Mayo,* inelul ombilical se incizează în direcţie transversală şi în sus, traversînd peretele anterior al tecii muşchiului drept abdominal (fig. 121).

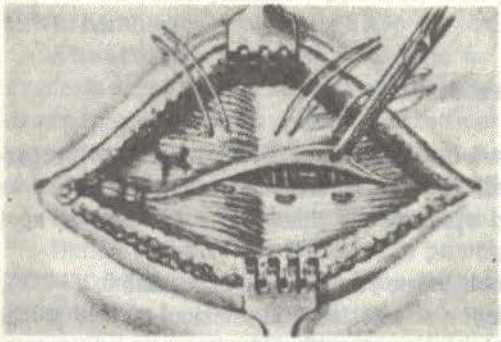

Fig. 121. Plastia inelului ombilical în hernia ombilicală după Mayo

Suturarea aponevrozei incizate la nivelul inelului herniar se efectuează în mod dublu. Se aplică sutură „în U" cu fire de mătase sau capron. Lamboul superior al aponevrozei se ridică în sus şi prin el trecem un ac cu fir de mătase din anterior în posterior la o distanţă de 1,5 cm de margine. La fel străpungem lamboul inferior la distanţa de 0,5 cm de margine, trecem cu acul în direcţie transversală şi din nou străpungem lamboul inferior, apoi cel superior – ultimul din posterior către anterior. Firele se strîng şi se leagă. În aşa mod lamboul inferior se deplasează sub cel superior, formînd aponevroza dublă. Se aplică 3–6 suturi

„în U". Marginea inferioară a lamboului superior se fixează de cel inferior cu fire separate.

K. M. Sapejko a propus aplicarea rîndului doi de suturi „în U" paralel primelor la o distanţă de 1,5–2,5 cm. Iniţial se leagă primul plan de suturi. Acest procedeu e numit *Diakonov-Mayo-Sapejko* (incizia transversală a aponevrozei a propus-o P. I. Diakonov).

În plastia K. M. Sapejko inelul ombilical se lărgeşte prin secţionarea liniei albe în sus şi în jos. Dublarea aponevrozei în direcţie longitudinală se obţine prin aplicarea unui plan de suturi „în U": acul cu firul de mătase străpunge iniţial lamboul din dreapta la distanţa de 0,5 cm de la margine, apoi din interior în exterior pe cel din stînga la distanţa de 1,5–2 cm de la margine, din medial spre lateral se repetă trecerea firului în direcţie opusă prin lamboul stîng şi din nou se străpunge lamboul drept din interior spre exterior. Astfel lamboul stîng al aponevrozei îl acoperă pe cel drept, iar marginea lui liberă se fixează cu fire separate. Procedeul se realizează îndeosebi cînd hernia este asociată cu diastaza muşchilor drepţi abdominali. Dublarea aponevrozei se poate căpăta suturînd lambourile cu fire separate.

În plastia N. I. Napalkov după toaleta sacului herniar se incizează vertical pereţii anteriori ai tecilor muşchilor drepţi abdominali pe marginile interne. Se suturează cu fire separate iniţial lambourile aponevrotice posterioare,apoi cele anterioare.

Plastia A. A. Şolimov prevede eliminarea sacului herniar, secţionarea pereţilor anteriori ai tecilor muşchilor drepţi prin două incizii semiovale abdominale. Lambourile mediale ale aponevrozei se dublează în interior şi se suturează cu fire separate din mătase. Apoi se dublează foiţele anterioare ale aponevrozei, aplicînd suturi „în U" cu fire din capron.

Explantaţia se practică în herniile ombilicale voluminoase cu defecte considerabile ale aponevrozei, cînd plastia cu ţesuturi proprii tehnic e imposibilă. Prin incizia mediană strat cu strat se separă şi se înlătură sacul herniar, apoi fixînd muşchii de marginile aponevrozei, se suturează o reţea din capron, teflon sau lavsan. Reţeaua implantată serveşte drept carcasă, pe care se formează ţesutul fibros dens ce acoperă orificiul herniar.

Dificultăţi considerabile apar la intervenţiile chirurgicale în hernia ombilicală strangulată, cu multiple aderenţe şi necroză a organelor.

Plastia I. I. Grekov prevede înlăturarea sacului herniar fără disecarea lui. Se face o incizie circulară la baza prolabării herniare, se pătrunde în cavitatea abdominală în afara inelului de strangulare. Rezecţia intestinului, a epiploonului se realizează extraperitoneal, apoi sacul herniar se extirpează. Operaţia se termină cu plastia orificiului herniar. Plaga se suturează strat cu strat şi se drenează.

Recidivele postoperatorii după herniile ombilicale mici alcătuiesc 15–20%, după herniile mari - 30-40%.

Hernia liniei albe abdominale

După localizare herniile liniei albe se divizează în: epigastrice, paraombilicale şi hipogastrice. Orificiile herniare au formă rotundă sau ovală în direcţie transversală. Prin ele iniţial se deplasează ţesutul celular preperitoneal, formînd aşa-numitele lipomuri preperitoneale, apoi mica pîlnie peritoneală se transformă în sac herniar.

Anestezia, de regulă, e locală, prin infiltraţie obligatorie cu soluţie de novocaină 0,25–0,5%, în teaca muşchilor drepţi ai abdomenului. Suplimentar se injectează anestezicul mai sus şi mai jos de orificiul herniar, pentru a pătrunde în ţesutul celular preperitoneal.

În herniile mici se practică incizia longitudinală sau transversală, pielea şi ţesutul celular subcutanat se separă de aponevroză pe parcursul liniei albe şi de la peretele anterior al tecii muşchilor drepţi abdominali. Toaleta sacului herniar e identică cu cea în herniile ombilicale. La

utilizarea inciziilor mediane ale liniei albe, se constată extensiunea cicatricei postoperatorii sub tracţiunea muşchilor laterali, sînt posibile recidive. De aceea orificiile herniare, de obicei, se suturează transversal cu formarea unei duplicaturi. La formarea cîtorva hernii ale liniei albe asociate cu diastaza muşchilor drepţi, plastia peretelui abdominal se efectuează după procedeul K. M. Sapejko, ce prevede numai dublarea aponevrozei, fără peritoneu.

Herniile strangulate ale liniei albe a abdomenului au caracteristici asemănătoare herniilor strangulate ale peretelui abdominal anterolateral. Mai frecvent se strangulează marele epiploon, intestinul subţire, colonul transvers. Strangularea lipomului preperitoneal e însoţită de dureri, iar tehnica operatorie se realizează cu respectarea principiilor generale caracteristice herniei strangulate.

Diastaza muşchilor drepţi abdominali se dezvoltă, de regulă, în porţiunea superioară a liniei albe şi se disting prin subţierea aponevrozei şi prin atrofia muşchilor. Indicaţiile operatorii în diastaza muşchilor sînt limitate, deoarece absenţa orificiilor tipice herniare nu provoacă strangularea.

Operaţia în diastaza muşchilor drepţi abdominali se practică după procedeul Martînov, fără secţionarea tecii muşchilor drepţi. Prin incizia elipsoidă se excizează surplusul de piele, se denudează linia albă a abdomenului şi se secţionează pe parcursul diastazei la 1 cm de la marginea laterală a tecii muşchiului drept din stînga, apoi se deschide cavitatea abdominală. Începînd de sus, se suturează cu fire separate marginile tecii peretelui posterior al muşchilor drepţi, apoi marginea liberă a aponevrozei tecii muşchiului drept din dreapta se aranjează anterior pe teaca muşchiului drept din stînga şi se suturează.

Procedeul Napalkov în diastaza muşchilor prevede incizia aponevrozei pe marginile anteromediale ale muşchilor drepţi ai abdomenului fără lezarea peritoneului. Se aplică suturi cu fire de mătase separate iniţial între foiţele posterioare,apoi pe duplicatura anterioară a aponevrozei.

Hernia peretelui abdominal anterolateral la copii

Hernia inghinală directă la copii este o raritate, deoarece fascia transversală e elastică şi rezistentă la presiunea intraabdominală ridicată. Cauzele frecvent întîlnite care favorizează dezvoltarea herniilor inghinale oblice la copii, în afară de anomalia de obliteraţie a fundului de sac peritoneovaginal *(procesus vaginalis peritonei)*, se consideră: slăbirea sistemului muscular aponevrotic al canalului inghinal şi ridicarea considerabilă a presiunii intraabdominale după naştere din cauza plînsului, ţipătului, tusei puternice (N. I. Kukudjanov). Intervenţiile operatorii în herniile inghinale la copii se practică după 6 luni de la naştere.

Anestezia – generală. Procedeele de realizare a herniotomiei trebuie să fie cele mai simple: la sugaci şi copii de vîrsta creşei – operaţii fără secţionarea aponevrozei muşchiului oblic extern (procedeele Cerny, Roux, Krasnobaev, Oppel), la copii de vîrstă preşcolară – cu incizia aponevrozei ce permite descoperirea colului sacului herniar. La plastia canalului inghinal muşchii nu se suturează cu scopul de a nu deregla funcţia lor, deci se practică procedeul Martînov.

Hernia femurală la copii se întîlneşte rar.

Hernia ombilicală se formează în primele două luni după naştere. Lipsa complicaţiilor în herniile ombilicale condiţionează practicarea operaţiei după 3 ani. Pînă la 3 ani se utilizează un pansament cu leucoplast *(emplastrum adnaesivum)*. La copiii mai mari de 4–5 ani folosirea pansamentului nu e raţională, deoarece cicatrizarea independentă a inelului ombilical la aşa vîrstă e o raritate. Indicaţii pentru intervenţia chirurgicală în hernia ombilicală la nou-născut servesc subţierea pielii ombilicului, reliefarea rapidă, uneori hernia strangulată.

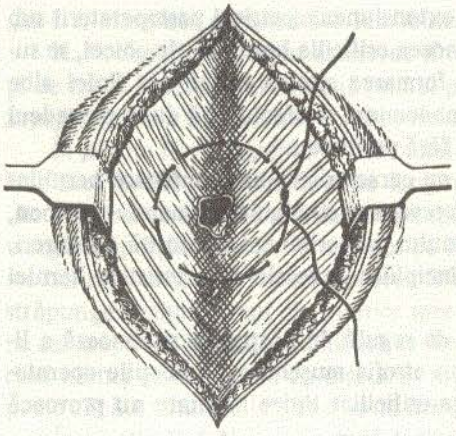

Fig. 122. Operaţia în hernia ombilicală după Lexer

În hernia ombilicală mică se realizează procedeul Lexer (fig. 122). Denudarea şi separarea sacului herniar se efectuează prin incizia longitudinală sau ovală a pielii ţesutului celular subcutanat, colul se separă de inelul ombilical. Sacul herniar se disecă, viscerele se reduc în cavitatea abdomenului, se ligaturează şi apoi se îndepărtează după metoda obişnuită. Bontul herniar se introduce în cavitatea abdominală, se aplică sutura în bursă pe aponevroza liniei albe.

Cea mai simplă metodă de plastie este procedeul Spitzi. Incizia pielii în formă semiovală se efectuează la baza proeminenţei herniare. După toaleta sacului herniar, plastia se efectuează aplicînd 3–4 fire separate de mătase trecute prin aponevroză. Fundul sacului herniar, aderat cu pielea, parţial se extirpează. Ombilicul se păstrează. Pentru a restabili ombilicul înfundat, se aplică suturi fine, care fixează bontul sacului herniar cu aponevroza liniei albe. La copii de vîrstă preşcolară şi şcolară plastia peretelui abdominal se realizează după metodele pentru cei vîrstnici. Copiii suportă herniile strangulate ale peretelui abdominal anterolateral mai uşor, deoarece elasticitatea inelului herniar e mai mare. Deseori se poate observa autoreducerea. Principiile operatorii în hernia strangulată sînt identice cu cele pentru maturi.

INTERVENŢII OPERATORII PE ORGANELE CAVITĂŢII ABDOMINALE

Chirurgia abdominală a parcurs o cale de dezvoltare lungă şi complicată. Peritonita purulentă postoperatorie rămîne pînă în prezent o complicaţie ameninţătoare. Infectarea plăgii operatorii e posibilă din mediul ambiant, însă mai frecvent din cauza secţionării mucoasei organelor cavitare.

Un rol semnificativ în dezvoltarea chirurgiei abdominale l-a avut descoperirea particularităţilor plastice ale peritoneului, utilizarea în practică a metodelor de anestezie, a mijloacelor aseptice şi antiseptice, a instrumentarului şi aparatelor chirurgicale speciale. O însemnătate mare prezintă elaborarea şi realizarea varietăţilor perfecte ale căilor de acces şi procedeelor operatorii.

Căile de acces chirurgicale pe organele cavităţii abdominale

Laparotomii sînt considerate toate căile de acces asupra abdomenului sau inciziile care traversează peretele abdominal, inclusiv peritoneul parietal (din gr. *lapara* – abdomen, *tomia* – incizie). Inciziile practicate cu scop de abordare chirurgicală a organelor cavităţii abdominale trebuie să fie puţin traumatizante (să nu lezeze muşchii, vasele şi nervii mari), dar să asigure manevrarea liberă asupra organului la care se intervine, să formeze o cicatrice postoperatorie rezistentă.

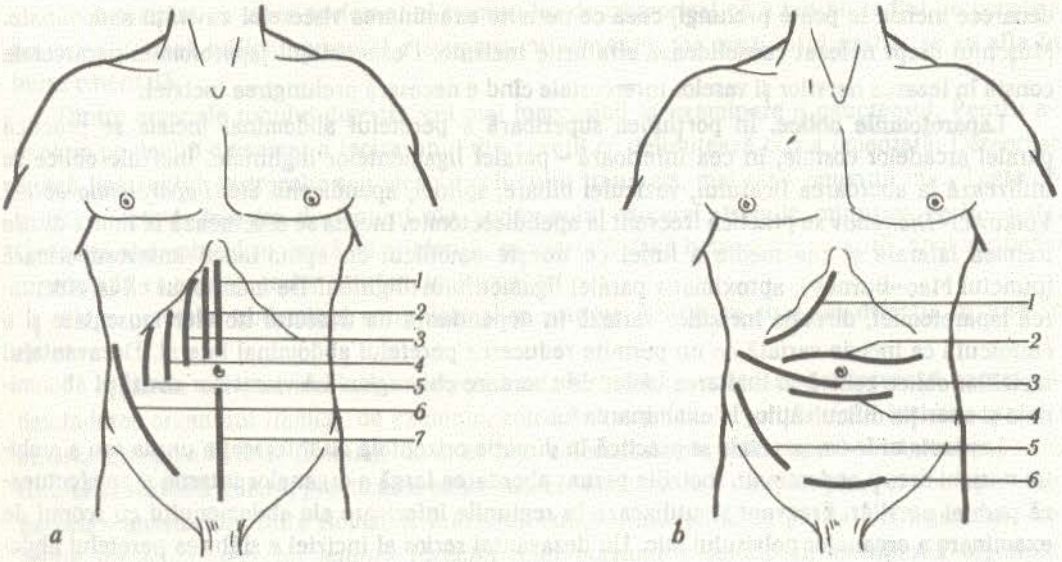

Fig. 123. Căile de acces operatorii pe organele abdominale:

a - vertical-laterale: *1* — mediană; *2* — paramediană; *3* — transversală; *4* — pararectală; *5* — pe linia semilunară; *6* — laterală transmusculară; *7* — mediană inferioară; *b* — transversală: *1* — hipocondrică; *2* — transversală superioară; *3* — laterală superioară în direcție variată; *4* — transversală inferioară; *5* — oblică inferioară cu direcție variată; *6* — transversală inferioară

Inciziile peretelui abdominal anterolateral se grupează în 5 categorii: longitudinale, oblice, transversale, angulare, mixte (fig. 123).

Incizii longitudinale. Laparotomia mediană *(laparotomia mediana)* se practică de-a lungul liniei albe a abdomenului, de la apendicele xifoid pînă la simfiza pubiană. În funcție de localizarea inciziei față de ombilic, distingem laparotomii: supraombilicală, ombilicală, subombilicală. La efectuarea laparotomiei mediane, ombilicul se ocolește din stînga cu scopul de a nu leza ligamentul rotund al ficatului. Ligamentul e situat în dreapta ombilicului, pe fața viscerală a ficatului și prezintă vena ombilicală obliterată. Incizia mediană nu lezează mușchii, vasele și nervii magistrali, la necesitate poate fi prelungită în sus și în jos. Ea este o cale accesibilă și se practică frecvent în chirurgie. Dezavantajul inciziei e cicatrizarea relativ lentă a marginilor plăgii, din cauza circulației sanguine insuficiente la nivelul liniei albe.

Laparotomia paramediană. Incizia se face pe marginea medială a mușchiului drept abdominal cu disecarea tecii. Mușchiul drept abdominal se deplasează lateral și se incizează mai profund straturile peretelui abdominal anterior. Astfel se constituie o cicatrizare trainică care rezultă din inconsistența inciziilor practicate pe pereții anterior și posterior ai tecii, despărțiți de mușchiul drept nelezat.

Laparotomia transrectală se execută prin mușchiul drept abdominal. Se incizează peretele anterior al tecii mușchiului drept *(m. rectus abdominis),* fibrele musculare se disociază longitudinal pe traiect, apoi se secționează peretele posterior. Disocierea fibrelor musculare poate fi însoțită de hemoragii, însă vascularizația abundentă a mușchiului favorizează cicatrizarea rapidă.

Laparotomia pararectală (Linnander). Incizia se practică pe marginea laterală a mușchiului abdominal drept. După incizia peretelui anterior al tecii mușchiului drept abdominal și deplasarea lui în partea medială, se secționează lamela posterioară a ei și peritoneul parietal. Calea de acces operatorie se utilizează uneori la apendicectomie cu scopul concretizării diagnosticului,

deoarece incizia se poate prelungi, ceea ce permite examinarea viscerelor cavității abdominale. Mușchiul drept nelezat consolidează straturile incizate. Dezavantajul laparotomiei pararectale constă în lezarea nervilor și vaselor intercostale cînd e necesară prelungirea inciziei.

Laparotomiile oblice. În porțiunea superioară a peretelui abdominal incizia se practică paralel arcadelor costale, în cea inferioară – paralel ligamentelor inghinale. Inciziile oblice se utilizează la abordarea ficatului, veziculei biliare, splinei, apendicelui etc. *Laparotomia oblică Volkovici–Diakonov* se practică frecvent la apendicectomie. Incizia se efectuează la limita dintre treimea laterală și cea medie a liniei ce unește ombilicul cu spina iliacă anterosuperioară (punctul Mac–Burney), aproximativ paralel ligamentului inghinal. De menționat că la efectuarea laparotomiei, direcția inciziilor variază în dependență de traiectul fibrelor musculare și e cunoscută ca incizie variată ce nu permite reducerea peretelui abdominal lateral. Dezavantajul inciziilor oblice constă în limitarea căilor de abordare chirurgicală a viscerelor cavității abdominale și apariția dificultăților la examinarea lor.

Laparotomiile transversale se practică în direcție orizontală cu intersecția unuia sau a ambilor mușchi drepți abdominali. Inciziile permit abordarea largă a organelor interne și se efectuează paralel nervilor. Frecvent se utilizează în regiunile inferioare ale abdomenului cu scopul de examinare a organelor pelvisului mic. Un dezavantaj serios al inciziei e slăbirea peretelui abdominal anterolateral (diastaza mușchilor drepți traumați).

Laparotomiile angulare se efectuează la necesitatea de a continua incizia în diverse direcții, sub unghi. De exemplu, la abordarea ficatului și canalelor biliare extrahepatice incizia mediană longitudinală pe linia albă a abdomenului va continua oblic, paralel arcadei costale.

Laparotomiile mixte, de obicei toracoabdominale, deschid un acces larg spre organele etajului supramezocolic al cavității abdominale și se utilizează la rezecția ficatului, la gastrectomie, splenectomie etc.

. Principiile generale în laparotomie

La intervențiile chirurgicale pe viscerele cavității abdominale e necesar a ne călăuzi de principiile și procedeele tehnice elaborate de chirurgia practică și a le realiza cu strictețe și consecvent. Ele includ: poziția corectă a bolnavului, determinarea metodei de anestezie, badijonarea cîmpului operator, secționarea țesuturilor peretelui abdominal anterolateral, strat cu strat, exteriorizarea și izolarea minuțioasă a organului operat, protejarea de răcire și uscare, traumatizarea minimală a țesuturilor, peritoneoplastia minuțioasă. La prelucrarea cîmpului operator e necesar a selecta concentrația adecvată a antisepticului. O importanță semnificativă are umezirea permanentă a învelișurilor seroase cu soluție caldă de natriu clorid. Laparotomia favorizează traumatizarea minimală a stratului mezotelial și previne formarea aderențelor în perioada postoperatorie.

După laparotomie e necesar a izola minuțios plaga peretelui abdominal anterolateral, prevenind în așa mod, impurificarea țesuturilor cu transsudat din cavitatea abdominală, posibil infectat. Examenul amănunțit al organelor cavității abdominale se efectuează în plan stabilit. După leziuni perforante, traume surde ale abdomenului, se examinează toate viscerele cavitare ale tubului digestiv, începînd de la porțiunea cardiacă a stomacului spre rect, apoi organele parenchimatoase și organele bazinului mic. Se determină caracterul transsudatului. La suspiciunea tumorii maligne se examinează minuțios starea ganglionilor limfatici regionali. Se constată infiltrarea tumorii în organele vecine, prezența metastazelor în ficat, splină, ovare și alte organe, răspîndirea tumorii pe peritoneu.

La suspiciuni de ulcer perforant al stomacului de memorizat că e posibil sediul pe peretele posterior şi, dacă orificiul omental e acoperit cu aderenţe, tot conţinutul gastric se va afla în bursa omentală.

Dintre organele tubului digestiv cel mai inaccesibil la examinare e pancreasul. Pentru a-l explora pe deplin e necesar a inciza unul din pereţii ce delimitează bursa omentală. Deseori se disecă ligamentul gastrocolic sau mezoul colonului transvers, mai rar – omentul mic. Toate organele afectate, însoţite de leziuni ale peritoneului visceral, trebuie minuţios peritonizate. Cavitatea abdominală se usucă cu prudenţă, se constată dacă hemostaza e sigură, apoi verificăm prezenţa în ea a compreselor de tifon, instrumentelor.

Plaga peretelui abdominal anterolateral se suturează strat cu strat, în direcţia inversă inciziei.

Pe organele cavitare ale tubului digestiv se efectuează următoarele intervenţii operatorii: deschiderea organului *(tomia)*, de exemplu, colecistotomia *(cholecystotomia)* – incizia veziculei biliare; aplicarea fistulei *(stomia)*, de exemplu, colecistostomia *(cholecystostomia)* – instituirea fistulei în vezicula biliară; practicarea anastomozei *(anastomosis)*, de exemplu, *gastroenteroanastomosis* – anastomoză între stomac şi intestinul subţire; îndepărtarea parţială a organului – rezecţia *(rezectio)*, *rezectio jejuni* – rezecţia unei porţiuni a jejunului; extirparea organului *(ectomia)*, de exemplu, *appendectomia* – îndepărtarea apendicelui.

La intervenţii operatorii pe organele cavitare ale tubului digestiv tapetarea completă cu peritoneu a organelor, peritonizarea lor, exclude pătrunderea conţinutului injectat în cavitatea peritoneală, evită peritonita. Cu toate cele menţionate mai sus, cel mai important fapt se consideră sutura corect selectată şi minuţios aplicată.

Sutura intestinală. Actualmente noţiunea de „sutură intestinală" cuprinde toate varietăţile de suturi practicate pe organele cavitare (faringe, esofag, stomac, intestinele subţire şi gros), dacă ele posedă tunicile seroasă (externă) şi mucoasă (internă).

Peretele viscerelor tubului digestiv constă din trei straturi: tunicile mucoasă cu bază submucoasă, musculară şi seroasă. În porţiunile lipsite de tunica seroasă se află învelişul adventiţial sau extern. Suturile intestinale se deosebesc prin procedeele de aplicare a firelor pe straturile organului (fig. 124).

Sutura de bază practicată în chirurgia abdominală se consideră sutura seroseroasă propusă de A. Lambert (1826). La utilizarea suturii, menţiona N. I. Pirogov (1864), practic, pe lîngă tunica seroasă, întotdeauna se captivează un număr de fibre musculare din stratul mai profund al peretelui intestinal. Deci sutura seroasă practic este seromusculară. Denumirea nu depinde de faptul că în sutură se captivează tunicile seroase, dar de duritatea contactului celor două feţe opuse ale peritoneului visceral. Din primele minute după aplicarea suturii pe linia de contact a feţelor peritoneale se formează exsudat, din care se depune fibrina (din capilare lezate, în special din capilarele peritoneului din locurile cu mezoteliu lezat), asigurînd etanşeitatea suturilor la finalul procedeului operatoriu. Deoarece firul acestei suturi nu străpunge tunica mucoasă şi deci nu e infectată, ea poartă denumirea de aseptică. Oricare ar fi numărul de rînduri şi modificări ale suturilor aplicate pe organele cavităţii abdominale, e necesar ca ele să fie bine peritonizate, utilizînd sutura seromusculară. Anastomozele efectuate cu răsfrîngerea mucoasei în exterior se folosesc rar.

Actualmente în chirurgia practică se aplică suturile într-un plan şi în două planuri. Discuţiile despre prioritatea şi dezavantajul variantelor de suturi continuă şi problema nu e soluţionată definitiv. Însă majoritatea chirurgilor susţin că pe pereţii faringelui, esofagului, stomacului, intestinelor subţire şi gros este mai cu efect aplicarea suturilor în două planuri. Această poziţie trebuie să fie respectată obligatoriu de chirurgii începători.

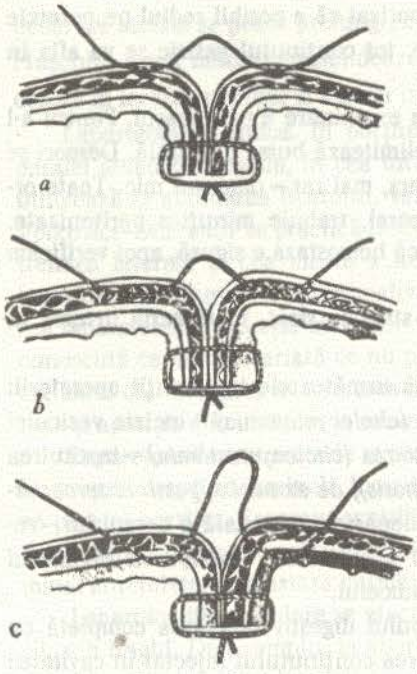

Fig. 124. Sutura intestinală în două planuri: *a* — seroseroasă; *b* — seromusculară; *c* — seromusculară submucoasă

Suturile utilizate în chirurgia microscopică pentru suturarea nervilor şi vaselor se efectuează cu ajutorul instrumentarului special, folosind fire sintetice fine sub controlul aparatelor optice.

Pe organele tubului digestiv se practică două tipuri de suturi: internă marginală sau totală şi externă seroseroasă aseptică.

Suturile penetrante. *Sutura marginală totală cu fir continuu (surjet)* se aplică prin străpungerea celor trei straturi ale peretelui organului cavitar. Tehnic se execută astfel: acul cu fir străpunge peretele organului incizat, începînd cu tunica seroasă spre cea mucoasă, iar peretele opus – invers – din tunica mucoasă spre cea seroasă.

Sutura invaginantă (cojocărească) de tip Schmieden la fel este surjet marginal total care trece prin toate straturile organului. Spre deosebire de sutura precedentă, străpungerea ambilor pereţi ai organului cu acul se efectuează din partea tunicii mucoase, cu ieşirea prin cea seroasă. La strîngerea firului şi legarea nodurilor, marginile pereţilor se invaginează în lumenul organului, fiind în contact strîns cu feţele seroase. Suturile totale, atît cea marginală simplă, cît şi cea invaginantă, se înfundă în lumenul organului, aplicîndu-se deasupra lor sutura seromusculară. De menţionat că suturile totale cu fir continuu se consideră cele mai hemostatice. La realizarea lor se folosesc fire din material rezolutiv.

Varietăţi de suturi intestinale. Sutura „în bursă" – sutură seromusculară care se utilizează la peritonizarea plăgilor mici, bontului apendicelui etc. Se execută circular, după aplicarea suturii marginale totale sau ligaturii. La strîngerea firului bontul apendic se înfundă cu pensa anatomică în lumenul cecului.

Sutura „în Z" e o modificaţie a suturii seromusculare. Ea se practică ca sutură suplimentară la cea „în bursă" şi se aplică deasupra ei. Frecvent sutura se practică la înfundarea bontului apendicelui în cec. Tehnic se realizează astfel: acul cu fir străpunge marginea locului de înfundare de la dreapta spre stînga, apoi trece pe marginea opusă şi procedeul se repetă pe linia paralelă precedentei.

Sutura Albert prezintă surjet marginal total cu fir continuu, care se practică pe peretele posterior al anastomozei şi se realizează trecînd acul cu fir prin toate straturile organului de la tunica mucoasă spre cea seroasă, apoi, trecînd pe marginea opusă a organului, străpungem straturile în direcţie opusă. Deasupra se aplică suturi aseptice cu fire separate seromusculare.

Surjet simplu marginal total (Micuhcz) cu extinderea firului din interior. Punctele de sutură se încep cu străpungerea tunicilor mucoasă, musculară şi seroasă pe marginea organului, apoi firul traversează marginea opusă în direcţie contrară.

Firul e tensionat din partea lumenului organului pînă la contactul deplin al tunicilor seroase. Deasupra se aplică suturi cu fire separate seromusculare cu scopul de a înfunda în lumenul organului sutura precedentă.

Sutura cu fir continuu „în U" (Pribram) prevede tensionarea firului din exterior. Se aplică în felul următor: marginea organului e străpunsă cu acul din partea membranei seroase spre cea

mucoasă şi invers, prin tunica mucoasă spre cea seroasă, firul se întinde. Pe marginea opusă a organului punctele de sutură traversează cu acul tunicile seroasă, musculară şi mucoasă, şi invers, firul se întinde, deasupra se aplică suturi înfundate cu fire separate seromusculare.

Sutură cu fir continuu „în U" (Connell) cu extinderea firului din interior. Traiectul punctelor de suturi e următorul: o margine a organului e străpunsă din partea tunicii mucoase, cea opusă – din partea celei seroase, firul se tensionează şi din nou această margine e străpunsă din partea membranei mucoase. Trecem cu acul prin prima margine a organului din partea tunicii seroase, firul se întinde. Deasupra se aplică suturi seromusculare.

Sutura într-un plan mai des se practică cu fire separate. Acul cu fir traversează marginea organului din partea tunicii mucoase spre cea seroasă, marginea opusă – din partea membranei seroase spre cea mucoasă. Firul se leagă cu nod îndreptat în lumenul organului. Adepţii suturii într-un plan susţin că ea se aplică rapid, iar cicatricea e restrînsă şi fină. E necesar de menţionat că etanşeitatea suturii nu e certă, hemostaza e satisfăcătoare numai în caz de ligaturare a vaselor mari din baza submucoasei, care, la rîndul său, cere timp suplimentar.

Sutura mecanică actualmente are o aplicare largă la intervenţiile chirurgicale pe organele tubului digestiv. Sutura se realizează cu ajutorul aparatelor speciale dotate cu agrafe de tantal. În prezent se folosesc aparate de construcţie modernă. Mai frecvent se utilizează următoarele aparate: pentru suturarea bontului gastric, pentru aplicarea gastroenteroanastomozei, pentru aplicarea suturii circulare pe intestinul gros, pentru suturarea organelor care se poate folosi şi la operaţii pe stomac. Aparatele SPP-60 şi SPP-40 sînt destinate pentru suturarea pediculilor plămînului, însă se utilizează şi la suturarea intestinelor subţire şi gros, la rezecţia stomacului, cozii pancreasului şi la alte operaţii.

Anastomoza e noţiune generalizatoare, deoarece conectarea artificială a două extremităţi ale tubului digestiv se efectuează la diferite niveluri, începînd cu esofagul şi terminînd cu rectul. Anastomoza se aplică după rezecţie sau după îndepărtarea completă a organului. În primul caz, tubul digestiv întrerupt se reface prin realizarea anastomozei între părţile centrală şi periferică ale unui organ, în cazul secundar – anastomoză între două organe. Anastomozele după tipul de constituire se divizează în trei grupe: terminoterminală, laterolaterală şi terminolaterală (fig. 125).

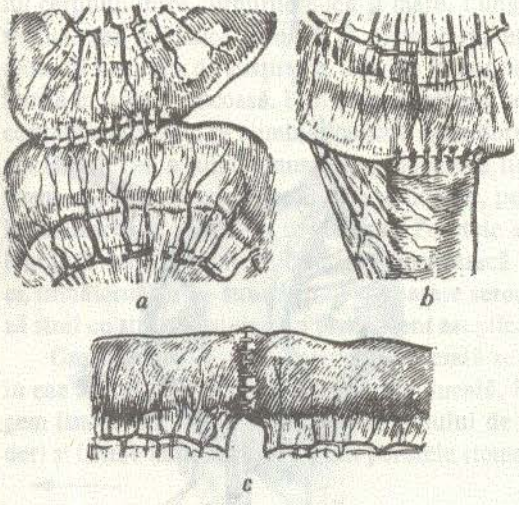

Fig. 125. Tipuri de anastomoze intestinale:
a – laterolaterală; *b* – terminolaterală; *c* – terminoterminală

Anastomoza terminoterminală (anastomosis termino-terminalis) fiziologic e cea mai potrivită, fiindcă conţinutul se deplasează prin ea în direcţie obişnuită. Dezavantajul anastomozei constă în reducerea lumenului, care poate să apară din cauza edemului ţesuturilor din jurul suturilor în primele zile postoperatorii sau mai tîrziu, ca urmare a etanşeităţii ţesutului cicatricial în zona conectată. La insuficienţa în diametru a capetelor intestinale, anastomoza poate fi mărită, incizînd în direcţie oblică intestinul sub unghi ascuţit faţă de mezou. Cu această manevră se obţine nu numai lărgirea lumenului anastomozei, dar şi păstrarea marginii mezenteriale a intestinului cu vascularizarea suficientă a anastomozei. Aplicarea anastomozei

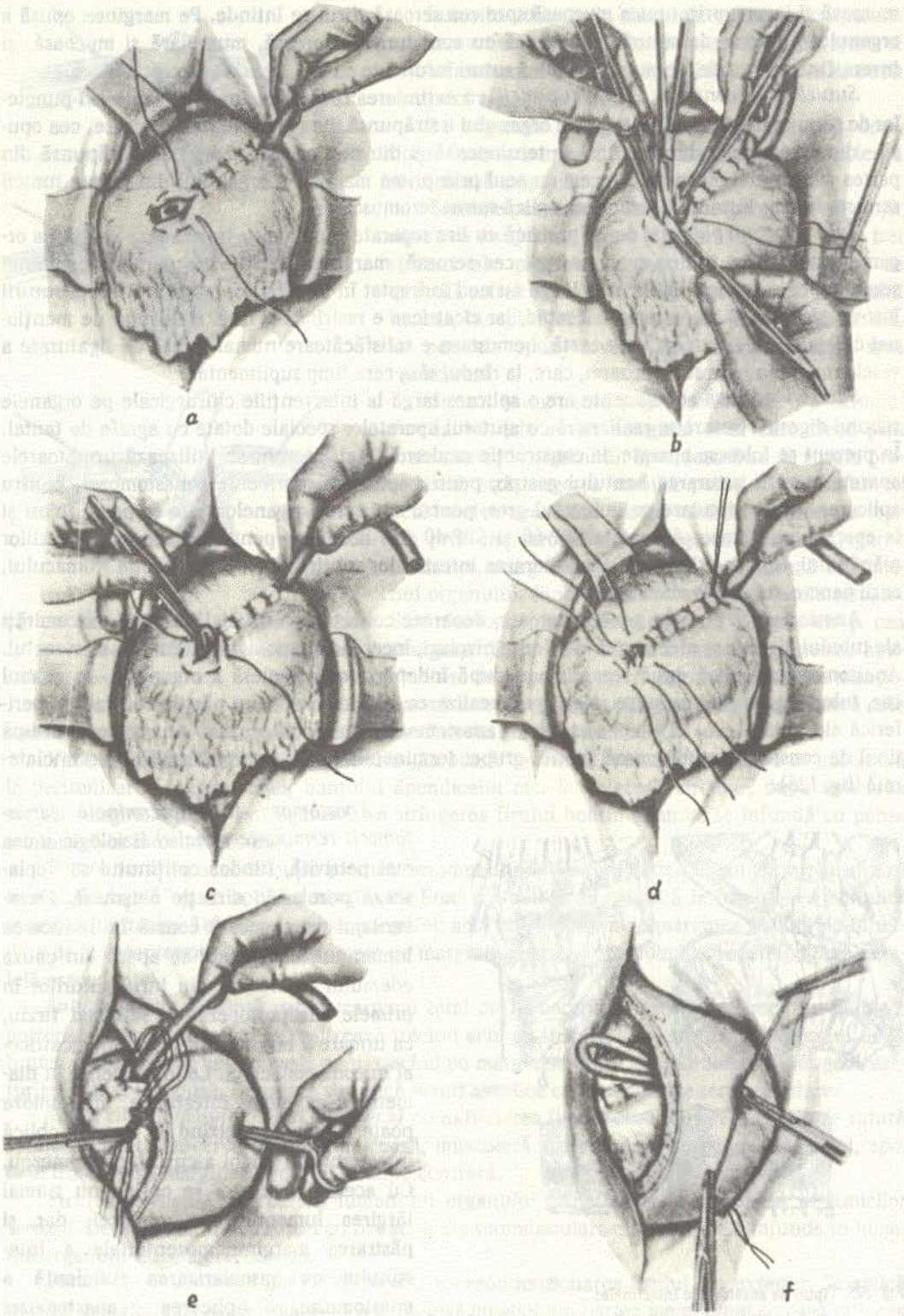
a
b
c
d
e
f

terminoterminale e dificilă în caz de ataşare a capetelor organelor cu diverse diametre.

La anastomoză se disting pereţii anterior şi posterior. Se utilizează noţiunea de buze interne ale anastomozei – marginile organelor ce se suturează pe peretele posterior al anastomozei şi buze externe – marginile organelor care formează peretele anterior al anastomozei. Bureletul anastomozei este partea pereţilor organelor ce se invaginează în lumen după aplicarea suturilor. La instituirea anastomozei peretele posterior (buzele interne) se suturează cu surjet marginal total cu fir continuu trecut prin toate straturile organului. Pe peretele anterior (buzele externe) se aplică sutura invaginată de tip Schmieden. Toate suturile precedente se înfundă în lumenul anastomozei, utilizînd deasupra lor suturi cu fire separate seromusculare.

Anastomoza laterolaterală (anastomosis latero-lateralis) se practică între organele cu lumene înguste şi unde există pericolul de îngustare a anastomozei. Altă indicaţie la realizarea anastomozei e necorespunderea diametrelor organelor de joncţiune. Practic, după suturarea etanşă a capetelor central şi periferic, ele se aranjează izoperistaltic şi se unesc în locurile de incizie a pereţilor laterali. Inciziile se pot prelungi la necesitate, deci pericolul de reducere a anastomozei e minim.

Anastomoza terminolaterală (anastomosis terminolateralis) se practică între organele cu diametre aberante. Se practică, îndeosebi, la unirea artificială dintre intestinele subţire şi gros, după rezecţia porţiunii intestinale ileocecale.

Intervenţii chirurgicale pe stomac

Gastrotomia. Indicaţii: polipul, tumorile benigne, corpurile eterogene, ligaturarea vaselor sîngerînde. Utilizarea largă a gastroscopiei cu ajutorul gastrofibroscoapelor elastice pentru precizarea diagnosticului a limitat considerabil gastrotomia.

Poziţia bolnavului – în decubit dorsal.

Anestezia – narcoză intratraheală.

Tehnica operatorie. Se efectuează laparotomia mediană superioară, se exteriorizează stomacul, apoi se acoperă cu comprese de tifon. Pe peretele anterior al stomacului, la distanţa de 1–2 cm, se aplică două suturi seromusculare de susţinere. Incizia stomacului se practică la nivelul corpului între curburile mică şi mare. Lungimea inciziei depinde de scopul operaţiei. După secţionarea tunicilor seroasă şi musculară, efectuăm hemostaza ligaturînd vasele mari. Cu ajutorul suturilor de susţinere, ridicăm în sus peretele anterior al stomacului, efectuăm o incizie scurtă în tunica mucoasă. Prin acest procedeu se evită scurgerea conţinutului din stomac. La necesitate conţinutul se elimină folosind aspiratorul. Lungimea inciziei mucoasei trebuie să fie mai mică decît cea a tunicii musculare, deoarece tunica mucoasă este deosebit de elastică. În plaga stomacului se introduc depărtătoare boante, pentru a extinde marginile plăgii, apoi se purcede la realizarea procedeului operatoriu. Peretele stomacului incizat se suturează în două planuri. Mai întîi se aplică sutura internă cojocărească de tip Schmieden prin toate straturile, deasupra ei, următorul rînd – suturi cu fire separate seromusculare. Plaga peretelui abdominal se suturează strat cu strat, se aplică un pansament aseptic.

Gastrostomia. Fistula gastrică artificială se realizează cu scopul de alimentare a bolnavului în caz de imposibilitate prin cavitatea bucală. În procedeele de creare a fistulei gastrice distingem fistule tubulare cu practicarea tubului de cauciuc (procedeele Witzel şi Ştamm–Senn–Kader) şi fistule labiale, formate din peretele stomacului (procedeul Toprover).

Fig. 126. Gastrostomia (procedeul Witzel):

a — suturarea tubului de cauciuc în peretele stomacal; *b* — secţionarea peretelui stomacal în centrul suturii «în bursă»; *c* — înfundarea tubului de cauciuc în stomac; *d* — aplicarea rîndului doi de suturi; *e, f* — exteriorizarea suturilor de susţinere prin incizia suplimentară

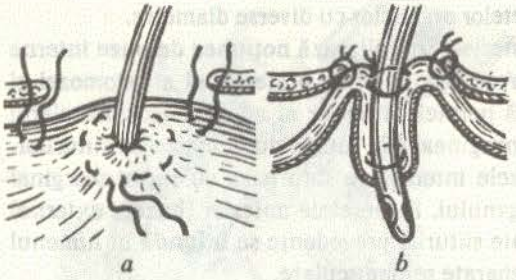

Fig. 127. Gastrostomia (procedeul Ştamm-Senn-Kader):
a — aplicarea suturilor „în bursă" şi fixarea tubului din cauciuc; *b* — poziţia tubului după operaţie

Fistula gastrică artificială poate fi temporară (tubulară) şi definitivă (labială).

Indicaţii: leziuni, fistule, arsuri şi stricturi cicatriceale ale esofagului, tumori inoperabile ale faringelui, esofagului şi cardiei.

Poziţia bolnavului – în decubit dorsal.

Anestezia – narcoză intratraheală.

Gastrostomia tubulară (procedeul Witzel). Tehnica operatorie. Laparotomie transrectală cu lungimea de 10–12 cm de la arcada costală în jos. Se exteriorizează peretele anterior al stomacului, se aranjează un tub din cauciuc axial între curburile mică şi mare. Cu ajutorul firelor separate seromusculare se formează două pliuri din peretele anterior, care cuprind strîns tubul şi după ligatura lor rămîne fixat în canal (fig. 126). Se aplică 6–8 suturi separate. Porţiunea incipientă a tubului trebuie să fie situată la distanţă nu mai mică de 10 cm de pilor, cea terminală e îndreptată spre fundul stomacului.

În regiunea fundului stomacului se aplică sutura „în bursă" în centrul căreia se perforează peretele. Dimensiunea inciziei este egală cu diametrul tubului din cauciuc. Porţiunea superioară a tubului se înfundă în cavitatea stomacului la 4–5 cm, în aşa mod, încît capătul tubului să fie îndreptat spre fundul stomacului. Sutura „în bursă" se strînge, deasupra ei se aplică 2–3 suturi seromusculare.

Se practică suplimentar o incizie pe marginea externă a muşchiului drept adbominal. Prin ea se trece tubul din cauciuc, care se fixează de piele cu fire separate. Peretele stomacului din jurul tubului se suturează cu peritoneul parietal şi lamina posterioară a tecii muşchiului drept abdominal, aplicînd cîteva suturi seromusculare. Această etapă a operaţiei e numită gastropexie. Plaga peretelui abdominal anterolateral se suturează etanş, fixînd în ea tubul din cauciuc.

Gastrostomia (procedeul Ştamm–Senn–Kader). După laparotomie se exteriorizează peretele anterior al stomacului şi aproape de porţiunea cardiacă se aplică trei suturi „în bursă" (la copii două), dispuse una sub alta la distanţa de 1,5–2 cm (fig. 127). În centrul suturii superioare (interne) incizăm peretele stomacului, introducem tubul din cauciuc şi, începînd cu firul intern, strîngem consecvent suturile „în bursă". La copii tubul se fixează suplimentar cu 2–3 suturi de peretele stomacului, formînd un mic canal. Se exteriorizează tubul prin incizie suplimentară a tegumentelor moi, realizăm gastropexia.

La crearea fistulelor tubulare e necesară fixarea minuţioasă a peretelui anterior al stomacului de peritoneul parietal. Acest procedeu permite a izola cavitatea peritoneală de mediul ambiant şi a evita complicaţiile grave.

Gastrostomia (procedeul Beck–Jiano). Pe linia mediană superioară se incizează în planuri succesive peretele abdominal anterolateral. Se exteriorizează stomacul, se incizează arcada vasculară pe curbura mare, constituită din arterele gastroepiploice dreaptă şi stîngă. Secţionarea arcadei se efectuează la limita dintre porţiunea pilorică şi corp, de la acest punct se croieşte un lambou în formă de limbă. Baza lamboului cu lungimea de 4–5 cm e îndreptată spre fundul stomacului. Pe mucoasa lamboului se aranjează tubul din cauciuc, marginile lamboului se suturează formînd un manşon, care împreună cu tubul se fixează de marginile plăgii peretelui abdominal. Defectul stomacului format în urma creării lamboului se suturează, aplicînd suturi separate în două planuri. Tubul constituit din peretele stomacului barează evacuarea conţinutului gastric. Plaga peretelui abdominal anterolateral se suturează strat cu strat mai sus şi mai jos de tubul fixat. Se aplică un pansament aseptic.

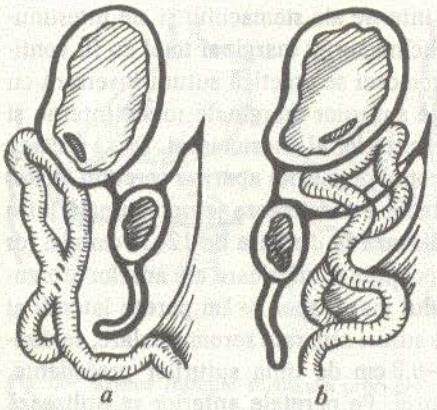

Fig. 128. Schema variantelor de gastroenteroanastomoză:
a – gastroenteroanastomoză precolică anterioară;
b – gastroenteroanastomoză retrocolică posterioară

Gastrostomia mică. În unele cazuri postoperatorii, de exemplu, după rezecţia stomacului, în scopul decompresiunii drenării bontului stomacal, operaţia se desăvîrşeşte cu crearea fistulei temporare. Se practică o incizie pe peretele anterior al bontului stomacal, apoi introducem un cateter cu obturator nr. 10–12. Pe marginile incizate se aplică suturi seromusculare. În balon se introduce lichid care îl extinde, ridicăm tubul în sus pînă ce peretele stomacului va fi lipit de peritoneul parietal. Plaga peretelui abdominal se suturează strat cu strat, cateterul se fixează de piele. Peste cîteva ore peretele stomacului se contopeşte cu peritoneul parietal. Cateterul e reţinut în stomac cîteva zile pentru drenarea secreţiei gastrice. După extragerea lui, orificiile din pereţii stomacului şi ai abdomenului se închid de sine stătător. În loc de cateter se poate utiliza un tub din polietilenă, fixîndu-l de peretele stomacului prin aplicarea suturii „în bursă".

Gastroenteroanastomoza. Indicaţii: procese patologice (tumori, ulcere cicatrizate) cu sediul în porţiunea pilorică a stomacului sau în segmentul iniţial al duodenului, ce duc la dereglarea evacuării conţinutului gastric în intestin sau la dezvoltarea stenozei pilorului. Scopul operaţiei este crearea de anastomoze între stomac şi porţiunea iniţială a intestinului subţire. Evacuarea conţinutului gastric se va efectua din stomac direct în jejun, ocolind duodenul. Poziţia anastomozei în raport cu axa stomacului poate fi orizontală, verticală sau oblică. Anastomoza se efectuează la distanţa de 8–10 cm de pilor, mai aproape de marea curbură. E de dorit ca segmentul aferent al intestinului să fie situat cu 4–5 cm mai sus de cel eferent.

Actualmente, din procedeele existente de creare a anastomozei între stomac şi jejun, se utilizează frecvent gastroenteroanastomoza antecolică anterioară *(gastroenteroanastomosis antecolica anterior)* şi gastroenteroanastomoza retrocolică posterioară *(gastroenteroanastomosis retrocolica posterior* (fig. 128). La alte variante se recurge rar.

Gastroenteroanastomoza antecolică anterioară (procedeul Völfler).

Poziţia bolnavului – în decubit dorsal.

Anestezia – narcoză intratraheală.

Tehnica operatorie. Se efectuează laparotomia mediană superioară. Colonul transvers şi marele epiploon se ridică în sus. Se introduce mîna în cavitatea abdominală şi, lunecînd la stînga de-a lungul rădăcinii mezocolonului transvers către coloana vertebrală, se flexează indexul şi, reclinîndu-l în sus, se determină flexura duodenojejunală sau porţiunea iniţială a jejunului. Se exteriorizează prima ansă intestinală. La crearea anastomozei utilizăm segmentul jejunal, situat la distanţa de 50–60 cm de unghiul duodenojejunal. Se exteriorizează stomacul, pe peretele lui anterior e adusă ansa intestinală anterior faţă de marele epiploon şi colonul transvers. Ansele se fixează cu două fire de susţinere în aşa mod, încît porţiunea aferentă a ei să fie situată mai aproape de curbura mică şi de porţiunea cardiacă a stomacului, cea aferentă – învecinată cu curbura mare şi segmentul piloric al stomacului. Ansa intestinală fixată în direcţie puţin oblică se suturează cu fire separate seromusculare de peretele anterior al stomacului pe o lungime de 10 cm.

Regiunea operatorie se izolează cu comprese de tifon, firele suturilor se îndepărtează cu excepţia celor de la margini. La distanţa de 0,7–0,8 cm de linia suturilor, se deschide stomacul şi

se aspiră conţinutul, apoi se incizează intestinul. Buzele interne ale stomacului şi ale intestinului sau peretele posterior al anastomozei se suturează aplicînd surjet marginal total cu fir continuu, pe buzele externe sau pe peretele anterior al anastomozei se practică sutura inversară cu fir continuu de tip Schmieden. Se îndepărtează capetele suturilor marginale totale interne şi se aplică suturi cu fire separate seromusculare pe peretele anterior al anastomozei. După crearea anastomozei gastrointestinale antecolice anterioare, cu scopul de a evita apariţia cercului vicios, care rezultă după utilizarea ansei intestinale lungi, se practică anastomoza jejunojejunală între ansele aferentă şi eferentă (procedeul Braun). Ea se realizează la distanţa de 12–15 cm mai jos de anastomoza gastrointestinală, determinînd la început porţiunile inferioare ale anselor aferentă şi eferentă situate la marginea inferioară a epiploonului mare, apoi fixăm pereţii laterali ai anselor cu două fire de susţinere. Aplicăm primul plan de suturi separate seromusculare, se disecă pereţii ambelor anse intestinale la distanţa de 0,7–0,8 cm de linia suturilor precedente, suturăm buzele interne, apoi cele externe ale anastomozei. Pe peretele anterior se utilizează suturi seromusculare separate. Plaga peretelui abdominal anterolateral se suturează în planuri succesive. Se aplică pansament steril.

Gastroenteroanastomoza retrocolică posterioară (procedeul Hacker–Peterson). La realizarea anastomozei se utilizează segmentul jejunal localizat la distanţa de 8–10 cm de unghiul duodenojejunal. Prin breşa practicată în zona avasculară a mezocolonului transvers în direcţie verticală sau puţin oblică se scoate peretele posterior al stomacului, pe care îl fixăm cu două fire de susţinere. Se alătură ansa intestinală în poziţie verticală (perpendicular axului stomacal), apoi se fixează de peretele stomacului cu două suturi seromusculare. După aceasta ansa intestinală aferentă se află pe curbura mică, cea eferentă – pe curbura mare a stomacului. Ridicînd în sus firele de susţinere, menţinem anastomoza, astfel uşurînd aplicarea suturilor. Consecutiv se aplică două planuri de suturi pe buzele interne, pe peretele posterior şi două pe buzele externe, pe peretele anterior al anastomozei, după metoda descrisă mai sus. Ansa intestinală aferentă se fixează suplimentar cu cîteva suturi seromusculare de peretele posterior al stomacului, mai sus de anastomoză,cu scopul de a evita producerea cercului vicios. E necesar ca locul anastomozei să fie fixat minuţios la marginile orificiului obţinut în mezocolonul transvers. În caz contrar, după operaţie ansele intestinului subţire pot pătrunde prin alunecare în bursa omentală, unde pot fi strangulate. Anastomoza se deplasează cu prudenţă în jos şi se fixează cu fire separate seromusculare de marginile orificiului din mezocolonul transvers. Plaga peretelui abdominal se suturează strat cu strat.

Rezecţia stomacului *(rezectio ventriculi)* – înlăturarea parţială a stomacului. Se poate reseca orice segment al stomacului inclusiv cu extirparea totală – gastrectomia. Distingem diverse modificări de rezecţie a stomacului, însă la baza majorităţii lor se află două procedee: Billroth I şi Billroth II (fig. 129). La rezecţia după Billroth I, se utilizează anastomoza terminoterminală între bontul stomacului şi începutul duodenului. Procedeul Billroth II se deosebeşte prin faptul că bontul stomacului şi duodenul se suturează complet, iar partea restantă a stomacului se uneşte cu segmentul iniţial al jejunului, realizînd anastomoza laterolaterală. Sub aspect fiziologic, mai potrivit este procedeul Billroth I, deoarece după realizarea lui se păstrează pasajul, deplasarea conţinutului prin duoden. Actualmente rezecţia „clasică" după Billroth II se utilizează rar. Majoritatea chirurgilor recurg la una din modificările moderne.

Rezecţia stomacului – procedeul Billroth I. Indicaţii: tumorile benigne şi maligne ale stomacului, ulcerele gastrice complicate (penetrante şi caloase etc.).

Poziţia bolnavului – în decubit dorsal.

Anestezia – narcoză intratraheală.

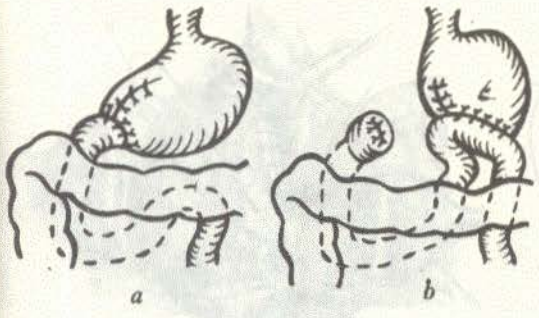

Fig. 129. Schema rezecției stomacale: procedeele Billroth I *(a)* și Billroth II *(b)*

Tehnica operatorie. Se efectuează laparotomia mediană superioară. Exteriorizăm stomacul, pe curbura mare se mobilizează porțiunea proiectată pentru rezecție. Extindem ligamentul gastrocolic și în zona lui avasculară, în limitele treimii inferioare a stomacului, se face un orificiu cu bisturiul sau foarfecele. Sub control vizual, pe ligamentul gastrocolic, se aplică două pense hemostatice paralel curburii mari a stomacului. Se rezecă porțiunea ligamentului împreună cu vasele aflate între pense și se ligaturează, apoi pensele se deplasează mai departe pe ligament. În așa mod se izolează stomacul pe curbura mare în stînga pînă la nivelul de proiecție a rezecției și în dreapta pînă la duoden. La nivelul pilorului separăm și ligaturăm trunchiul arterei gastroepiploice drepte. Deplasăm stomacul în jos și efectuăm mobilizarea lui pe curbura mică. Se ligaturează ramurile arterei gastrice stîngi, apoi artera gastrică dreaptă. La ligaturarea ultimei e necesar a controla minuțios toate manevrele chirurgicale din jurul ligamentului hepatoduodenal, cu scopul de a nu leza vasele și canalul coledoc. De menționat, la fel, necesitatea păstrării ramurilor arterei pancreatoduodenale.

E mai rațional de început rezecția stomacului după procedeul Billroth I în porțiunea lui superioară. Se aplică o pensă din partea marii curburi a stomacului perpendicular axului pe o lungime puțin mai mare decît diametrul porțiunii inițiale a duodenului. A doua pensă se practică din partea curburii mici în întîmpinare pînă la îmbinarea cu cea precedentă. Paralel și mai distal de pensele aplicate, pe toată lățimea stomacului, în același mod, fixăm încă două pense și între ele se secționează stomacul. Pe porțiunea inițială a duodenului se aplică două pense și între ele se incizează porțiunea stomacului proiectată pentru rezecție. Din partea curburii mici o porțiune a bontului gastric se suturează la început, aplicînd sutura hemostatică, apoi surjetul marginal total, iar firul se strînge după îndepărtarea pensei (fig. 130). Deasupra practicăm suturi separate seromusculare începînd din punctul superior de mobilizare a curburii mici. În prezent majoritatea chirurgilor folosesc în acest scop aparate speciale de suturare.

Porțiunea nesuturată a bontului gastric și porțiunea inițială a duodenului, fixate cu pense, se alătură și pe peretele posterior al anastomozei se aplică suturi separate seromusculare. Înlăturăm pensele și pe buzele posterioare ale anastomozei se aplică sutura marginală totală, pe cele anterioare – sutura invaginantă de tip Schmieden, apoi, deasupra, suturi cu fire separate seromusculare. Plaga peretelui abdominal se suturează strat cu strat.

Rezecția stomacului după procedeul Billroth II în modificarea Hofmeister–Finsterer. Se efectuează laparotomia mediană superioară, porțiunea stomacului proiectată pentru rezecție se mobilizează pe curburile mare și mică. Duodenul se secționează între două pense sub pilor. Stomacul se izolează cu comprese umede de tifon, apoi se deplasează la stînga și în sus. Bontul duodenului se formează utilizînd unul din procedeele practicate, de exemplu, procedeul Moynihan (fig. 131). La început în jurul pensei se suturează pereții anterior și posterior ai intestinului, printr-o sutură în surjet marginal total. Se deschid ramurile și se înlătură cu prudență pensa, apoi strîngem firul suturii. Schimbăm instrumentarul, mănușile, aplicăm sutura circulară „în bursă" (sau două suturi semicirculare cu suturi suplimentare seromusculare separate sau „în Z"), care invaginează în lumen surjetul marginal total. La necesitate, se efectuează suplimentar peritonizarea, suturînd pe bontul duodenal un lambou pediculat din epiploon sau fixînd bontul duodenal pe capsula pancreasului.

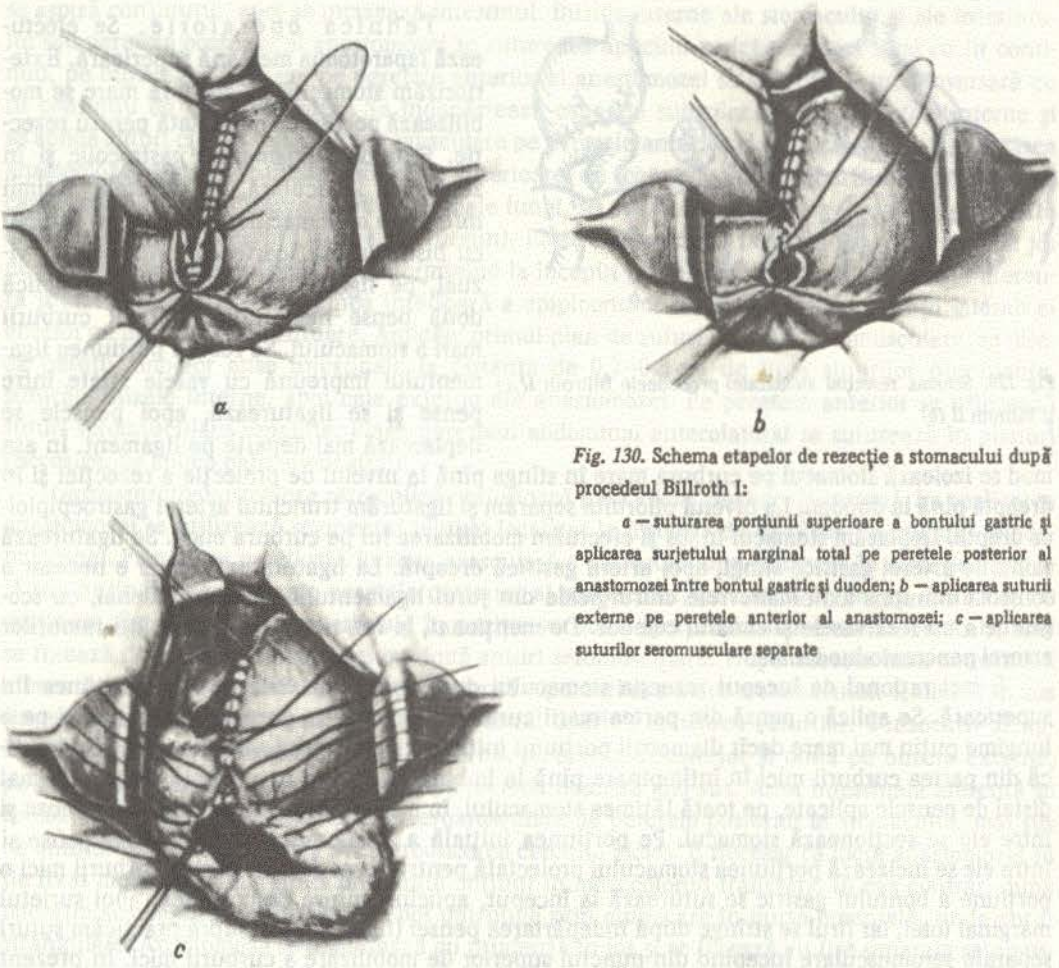

Fig. 130. Schema etapelor de rezecţie a stomacului după procedeul Billroth I:

a — suturarea porţiunii superioare a bontului gastric şi aplicarea surjetului marginal total pe peretele posterior al anastomozei între bontul gastric şi duoden; *b* — aplicarea suturii externe pe peretele anterior al anastomozei; *c* — aplicarea suturilor seromusculare separate

La ulcerele penetrante în pancreas, bontul duodenal se constituie atipic după procedeul S. S. Iudin în formă de „melc". Corespunzător limitei superioare craniene de rezecţie, pe stomac se aplică consecutiv o pensă din partea curburii mari pe lungimea egală cu diametrul anastomozei, a doua pensă – din partea micii curburi în direcţia primei pînă la unirea cu cea precedentă. Distal şi paralel de pensele aplicate, în acelaşi mod se practică încă două pense, între ele se secţionează, apoi se extirpează porţiunea stomacului proiectată pentru rezecţie.

Pe bontul gastric sub pensa de sus, aplicată din partea micii curburi, se aplică sutura hemostatică, la vîrful pensei ultimul punct de sutură se strînge în laţ. Pensa se îndepărtează şi cu acelaşi fir suturăm în direcţie opusă bontul cu surjet marginal total. Apoi se aplică suturi separate seromusculare (fig. 132, *a, b, c*).

Porţiunea iniţială a jejunului se extrage în etajul superior al cavităţii abdominale prin breşa porţiunii avasculare a mezocolonului transvers. Ansa intestinală se fixează de peretele posterior al bontului gastric astfel încît segmentul aferent să fie îndreptat spre mica curbură, iar cel eferent – spre marea curbură a stomacului. Lungimea porţiunii intestinale de la unghiul duodenojejunal pînă la mica curbură a stomacului să nu depăşească 10 cm. Ansa intestinală se suturează de bontul gastric cu fire separate seromusculare paralel pensei aplicate pe stomac la o distanţă de 0,5–1 cm de la marginea ei, iar intervalul dintre punctele de sutură să fie egal cu 0,5 cm. Fire-

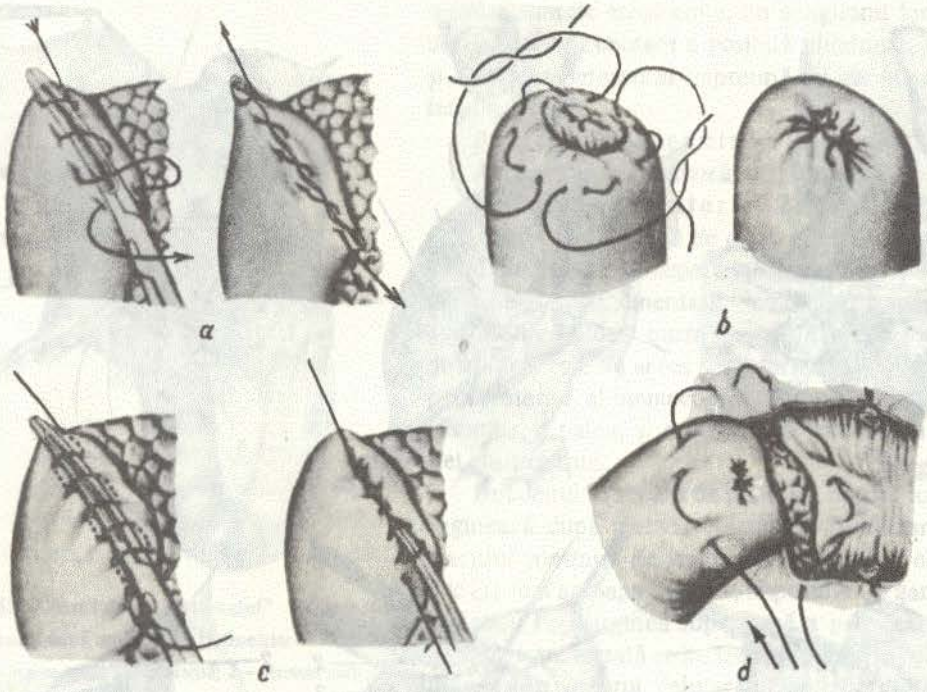

Fig. 131. Schema toaletei bontului duodenal la rezecţia stomacală după procedeul Billroth II:

a — aplicarea suturii cu fir continuu; *b* — invaginarea bontului intestinal prin două suturi „în semibursă"; *c* — etapele de constituire a bontului duodenal — procedeul Moynihan; *d* — peritonizarea bontului duodenal

le suturilor se înlătură, cu excepţia primului şi ultimului, acoperim regiunea cîmpului operator cu şerveţele sterile, incizăm peretele intestinului la 0,5 cm de linia suturilor aplicate. Peretele stomacului se incizează pe marginea proximală a pensei, apoi se îndepărtează împreună cu ea.

Cu aspiratorul evacuăm conţinutul din bontul gastric. Bontul gastric împreună cu jejunul suturat de el cu fire separate seromusculare se ridică cu firele de susţinere. Peretele posterior al anastomozei sau buzele interne ale stomacului şi intestinului subţire se suturează cu surjet marginal total. Strîngem în laţ ultimul punct de sutură şi cu acelaşi fir continuăm joncţiunea buzelor externe ale peretelui anterior, folosind sutura marginală de tip Schmieden. Îndepărtăm capetele suturii interne. Pe peretele anterior al gastroenteroanastomozei se aplică suturi seromusculare separate (fig. 132, *d, e, f, g*). Segmentul aferent al jejunului se fixează cu cîteva suturi seromusculare de-a lungul liniei suturilor aplicate în direcţia micii curburi a stomacului, formînd „pintenul". Cu această manevră se creează condiţii de evacuare a conţinutului gastric în direcţia segmentului intestinal eferent (fig. 133). Se deplasează anastomoza în breşa mezocolonului transvers şi, cu fire seromusculare separate, se suturează marginile orificiului din mezocolon la bontul gastric. Prin această manevră, se evită strangularea segmentului aferent şi a celui eferent în breşa mezocolonului. Plaga peretelui abdominal se suturează etanş.

Rezecţia subtotală a stomacului. Se îndepărtează 4/5 de organ, ce constituie aproximativ 80%. Există: *rezecţie subtotală simplă,* se practică în ulcerele cu sediul în partea superioară a curburii mici, şi *rezecţia subtotală vastă* care se efectuează în tumori operabile ale stomacului. Rezecţia subtotală se deosebeşte prin faptul că 4/5 din stomac se îndepărtează împreună cu

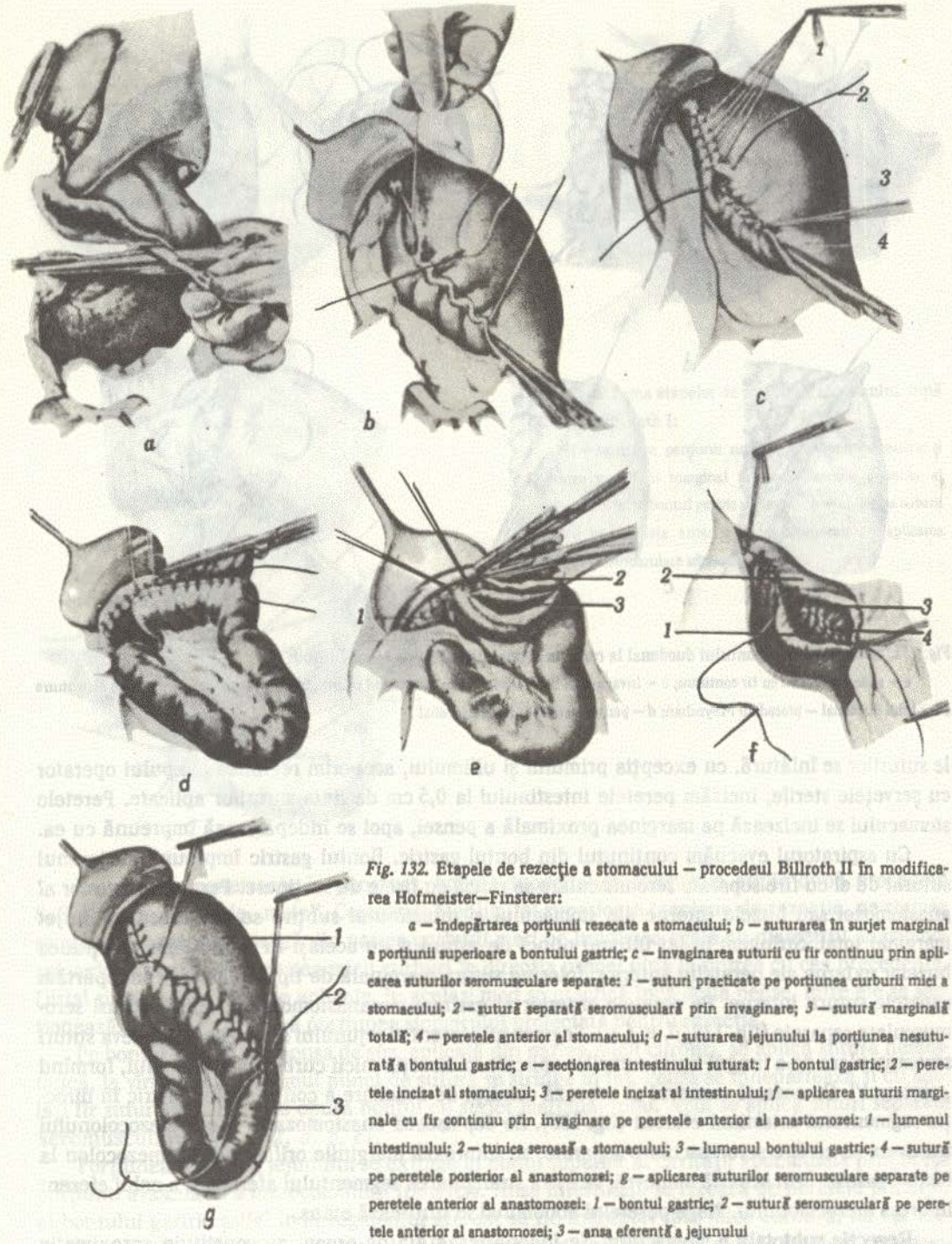

Fig. 132. Etapele de rezecție a stomacului — procedeul Billroth II în modificarea Hofmeister—Finsterer:

a — îndepărtarea porțiunii rezecate a stomacului; *b* — suturarea în surjet marginal a porțiunii superioare a bontului gastric; *c* — invaginarea suturii cu fir continuu prin aplicarea suturilor seromusculare separate: *1* — suturi practicate pe porțiunea curburii mici a stomacului; *2* — sutură separată seromusculară prin invaginare; *3* — sutură marginală totală; *4* — peretele anterior al stomacului; *d* — suturarea jejunului la porțiunea nesuturată a bontului gastric; *e* — secționarea intestinului suturat: *1* — bontul gastric; *2* — peretele incizat al stomacului; *3* — peretele incizat al intestinului; *f* — aplicarea suturii marginale cu fir continuu prin invaginare pe peretele anterior al anastomozei: *1* — lumenul intestinului; *2* — tunica seroasă a stomacului; *3* — lumenul bontului gastric; *4* — sutură pe peretele posterior al anastomozei; *g* — aplicarea suturilor seromusculare separate pe peretele anterior al anastomozei: *1* — bontul gastric; *2* — sutură seromusculară pe peretele anterior al anastomozei; *3* — ansa eferentă a jejunului

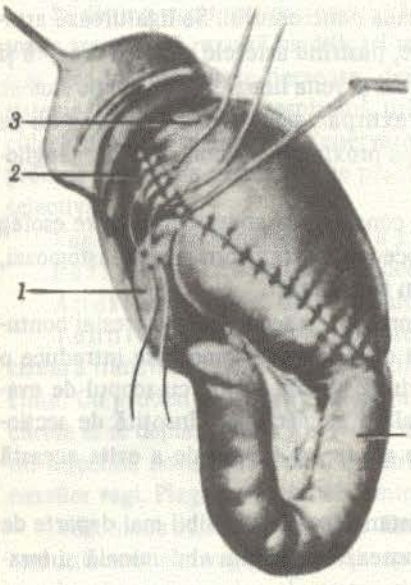

Fig. 133. Constituirea „pintenului" în rezecţia stomacului după modificaţia Hofmeister–Finsterer: *1* — ansa intestinală aferentă; *2* — peretele posterior al bontului gastric; *3* — peretele anterior al bontului gastric; *4* — ansa intestinală eferentă

micul şi marele epiplooane, cu ganglionii lor limfatici. În cazuri concrete e posibilă eliminarea splinei şi a cozii pancreasului împreună cu ganglionii limfatici regionali.

Poziţia bolnavului – în decubit dorsal.

Anestezia – narcoză intratraheală.

Tehnica operatorie. *Laparotomie mediană superioară sau calea de acces operatorie paramediană din stînga.* Se separă cu foarfecele epiploonul mare de la tenia omentală a colonului transvers, în aşa mod deschidem bursa omentală. Acest procedeu deschide o cale de acces operatorie largă către peretele posterior al stomacului, care ne permite de a examina, a palpa, şi a determina volumul intervenţiei chirurgicale.

Duodenul se separă de pilor, iar bontul lui se invaginează după metoda obişnuită. Mobilizarea stomacului continuă de jos în sus, secţionînd omentul mic cît mai aproape de ficat, împreună cu ganglionii limfatici. Pe marginea superioară a pancreasului în direcţie transversală se incizează peritoneul parietal, îndepărtăm ţesutul celular cu ganglionii limfatici din spaţiul retroperitoneal. Se separă ţesutul celular de *a. hepatica communis,* trunchiul celiac şi artera lienală. Ligaturăm şi secţionăm arterele gastrică dreaptă şi gastroepiploică dreaptă. Stomacul cu marele şi micul epiplooane separate de ţesutul celular şi ganglionii limfatici se întorc în stînga, apoi se ligaturează. Se secţionează artera gastrică stîngă şi se extirpează porţiunea stomacului rezecată împreună cu ganglionii limfatici.

Separăm ganglionii limfatici situaţi pe porţiunea cardiacă a stomacului, apoi decidem a elimina sau nu splina şi coada pancreasului. După mobilizarea stomacului, 4/5 din el împreună cu ligamentele, epiploonul şi ganglionii limfatici se înlătură. Se aplică anastomoza între bontul gastric şi jejun, deplasată prin breşa mezocolonului transvers. Cu scopul de a mări volumul bontului gastric, anastomoza se efectuează pe tot parcursul inciziei stomacului. Unii chirurgi aplică suplimentar anastomoza laterolaterală între segmentele aferent şi eferent ale jejunului. E posibilă şi practicarea enterostomiei decompresive. Plaga peretelui abdominal se suturează în planuri succesive.

Rezecţia porţiunii cardiace a stomacului. Indicaţii: tumorile maligne situate în segmentele cardiac al stomacului şi inferior al esofagului.

Poziţia bolnavului – în decubit dorsal.

Anestezia – narcoză intratraheală.

Tehnica operatorie. Calea de acces operatorie variază: abdominală sau toracică prin spaţiul intercostal VII şi toracoabdominală.

Calea de acces toracică stîngă sau toracotomia strat cu strat se practică în spaţiul intercostal VII, începînd cu arcada costală pînă la linia axilară medie. Plaga se extinde, cu depărtătoare se abordă esofagul, în jurul lui se aplică o bandeletă de susţinere din cauciuc. Se incizează diafragmul pe parcurs de 10–15 cm pînă la esofag, pătrundem în cavitatea abdominală, prin omentul mic şi ligamentul gastrocolic se creează orificiul pentru a aplica în jurul stomacului a doua bandeletă de susţinere din cauciuc. Între cele două bandelete se mobilizează stomacul pe

cuiburile mică şi mare. La indicaţii, mobilizăm splina şi coada pancreasului. Se ligaturează arterele gastrică stîngă şi gastroepiploică stîngă, gastrice scurte, păstrînd arterele gastrică dreaptă şi gastroepiploică dreaptă. La splenectomie se ligaturează artera şi vena lienale. Aplicăm pe stomac în direcţie oblică aparatul de suturare SBS şi o pensă, apoi extirpăm porţiunea mai mare a lui pe curbura mică. Se îndepărtează blocul alcătuit din porţiunea proximală a stomacului cu ganglionii limfatici şi alte organe, în dependenţă de indicaţii.

Urmează etapa complicată de mare responsabilitate – constituirea anastomozei între esofag şi bontul gastric. Sînt descrise numeroase variante şi procedee în transformarea anastomozei, însă cel mai cert e procedeul Swit cu practicarea suturilor în trei planuri.

La realizarea diverselor variante de esofagogastroanastomoză, cu scopul decompresiei bontului gastric pe un termen de 24–48 ore, după operaţie mai distal de anastomoză se introduce o sondă. Sonda poate fi înlocuită cu gastrostomia tubulară după Witzel, iniţial cu scopul de evacuare, apoi de alimentare a bolnavului. Rezecţia proximală a stomacului e însoţită de secţionarea ambilor nervi vagi, deci e posibil pilorospasmul. De aceea, cu scopul de a evita această complicaţie, Wangesteen propune practicarea pilorotomiei.

Suturăm diafragmul, fixînd în el bontul gastric la o distanţă pe cît e posibil mai departe de anastomoză pentru a suprima insuficienţa suturilor. Se drenează cavităţile abdominală şi toracică. Plaga operatorie se suturează strat cu strat.

Gastrectomia *(Gastrectomia).* Indicaţii: tumoarea malignă difuză a stomacului.

Poziţia bolnavului – în decubit dorsal.

Anestezia – narcoză intratraheală.

Tehnica operatorie. Se execută laparotomia mediană superioară. La necesitate se îndepărtează procesul xifoid şi incizia se prelungeşte suplimentar în stînga. Se practică şi toracotomia. Separăm marele epiploon de colonul transvers, examinăm bursa omentală, determinăm concreşterea tumorii cu organele vecine. După precizarea volumului operaţiei se ligaturează arterele gastrică dreaptă şi gastroepiploică dreaptă. Folosind două pense, disecăm duodenul, deplasăm stomacul în stînga şi în sus, apoi ligaturăm şi secţionăm *a. et v. gastrica sinistra.*

În rezecţia cozii pancreasului *a. et v. lienalis* se ligaturează la nivelul de extirpare. Partea inferioară a splinei se separă de intestinul gros, se deplasează în sus şi se secţionează plicile peritoneului. Se efectuează incizia pe pancreas, suturăm canalul şi marginile inciziei, separăm ţesutul celular cu ganglionii limfatici situaţi mai sus de loja pancreasului pînă la diafragm. Următoarea etapă e secţionarea între două pense a esofagului şi extirparea blocului unic alcătuit din stomac cu marele şi micul epiplooane, ganglionii limfatici, splina şi coada pancreasului.

Se realizează anastomoza între esofag şi intestinul subţire. Această etapă a operaţiei e complicată, avînd scopul de a reconstrui tubul digestiv. Există mai mult de 50 de procedee de reconstrucţie, începînd cu esofagoduodenostomia directă pînă la folosirea diferitelor grefe din intestinul subţire sau gros. Un procedeu simplu de reconstrucţie prezintă Roux. Bontul duodenal se suturează, ansa jejunală mobilizată şi deplasată prin breşa mezocolonului transvers se secţionează, între bontul creat al segmentului eferent jejunal şi esofag se practică anastomoza terminolaterală. Al doilea capăt al intestinului se anastomozează terminolateral cu segmentul eferent jejunal. Se suturează marginea orificiului mezocolonului cu jejunul şi mezoul lui. Plaga peretelui abdominal se suturează în planuri succesive. Cavitatea abdominală se drenează.

Vagotomia *(Vagotomia).* Esenţa operaţiei constă în următoarele: după secţionarea fibrelor nervoase parasimpatice, care inervează stomacul, scade considerabil faza complicată refractară de digestie gastrică, deci se micşorează brusc secreţia sucului gastric. Aceasta contribuie la cicatrizarea ulcerelor, e posibilă salvarea bolnavilor de recidive ale ulcerului gastric. Vagotomia, de regulă, se combină cu una din operaţiile ce drenează stomacul.

Se disting vagotomiile: tronculară, selectivă şi selectivă proximală. De menţionat că la vagotomia tronculară rezultă modificări morfologice considerabile în viscerele cavităţii abdominale, mai ales în elementele nervoase, dereglări funcţionale în organele tubului digestiv şi în alte sisteme (cardiovascular, respirator, urinar). Modificările se datorează faptului că vagotomia tronculară produce la început denervarea organelor etajului superior al cavităţii abdominale. În prezent vagotomia tronculară se practică în chirurgia de urgenţă. Mai mare efect are vagotomia selectivă.

Vagotomia tronculară. Indicaţie: ulcerul hemoragic gastroduodenal.

Poziţia bolnavului – în decubit dorsal.

Anestezia – narcoză intratraheală cu anestezia locală a nervilor vagi.

Tehnica operatorie. Se efectuează laparotomia paramediană superioară stîngă. Se incizează transversal peritoneul în locul de trecere de pe diafragm pe porţiunea cardiacă a stomacului. Cu prudenţă se separă esofagul, în jurul lui se aranjează un tub din cauciuc, cu ajutorul căruia el se deplasează în jos. După manevră abordăm şi palpăm ramurile nervilor vagi. Perinevral injectăm novocaină şi consecvent incizăm, apoi extirpăm porţiuni de 2–3 cm din ramurile nervilor vagi. Plaga peretelui abdominal anterolateral se suturează strat cu strat.

Vagotomia selectivă gastrică. Esenţa intervenţiei chirurgicale constă în secţionarea tuturor ramurilor nervilor vagi îndreptaţi spre stomac.

Indicaţie: ulcerele gastric şi duodenal.

Poziţia bolnavului – în decubit dorsal.

Anestezia – narcoză intratraheală combinată cu anestezia locală a nervilor vagi.

Tehnica operatorie. Se efectuează laparotomia mediană superioară. Separăm porţiunea cardiacă a stomacului, incizăm peritoneul visceral în locul de trecere de pe diafragm pe stomac, esofagul se trage în jos. Pe peretele anterior al esofagului se abordează trunchiul nervului vag anterior şi se determină locul de deviere a ramurilor îndreptate spre hilul ficatului şi se separă cu prudenţă. Ramurile deplasate spre stomac se secţionează. Depistăm trunchiul nervului vag posterior în locul de deviere a ramurilor, cea îndreptată spre trunchiul celiac se îndepărtează puţin, cele deplasate spre stomac se secţionează.

La *vagotomia selectivă proximală* în modul descris anterior se secţionează toate ramurile scurte deplasate spre stomac, cele lungi îndreptate spre partea pilorică a stomacului se păstrează.

Operaţiile de drenare la vagotomie se efectuează cu scopul de a evita spasmul pilorului.

Tehnica operatorie. Frecvent se practică plastia pilorului după procedeul Heineke–Mikulicz. După laparotomie se efectuează o incizie longitudinală de 6–8 cm pe pilor în aşa mod ca o jumătate din ea să revină porţiunii pilorice a stomacului, iar a doua jumătate – duodenului. La extinderea plăgii cu firele de susţinere în direcţiile ascendentă şi descendentă ea capătă formă transversală. Se aplică suturi în două rînduri: planul intern în surjet marginal total, cel extern – cu fire seromusculare separate (fig. 134).

La plastia pilorului prin procedeul Finney, partea pilorică a stomacului şi cea iniţială a duodenului se incizează „în U", apoi se realizează anastomoza laterolaterală (fig. 135). În caz de stenoză pronunţată a pilorului ca urmare a ulcerului calos, se practică gastroduodenostomia – procedeul Jabouley (fig. 136).

Experienţa căpătată în tratamentul chirurgical al ulcerelor gastric şi duodenal prin intermediul vagotomiei a dovedit că în cazuri concrete, deşi tehnica vagotomiei e corectă, efectul nu este pozitiv, sau dacă este, numai temporar. Cazurile se explică prin factori anatomici concreţi. S-a constatat că vagotomia tronculară nu poate lipsi stomacul complet de inervaţia parasimpatică, deoarece nervii vagi şi simpatici fac schimb de fibre nervoase în regiunile cervicală şi toracică. Reiese că o parte din fibrele nervoase parasimpatice, deplasîndu-se cu nervii simpatici, splanhnici, cu plexul celiac, împreună cu filete nervoase simpatice, pot să pătrundă parava-

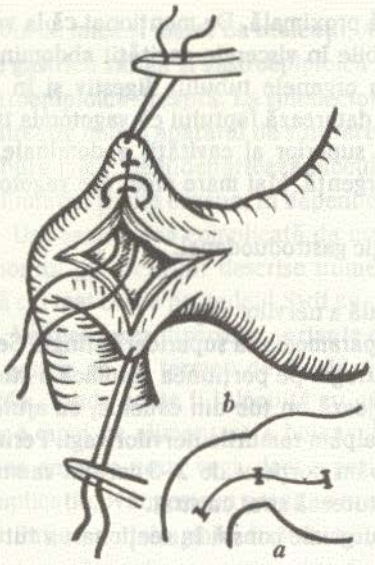

Fig. 134. Plastia pilorului după procedeul Heineke–Mikulicz:
a — incizia longitudinală; *b* — sutură în direcție transversală

Fig. 135. Plastia pilorului după procedeul Finney:
a — incizia „în U"; *b* — sutură în direcție transversală (gastroduodenostomia)

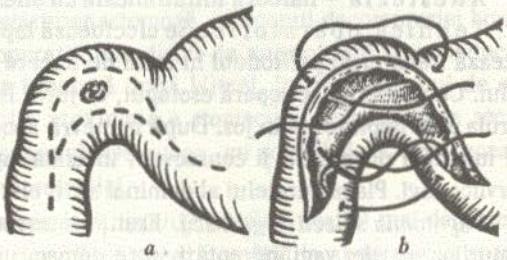

zal în stomac. Numărul lor ajuns în stomac pe cale colaterală depinde de manifestarea individuală a ligaturilor anatomice între nervii vagi și simpatici din regiunile cervicală și toracică.

La practicarea vagotomiei selective un rol considerabil îl are distincția individuală în structura ramurilor trunchiurilor nervilor vagi ce se deplasează în diverse porțiuni ale stomacului.

Suturarea perforațiilor ulceroase în stomac sau duoden. Indicații: ulcerele perforante gastrice sau duodenale.

Poziția bolnavului – în decubit dorsal.

Anestezia – narcoză intratraheală.

Tehnica operatorie. Prin laparotomia mediană superioară se abordează orificiul în stomac sau în duoden. La situarea lui în peretele posterior al stomacului e necesar a pătrunde în bursa omentală mai frecvent prin incizarea ligamentului gastrocolic. În caz că orificiul e acoperit de țesut fibros dens, atunci el se înlătură și aplicăm două planuri de suturi separate seromusculare în direcție transversală (perpendicular axului stomacal sau duodenal) pentru a evita stenoza. Cu scop de peritonizare, deasupra planului doi de suturi se fixează un lambou pediculat din epiploon sau din alte țesuturi (fig. 137). Suturarea ulcerului perforant poate fi combinată cu vagotomia.

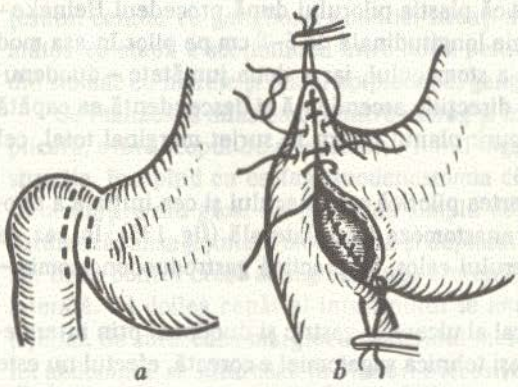

Fig. 136. Plastia pilorului după procedeul Jabouley:
a — secționarea stomacului și a duodenului; *b* — gastroduodenostomia

Se elimină conținutul din cavitatea abdominală cu aspiratorul. Peretele abdominal se suturează în planuri succesive. Cavitatea abdominală se drenează.

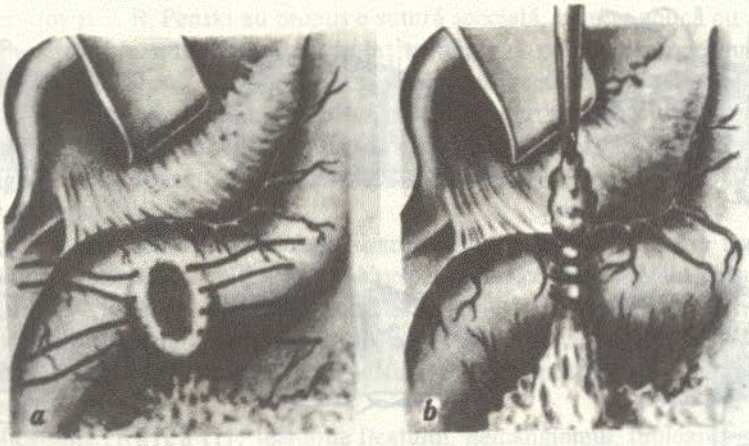

Fig. 137. Acoperirea orificiului ulceros în stomac:

a — aplicarea suturilor; *b* — peritonizarea suturilor cu lambou pediculat din epiploon

Intervenţii operatorii pe ficat şi pe căile biliare

Leziunile ficatului. Hepatorafia. Indicaţii: leziuni deschise şi închise ale ficatului, plăgi prin arme de foc, etapa finală în rezecţia ficatului.

Poziţia bolnavului – în decubit dorsal. La nivelul vertebrelor T_{XI-XII} se aranjează un pilier din cauciuc, e posibilă poziţia culcat pe flancul stîng la fel cu pilier sub el.

Anestezia – narcoză intratraheală, suplimentar se utilizează neuroleptanalgezia.

Tehnica operatorie. La plăgi penetrante şi nepenetrante abdominale cu leziuni ale ficatului, frecvent se practică laparotomia mediană superioară, în caz de revizie a lobului drept, se secţionează şi ligamentul falciform. Laparotomia mediană superioară se poate completa cu o incizie transversală prelungită în dreapta sau în stînga.

La traume vaste ale ficatului se practică calea de acces toracoabdominală. Însă utilizarea metodelor actuale de anestezie, combinate cu miorelaxante condiţionează necesitatea de a renunţa la incizii suplimentare.

După laparotomie se efectuează hemostaza, înlăturăm cheagurile de sînge, porţiunile lezate ale ficatului, în mod obligatoriu se efectuează toaleta chirurgicală a plăgii ficatului. În acest scop se incizează econom marginile plăgii, înlăturăm ţesutul traumatizat, ţinînd cont că el regenerează bine. Hemostaza în plagă se efectuează prin ligaturarea vaselor, aplicînd suturi şi tamponament biologic. Scurgerea bilei se opreşte prin ligaturarea căilor biliare intrahepatice.

La leziunile mari ale lobului hepatic e necesară rezecţia, iar în caz de traume marginale – rezecţia conică. Din cele expuse mai sus rezultă că tratamentul chirurgical al ficatului lezat constă iniţial în hemostaza minuţioasă şi îndepărtarea ţesutului neviabil, inclusiv rezecţia ficatului.

Hemostaza certă se obţine prin apropierea şi suturarea marginilor plăgii. Se disting suturi: ordinare şi speciale (fig. 138). Suturile cu fire separate se practică mai frecvent utilizînd ace rotunde şi curbe. Se străpunge parenchimul la distanţa de 2–3 cm de marginea plăgii, traversînd grosimea ei. Plaga se coase cu catgut. De menţionat că parenchimul ficatului uşor se rupe de firele aplicate, de aceea pe marginea organului se aranjează o fîşie din epiploon sau un lambou din ligamentul falciform.

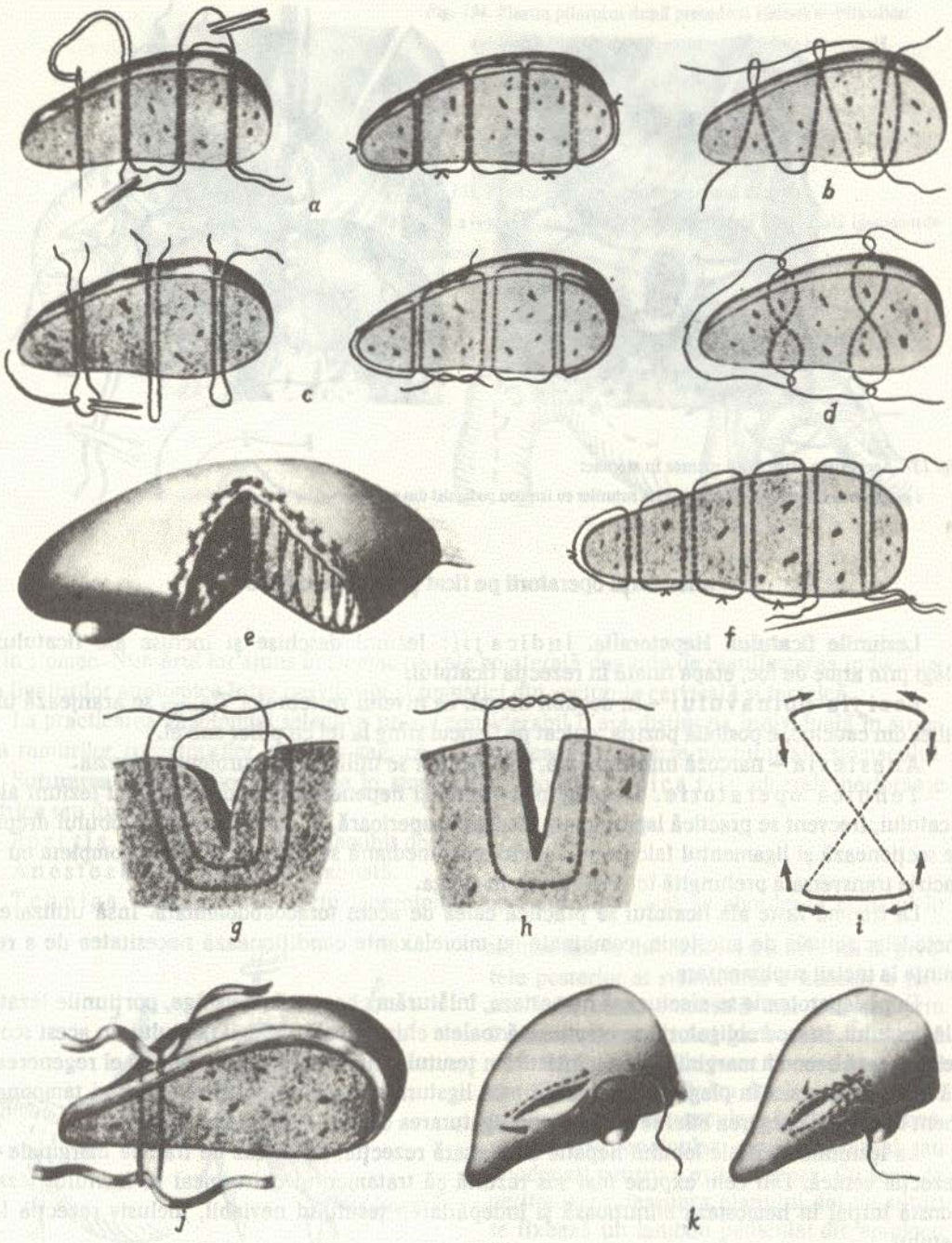

Fig. 138. Suturi aplicate pe ficat:

a — Kuznețov—Penski; *b* — Auvert; *c* — Jiordano; *d* — Labbok; *e* — Oppel; *f* — Varlamov; *g* — Zamoșcin; *h* — Betanelli; *i* — Telkov; *j* — Gritțin; *k* - puncte de suturi suplimentare

M. M. Kuzneţov şi T. R. Penski au propus o sutură specială, care se aplică cu ac bont şi fire duble. Firele punctelor de suturi în formă de laţ traversează parenchimul, comprimînd vasele porţiunii lezate (fig. 138, *a*). A. T. Labbok şi G. A. Orlov au practicat o sutură analogică folosind două ace. Cu mare succes se utilizează suturile „în U", care nu rup ţesutul şi duc la o hemostază eficace. Tong That Tung (Vietnam) recomandă aplicarea suturilor „în X" pe vase izolate. Pentru revizia plăgii şi a hemostazei se practică pensarea temporară a ligamentului hepatoduodenal şi a aortei sub diafragm.

Hemostaza se realizează, în afară de suturarea plăgii, folosind trombina uscată, buretele hemostatic, tifonul hemostatic. Se utilizează tampoane biologice compuse din plasma sîngelui de donator sau fibrinogen uscat cu adaos de remedii hemostatice şi antiseptice.

După toaleta chirurgicală a plăgii ficatului, se introduc tuburi de dren. Nu se recomandă tamponada plăgii, deoarece ea nu asigură hemostaza parenchimului şi apar hemoragii secundare, infectare, sepsis.

Rezecţia ficatului. Indicaţii: leziunile ficatului, hemangiomul, tumoarea primară, tumorile metastatice, abcesele multiple, litiaza hepatică (ultimele două maladii se întîlnesc des în ţările tropicale).

Poziţia bolnavului – în decubit dorsal sau culcat pe flancul stîng cu un pilier sub el.

Anestezia – narcoză intratraheală, suplimentar neuroleptanalgezia.

Tehnica operatorie. Se practică laparotomia mediană superioară – la rezecţia lobului stîng. Lobul drept se rezecă practicînd laparotomia mediană superioară sau calea de acces transrectală din dreapta, prelungită spre arcada costală pînă în spaţiul intercostal VIII, incizînd parţial şi diafragmul.

Variante de rezecţie a ficatului: marginală, segmentară şi lobulară.

Rezecţia marginală a ficatului. Se practică suturi „în U" sau suturile Kuzneţov–Penski (aparate de suturat SO, SPP) pe linia preventivă de rezecţie a ficatului. A. A. Şalimov recomandă a comprima ficatul cu mîinile sau cu pense moi, mai sus de suturile aplicate, pentru a evita hemoragia din vasele necomprimate de suturi. Lateral cu 0,5 cm de suturile aplicate se secţionează cu bisturiul porţiunea traumată a ficatului. Vasele mari şi căile biliare se ligaturează. Pe plagă nu se recomandă a aplica reţele, bandelete din mase plastice (nailon, lavsan, capron etc.), fascii, epiploon, fiindcă sub ele e posibilă acumularea sîngelui şi bilei. În plagă se introduc tuburi de dren.

Rezecţia segmentară (conică) a ficatului. Majoritatea chirurgilor practică rezecţia lobilor ficatului în formă conică, corespunzător limitelor anatomice ale segmentelor după Kuino. Parenchimul ficatului în limitele afectate se suturează în profunzime cu catgut, aplicînd suturi speciale sau cu fire separate păstrînd între ele distanţa de 1 cm. La legarea nodurilor, ultimele fire rup parenchimul ficatului, reţinîndu-se pe vasele mari şi căile biliare. Marginile plăgii se unesc prin suturi „în U".

Rezecţia lobulară a ficatului (hemihepatectomia). Se efectuează mobilizarea lobului corespunzător. La izolarea lobului stîng e necesar a inciza ligamentele: rotund, falciform, triunghiular stîng şi hepatogastric. Mobilizarea lobului drept e mai complicată, se secţionează ligamentul triunghiular drept, separăm ficatul de diafragm pînă la vena cavă inferioară. Lobul drept se trece în stînga cu prudenţă pentru a nu leza glanda suprarenală dreaptă şi vasele ei, venele hepatice care se varsă în vena cavă inferioară.

Rezecţia se realizează prin procedeele „vest" sau „est" (I. Littman).

Procedeul „vest". La extirparea lobului hepatic se separă minuţios formaţiunile anatomice ale hilului hepatic, artera hepatică proprie, canalul coledoc şi vena portă. La îndepărtarea lobului stîng, ligaturăm artera hepatică stîngă, canalul hepatic stîng şi ramura stîngă a venei porte. În urma acestei manevre, lobul stîng capătă culoare albastră, cel drept – cafenie.

Limita colorată a ficatului constituie linia de rezecţie a lobului stîng, pe care se incizează capsula perivasculară fibroasă (Glisson), apoi se înlătură lobul. Ligaturăm vasele, efectuăm hemostaza. Actualmente, după incizarea capsulei, parenchimul lobului extirpat se desprinde presînd cu degetul *(finger fracture method)* sau cu o pensă închisă, cu mînerul bisturiului. Vasele magistrale, canalele biliare se ligaturează şi se secţionează intravisceral. La fel se procedează cu vena hepatică stîngă pînă la vărsarea ei în vena cavă inferioară.

La rezecţia lobului hepatic drept (se înlătură împreună cu vezicula biliară) corespunzător se ligaturează şi se secţionează: artera hepatică dreaptă, ductul hepatic drept şi ramura dreaptă a venei porte, artera cistică, canalul cistic *(a. cystica et ductus cysticus)*. Capsula fibroasă se incizează cu bisturiul, apoi, cu degetul, se desprinde parenchimul. Separarea şi ligaturarea venei hepatice drepte de obicei e mai complicată, din cauza volumului lobului drept şi sediului lui anatomic – sub marginea superioară a ficatului. Ea se varsă în vena cavă inferioară şi e una din cele mai mari vene hepatice.

La decolarea parenchimului, vasele mari şi canalele hepatice biliare se ligaturează, apoi se secţionează intrahepatic.

Procedeul „est". Manevra operatorie începe cu separarea formaţiunilor anatomice ale hilului hepatic în ligamentul hepatoduodenal. Cu pense speciale moi se pensează artera hepatică proprie, vena portă şi canalul coledoc. Vasele mari din ligament pot fi comprimate fără complicaţii timp de 10–15 minute. Se incizează capsula, presînd cu degetul, desprindem parenchimul ficatului din anterior spre posterior. Toate vasele şi canalele biliare întîlnite pe linia de separare (chirurgul simte rezistenţa ţesuturilor moi dense) se pensează şi se secţionează. După izolarea lobilor, vasele şi canalele comprimate se ligaturează, pensele se îndepărtează de pe elementele anatomice ale hilului hepatic. La rezecţie, examinăm minuţios faţa ficatului. Efectuăm hemostaza, ligaturăm vasele sanguine şi limfatice, aplicînd sutura „în X". Plaga se drenează pe 7–10 zile.

Pentru decompresia stomacului se recomandă drenarea lui cu o sondă permanentă pe un termen de 3–5 zile. Dacă s-a efectuat şi toracotomia sau s-a practicat calea de acces toracoabdominală, se recomandă şi drenarea cavităţii toracice.

Colecistectomia *(cholecystectomia)*. Indicaţii: colecistitele acută şi cronică (calculoasă sau necalculoasă), cancerul veziculei biliare (rar).

Poziţia bolnavului – în decubit dorsal, sub regiunea inferioară a toracelui se aranjează un pilier.

Anestezia – narcoză intratraheală.

Tehnica operatorie. Frecvent se practică laparotomia mediană. E posibilă practicarea căilor de acces operatorii paralele rebordului costal (Kocher–Riedel, Kehr), mai rar a inciziei în „crosă" (Şalimov). Inciziile se practică luînd în consideraţie păstrarea maximală a vaselor şi nervilor peretelui abdominal şi accesul larg pentru chirurg. Există două procedee de colecistectomie: de la colul veziculei către fund şi de la fund către col. Se practică frecvent primul procedeu, deoarece în lipsa complicaţiilor procedeul e mai simplu şi e cert.

Colecistectomia retrogradă (de la col către fund). Pe vezicula biliară se aplică două pense fenestrate Scellen – una pe fund, a doua pe gît. Extindem colul veziculei, incizăm pe marginea dreaptă ligamentul hepatoduodenal, abordăm canalul cistic pînă la canalul coledoc. E necesar a diferenţia cu precizie canalele cistic hepatic comun şi coledoc. Canalul cistic separat se fixează cu două pense: una – la 0,5 cm de confluenţa lui cu coledocul, a doua – nemijlocit de veziculă. Pe bontul ductului cistic se aplică două ligaturi, apoi se secţionează (fig. 139 *a*). Detaşăm artera cistică. De menţionat că ea e situată în triunghiul Kallot care e delimitat: lateral – de ductul cistic, medial – de ductul hepatic comun şi inferior – de artera hepatică dreaptă. Extindem vezicula biliară de col, determinăm artera cistică (să n-o confundăm cu ramura dreaptă a arterei hepatice sau cu ramurile accesorii ale arterelor hepatică şi cistică), se ligaturează, apoi se secţionează (fig. 139 *b*).

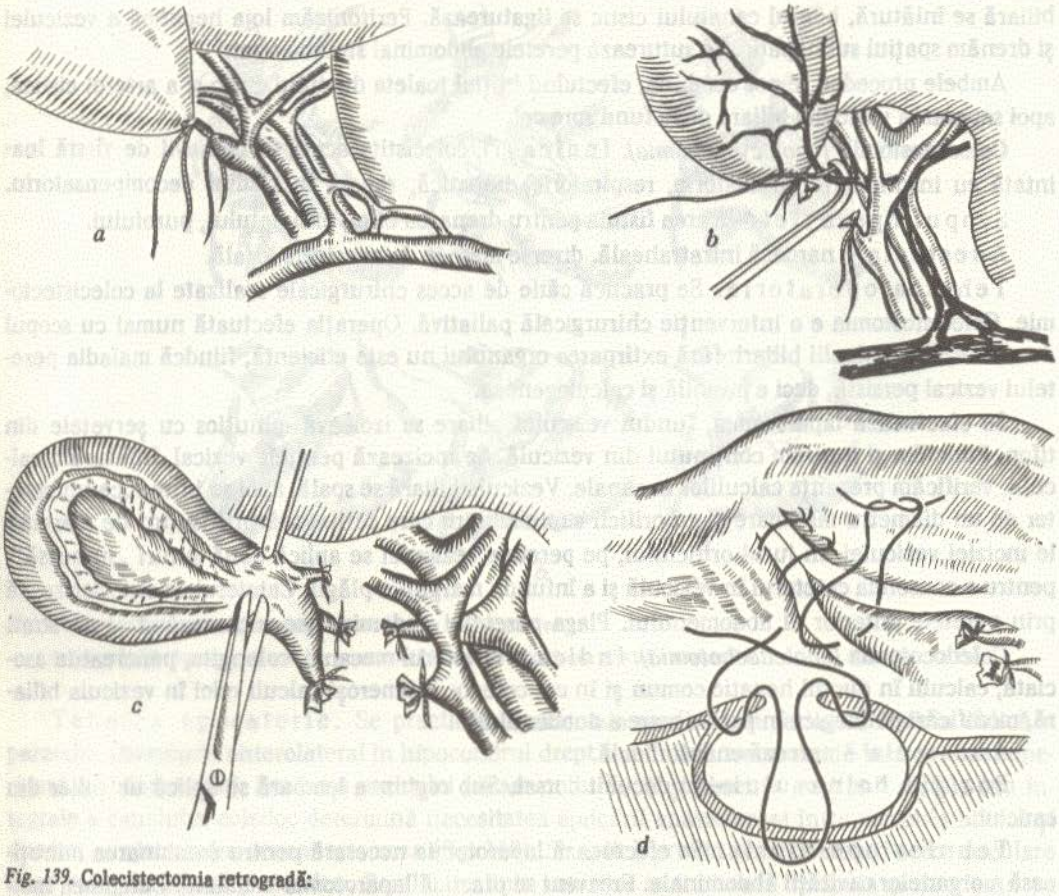

Fig. 139. Colecistectomia retrogradă:

a — ligaturarea ductului cistic; *b* — ligaturarea a. *cystica*; *c* — separarea veziculei biliare din loja hepatică; *d* — tapetarea lojei veziculei biliare cu peritoneu, aplicarea suturilor

Separăm vezicula biliară de loja ficatului, cu bisturiul incizăm peritoneul visceral pe marginile dreaptă şi stîngă ale corpului de la col spre fundul veziculei, unde se unesc. Cu foarfecele şi cu un şerveţel de tifon, extirpăm vezicula din lojă (fig. 139, *c*).

Se peritonizează loja veziculei, aplicînd sutura cu fir continuu (fig. 139, *d*).

Drenul se aranjează în regiunea bontului ductului cistic şi se exteriorizează prin incizia suplimentară practicată din dreapta prin peretele abdomenului. Plaga peretelui abdominal se suturează strat cu strat.

Colecistectomia antegradă (de la fund către col). Actualmente la acest procedeu operatoriu se recurge rar, numai la separarea elementelor anatomice din regiunea colului în caz de variante ale ductului cistic şi ale arterei cistice, modificaţii cicatriceale şi infiltrative, aderenţe.

După laparotomie şi abordarea veziculei biliare, fundul ei se fixează cu o pensă fenestrată. Peritoneul visceral se incizează la limita de trecere de pe veziculă pe ficat, din ambele părţi care se unesc în regiunea fundului veziculei. Se separă vezicula biliară din loja ficatului, deplasîndu-ne spre col, aici menţionăm un moment de mare importanţă, fără a leza artera cistică, canalele hepatic comun sau coledoc. Ridicînd în sus fundul veziculei, separăm, ligaturăm şi incizăm artera cistică nemijlocit de veziculă, cu scopul de a nu ligatura în locul ei artera hepatică dreaptă. Ductul cistic se îndepărtează la distanţa de 0,5 cm de coledoc, apoi se secţionează. Vezicula

biliară se înlătură, bontul canalului cistic se ligaturează. Peritonizăm loja hepatică a veziculei şi drenăm spaţiul subhepatic. Se suturează peretele abdominal strat cu strat.

Ambele procedee se pot combina, efectuînd iniţial toaleta ductului cistic şi a arterei cistice, apoi separarea veziculei biliare de la fund spre col.

Colecistostomia *(cholecystostomia).* Indicaţii: colecistita acută la bolnavii de vîrstă înaintată cu insuficienţe circulatorie, respiratorie, hepatică, renală în stadiul decompensatoriu.

Scopul operaţiei – a crea fistula pentru drenarea bilei, exsudatului, puroiului.

Anestezia – narcoză intratraheală, diverse metode de anestezie locală.

Tehnica operatorie. Se practică căile de acces chirurgicale realizate la colecistectomie. Colecistostomia e o intervenţie chirurgicală paliativă. Operaţia efectuată numai cu scopul de a îndepărta calculii biliari, fără extirparea organului nu este eficientă, fiindcă maladia peretelui vezical persistă, deci e posibilă şi calculogeneza.

Se efectuează laparotomia, fundul veziculei biliare se izolează minuţios cu şerveţele din tifon. Punctăm şi aspirăm conţinutul din veziculă. Se incizează peretele vezical, înlăturăm calculii, verificăm prezenţa calculilor în canale. Vezicula biliară se spală, apoi se introduce un cateter de un diametru mai mare şi cu orificii suplimentare care se fixează prin suturi de marginile inciziei veziculei. În jurul orificiului, pe peretele veziculei se aplică două suturi „în bursă", pentru a consolida cateterul în veziculă şi a înfunda marginile plăgii. Cateterul se exteriorizează prin peretele anterior al abdomenului. Plaga peretelui abdominal se suturează strat cu strat.

Coledocotomia *(choledochotomia).* Indicaţii: icterul mecanic, colangita, pancreatita asociată, calculii în ductul hepatic comun şi în cel coledoc, numeroşi calculi mici în vezicula biliară, modificări patologice în papila mare a duodenului.

Anestezia – narcoză endotraheală.

Poziţia bolnavului – în decubit dorsal. Sub regiunea lombară se aplică un pilier din cauciuc.

Tehnica operatorie. Se efectuează laparotomia necesară pentru examinarea minuţioasă a organelor cavităţii abdominale. Frecvent se practică laparotomia mediană. Lungimea inciziei pe parcursul ductului coledoc este aproximativ de 1 cm şi e situată pe peretele lui anterior la 0,5 cm de marginea duodenului. Pe coledoc se aplică două fire de susţinere şi între ele se secţionează.

Bila din canal se elimină cu aspiratorul, se examinează canalele vizual, palpator şi instrumental (dimensiunile, culoarea, grosimea peretelui), folosind o pensă hemostatică.

Actualmente cele mai informative manevre de diagnostic sînt: sonografia intraoperatorie, coledocoscopia, coledocografia. Se îndepărtează calculii şi cheagurile detritului biliar.

Coledocotomia se termină cu suturarea etanşă a ductului coledoc în cazurile: prezenţei numai a unui calcul, permeabilităţii depline a ducturilor şi absenţei proceselor inflamatorii destructive.

La peritonită, pancreatită acută, colangită purulentă, operaţia se termină cu drenarea externă (mai eficientă prin bontul ductului cistic după Halsted–Pikovski) sau crearea anastomozei biliodigestive, în special, la prezenţa numeroşilor calculi şi la dereglarea permeabilităţii în ligamentul distal al ductului coledoc. Din punct de vedere fiziologic şi tehnic, mai eficientă este anastomoza creată cu duodenul. Numai la staza duodenală e raţional a institui anastomoza cu intestinul subţire după Roux sau cu amortizor după Şalimov.

Intervenţii operatorii practicate în malformaţiile congenitale ale canalelor biliare. Indicaţii: atrezia canalelor biliare, anomalia ducturilor coledoc şi cistic.

Poziţia bolnavului – în decubit dorsal.

Anestezia – narcoză intratraheală cu utilizarea relaxantelor.

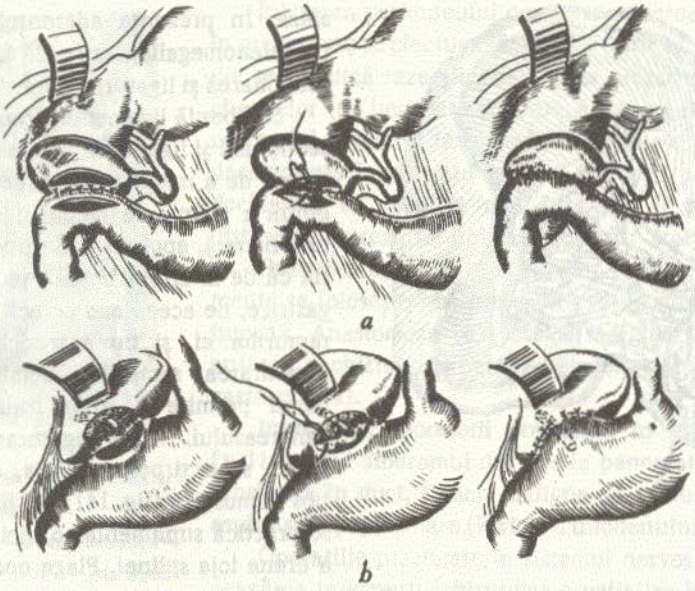

Fig. 140. Schema etapelor de creare a anastomozelor biliodigestive:
a — colecistoduodenoanastomoză; *b* — anastomoză între ficat şi porţiunea pilorică a stomacului

Tehnica operatorie. Se practică: laparotomia mediană superioară, incizia oblică a peretelui abdominal anterolateral în hipocondrul drept sau incizia transversală în regiunea superioară a abdomenului. Prezenţa veziculei biliare cu bilă, cît şi absenţa porţiunii distale sau integrale a canalului coledoc determină necesitatea aplicării anastomozei între vezicula biliară şi duoden – colecistoduodenoanastomoza (fig. 140). Se aplică primul plan de suturi seromusculare între vezicula biliară şi duoden. Paralel cu linia suturilor se incizează vezicula şi duodenul pe parcurs de 2–2,5 cm. Buzele interne şi externe ale anastomozei se suturează corespunzător cu fir continuu marginal total şi sutură cojocărească. Buzele externe se înfundă cu al doilea plan de suturi seromusculare separate. La mişcări limitate ale duodenului e posibilă anastomoza colecistojejunală.

În caz de atrezie a coledocului şi a veziculei biliare, artificial, se uneşte canalul hepatic comun, în lipsa lui, canalele hepatice cu tubul digestiv. În acest scop, se creează hepatoduodeno- sau hepatojejunoanastomoza.

Splenectomia *(Splenectomia)*

Indicaţii: leziuni complicate, cînd aplicarea suturilor e imposibilă, icterul hemolitic, purpura trombocitopenică (maladia Werlhof), splenomegalia cu hipertensiune portală, chisturile echinococice, infarctul, tumorile, abcesele.

Poziţia bolnavului – în decubit dorsal.

Anestezia – narcoză endotraheală.

Tehnica operatorie. Se practică laparotomia mediană superioară, în caz de necesitate, suplimentar – incizia în „T" la stînga sau oblică, paralelă rebordului costal stîng. Stomacul se deplasează în dreapta, iar unghiul stîng al colonului transvers – în stînga, examinăm splina. Dacă operaţia se realizează la afecţiuni traumatice ale splinei, iniţial e necesar a efectua hemo-

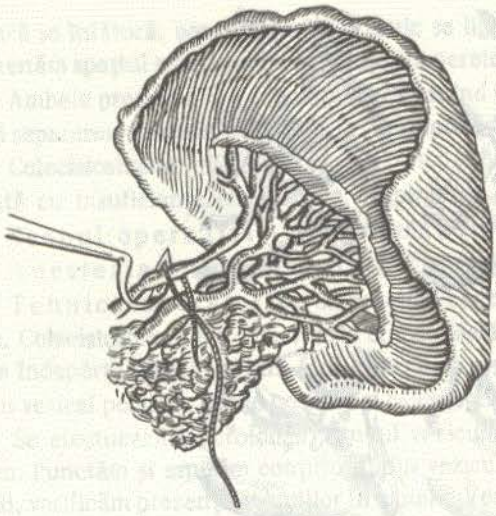

Fig. 141. Ligaturarea vaselor splinei

staza. În prezența aderențelor sau bridelor (la splenomegalie), urmează fixarea cu pense, secționarea și ligaturarea lor.

Se abordă ligamentul frenocolic, separăm, secționăm și ligaturăm vasele hilului lienal. În scopul de a micșora starea de repletiune sanguină a splinei, se recomandă a ligatura artera lienală, apoi vena. Se ține cont și de faptul că de la artera lienală se desprind ramuri gastrice, de aceea mai corect ar fi ligaturarea ramurilor ei, și nu a trunchiului principal. Ligaturarea ramurilor nemijlocit de hilul lienal permite a evita traumatizarea cozii pancreasului. După ligaturarea arterelor și venei, se extirpează splina, efectuăm minuțios hemostaza (fig. 141). În hipocondrul stîng se practică suplimentar o incizie mică pentru a drena loja splinei. Plaga operatorie se suturează strat cu strat.

Intervenții operatorii pe pancreas

Căile de acces chirurgicale utilizate pe pancreas. Se practică frecvent laparotomia mediană superioară. I. Littmann propagă prioritatea căii de acces transversale, însă ea se utilizează rar. După laparotomie, se practică căile de acces chirurgicale prin bursa omentală (pe peretele posterior e situat pancreasul). Ele sînt următoarele:

Abordarea pancreasului prin omentul mic (se incizează ligamentul hepatogastric) ce permite a decola limitat numai capul pancreasului (fig. 142). Se practică rar.

Decolarea pancreasului prin ligamentul gastrocolic e cea mai comodă cale, permite a descoperi practic toată glanda. Se realizează cel mai frecvent. La incizia ligamentului în unghiul drept al ei e posibilă lezarea arterei colice medii *(a. colica media)* și acest moment condiționează necesitatea de a determina sediul arterei pînă la efectuarea inciziei.

Calea de acces operatorie prin mezocolonul transvers. Incizia se efectuează la rădăcina lui, sub arcada arterială Riolani, după ridicarea în sus a colonului transvers. Această cale este incomodă și prezintă pericol de infectare a etajului inferior al cavității abdominale în caz de suturare a exsudatului în bursa omentală.

Calea de acces operatorie lombară extraperitoneală. Se practică la microabcesele fuzate în țesutul celular retropancreatic.

Abordarea pancreasului după separarea epiploonului de colonul transvers.

Intervenții operatorii practicate în pancreatita acută. Indicații: Forme grave de pancreatită acută hemoragică și pancrenecroză.

Anestezia – narcoză endotraheală.

Tehnica operatorie constă în deschiderea bursei omentale, evacuarea exsudatului și drenarea ei. În bursa omentală cu scop de drenare se utilizează tamponament lax cu bandelete lungi de tifon, îmbibarea țesutului celular parapancreatic cu novocaină, antibiotice și inhibitori proteolizi. Se efectuează perfuzia regională a glandei cu amestec medicamentos răcit.

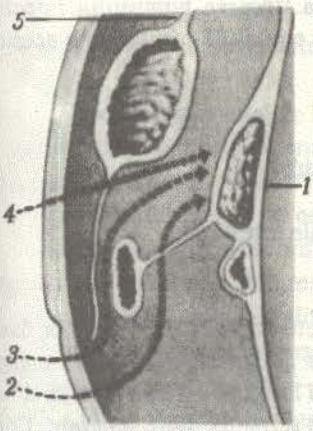

Fig. 142. Căile de acces operatorii practicate pe pancreas:

1 — lombară extraperitoneală; *2* — prin mezocolonul transvers; *3* — prin separarea marelui epiploon de la colonul transvers; *4* — prin ligamentul gastrocolic; *5* — prin micul epiploon incizînd ligamentul hepatogastric

Incizarea peritoneului deasupra pancreasului şi a capsulei în prezent nu se efectuează. La afecţiuni voluminoase ale glandei se practică rezecţia porţiunilor afectate şi eliminarea sechestrelor (sechestrectomia). Dacă pancreatita acută decurge pe fondul presiunii tensionate în canalele biliare, e indicată decompresia în sistemul biliar. Chisturile pancreasului (pseudochistia), ca rezultat mai frecvent al pancreatitei acute distructive, prezintă indicaţie pentru tratament operatoriu.

Drenarea externă a chisturilor (marsupializarea), actualmente se foloseşte rar, preferinţă se dă metodelor de drenare internă. Anastomoza se practică mai frecvent între peretele anterior al chistului şi peretele posterior al stomacului (chistogastrostomia).

Intervenţii operatorii practicate în pancreatita cronică. Indicaţii: sindromul dureros la pancreatita cronică, hipertensiunea în duct, tumori maligne cu sediul în capul pancreasului şi în papila mare (Water) a duodenului.

Operaţiile practicate în sistemul nervos vegetativ se utilizează ca intervenţii chirurgicale paliative în pancreatita cronică.

Procedeul Mallet–Ghy – se rezecă nervul splanhnic şi ganglionul semilunar stîng. Această manevră posedă şi un caracter patogenetic – înlătură sindromul dureros şi evită recidivele maladiei. Operaţia se practică prin calea de acces intraperitoneală.

O intervenţie chirurgicală analogă e *neurotomia marginală Trunin–Napalkov,* care constă în secţionarea tuturor nervilor care se deplasează spre pancreas.

Operaţiile practicate în sistemul ductului pancreatic au drept cauză hipertensiunea în duct. Cunoaştem: pancreatojejunostomia caudală – joncţiunea între pancreas şi jejun care se aplică după înlăturarea parţială a cozii glandei, şi longitudinală, cînd se formează anastomoza vastă transversală între ansa intestinului subţire şi ductul pancreatic principal incizat pe tot parcursul. Merită atenţie cu acelaşi scop procedeul Puestow–Gillesby. Esenţa lui constă în mobilizarea corpului şi cozii pancreasului, secţionarea longitudinală a ductului şi situarea lor în „mîneca" intestinului subţire. De menţionat că toate anastomozele între sistemul ductului pancreatic şi tubul digestiv sînt vulnerabile, de aceea o condiţie neapărată la crearea lor e defuncţionalizarea sau excluderea deplasării conţinutului prin porţiunea jejunului, unde se drenează sucul pancreatic.

Rezecţia pancreatoduodenală se practică în tumorile maligne ale capului pancreasului şi papilei mari din duoden. E una din cele mai complicate operaţii în cavitatea abdominală. În dependenţă de procedeul de reconstruire a tubului digestiv după rezecţie, se disting numeroase modificaţii. În principiu, tehnica operatorie e următoarea: se mobilizează duodenul şi capul pancreasului după Kocher, iar corpul glandei – pînă în limitele de rezecţie şi ale porţiunii pilorice a stomacului. În bloc unic se înlătură capul şi o porţiune a corpului pancreasului, duodenul, segmentul retroduodenal al coledocului şi porţiunea pilorică a stomacului. Se efectuează anastomoza artificială a intestinului subţire cu coledocul (anastomoza biliodigestivă) şi anastomoza stomacului cu jejunul (anastomoza digestodigestivă). Toate variantele de anastomoză se realizează în segmentul defuncţionalizat al intestinului. O însemnătate practică are realizarea consecventă a anastomozelor. Anastomoza stomacului cu jejunul trebuie să fie situată mai jos de anastomozele intestinului subţire cu coledocul şi cu ductul pancreatic. Nerespectarea acestor

principii provoacă activizarea bilei şi a fermenţilor proteolitici la trecerea humusului infectat pe lîngă anastomozele pancreatojejunală şi coledocojejunală, deci e posibilă insuficienţa acestor anastomoze.

Intervenţii operatorii pe intestinul subţire

Suturarea plăgilor intestinului subţire. Indicaţii: leziunile intestinale.

Anestezia – narcoză endotraheală.

Poziţia bolnavului – în decubit dorsal.

Tehnica operatorie. După laparotomia mediană se efectuează revizia viscerelor cavităţii abdominale. Plăgile cu diametrul de 0,5 cm se suturează cu fir „în bursă", înfundînd marginile plăgii în lumenul intestinului. La plăgile liniare de 1 cm şi mai lungi se aplică suturi în două planuri: sutura marginală totală cu fir continuu, deasupra – suturi seromusculare separate. Condiţia principală la suturarea plăgilor intestinului subţire e realizarea suturilor perpendicular axului intestinal sau în direcţie transversală, cu scopul de a evita reducerea lumenului în procesul de vindecare şi de formare a cicatricei (fig. 143). În plăgile multiple se practică rezecţia intestinului şi una din variantele enteroanastomozei. Plaga peretelui abdominal se suturează strat cu strat. Cavitatea abdominală se drenează.

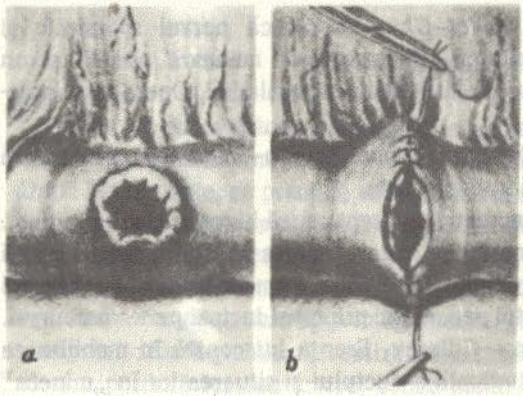

Fig. 143. Suturarea plăgii intestinului subţire:

a - aspectul plăgii; *b* — aplicarea suturilor seromusculare transversal axului intestinal

Enterostomia (*enterostomia*). Se realizează pe jejun *(jejunostomia)* cu scop de alimentare a bolnavului sau pe ileon *(ileostomia)*, pentru evacuarea conţinutului intestinal. Jejunostomia se practică iniţial ca operaţie decompresivă, apoi cu scop de alimentare.

Enterostomia (jejunostomia) temporară (procedeul Mervedel). Jejunostomia serveşte pentru alimentarea bolnavului, la contraindicaţia de creare a fistulei gastrice. Indicaţii: arsuri ale stomacului prin acizi şi alcooli, fistula anastomozei esofagojejunale după gastrectomie, fistule gastrice şi duodenale.

Poziţia bolnavului – în decubit dorsal.

Anestezia – narcoză endotraheală.

Tehnica operatorie. Se practică incizia transrectală stîngă strat cu strat la operaţia independentă, şi nu ca etapă a gastrectomiei cu formarea anastomozei esofagojejunale. Extragem ansa intestinală a jejunului, stabilim segmentul eferent şi îl fixăm pe marginea lui liberă, apoi executăm o incizie de 2 cm pînă la tunica mucoasă. Separăm mucoasa, formăm un pasaj cu lungimea de 2 cm. În capătul intern al pasajului incizăm mucoasa şi introducem în lumenul intestinului un tub din cauciuc. Pe parcursul inciziei şi a pasajului, se aplică suturi seromusculare separate. Cu ultimul fir al suturii se fixează drenul de peretele intestinului. Tubul din cauciuc în exterior poate fi fixat de marginile plăgii sau în zona practicată la o distanţă mică de cea precedentă. Intestinul subţire se fixează prin fire separate în jurul tubului de peritoneul parietal. Plaga operatorie se suturează în planuri succesive.

Enterostomia permanentă (ileostomia). Indicaţii: rectocolectomia totală. În aşa caz, ileostomia serveşte ca anus artificial.

Poziţia bolnavului – în decubit dorsal.

Anestezia – narcoză intratraheală.

Tehnica operatorie. Ileostomia mai frecvent se practică în punctul situat în dreapta, mai sus de ombilic şi medial de marginea externă a muşchiului abdominal drept. În acest punct pielea, ţesutul celular subcutanat se incizează în formă de cerc cu diametrul de 3 cm. Din stratul musculoaponevrotic se incizează un cerc asemănător, numai cu 0,5 cm mai mic. Se separă peritoneul parietal lateral de orificiu pe distanţa de cîţiva centimetri. La capătul pasajului se incizează peritoneul şi, prin orificiul format, se extrage porţiunea terminală a ileonului. Crearea pasajului are un rol deosebit: reţine intestinul în poziţie stabilă, avertizează extinderea şi contribuie la realizarea funcţiei de sfincter; orificiile cutanat şi peritoneal au sediu diferit, deci se micşorează posibilitatea de infectare a peritoneului.

Ileonul cu lungimea de 5–6 cm se extrage din pasaj. Cu depărtătorul se ridică marginea dreaptă a plăgii, segmentul eferent la pătrundere în pasaj se suturează de peritoneul parietal şi împreună cu mezoul se fixează la peretele abdomenului în scopul de a evita deplasarea anselor intestinale şi strangularea lor. Segmentul aferent la fel se suturează de peritoneul parietal, apoi împreună cu mezoul se fixează la peretele abdomenului. Segmentul aferent se suturează cu fire separate la peritoneul parietal. Pe vîrful ansei extrase se efectuează o incizie circulară la limita între porţiunea aferentă şi cea eferentă, apoi se înlătură. După hemostază, marginile segmentului intestinal se răsfrîng în formă de manşon, care se suturează în jur de piele. Adaptarea adecvată a tunicii mucoase cu pielea previne dezvoltarea cicatricelor şi reducerea orificiului. Bontul intestinal e tapetat de tunica mucoasă şi e reliefat cu 2–3 cm mai sus de nivelul peretelui abdominal. Ileostoma se practică la folosirea colectorului de fecale. Plaga operatorie a peretelui abdominal se suturează strat cu strat, cavitatea abdominală se drenează.

La anomalii congenitale ale intestinului subţire şi tumoare malignă a stomacului se practică enterostomia după Maydl. Esenţa operaţiei constă în incizia transversală a ansei jejunului, capătul distal se suturează la peretele abdominal anterolateral în aşa mod, ca să fie unite pielea cu tunica mucoasă a intestinului. Capătul proximal se uneşte terminolateral cu anastomoza distală la 40–50 cm de jejunostomă. Acest procedeu, în mare măsură, previne contactul conţinutului din intestin cu pielea şi dezvoltarea dermatitelor.

Rezecţia intestinului subţire. Indicaţii: necroza survenită în cursul herniei strangulate sau ocluziei intestinale, tromboza vaselor mezoului, tumorile maligne, ulcerele perforante, diverticulul, leziunile etc.

Poziţia bolnavului – în decubit dorsal.

Anestezia – narcoză endotraheală.

Tehnica operatorie. Laparotomia mediană. Se determină viabilitatea ansei intestinului subţire. În acest scop, intestinul se exteriorizează, se aranjează pe cîmpuri sterile, se acoperă pe cîteva minute cu un şerveţel din tifon umezit în soluţie izotonică de natriu clorid caldă. Ansa intestinală viabilă posedă o faţă netedă şi lucioasă, păstrează peristaltismul şi culoarea roz-roşie. Absenţa acestor simptome determină ansa intestinală ca neviabilă. În cazuri grave intestinul are aspect de culoare neagră, gangrenos, peretele subţiat, cu orificii perforante sau intestinul e desprins de mezou.

Rezecţia intestinului se practică la o anumită distanţă de focar din ambele părţi şi depinde de caracterul şi răspîndirea procesului patologic. Se înlătură porţiunea mezoului cu exteriorul schimbat, cu hemoragii şi vase trombate. În tumori maligne mezoul se incizează în formă conică în limitele de rezecţie a intestinului cu scopul de extirpare a ganglionilor limfatici regionali (fig. 144,*b*). Vasele se secţionează împreună cu mezoul în locurile învecinate cu *a. mezenterica superior.*

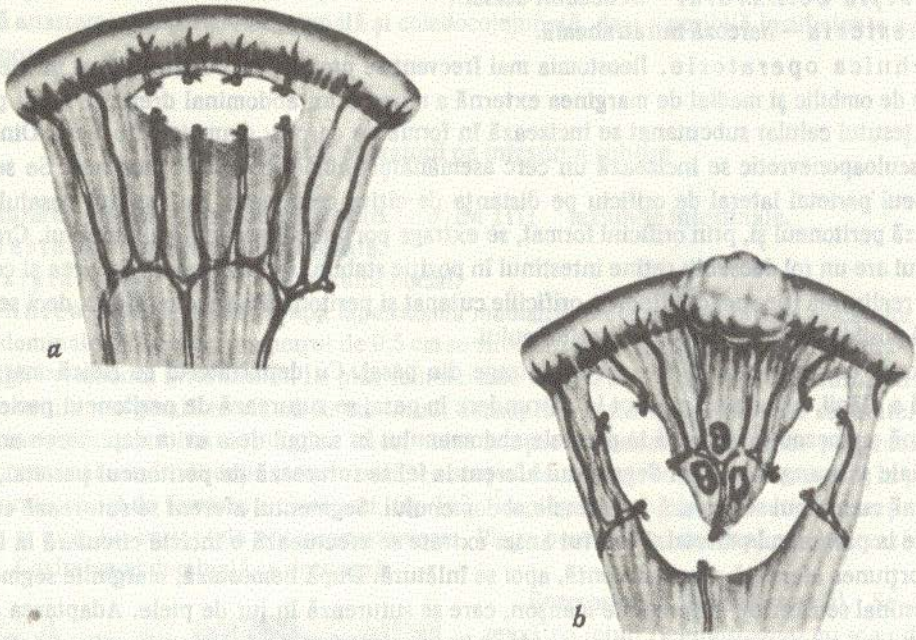

Fig. 144. Procedee de mobilizare a intestinului subţire:
a — marginală; *b* — conică cu secţionarea mezoului şi eliminarea ganglionilor limfatici

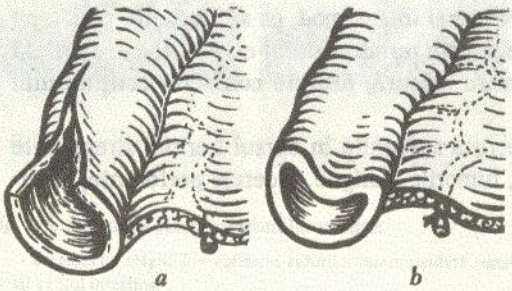

Fig. 145. În anastomoza terminoterminală lărgirea în diametru a lumenului se obţine în urma inciziei longitudinale a intestinului *(a)* şi a modulării capetelor *(b)*

Se determină limitele de rezecţie şi se practică mobilizarea, începînd cu ligaturarea şi secţionarea vaselor marginale împreună cu ţesutul mezoului. Conţinutul intestinului se presează în părţi şi se aplică pense intestinale.

La practicarea enteroanastomozei terminoterminale, intestinul se incizează în direcţie oblică eliminînd mai mult ţesut din marginea liberă a lui (fig. 145). Intestinul se incizează între pensele intestinale moi şi cele rigide (ultimele fixează marginile segmentului care va fi extirpat). După unirea capetelor, aplicăm suturi seromusculare cu puncte separate pe peretele posterior al anastomozei (fig. 146, *a, b*). Se înlătură pensele elastice, badijonăm extremităţile proximală şi distală ale intestinului şi aplicăm sutura cu fir continuu în surjet marginal total pe buzele interne ale anastomozei. După strîngerea în laţ a firului, continuăm sutura cojocărească totală a buzelor externe. Deasupra se utilizează suturi seromusculare cu puncte separate (fig. 146, *c*). La fel cu fire separate se suturează şi marginile mezoului.

La rezecţia intestinului se practică *enteroanastomoza laterolaterală.* Mobilizarea şi extirparea segmentului afectat se efectuează după metoda precedentă. După înlăturarea segmentului, capetele intestinului proximal şi distal se suturează succesiv cu aparatul SO-60 sau SO-40 sau

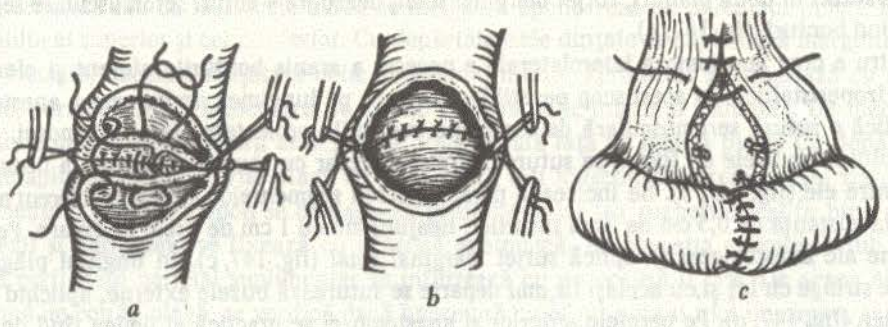

Fig. 146. Schema etapelor anastomozei intestinale terminoterminale:

a, b — aplicarea suturilor seromusculare separate pe peretele posterior al anastomozei; *c* — aplicarea suturilor seromusculare separate pe peretele anterior al anastomozei, suturarea inciziei de pe mezou

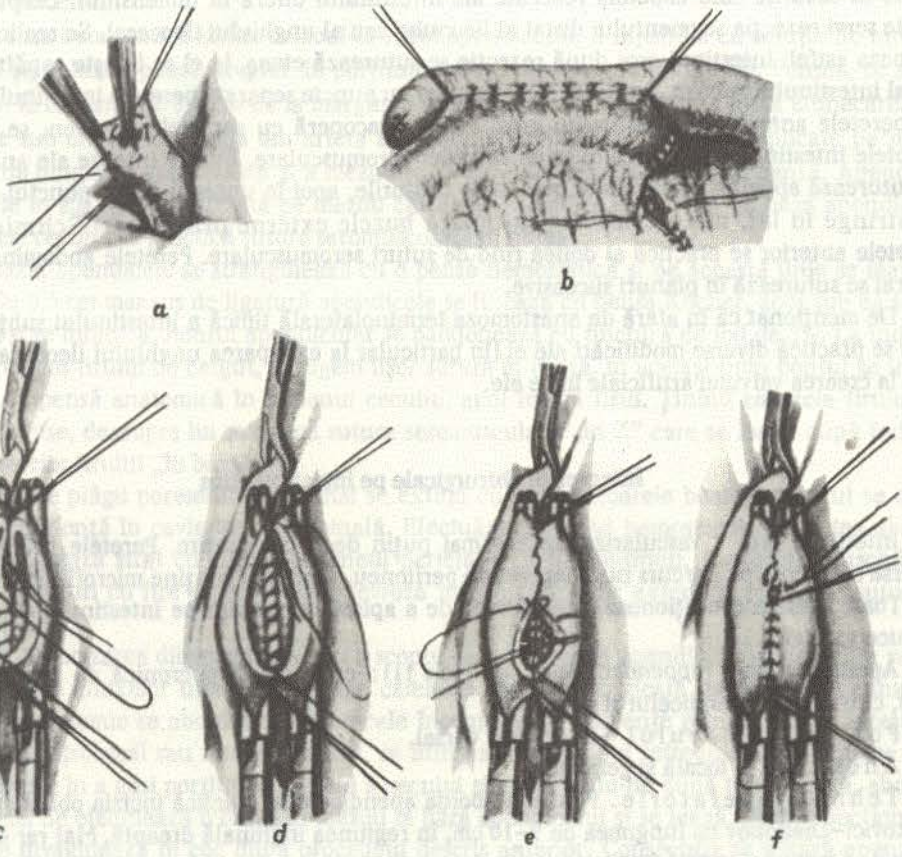

Fig. 147. Etapele anastomozei laterolaterale:

a — constituirea bontului; *b* — aplicarea suturilor seromusculare pe peretele posterior al anastomozei; *c* — aplicarea suturii în surjet marginal total pe peretele posterior al anastomozei; *d* — strîngerea firului în lat; *e* — aplicarea suturii Schmieden pe peretele anterior al anastomozei; *f* — aplicarea suturilor seromusculare cu puncte separate pe peretele anterior al anastomozei

se aplică suturi în două planuri, surjet marginal total, deasupra – suturi seromusculare separate, constituind bonturi (fig. 147, *a*).

Pentru a crea anastomoza laterolaterală e necesar a aranja bonturile aferent şi eferent în direcţie izoperistaltică. În acest scop pereţii lor se lipesc pe lungimea de formare a anastomozei şi se aplică o sutură seromusculară de fixare pe marginile proiectate ale anastomozei. Pereţii intestinului între firele de fixare se suturează seromuscular cu puncte separate, la distanţa de 0,5 cm între ele (fig. 147, *b*). Se incizează paralel pereţii segmentelor aferent şi eferent ai intestinului la distanţa de 0,5 cm de linia suturilor, neajungînd cu 1 cm de firele de fixare. Pe buzele interne ale anastomozei se aplică surjet marginal total (fig. 147, *c*). În unghiul plăgii firul suturii se strînge cu laţ şi,cu acelaşi fir,mai departe se suturează buzele externe, aplicînd sutura Schmieden (fig. 147, *d*). Pe peretele anterior al anastomozei se practică al doilea rînd de suturi seromusculare separate, care invaginează şi mai mult marginile anastomozei (fig. 147, *e*). Se apreciază pasajul anastomozei. Capetele bonturilor aferent şi eferent ale intestinului se suturează cu fire seromusculare separate de peretele intestinului. Plaga peretelui abdominal anterolateral se suturează strat cu strat.

Enteroanastomoza terminolaterală după rezecţia intestinului se practică rar. Este mai frecventă în cazurile cînd capetele rezecate ale intestinului diferă în dimensiuni. Drept exemplu poate servi rezecţia segmentului distal al ileonului sau al unghiului ileocecal. Se realizează anastomoza astfel: intestinul gros după rezecţie se suturează etanş, la el se lipeşte capătul nesuturat al intestinului subţire. Suturăm seromuscular cu puncte separate peretele intestinului subţire cu peretele anterior al intestinului gros. Plaga se acoperă cu şerveţele de tifon, se incizează peretele intestinului gros paralel liniei suturilor seromusculare. Buzele interne ale anastomozei se suturează aplicînd fir continuu prin toate straturile, apoi în unghiul plăgii punctul de sutură se strînge în laţ, mai departe se suturează buzele externe prin sutura Schmieden. Pe peretele anterior se practică al doilea rînd de suturi seromusculare. Peretele abdominal anterolateral se suturează în planuri succesive.

De menţionat că în afară de anastomoza terminolaterală tipică a intestinului subţire cu cel gros se practică diverse modificări ale ei (în particular la extirparea unghiului ileocecal) îndreptate la crearea valvulei artificiale între ele.

Intervenţii chirurgicale pe intestinul gros

Intestinul gros e vascularizat relativ mai puţin decît cel subţire. Peretele intestinului în diverse segmente pe parcurs nu e tapetat de peritoneu. Lumenul conţine microfloră mai patogenă. Toate acestea condiţionează necesitatea de a aplica în operaţii pe intestinul gros procedee tehnice speciale.

Apendicectomia *(appendectomia).* Indicaţii: criza acută şi cronică de apendicită, tumori, chisturi ale apendicelui şi mezoului.

Poziţia bolnavului – în decubit dorsal.

Anestezia – locală şi generală.

Tehnica operatorie. Pentru a aborda apendicele se practică incizia oblică (variabilă) Volkovici–Diakonov cu lungimea de 9–10 cm, în regiunea inghinală dreaptă. Mai rar e indicată calea de acces pararectală Lennander. În planuri succesive se deschide peretele abdominal anterolateral: pielea, ţesutul celular subcutanat şi fascia superficială, se evidenţiază bine lamina ei profundă (Tompsoni).

Se extind marginile plăgii cu depărtătoare dinţate, abordăm aponevroza muşchiului oblic abdominal extern şi, ridicîndu-l în sus cu două pense chirurgicale, efectuăm o mică incizie. Cu

sonda canelată sau cu foarfecele curbe se incizează aponevroza pe parcursul plăgii, în direcţia unghiului ei superior şi celui inferior. Cu depărtătoarele dinţate se captivează marginile aponevrozei incizate, decolăm muşchiul oblic abdominal intern. Perimiziul se incizează cu foarfecele boante, paralel fibrelor musculare, se desfac muşchii oblic intern şi transvers. De menţionat că marginile muşchilor depărtaţi au o poziţie transversală faţă de incizia pielii. Cu depărtătoarele boante aplicate în unghiurile plăgii se extind larg toţi muşchii şi fibrele fasciei transversale a abdomenului. Cu un tampon se deplasează ţesutul celular lax preperitoneal (e bine evidenţiat la obezi) şi peritoneul se fixează cu o pensă anatomică. La operaţia executată sub anestezie locală peritoneul parietal suplimentar se infiltrează cu novocainã 0,25%. De aceea el se ridică în formă de con în plagă, se verifică dacă împreună cu el nu e fixat nici un organ, se incizează peritoneul cu foarfecele sau cu bisturiul pe tot parcursul plăgii, în acelaşi timp marginile peritoneului se fixează cu pense.

Se caută cecul, orientîndu-ne după culoarea lui cenuşie, tenii, lipsa mezoului şi a franjurilor epiploice. Cecul se captivează cu degetele şi, cu un şerveţel din tifon, se exteriorizează cu prudenţă împreună cu apendicele şi se acoperă cu cîmpuri sterile, apoi se efectuează mobilizarea apendicelui.

Cu pensa hemostatică fixăm mezoul la vîrful apendicelui, îl injectăm cu soluţie de novocainã 0,25% şi, aplicînd pense, treptat, în porţiuni, îndepărtăm mezoul (fig. 148). Pensele se aplică pe mezou la distanţa de 0,5 cm de la marginea apendicelui, cu scopul de a evita alunecarea mezoului de sub ele şi hemoragia din artera apendiculară. Numărul de pense aplicate pe mezou depinde de lungimea apendicelui şi a mezoului. Mezoul se leagă sub fiecare pensă. Apendicele se extinde în sus cu pensa fixată pe mezou către vîrf şi mai jos cu 1,5 cm de baza apendicelui, pe peretele cecului se practică sutura seromusculară în bursă.

La bază, apendicele se strangulează cu o pensă hemostatică şi pe această linie se leagă cu catgut. Cu 0,5 cm mai sus de ligatură apendicele se fixează cu pensa Kocher, apoi sub ea se secţionează şi se înlătură. Bontul apendicular se badijonează cu tinctură de iod de 5%. La îndepărtarea capetelor firului de catgut, strîngem uşor sutura în bursă, în acelaşi timp bontul se invaginează cu o pensă anatomică în lumenul cecului, apoi legăm firul. Ţinînd capetele firului „în bursă" extinse, deasupra lui se aplică sutura seromusculară „în Z" care se leagă după îndepărtarea capetelor firului „în bursă".

Marginile plăgii peretelui abdominal se extind cu depărtătoarele boante şi cecul se deplasează cu prudenţă în cavitatea abdominală. Efectuăm controlul hemostazei. Cavitatea abdominală se suturează strat cu strat, peritoneul parietal – cu fir continuu. Marginile muşchilor se unesc prin suturi cu fire separate. Aponevroza muşchiului oblic extern şi pielea se suturează cu fire separate.

Pentru precizarea diagnosticului şi cu scopul de a diferenţia apendicita de maladiile veziculei biliare sau anexelor uterului,se alege calea de acces chirurgicală pararectală Lennander. Dacă la laparotomie se abordează apendicele înconjurat de aderenţe printre ansele intestinale sau e situat retrocecal sau retroperitoneal, se utilizează procedeul retrograd de înlăturare a lui. Esenţa constă în a găsi porţiunea iniţială a cecului şi, orientîndu-ne după tenia liberă, abordăm apendicele. Se efectuează o breşă în mezou la baza apendicelui şi se leagă, apoi se secţionează, bontul se invaginează în cec după procedeul descris anterior. Consecutiv se separă apendicele de aderenţe, începînd de la bază către vîrf. La absenţa exsudatului în cavitatea abdominală, plaga peretelui abdominal anterolateral se suturează strat cu strat. În caz de depistare a ţesuturilor edemaţiate în jurul apendicelui, suturăm numai muşchii şi aponevrozele. La piele şi ţesutul celular subcutanat se aplică suturi relaxate. Cavitatea abdominală se drenează sau se întreprind alte măsuri de prevenire a răspîndirii puroiului.

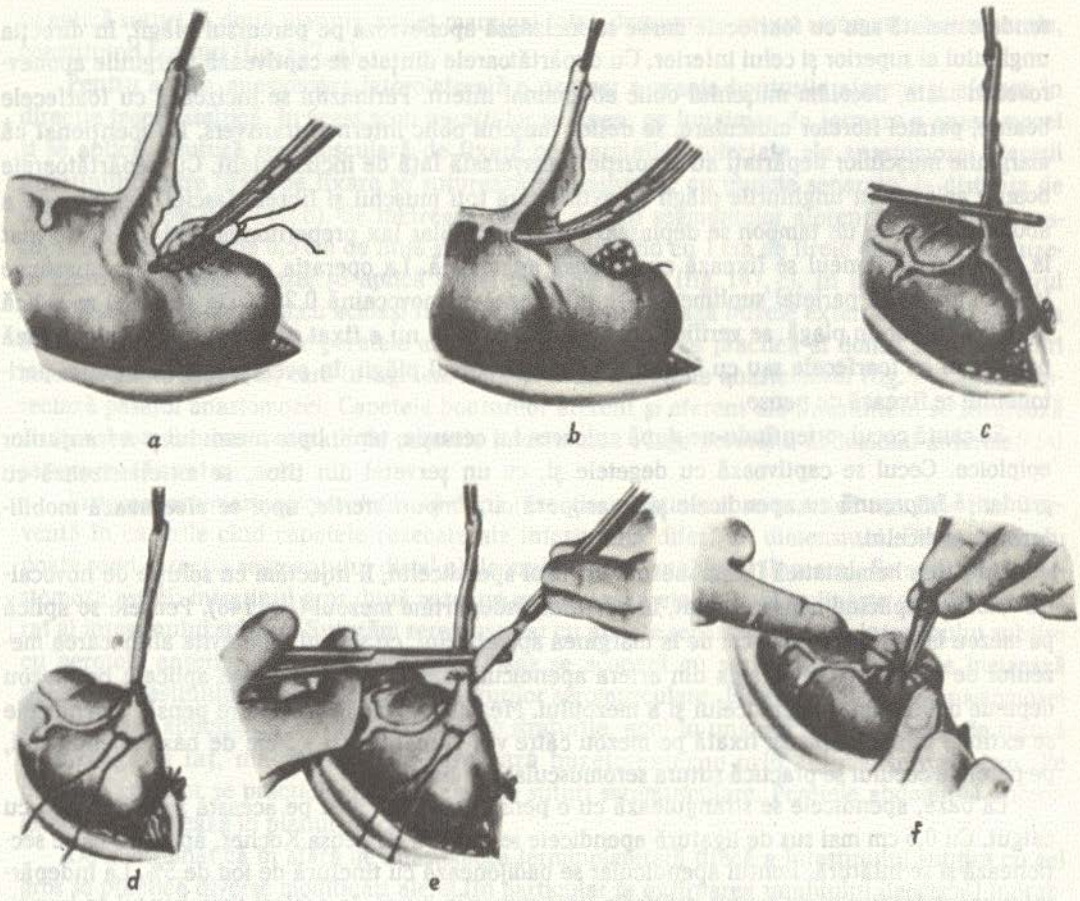

Fig. 148. Etapele apendicectomiei:

a — separarea apendicelui de mezou; *b* — ligaturarea vaselor; *c* — strangularea apendicelui cu pense; *d* — legarea apendicelui şi aplicarea suturii „în bursă" pe cec; *e* — secţionarea apendicelui; *f* — invaginarea bontului apendicular în cec prin intermediul suturii „în bursă"

Rezecţia intestinului gros ***(rezectio coli).*** În funcţie de localizarea procesului patologic, se disting următoarele variante de rezecţii: hemicolectomia dreaptă, rezecţia colonului transvers, colonului sigmoid, hemicolectomia stîngă, colectomia, rectocolectomia (fig. 149).

Regulile generale la efectuarea rezecţiei intestinului gros constau în: curăţarea mecanică minuţioasă preventivă a intestinului gros, rezecţia numai în segmentele intraperitoneale ale intestinului, extirparea tuturor porţiunilor cu dereglări ale circulaţiei sanguine. La tumori ale intestinului gros se îndepărtează segmentele cu lungimea nu mai puţin de 10 cm, din ambele părţi ale tumorii.

Tumoarea se înlătură în bloc unic cu intestinul, mezoul, ganglionii limfatici şi vasele. Reintegrarea intestinului gros se efectuează practicînd anastomoza terminoterminală şi suturi în două planuri (Littmann): interior – surjet marginal total (cu fir continuu prin toate straturile), exterior – suturi seromusculare separate.

Hemicolectomia dreaptă. Indicaţii: tumori maligne în jumătatea dreaptă a intestinului gros (în cec, colonul ascendent sau în unghiul drept al colonului transvers).

Poziţia bolnavului – în decubit dorsal.

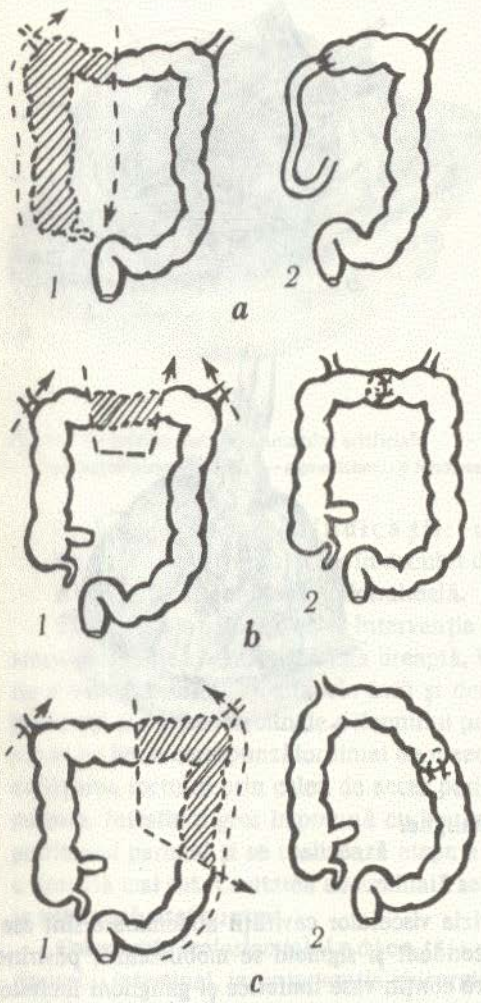

Fig. 149. Schema rezecției intestinului gros:
a — hemicolectomia dreaptă *(1,* segmentul hașurat) și restabilirea continuității intestinului practicînd ileotransversostomia *(2); b* — rezecția parțială a colonului transvers *(1,* segmentul hașurat) și restabilirea continuității creînd anastomoza terminoterminală *(2); c* — rezecția unghiului stîng al colonului transvers *(1,* porțiunea hașurată) și crearea anastomozei terminoterminale între colonul transvers și sigmoid *(2)*

Anestezia – narcoză endotraheală.

Tehnica operatorie. Se practică laparotomia transversală cu secționarea mușchiului rect abdominal drept. Se efectuează revizia organelor cavității abdominale, determinăm volumul operației. Pentru a mobiliza jumătatea dreaptă a intestinului gros, se incizează peritoneul parietal pe marginea laterală, de la unghiul hepatic al colonului transvers pînă la cec. Colonul ascendent se deplasează în partea medială. Ligamentele hepatocolic și gastrocolic se secționează între ligaturi. La distanța de 10 cm mai sus de valvula ileocecală se secționează între ligaturi mezoul ileonului. Ileonul împreună cu vasele trebuie legate nemijlocit de peretele posterior al abdomenului, în scopul de a îndepărta maximal ganglionii limfatici. Colonul transvers se scheletează pînă la limita de secționare. Artera colică medie se păstrează ligaturînd numai ramurile deplasate în jumătatea dreaptă a intestinului. În cazurile de sediu al tumorii în unghiul hepatic al colonului transvers sau de rezecție vastă, trunchiul arterei colice medii se ligaturează la nivelul de scheletare a colonului transvers, păstrînd aproximativ o treime din porțiunea stîngă a lui.

După mobilizare mezoul se secționează de la rădăcină pînă la peretele intestinului. Pe linia de rezecție de la colonul transvers se secționează marele epiploon, deci intestinul e izolat de toate formațiunile limitrofe. Segmentele intestinale proiectate pentru rezecție se izolează cu comprese de tifon, apoi se secționează ileonul și colonul transvers. Continuitatea tubului digestiv se reface, creînd anastomoza ileocolotransversă terminoterminală. Marginile plăgii în peretele posterior al abdomenului și al mezourilor intestinelor subțire și gros se suturează cu fir continuu cu scopul de a lichida recesele și posibilitatea de strangulare în ele a anselor intestinale.

La realizarea operației e necesar: 1) a efectua curățarea preventivă mecanică, minuțioasă a intestinului gros; 2) a înlătura porțiunea intestinului cu tumoare în bloc unic cu formațiunile anatomice înconjurătoare, în special a îndepărta minuțios ganglionii limfatici; 3) a practica anastomozele utilizînd suturi în două planuri. Pentru solvabilitatea suturilor e necesar a păstra maximal vascularizarea și aplicarea suturilor fără încordare.

După realizarea anastomozei cavitatea abdominală se drenează, plaga operatorie se suturează strat cu strat.

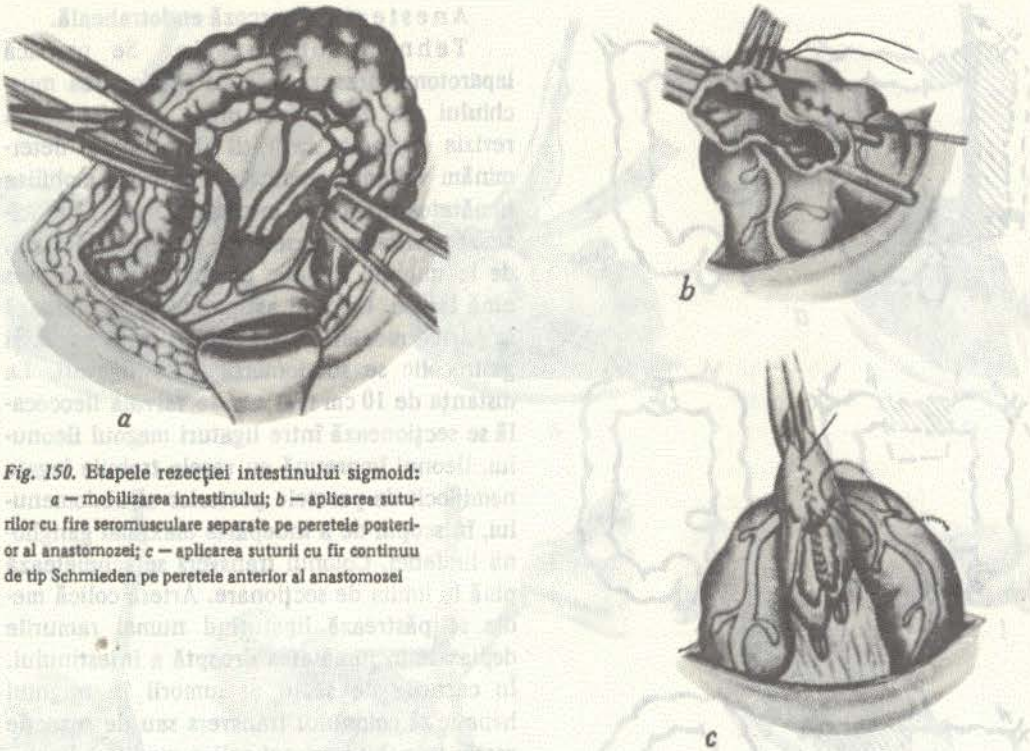

Fig. 150. Etapele rezecției intestinului sigmoid: *a* — mobilizarea intestinului; *b* — aplicarea suturilor cu fire seromusculare separate pe peretele posterior al anastomozei; *c* — aplicarea suturii cu fir continuu de tip Schmieden pe peretele anterior al anastomozei

Hemicolectomia stîngă. Indicații: tumori maligne.

Poziția bolnavului – în decubit dorsal.

Anestezia – narcoză endotraheală.

Tehnica operatorie. Laparotomia și revizia viscerelor cavității abdominale sînt asemănătoare cu cele descrise anterior. Colonul descendent și sigmoid se mobilizează, păstrînd maximal vasele sanguine și extirpînd țesuturile care conțin vase limfatice și ganglioni limfatici regionali. Colonul cu mezoul mobilizat se extrage cu prudență din cavitatea abdominală, abordăm și separăm artera mezenterică inferioară, care se secționează între ligaturi și apoi se elimină împreună cu ganglionii limfatici și țesutul celular. Efectuăm mobilizarea colonului ascendent și a unghiului hepatic al colonului transvers, se rezecă jumătatea stîngă a intestinului gros și realizăm anastomoza terminoterminală între porțiunile colonului transvers și ale celui rect. Se suturează breșa în mezoul intestinului gros și peritoneul parietal. Plaga operatorie a peretelui abdominal anterolateral se suturează strat cu strat.

Rezecția colonului sigmoid. Indicații: tumori, ocluzii, diverticuloză.

Poziția bolnavului – în decubit dorsal.

Anestezia – narcoză endotraheală.

Tehnica operatorie. După laparotomie și revizia organelor cavității abdominale, se efectuează mobilizarea colonului sigmoid (fig. 150). La tumoarea malignă a colonului, se extirpează maximal mezoul și ganglionii limfatici regionali. Rezecția se execută cu păstrarea maximală a vascularizației colonului descendent și a porțiunii supraampulare a rectului și crearea între ei a anastomozei terminoterminale. Se suturează orificiul în mezou și incizia în peritoneul parietal. Plaga operatorie în peretele abdominal anterolateral se suturează în planuri succesive. Cavitatea abdominală nu se drenează.

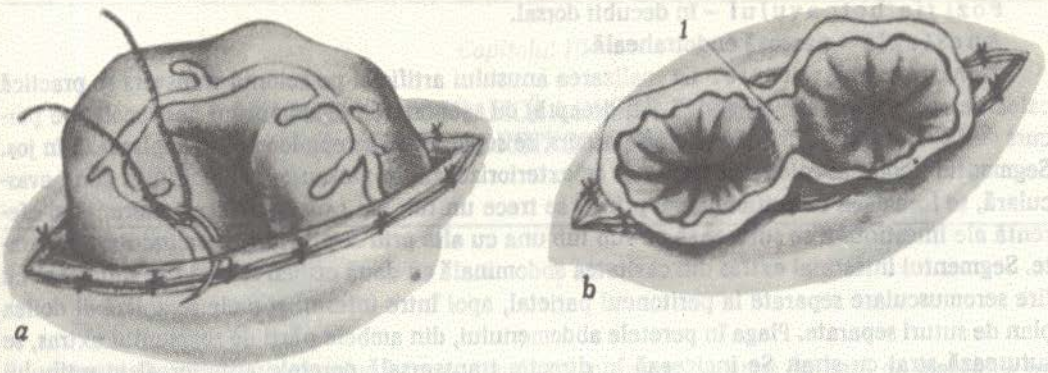

Fig. 151. Etapele în realizarea anusului artificial:
a — constituirea orificiilor; *b* — sigmoidotomia şi formarea pintenului (1)

Rectocolectomia totală. Indicaţii: colita ulceroasă nespecifică.

Poziţia bolnavului — în decubit dorsal.

Anestezia — narcoză endotraheală.

Tehnica operatorie. Intervenţia chirurgicală se efectuează în patru etape. În prima etapă se practică hemicolectomia dreaptă, în a doua — hemicolectomia stîngă (tehnica operatorie e descrisă anterior). Etapele întîi şi doi se termină cu mobilizarea intestinului gros pe tot parcursul şi a ansei terminale a ileonului pe distanţa de 10 cm. Cu aparatul de suturat se aplică suturi pe ileon corespunzător liniei de rezecţie, apoi se secţionează. La etapa a treia se practică extirparea rectului prin calea de acces peritoneoperineală. La început se mobilizează rectul pe parcurs. Intestinul gros împreună cu bontul ileonului se extirpează în bloc unic, se suturează peritoneul parietal şi se realizează etapa a patra — formarea ileostomei. Tehnica de constituire e descrisă mai sus. Cavitatea abdominală se drenează. Plaga în peretele abdominal anterolateral se suturează strat cu strat.

Colostomia (*colostomia*). Indicaţii: ocluzia intestinală la care e necesară evacuarea conţinutului intestinal, iar intervenţia chirurgicală radicală e imposibilă. Colostomia poate fi practicată în orice segment mobil al intestinului gros: cecostomia, transversostomia, sigmoidostomia. În prezent aceste operaţii se practică rar.

Sigmoidostomia (sigmoideostomia). Poziţia bolnavului — în decubit dorsal.

Anestezia — narcoză endotraheală.

Tehnica operatorie. Pentru realizarea fistulei colonului sigmoid, se deschide cavitatea abdominală în planuri succesive prin incizia oblică (variată) în regiunea inghinală stîngă. După incizia strat cu strat a peretelui abdominal anterolateral, peritoneul parietal se suturează de marginile pielii pentru a evita infectarea ţesutului celular subcutanat. Se exteriorizează o porţiune a colonului sigmoid, apoi se suturează peretele lui în jurul plăgii peretelui abdominal anterolateral, aplicînd suturi separate, care unesc tunicile seroasă şi musculară ale intestinului cu peritoneul parietal şi fascia transversală. După formarea aderenţelor între peritoneul visceral şi parietal, peste 3–4 zile se deschide lumenul intestinului. În caz de urgenţă a colotomiei, peretele se secţionează longitudinal, marginile intestinului se suturează de piele.

Anusul artificial (*anus praeternaturalis*). Anus artificial e numit orificiul în intestinul gros, prin care conţinutul intestinal se elimină, fără a pătrunde în segmentele distale.

Indicaţii: tumori, leziuni, reducerea cicatrizată a rectului, fistula vezicii urinare şi a rectului, anomalii congenitale.

Poziția bolnavului – în decubit dorsal.

Anestezia – narcoză endotraheală.

Tehnica operatorie. La realizarea anusului artificial pe colonul transvers se practică calea de acces transversală (stîngă sau dreaptă) cu secționarea ligamentului gastrocolic pe parcurs de 12–15 cm (fig. 151). Pe același parcurs, se separă marele epiploon și se deplasează în jos. Segmentul mobil al colonului transvers se exteriorizează, în mezou, nemijlocit prin zona avasculară, se formează un orificiu, apoi prin el se trece un tub din cauciuc. Ansele aferentă și eferentă ale intestinului se suturează pe sub tub una cu alta prin 3–4 suturi seromusculare separate. Segmentul intestinal extras din cavitatea abdominală cu două orificii formate se suturează cu fire seromusculare separate la peritoneul parietal, apoi între intestin și piele se aplică al doilea plan de suturi separate. Plaga în peretele abdomenului, din ambele părți de segmentul extras, se suturează strat cu strat. Se incizează în direcție transversală peretele anterior al intestinului suturat. Ambele orificii se acoperă cu pansamente separate. Dacă e necesar a exclude pe deplin pătrunderea fecalelor în segmentul eferent al intestinului, el se secționează perpendicular.

Capitolul 10

ANATOMIA TOPOGRAFICĂ A REGIUNII LOMBARE ŞI A SPAŢIULUI RETROPERITONEAL

Limitele. Regiunea lombară *(regio lumbalis)* în partea de sus e limitată de marginea inferioară a coastei XII, în partea de jos – de crestele iliace şi osul sacral, lateral – de linia trasată de la extremitatea coastei XI perpendicular în jos către creasta iliacă. Linia trasată pe apofizele spinoase ale vertebrelor divizează regiunea în porţiunile simetrice dreaptă şi stîngă.

Regiunea lombară alcătuieşte peretele posterolateral al abdomenului. Puncte de reper ale regiunii servesc coastele XII şi XI, crestele iliace, apofizele spinoase ale vertebrelor T_{XII} şi lombare. La nivelul liniei ce uneşte punctele supreme ale crestelor iliace, se proiectează apofiza spinoasă a vertebrei L_{IV}. Cunoaşterea acestor puncte de reper este necesară la efectuarea punc-ţiei lombare. Marginea laterală a muşchiului erector al coloanei vertebrale *(m. erector spinae)*, fiind uşor palpabilă, prezintă un punct de reper important. Linia trasată pe marginea laterală a muşchiului numit mai sus împarte regiunea lombară în porţiunile laterală şi medială.

Straturile. *Pielea* e îngroşată, puţin mobilă. Aici deseori apar furuncule. *Stratul subcutanat adipos* e slab dezvoltat, cu excepţia sectoarelor lateroinferioare ale regiunii, unde se formează stratul adipos lombogluteal *(massa adiposa lumboglutealis)*. *Fascia superficială* e bine dezvoltată, ea formează o prelungire profundă ce separă ţesutul subcutanat adipos lombogluteal. Mai apoi urmează o lamă fibroasă densă – fascia toracolombară *(fascia thoracolumbalis)*. Ea e alcătuită din foiţele profundă şi superficială (fig. 152). De la foiţa superficială a fasciei toracolombare, apofizele spinoase ale vertebrelor T_{VI-XII} şi lombare, de la osul sacral, treimea posterioară a crestei iliace îşi are începutul muşchiul marele dorsal *(m. latissimus dorsi)*; el împreună cu muşchiul extern oblic abdominal alcătuiesc primul strat muscular al regiunii lombare. Fibrele muşchiului extern oblic abdominal încep de la coastele VII—VIII inferioare, urmează în jos şi anterior, trecînd în aponevroză, se fixează de porţiunile anterioare ale crestei iliace. În partea superioară a regiunii muşchiul marele dorsal acoperă o parte a muşchiului extern oblic abdominal. Inferior laturile lor libere, îndepărtîndu-se, formează un spaţiu triunghiular – triunghiul lombar sau triunghiul Petiti *(trigonum lumbale, s. trigonum Petiti)*. Drept bază a triunghiului serveşte creasta iliacă, iar fundul lui e format de muşchiul intern oblic abdominal.

Al doilea strat muscular al regiunii lombare în porţiunea medială e prezentat de *m. erector spinae*. Acest muşchi e situat între foiţele profundă şi superficială ale fasciei toracolombare. Marginea superioară, îngroşată, a foiţei profunde, întinsă între apofizele transversale ale vertebrelor L_{I-II} şi coastele XII–XI, e numită ligamentul lombocostal – *lig. lumbocostale*. Formînd cale de acces către rinichi, deseori acest ligament trebuie disecat.

În porţiunea laterală a regiunii lombare al doilea strat muscular e format de muşchii intern oblic abdominal şi micul dinţat posterior inferior *(m. serratus posterior inferior)*. Ambii muşchi, marginile cărora nu contactează, formează un spaţiu delimitat în partea de sus de micul dinţat posterior inferior, anterior şi inferior – de muşchiul intern oblic abdominal, medial – de marginea *m. erector spinae* şi anterior – de coasta XII. Acest spaţiu e numit dreptunghi lombar sau

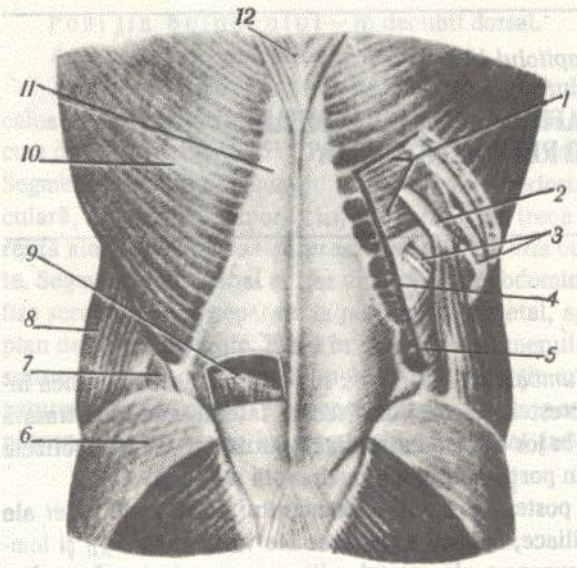

Fig. 152. Topografia regiunii lombare:

1 — m. serratus posterior inferior; 2 — costa XII; 3 — aa. intercostales; 4 — aponevroza m. transversus abdominis, care formează fundul rombului Lesghaft-Grynfelt; *5 — m. obliquus internus abdominis; 6 — m. gluteus medius; 7 — trigonum lumbale (Petit); 8 — m. obliquus externus abdominis; 9 — m. erector spinae; 10 — m. latissimus dorsi; 11 — fascia thoracolumbalis; 12 — m. trapezius*

rombul Lesghaft-Grynfelt. El e intersectat de pachetul vasculonervos subcostal. Fundul acestui romb este aponevroza muşchiului transvers abdominal *(m. transversus abdominis).*

Triunghiul şi dreptunghiul lombare prezintă locuri slabe ale peretelui abdominal posterolateral, aici pot apărea hernii lombare. Durerile palpatorii în triunghiul lombar pot fi la apendicită, cînd apendicele e situat retrocecal.

Al treilea strat muscular al regiunii lombare în porţiunea ei medială e prezentat de muşchiul pătrat lombar *(m. quadratus lumborum).* El începe de la porţiunile posterioare ale labiei interne a crestei iliace şi se fixează pe ultima coastă şi apofizele transversale ale vertebrelor L_{I-IV}. Mai profund şi medial sînt situaţi muşchii micul psoas, inconstant, şi marele psoas *(m. psoas minor et m. psoas major).* Muşchiul marele psoas începe de la corpurile şi apofizele transversale ale vertebrelor T_{XII} şi ale tuturor celor lombare, se îndreaptă oblic în jos şi lateral, unindu-se cu muşchiul iliac *(m. iliacus),* formează muşchiul psoasiliac *(m. iliopsoas).* Trecînd sub ligamentul inghinal, *m. psoas major* se inserează de micul trohanter al femurului. Teaca acestor muşchi e formată de fascia endoabdominală *(fascia endoabdominalis).* Această fascie medial formează tecile *m. transversus abdominis, mm. psoas minor et major,* fiind numită respectiv *fascia transversa, fascia psoatis* şi *fascia quadrata.* Loja osteofibroasă a marelui psoas conţine un strat de ţesut adipos, prin care procesele purulente se pot răspîndi din regiunea retroperitoneală în bazin şi regiunea femurală.

În sectorul superior al regiunii lombare, în apropierea diafragmului, fasciile indicate devin mai dense, formînd ligamentele arcuate lateral şi medial *(ligg. arcuatum laterales et mediales).* Ligamentul arcuat medial uneşte corpul vertebrei $L_{I\ (sau\ II)}$ cu apofiza sa transversală, iar arcul lateral – cu coasta XII.

SPAŢIUL RETROPERITONEAL
(Spatium retroperitoneale)

Spaţiul retroperitoneal e situat posterior de porţiunea posterioară a peritoneului parietal, între el şi fascia endoabdominală, care tapetează suprafaţa internă a peretelui abdominal posterior. Drept limită superioară a spaţiului retroperitoneal serveşte diafragmul, mai precis locul de trecere a foiţei posterioare a peritoneului parietal pe diafragm. În partea de jos limitele convenţionale sînt promontoriul *(promontorium)* şi *linea terminalis* a bazinului. Spaţiul retroperitoneal e completat de un strat masiv de ţesut adipos, e stratificat de fascii şi include în componenţa sa organe, vase sanguine şi limfatice şi nervi (fig. 153).

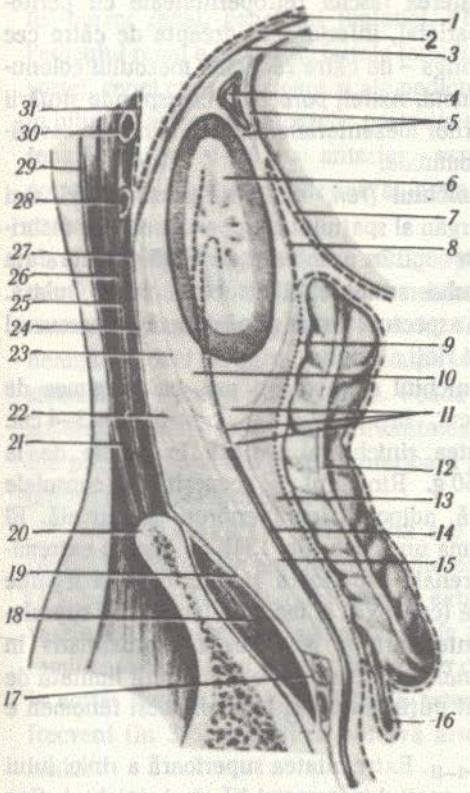

Fig. 153. Topografia spaţiului retroperitoneal (secţiune sagitală):

1 — pleura diaphragmatica; 2 — diaphragma; 3 — fascia diaphragmatis; 4 — gl. suprarenalis; 5, 8 — fascia prerenalis; 6 — ren dexter; 7 — peritoneum; 9 — fascia Toldti; 10 — paranephron; 11 — septi fasciales; 12 — colon ascendens; 13 — paracolon; 14 — ureter; 15 — paraureteron; 16 — appendix vermiformis; 17 — fascia ce înconjoară vasele iliace comune; 18 — m. iliacus; 19 — fascia iliaca; 20 — crista iliaca; 21 — m. erector spinae; 22 — textus cellulosus retroperitonealis; 23 — fascia retrorenalis; 24 — fascia quadrata; 25 — m. quadratus lumborum; 26 — aponeurosis m. transversi abdominis; 27 — arcus lumbocostalis; 28 — costa XII; 29 — fascia thoracolumbalis; 30 — costa XI; 31 — pleura costalis

Straturile ţesutului adipos retroperitoneal. Imediat după fascia endoabdominală (urmărind din partea posterioară) se află *primul strat de ţesut adipos retroperitoneal – textus cellulosus retroperitonealis proprium.* Inferior acest strat comunică liber cu ţesutul adipos al bazinului mic, în special cu spaţiul adipos retrorectal. Această particularitate structurală e utilizată în clinica chirurgicală în aplicarea retropneumoperitoneului. În sus prin fisura dintre pedunculii diafragmului, ţesutul adipos retroperitoneal comunică cu mediastinul posterior. Anterior de acest ţesut adipos e situată fascia retroperitoneală *(fascia retroperitonealis).* Ea începe de la fascia endoabdominală şi peritoneul parietal în regiunea marginii laterale a canalului lateral al cavităţii abdominale, ceea ce aproximativ coincide cu linia axilară posterioară. Linia unirii peritoneului parietal şi fasciilor endoabdominală şi retroperitoneală *(ganglion fascial)* serveşte drept limită laterală a spaţiului retroperitoneal; totodată, ea îl desparte de stratul celuloadipos preperitoneal.

Fascia retroperitoneală se îndreaptă medial şi respectiv lingă marginea laterală a rinichiului (ureterului) se divizează în două lamele – *fascia prerenalis (preureterica)* şi *fascia retrorenalis (retroureterica).*

Lamele fasciale, cuprinzînd rinichiul cu ţesutul adipos pararenal, formează capsula adipoasă renală *(capsula adiposa),* limitînd spaţiul adipos pararenal *(paranephron).* Superior *fascia prerenalis,* la rîndul său, se divizează în două foiţe, formînd capsula suprarenalei. Această capsulă în porţiunea sa posterioară aderează cu *fascia diaphragmatica* – prelungire a fasciei endoabdominale ce tapetează suprafaţa inferioară a diafragmului. Fasciile pre- şi retrorenală lîngă hilul rinichiului se apropie, însoţesc vasele renale, se îndreaptă spre aortă (din stînga) şi vena cavă inferioară (din dreapta), unde se unesc cu foiţe analogice ale părţii opuse. Ţesutul adipos pararenal se prelungeşte în jos în cel paraureteric *(paraureteron).* Acest spaţiu e limitat de foiţele *fascia preureterica* şi *fascia retroureterica.* În regiunea extremităţii renale inferioare aceste fascii se unesc între ele prin multiple bride, contribuind la fixarea rinichiului.

Anterior de fasciile retroperitoneală, prerenală şi preureterică e situat următorul strat de ţesut adipos – *paracolon.* Paracolonul anterior e delimitat de fascia retrocolică *(fascia retrocolica, s. Toldti).* Această fascie apare în timpul dezvoltării intrauterine a colonului ca urmare a transformării mezoului colonului (a porţiunii lui ascendente sau descendente). Porţiunile numite ale colonului la început sînt situate intraperitoneal, iar mai apoi ele ocupă o poziţie mezoperitoneală. În sus paracolonul ajunge pînă la mezoul colonului transvers, lateral e limitat de

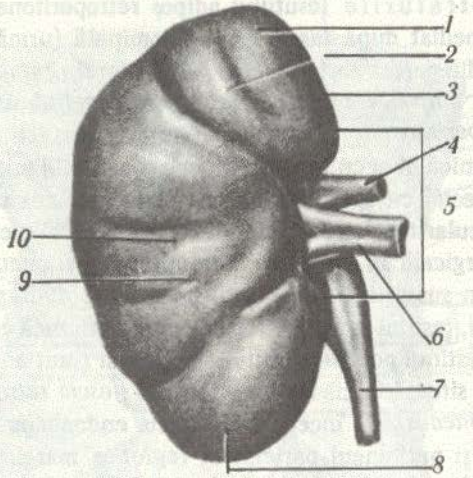

Fig. 154. Rinichiul (aspect din faţă):

1 — extremitas superior; 2 — impressio hepatis; 3 — margo medialis; 4 — a. renalis; 5 — hilus renalis; 6 — v. renalis; 7 — ureter; 8 — extremitas inferior; 9 — facies anterior; 10 — margo lateralis

concreşterea fasciei retroperitoneale cu peritoneul parietal, inferior – în dreapta de către cec şi în stînga – de către rădăcina mezoului colonului sigmoid. Astfel, *paracolon* corespunde situării sinusurilor mezenteriale drept şi stîng ale cavităţii abdominale.

Rinichiul *(ren, nephros)* prezintă cel mai mare organ al spaţiului retroperitoneal. La embrion şi la copil în primii ani de viaţă pe suprafaţa rinichiului se observă structura lui lobulară. Uneori aspectul lobular se păstrează pe parcursul întregii vieţi a omului.

Rinichiul e un organ par, cu lungimea de 10–12 cm, lăţimea – 5–6, grosimea – 3–4 cm. Greutatea rinichiului variază în medie de la 120–160 g. Rinichiul e acoperit cu capsulele fibroasă, adipoasă *(paranephron)* şi fascială. El are forma unui bob (fig. 154). Se disting extremităţile renale superioară şi inferioară, marginile laterală (convexă) şi medială (concavă), suprafeţele anterioară şi posterioară. Aproximativ în centrul marginii concave e situat hilul renal *(hilus renalis)*. El prezintă o adîncitură limitată de labiile anterioară şi posterioară. Hilul renal e orientat puţin anterior, la copii acest fenomen e mai pronunţat.

Rinichii sînt situaţi la nivelul vertebrelor T_{XII} şi L_{I-II}. Extremitatea superioară a rinichiului stîng atinge coasta XI, a celui drept – se proiectează în spaţiul intercostal XI, deci rinichiul stîng e situat mai sus decît cel drept. Axele longitudinale ale rinichilor formează un unghi deschis în jos, astfel, extremităţile lor superioare se apropie, cele inferioare – se îndepărtează.

Hilul renal din stînga se află la nivelul vertebrei L_I, din dreapta – la nivelul discului intervertebral între vertebrele L_I şi L_{II}. Proiecţia hilurilor renale pe pereţii anterior şi posterior ai abdomenului poartă numele de puncte renale. Punctul renal anterior coincide cu locul intersecţiei muşchiului rect abdominal cu arcul costal, cel posterior – cu intersecţia marginii laterale *m. erector spinae* cu coasta XII.

Nefronul este unitatea funcţională a rinichiului. Canaliculii colectori ai nefronilor se unesc în 15–20 piramide. Piramida şi substanţa medulară, cu care contactează, alcătuiesc lobul renal *(lobus renalis)*. Trei–patru lobi renali formează un segment. Rinichiul constă din 5 segmente: superior, anterosuperior, inferior, inferoanterior şi posterior. Papilele piramidelor renale sînt îndreptate în caliculii mici. Doi–trei caliculi mici se unesc în mari, care se deschid în bazinetul renal *(pelvis renis)*.

În partea posterioară rinichii sînt situaţi în loja renală, formată în partea superioară de porţiunea lombară a diafragmului. În partea cavităţii toracice după el se află sinusul pleural costodiafragmatic *(recesus costodiaphragmaticus)*. Marginea lui inferioară atinge coasta XII. Asemenea topografie condiţionează posibilitatea lezării pleurei şi a rinichiului în acelaşi timp.

Inferior de partea lombară a diafragmului rinichiul e situat într-o înfundătură formată de muşchiul pătrat lombar (lateral) şi marele psoas (medial). Ei formează loja renală, tapetată de un strat subţire de ţesut celular retroperitoneal. Mai sus de rinichi, anteromedial sînt situate suprarenalele. Glanda suprarenală stîngă e deplasată mai mult spre hilul renal, ea e situată mai jos decît cea dreaptă (fig. 155). Medial de rinichi se află corpurile vertebrelor T_{XII} şi L_{I-II}, muşchiul marele psoas, vena cavă inferioară (din dreapta), aorta (din stînga).

În hilurile renale sînt situaţi pediculii renali, ce conţin *a. et v. renalis,* ramificări ale plexului nervos renal, ganglioni limfatici. Formaţiunile enumerate sînt însoţite de ţesut celular. Pedicului renal e limitat de foiţele fasciilor pre- şi retrorenală, care se unesc cu tecile fasciale ale aortei, venei cave inferioare şi ale pedicului renal contralateral. Corelaţiile acestor formaţiuni în hilul renal sînt următoarele: posterior se află bazinetul şi ureterul, mai sus şi anterior – artera renală, mai jos şi cel mai anterior – vena renală. Artera renală dreaptă e mai lungă şi trece posterior de vena cavă inferioară. Vena renală stîngă e mai lungă, ea intersectează aorta în partea anterioară.

Rinichiul drept anterior se mărgineşte cu ficatul, cu flexura colică dreaptă şi partea descendentă a duodenului. Plicile peritoneului, ce se formează între rinichi şi organele numite, se numesc ligamente – *lig. hepatorenale, lig. duodenorenale,* însă ele nu se unesc cu rinichiul nemijlocit, deci nu participă la fixarea lui. Anterior de rinichiul stîng sînt situate splina, fundul stomacului, flexura colică stîngă. Coada pancreasului şi vasele splinei, situate pe marginea lui superioară, contactează cu extremitatea superioară a rinichiului stîng, cu suprarenala stîngă. Ele pot intersecta din partea anterioară pedicului renal şi hilul renal, făcînd dificilă orientarea chirurgului în timpul operaţiei.

Vascularizaţia rinichiului are loc prin artera renală *(a. renalis),* care începe de la partea abdominală a aortei. În apropierea hilului renal artera se divizează în ramurile anterioară şi posterioară. Colateralele renale extraorganice sînt slab dezvoltate. Ele sînt reprezentate de vasele suprarenale, diafragmatice şi ale ţesutului celular retroperitoneal. Pot fi observate forme ramificate ale arterei renale, cînd ea se divizează în cîteva ramuri imediat după începerea ei de la aortă. Pînă la hilul renal de la artera renală porneşte artera renală inferioară. Destul de frecvent (în 30% cazuri) se observă artere renale accesorii, spre una sau ambele extremităţi renale.

Circulaţia venoasă eferentă se realizează prin venele renale în vena cavă inferioară. În vena renală stîngă se varsă venele stîngi testiculară (ovarică) şi suprarenală. Sistemul venos renal poate fi folosit la dezvoltarea anastomozelor portocavale. El se întrebuinţează în chirurgie la crearea anastomozelor organice şi directe (splenorenale), la sindromul hipertensiunii portale.

Inervaţia rinichilor se efectuează de către plexul nervos renal *(plexus renalis),* la formarea căruia participă nervii splanhnici mare şi mic şi alte ramuri ale trunchiului simpatic. Ramificaţiile *plexus renalis* înconjoară vasele pediculului renal, fiind situate, îndeosebi, anterior de ele. Pe traseul plexurilor renale pot fi evidenţiaţi ganglionii aortorenali superior şi inferior, cît şi alţi ganglioni nervoşi mai mici. Plexul renal formează legături multiple cu plexurile celiac, mezenterial superior şi aortic.

Circulaţia limfatică eferentă de la rinichi are loc prin reţelele limfatice superficială şi profundă. Reţelele limfatice se unesc în hilul renal. Apoi limfa urmează într-un lanţ de ganglioni limfatici mici, situaţi pe parcursul pediculului renal, prin vasele eferente – în ganglionii ce înconjoară aorta şi vena cavă inferioară, şi în cisterna ductului toracic *(cisterna chyli).*

Glandele suprarenale *(gll. suprarenales)* sînt situate pe extremităţile superioare ale rinichilor la nivelul vertebrelor T_{XI-XII}. Dimensiunile medii ale suprarenalelor – 4 x 3 x 1 cm. Glandele suprarenale la copii se caracterizează prin dimensiuni relativ mari, iar grosimea lor e mai mare decît la maturi chiar în sens absolut. Suprarenalele sînt situate în loja renală şi în capsula renală adipoasă. Suprarenala stîngă e mai aproape de hilul renal decît cea dreaptă. Din această cauză ea e situată mai jos, deşi rinichiul drept e mai jos decît cel stîng. Pe suprafaţa anterioară a suprarenalei este situat hilul în forma unui şanţ slab pronunţat. Prin hil intră arterele suprarenale şi iese vena suprarenală (fig. 156).

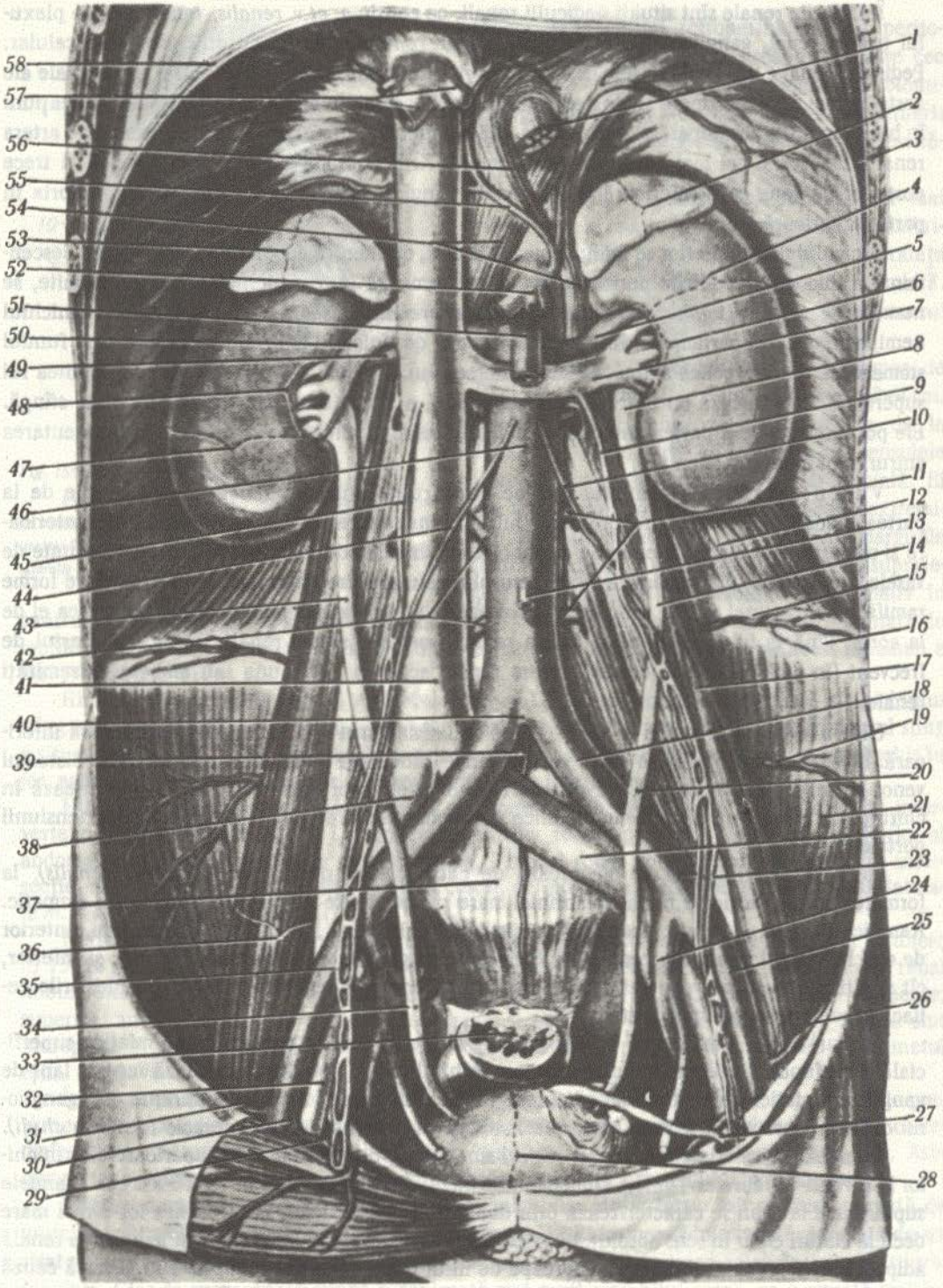
1
2
3
4
5
6
7
8
9
10
11
12
13
14
15
16
17
18
19
20
21
22
23
24
25
26
27
28
29
30
31
32
33
34
35
36
37
38
39
40
41
42
43
44
45
46
47
48
49
50
51
52
53
54
55
56
57
58

Fig. 155. Topografia spaţiului retroperitoneal:

1 — esophagus; 2 — gl. suprarenalis sinistra; 3 — recessus costodiaphragmaticus; 4 — ren; 5 — a. renalis sinistra; 6 — hilus renalis; 7 — v. renalis sinistra; 8 — pelvis renis; 9 — v. testicularis sinistra; 10 — a. testicularis sinistra; 11 — aa. lumbales; 12 — m. quadratus lumborum; 13 — a. mesenterica inferior; 14 — ureter dexter; 15 — a. lumbalis IV; 16 — crista iliaca; 17 — m. psoas major; 18 — a. iliaca communis; 19 — ramus iliacus a. iliolumbalis; 20 — ureter sinister; 21 — m. iliacus; 22 — v. iliaca communis; 23, 35 — a. et v. testicularis; 24 — a. iliaca interna; 25, 30 — a. iliaca externa; 26, 31 — a. circumflexa ilium profunda; 27 — ductus deferens; 28 — vesica urinaria; 29 — a. epigastrica inferior; 32 — v. iliaca externa; 33 — rectum; 34 — ureter dexter; 36 — m. psoas major; 37 — promontorium; 38 — v. iliaca communis dextra; 39 — a. sacralis mediana; 40 — bifurcatio aortae; 41 — v. cava inferior; 42 — aa. lumbales; 43 — ureter dexter; 44 — a. testicularis dextra; 45 — v. testicularis; 46 — pars abdominalis aortae; 47 — ren; 48 — hilus renalis; 49 — a. renalis dextra; 50 — v. renalis; 51 — a. mesenterica superior; 52 — truncus coeliacus; 53 — gl. suprarenalis dextra; 54 — pars lumbalis diaphragmatis; 55 — a. phrenica inferior; 56 — hiatus esofageus; 57 — vv. hepaticae; 58 — diaphragma

Suprarenala dreaptă anterior contactează cu zona extraperitoneală a ficatului, inferior – cu rinichiul drept, medial – cu vena cavă inferioară. Suprafaţa anterioară a suprarenalei stîngi e acoperită de peritoneul peretelui bursei omentale, inferior şi posterior se află extremitatea renală superioară, medial – aorta. Inferior marginea glandei suprarenale atinge coada pancreasului şi vasele lienale.

Vascularizaţia suprarenalelor are loc prin trei surse: *a. suprarenalis superior* ce începe de la artera diafragmatică; *a. suprarenalis media* – nemijlocit de la partea abdominală a aortei şi *a. suprarenalis inferior* – ramură a arterei renale. La copii cea mai mare este artera suprarenală superioară, la adulţi – cea inferioară.

Venele suprarenalei se contopesc în una – *v. suprarenalis,* care se varsă din stînga în vena renală, iar din dreapta – nemijlocit în vena cavă inferioară.

Inervaţia suprarenalelor se efectuează de *n. splanchnicus major* (prin plexul celiac şi plexul renal); mai participă şi unele ramuri mici de la nervul frenic.

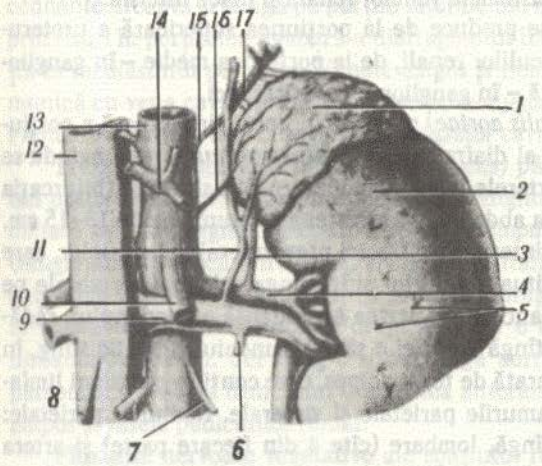

Fig. 156. Vascularizaţia suprarenalei:

1 — gl. suprarenalis; 2 — ren; 3 — a. suprarenalis inferior; 4 — a. renalis; 5 — vv. stellatae; 6 — v. testicularis (ovarica) sinistra; 7 — aa. testiculares (ovaricae); 8 — v. testicularis dextra; 9 — v. renalis; 10 — a. mesenterica superior; 11 — v. suprarenalis; 12 — v. cava inferior; 13 — aorta; 14 — truncus coeliacus; 15 — a. phrenica inferior; 16 — a. suprarenalis media; 17 — aa. suprarenales superiores

Circulaţia limfatică eferentă are loc în ganglionii plasaţi pe aortă şi vena cavă inferioară.

Ureterul *(ureter)* – organ tubular ce conduce urina din bazinetele renale în vezica urinară *(vesica urinaria)* (vezi fig. 155). El e puţin plat, avînd forma unui tub cilindric cu lungimea de 28–34 cm. Peretele ureterului e alcătuit din două straturi de ţesut muscular neted: stratul intern – longitudinal şi cel extern – din muşchi situaţi circular. În porţiunea pelviană ureterul dispune de al treilea strat muscular – exterior, din muşchi orientaţi longitudinal (teaca uretericǎ Valdeyer). Acest strat e strîns legat cu membrana musculară a vezicii urinare.

Membrana mucoasă a ureterului dispune de plice longitudinale multiple, care îi redau un aspect stelat în secţiune transversală. În locul unirii ureterului cu vezica urinară (în unghiul superior al triunghiului

vezical – *trigonum vesicale)* e situată o plică a membranei mucoase, bine pronunţată. Ea conţine în grosimea sa fibre musculare – *valvula ureteris,* are rol de supapă, ce împiedică refluxul vezicoureteric.

Ureterul e alcătuit din părţile abdominală *(pars abdominalis)* şi pelviană *(pars pelvina).* Uneori se remarcă porţiunea intramurală (sau vezicală), ea se situează în grosimea peretelui vezicii urinare. Ureterul îşi ia începutul de la partea îngustată a bazinetului renal. Tot aici e situată prima strictură a ureterului *(isthmus ureteris).* Următoarele două stricturi sînt situate în locul de tranziţie a ureterului în porţiunea pelviană, la intersecţia cu vasele iliace şi la confluenţa lui în vezica urinară. La nivelul extremităţii renale inferioare ureterul poate fi intersectat de artera renală accesorie, ea adeseori comprimîndu-l. Apoi ureterul, urmînd în formă de spirală, se situează pe suprafaţa anterolaterală a *m. psoas major,* iar apropiindu-se de vasele iliace – pe suprafaţa anteromedială a aceluiaşi muşchi. Aproximativ la jumătatea lungimii *m. psoas major* ureterul intersectează din partea posterioară *vasa testicularia s. ovarica,* iar din cea anterioară – nervul genitofemural *(n. genitofemoralis).* Apropierea ureterului de nervul genitofemural explică particularităţile durerilor în colica renală, care iradiază pe suprafaţa medială a femurului şi în *testes* (la femei – în labiile pudende mari).

Porţiunea abdominală a ureterului e situată între vena cavă inferioară, medial şi între cec şi colonul ascendent lateral; anterior el e intersectat de mezoul intestinului subţire (3–4 cm de la unghiul ileocecal). În apropierea ureterului poate fi situat retroperitoneal apendicele, ceea ce face dificil diagnosticul apendicitei şi colicii renale. Ureterul stîng se mărgineşte lateral cu colonul descendent, anterior – cu mezoul colonului sigmoid, medial – cu aorta. Proiecţia părţii abdominale a ureterului coincide cu vîrfurile apofizelor transversale ale vertebrelor lombare din partea posterioară, iar anterior – cu marginile laterale ale muşchilor mari drepţi ai abdomenului. La nivelul *linea terminalis* ureterul pătrunde în bazin, intersectînd anterior şi din stînga artera iliacă comună, din dreapta – artera iliacă externă.

Vascularizaţia ureterului în porţiunea lui superioară se realizează prin artera renală, în cea medie – de la aortă, în cea inferioară – de la artera vezicală superioară (din sistemul arterei iliace interne). Refluxul venos are loc prin sistemele venelor renală şi iliacă internă.

Circulaţia limfatică eferentă se produce de la porţiunea superioară a ureterului – în ganglionii limfatici ai hilului şi ai pediculilor renali, de la porţiunea medie – în ganglionii paraaortali şi retrocavali, de la cea inferioară – în ganglionii limfatici iliaci.

Partea abdominală a aortei *(pars abdominalis aortae)* prezintă o prelungire directă a porţiunii ei toracice. Ea începe de la orificiul aortic al diafragmului *(hiatus aorticus),* prelungindu-se pînă la vertebra L_{IV-V}, unde se divizează în arterele iliace comune dreaptă şi stîngă (bifurcaţia aortei – *bifurcatio aortae)* (vezi fig. 155). Partea abdominală a aortei are o lungime de 13–15 cm. Aorta se fixează în orificiul diafragmului prin intermediul fasciei prevertebrale şi a vaselor, care încep de la ea. Partea abdominală a aortei e situată anterior şi în stînga coloanei vertebrale pe fascia prevertebrală. Anterior contactează cu pancreasul, partea ascendentă a duodenului, rădăcina mezoului intestinului subţire. În partea stîngă a aortei e situat trunchiul simpatic stîng, în dreapta – vena cavă inferioară. Aorta e înconjurată de ţesut adipos, care conţine ganglioni limfatici. De la partea abdominală a aortei încep ramurile parietale şi viscerale. Ramurile parietale: arterele diafragmatice inferioare dreaptă şi stîngă, lombare (cîte 4 din fiecare parte) şi artera sacrală mediană. Ramurile viscerale: trunchiul celiac *(truncus coeliacus),* arterele mezenterice superioară şi inferioară *(aa. mesenterica superior et inferior),* suprarenalele medii *(aa. suprarenales mediae),* arterele renale *(aa. renales)* şi arterele glandelor sexuale *(aa. testiculares s. aa. ovaricae).*

Arterele iliace comune dreaptă şi stîngă la nivelul vertebrei L_V încep a se îndepărta, urmînd în jos şi lateral sub un unghi de 40–60°. Lungimea lor diferă de la 3 pînă la 11 cm, apoi ele se divizează în arterele iliace internă şi externă.

Vena cavă inferioară *(v. cava inferior)* – cel mai mare vas venos în organismul uman. Îşi ia începutul pe suprafaţa anterioară a vertebrelor $L_{IV, V}$ ca rezultat al contopirii venelor iliace comune dreaptă şi stîngă. Apoi trunchiul venos urmează ascendent, înclinîndu-se treptat anterior şi în dreapta, trece prin şanţul omonim *(sulcus venae cavae)* pe suprafaţa posterioară a ficatului şi pătrunde în *for. v. cavae* al diafragmului. Vena cavă inferioară din stînga contactează cu aorta, posterior, în porţiunile inferioare – cu *m. psoas,* mai sus – cu pedunculul diafragmatic drept. Posterior vena e intersectată de arterele lombare drepte şi renale. Pe suprafaţa anterioară a venei cave inferioare sînt situate capul pancreasului, partea descendentă a duodenului, rădăcina mezoului colonului transvers şi intestinul subţire împreună cu arterele mezenterice. În inflamaţia proliferativă a ganglionilor limfatici, situaţi la rădăcina mezoului intestinului subţire (mezadenită), e posibilă comprimarea venei cave inferioare.

Vena cavă inferioară în porţiunea ei inferioară este intersectată de către arterele testiculară (ovarică) dreaptă, iar mai jos – de artera iliacă comună dreaptă. Lateral de venă sînt situaţi rinichiul drept, suprarenala dreaptă şi ureterul drept. Afluxurile venei cave inferioare la fel se divizează în viscerale *(vv. testiculares s. ovaricae, vv. renales, v. suprarenalis media dextra, vv. hepaticae)* şi parietale *(v. sacralis mediana, vv. lumbales, vv. phrenici inferiores).*

În apropierea confluenţei cu vena hepatică stîngă e situat ligamentul venos *(lig. venosum).* El prezintă ductul venos obliterat *(ductus venosus),* care uneşte vena cavă inferioară cu vena ombilicală în timpul circulaţiei placentare.

În regiunea lombară, spaţiul retroperitoneal, pe peretele abdominal anterior între bazinele venelor cave inferioară, superioară şi venei porte apar anastomoze, numite portocavale şi cavacavale. Ele parţial compensează reflexul venos la stricturare, obliterare şi ligaturare ale venelor magistrale.

Venele azigos şi hemiazigos *(v. azygos et v. hemiazygos)* sub aspect filogenetic prezintă derivaţi ai venelor cardinale dreaptă şi stîngă. Ele urmează ca o prelungire a venelor lombare ascendente dreaptă şi stîngă pe părţile laterale ale corpurilor vertebrelor lombare. Venele pătrund prin fisuri în porţiunea lombară a diafragmului împreună cu nervii splanhnici, apoi îşi fac apariţia în mediastinul posterior. Venele azigos şi hemiazigos, prin intermediul venelor lombare, comunică cu vena cavă inferioară, iar *v. hemiazygos,* în afară de aceasta – cu vena renală stîngă. Faptul favorizează dezvoltarea anastomozelor cavacavale.

Trunchiul simpatic *(truncus sympathicus)* pătrunde în spaţiul retroperitoneal din mediastinul posterior prin fisuri ale diafragmului. Ganglionii lombari ai trunchiului inferior de *linia terminalis* trec în ganglioni sacrali. Trunchiul simpatic conţine 2–7 ganglioni cu o formă alungită. Ganglionii comunică între ei, cît şi cu cei contralaterali, şi cu plexurile simpatice aortice. Trunchiul simpatic e situat pe marginea medială a muşchiului marele psoas într-o duplicătură a fasciei endoabdominale. Trunchiul drept anterior e acoperit de vena cavă inferioară şi ganglionii limfatici postcavali. Cel stîng e situat lîngă aortă, iar anterior sînt situaţi ganglionii limfatici paraaortici. Ambele trunchiuri din partea anterioară sînt în raport cu venele lombare, cu ţesutul adipos şi vasele pediculilor renali.

Plexurile nervoase vegetative ale spaţiului retroperitoneal sînt prezentate de plexurile celiac (solar), ale arterelor mezenterice superioară, inferioară, renale şi plexurile aortic abdominal şi hipogastric superior. La formarea acestor plexuri participă *n. splanchnicus major* din ganglionii VI–IX ai trunchiului simpatic şi *n. splanchnicus minor* – din ganglionii X–XI. Mai participă şi ramuri ale nervilor vag, pelvieni şi sacrali splanhnici. Plexurile indicate sînt situate pe peretele anterolateral al aortei.

Cel mai mare plex e cel celiac, situat în jurul trunchiului celiac. Plexul cînd dispune de o structură compactă e prezentat de doi ganglioni semilunari cu dimensiuni sporite *(gangll. semilunaria),* ei încercuiesc artera celiacă. O prelungire a plexului celiac prezintă plexul aortic

abdominal, iar mai jos – plexul hipogastric superior, situat pe bifurcaţia aortei. Alte plexuri sînt situate în jurul vaselor respective. Toate plexurile vegetative sînt strîns legate între ele, de aceea divizarea lor în părţi separate e condiţională. Ele inervează organele cavităţii abdominale, ale spaţiului retroperitoneal şi, parţial, ale bazinului.

Sistemul limfatic al spaţiului retroperitoneal este prezentat de ganglionii parietali, numiţi *nodi lymphatici lumbales.* Grupurile de bază ale ganglionilor limfatici retroperitoneali sînt situate în ţesutul celular pe traseul porţiunii abdominale a aortei, venei cave inferioare şi ramificaţiilor lor mai mari. Colectorii limfatici mari în jumătatea inferioară a corpului uman formează două trunchiuri lombare *(trunci lumbales),* care confluează, formînd ductul toracic *(ductus thoracicus).* Formarea ductului toracic deseori are loc la nivelul vertebrei L_1, unde aproximativ în 50% cazuri se observă o dilatare a lui – cisterna ductului toracic *(cisterna chyli).* Ea e situată pe pedunculul părţii abdominale al diafragmului, e concrescută cu el, se comprimă şi se dilată pasiv; faptul are importanţă la circulaţia limfei.

Ductul toracic aderă la peretele posterior drept al aortei, e situat anterior de majoritatea ramurilor, care încep de la aortă. Numai arterele subcostale şi lombare I intersectează ductul din partea lui anterioară. În partea dreaptă a ductului şi puţin anterior e situată vena cavă inferioară. Ductul toracic pătrunde în cavitatea toracică prin orificiul aortic al diafragmului.

Capitolul 11

INTERVENŢII CHIRURGICALE PE ORGANELE SPAŢIULUI RETROPERITONEAL

CĂILE DE ACCES OPERATORII

Denudarea organelor spaţiului retroperitoneal poate fi efectuată prin peretele laterodorsal abdominal, precum şi din partea cavităţii abdominale. Pentru descoperirea rinichilor, ureterelor mai frecvent sînt practicate accesele lombare, iar pentru aortă şi vena cavă inferioară – laparotomia cu secţionarea peritoneului parietal pe peretele posterior al abdomenului.

Căi de acces la rinichi şi uretere. Pentru descoperirea rinichilor şi ureterelor mai frecvent sînt utilizate inciziile Fiodorov, Bergmann–Israel (fig. 157).

Incizia Fiodorov începe de la punctul de intersecţie a coastei XII cu *m. erector spinae* în direcţie oblictransversală spre ombilic, pînă la marginea laterală a muşchiului rect abdominal. După secţionarea straturilor superficiale, se desfac strat cu strat de-a lungul fibrelor muşchii laţi abdominali şi se deplasează în părţi. Apoi se secţionează fascia transversală, iar peritoneul împreună cu ţesutul celuloadipos se retrag anterior, descoperind fascia dură şi strălucitoare retrorenală *(fascia retrorenalis),* care se incizează parţial, lărgind plaga. Cu degetele se detaşează capsula adipoasă de cea fibroasă, controlînd prezenţa arterelor accesorii,rinichiul se luxează în plagă.

Incizia Bergmann–Israel deschide acces spre rinichi şi ureter aproape pe tot parcursul lui. Incizia începe la mijlocul coastei XII şi e dusă oblic în jos şi înainte în direcţia crestei iliace, neajungînd la ea cu 3–4 cm. Ea poate fi continuată pînă la mijlocul şi chiar la treimea medială a ligamentului inghinal (D. Israel). După secţionarea straturilor superficiale, în planuri succesive se deschid muşchii dorsal mare, oblic abdominal extern, dinţat inferior posterior şi oblic abdominal intern, de asemenea, muşchiul transversal abdominal şi fascia lui. Peritoneul se va îndepărta înainte, *n. iliohypogastricus* – înapoi. Se deschide capsula fascială şi rinichiul se separă consecutiv de ţesutul adipos pararenal.

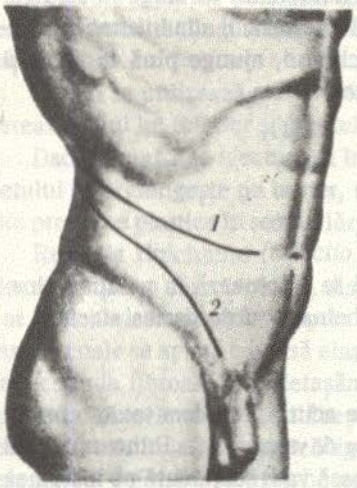

Fig. 157. Căi de acces operatorii la rinichi:
1 – Fiodorov; *2* – Bergmann–Israel

Incizia Pirogov pentru abordarea ureterului începe la nivelul spinei iliace anterosuperioare, apoi continuă paralel plicii inghinale, cu 3–4 cm mai sus de ea pînă la marginea muşchiului drept abdominal. Peritoneul, în acest caz, se retrage medial şi în sus. Incizia permite a denuda ureterul pînă la segmentul paravezical.

Incizia Ovnatanean în formă de arc cu convexitatea în jos, practicată la 1 cm mai sus de simfiza pubiană, oferă posibilitate de a descoperi simultan ambele uretere. Secţionăm pielea, ţesutul subcutanat, teaca muşchilor drepţi abdominali. Muşchii drepţi şi piramidali, fără a-i secţiona, se separă şi se îndepărtează lateral. Peritoneul se retrage în sus şi medial. Ureterul se va descoperi la locul de intersecţie cu vasele iliace şi se va mobiliza pînă la vezica urinară. Accesul e puţin traumatic.

BLOCAJUL PARARENAL

Indicaţii – colica renală sau hepatică, peritonita, pancreatita, ocluzia intestinală dinamică, afecţiunile obliterante ale vaselor membrelor inferioare.

Poziţia bolnavului – culcat pe flancul sănătos. Membrul inferior de partea anesteziei este întins, din partea opusă – flectat în articulaţia coxofemurală şi a genunchiului. Sub flancul sănătos se aşază un sul. Cu un ac de puncţie (10–12 cm) se pătrunde în unghiul dintre *m. erector spinae* şi coasta XII strict perpendicular suprafeţei corpului. Preventiv pe locul de puncţie, cu un ac subţire se anestezează pielea. Acul de puncţie se introduce încet, administrînd pe parcurs novocaina pînă cînd apare o senzaţie de prăbuşire, iar o compresie slabă provoacă o scurgere liberă a substanţei anestezice. Pentru a controla poziţia corectă a acului, seringa se scoate de pe ac. Dacă acul a perforat fascia retrorenală, atunci capătul lui va vibra în unison cu mişcările diafragmului. Se administrează 60–80 ml novocainã. Deoarece volumul cavităţii pararenale la diferiţi oameni diferă şi dacă în regiunea lombară apare o durere prin distensie, atunci administrarea soluţiei se întrerupe.

Complicaţii: 1) pătrunderea acului în parenchimul rinichiului, fapt ce poate fi constatat cînd acul înaintează cu greu şi novocaina din seringă curge încet, iar lichidul se colorează cu sînge; 2) pătrunderea acului în intestinul gros, ce se manifestă prin scurgerea liberă a novocainei după scoaterea seringii de pe ac şi ieşirea gazului cu un miros intestinal; 3) pătrunderea în vasele rinichiului, circumstanţă determinată prin cantitatea abundentă de sînge în seringă.

Mecanismul acţiunii blocajului pararenal constă în aceea că anestezicul administrat în ţesutul celular pararenal, pe traiectul pediculului vascular al rinichiului, ajunge pînă la aortă şi blochează multiplele plexuri nervoase dispuse pe peretele ei anterior.

OPERAŢII PE RINICHI

Majoritatea intervenţiilor chirurgicale practicate pe rinichi se efectuează în poziţia bolnavului culcat pe flancul sănătos, cum s-a expus mai sus. Mîna bolnavului de partea afectată se fixează la arcul mesei de operaţie.

Anestezia – narcoză endotraheală.

Decapsularea rinichiului se efectuează în caz de inflamaţie acută sau edem toxic renal în scopul diminuării presiunii intratisulare şi ameliorării condiţiilor de vascularizaţie. Printr-un abord lombar, rinichiul se izolează din ţesutul pararenal. Capsula fibroasă va fi secţionată pe marginea convexă a rinichiului, apoi decolată de la parenchim în direcţia hilului unde se excizează. Rana se drenează.

Nefrotomia *(nephrotomia),* de obicei, se practică în scopul extirpării calculilor intrarenali (nefrolitotomia). Rinichiul se descoperă printr-o incizie lombară, se izolează şi se luxează în

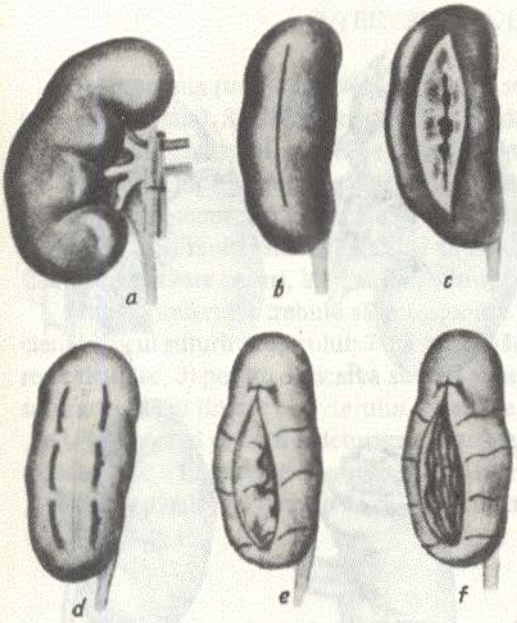

Fig. 158. Etapele secționării rinichiului:

a — fixarea pedicului renal cu o pensă elastică; *b* — linia inciziei pe marginea convexă a rinichiului; *c* — secționarea rinichiului pe linia inciziei; *d* — aplicarea suturilor „în U" pe parenchimul rinichiului; *e* — aplicarea suturii cu fire separate pe parenchimul rinichiului; *f* — tamponada plăgii rinichiului cu un fragment de mușchi

plagă. Nefrotomia poate fi efectuată longitudinal, la 1 cm posterior de marginea convexă a rinichiului (incizia Țondek), sau printr-o incizie transversală (fig. 158). Înainte de secționarea rinichiului, vasele lui se storc cu ajutorul unei pense elastice. După extragerea calculului, pensa se scoate, vasele sanguine se ligaturează cu catgut prin fire transfixiante. Plaga rinichiului se suturează cu fire de catgut – surjet „în U", uneori plaga se căptușește cu mușchi, se drenează.

Pielotomia. Indicații: Calculi, stricturа segmentului bazinetoureteral.

Calea de acces operatorie Fiodorov sau Bergmann. După ce rinichiul a fost descoperit și izolat din capsula adipoasă, se întoarce cu fața anterioară către marginea internă a rănii, descoperind în așa mod peretele posterior al bazinetului. Aici se aplică două suturi fixatoare, între care longitudinal se deschide bazinetul pe o distanță suficientă pentru a extrage calculul (fig. 159, *a*). După extragerea calculului, se face revizia bazinetului, calicelor, cu sonda se controlează permeabilitatea ureterului. Bazinetul se suturează cu fire separate, fără a prinde mucoasa (fig. 159, *b*). Locul operației se drenează. Mulți urologi practică pielotomia fără suturi. În aceste cazuri e necesar ca tubul de dren să fie adus lîngă gaura bazinetului.

Pentru a diminua pericolul lezării vaselor, dispuse în regiunea buzei posterioare a hilului renal și prevenirea îngustării posibile a bazinetului, E. Mihalovski a propus *pielotomia transversală.*

Uneori se utilizează *pielotomia in situ,* cînd rinichiul nu se scoate în plagă, ci numai se eliberează polul lui inferior și peretele posterior al bazinetului.

Dacă operația se efectuează în cazul stricturilor segmentului bazinetoureteral, incizia bazinetului se prelungește pe ureter, iar suturile se aplică în direcție transversală sau se utilizează alte procedee plastice în scopul lărgirii segmentului îngustat.

Rezecția rinichiului *(resectio renis).* Indicații: tuberculoza rinichiului, carbunculul și alte afecțiuni cu caracter local, dispuse pe polii superior sau inferior.

Rinichiul se denudează prin incizia Fiodorov și se izolează din țesuturile adiacente. Pe vasele renale se aplică o pensă elastică. Deasupra segmentului, care va fi supus rezecției, deschidem capsula fibroasă și o detașăm în părți. Segmentul afectat se excizează cuneiform. Pensa aplicată pe vasele renale se slăbește și în așa mod se evidențiază vasele sîngerînde pe suprafața secțiunii rinichiului și se aplică ligaturi transfixiante cu fire subțiri de catgut. După aceasta pensele se scot definitiv. În lipsa hemoragiei plaga se suturează. Dacă caliciile au fost deschise pe o distanță nu prea mare, marginile lor se prind cu pense și se ligaturează. Inciziile mai mari se suturează prin puncte separate dese. Parenchimul rinichiului se suturează cu fire separate „în U", fixînd și capsula fibroasă (fig. 160). Pentru suturi vor fi utilizate fire de catgut mai groase. Plaga operatorie se drenează.

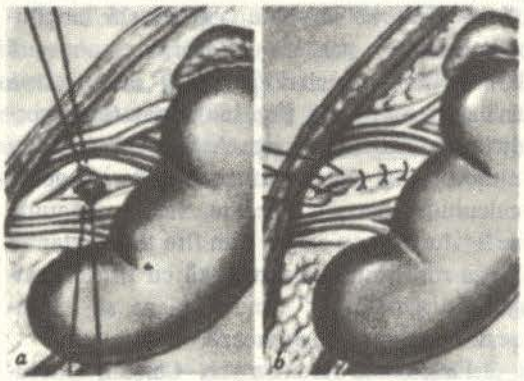

Fig. 159. Etapele secționării bazinetului:
— scoaterea rinichiului în plagă, secționarea peretelui posterior al bazinetului; — suturarea bazinetului cu fire separate

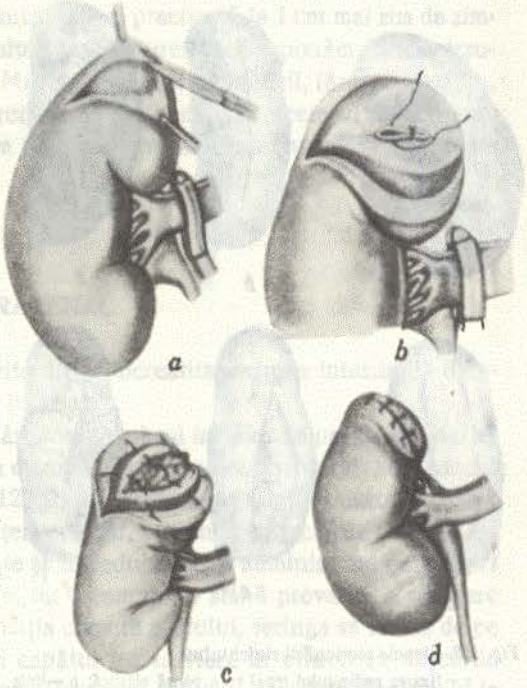

Fig. 160. Etapele rezecției rinichiului:
— decapsularea parțială a rinichiului; — rezecția cuneiformă a parenchimului rinichiului, aplicarea suturii cu fire separate pe calicelul renal; — tamponada plăgii rinichiului printr-un fragment de mușchi „bătut"; — aplicarea suturii cu fire separate pe marginile rinichiului și capsula fibroasă

Nefrectomia *(nephrectomia).* Indicații: edemul renal, traumatismul grav, inflamația purulentă, tumorile maligne.

Înainte de operație trebuie să ne convingem despre posibilitățile funcționale ale rinichiului opus.

Fig. 161. Etapele extirpării rinichiului:
— ligaturarea ureterului, separarea vaselor rinichiului; — secționarea ureterului între ligaturi

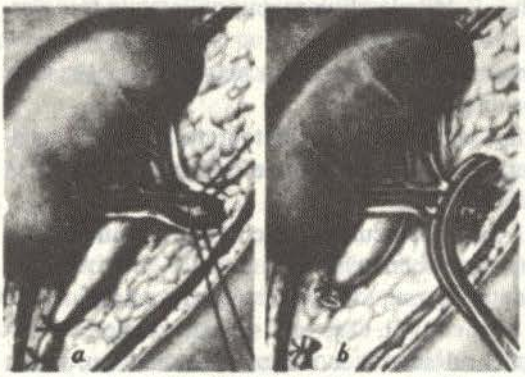

Rinichiul se izolează minuțios de capsula adipoasă. În caz de aderențe, ele se secționează între două pense. Separarea elementelor pedicului renal începe cu ureterul (D. P. Ciuhrienko, A. V. Liulko, 1972), care se secționează și se ligaturează la limita dintre treimea superioară și cea inferioară. Bontul ureterului se prelucrează cu tinctură de iod și se acoperă cu țesuturi adiacente. Se izolează pedicului vascular al rinichiului și se aplică două ligaturi. Distal de ligaturi, mai aproape de hilul rinichiului, se aplică pe vase o pensă hemostatică și se secționează pedicului renal (fig. 161). Se scoate pensa și se efectuează o hemostază minuțioasă. De menționat că deseori pot fi întîlnite artere renale accesorii, ce pornesc de la artera renală de bază sau de la aortă, avînd direcția spre poli. Dacă astfel de arteră nu va fi descoperită la timp, lezarea ei poate provoca o hemoragie considerabilă. Drenurile se vor introduce în loja renală și la nivelul bontului ureterului, apoi rana se va sutura.

INTERVENŢII OPERATORII PE URETER

Ureterotomia *(ureterotomia),* de obicei, se practică pentru extragerea calculului din ureter (ureterolitotomia). Se utilizează accesele Fiodorov, Bergmann-Israel, Pirogov, Ovnatanean. După descoperirea ureterului, sub el se introduc două tuburi-suporturi de cauciuc moi mai sus şi mai jos de calcul. După extragerea calculului, ureterul se suturează, plaga se drenează.

În ureterotomie oricînd poate să se producă o strictură a ureterului pe locul aplicării suturilor. De aceea mulţi chirurgi preferă să evite practicarea suturilor pe peretele ureterului, limitîndu-se, în aceste cazuri, la drenarea minuţioasă a locului de incizie.

Sutura ureterului trebuie să corespundă următoarelor cerinţe: 1) să asigure un lumen suficient la locul suturii ureterului; 2) să nu se pătrundă în lumenul ureterului pentru a evita formarea calculilor; 3) pentru aplicarea suturii să se utilizeze fire de catgut şi ace atraumatice. Pentru suturarea plăgii liniare a ureterului, în aplicarea anastomozei, se folosesc suturi cu fire separate „în U". În scopul evitării stricturii, rana ureterului se suturează în direcţie transversală. Anastomozele dintre fragmentele ureterului se efectuează după tipul „laterolateral" sau în formă de „burlan de ploaie" în funcţie de situaţia concretă (fig. 162).

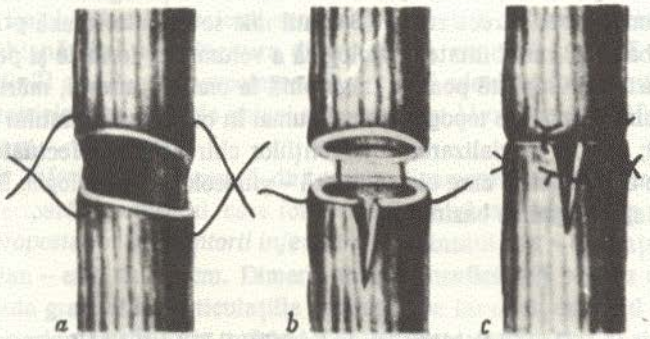

Fig. 162. Procedee de unire a ureterului:

a — suturarea ureterului secţionat oblic; *b, c* — unirea fragmentelor ureterului în formă de „burlan de ploaie", aplicarea suturii „în U" şi a suturilor suplimentare pe secţiunile peretelui ureterului

Transplantarea ureterului. Cînd restabilirea integrităţii ureterului e imposibilă, în caz de leziuni masive pe o distanţă considerabilă, sau există o necesitate de a deriva urina (de exemplu, în leziunile vezicii urinare), ureterul se permută în colonul sigmoidian.

Există mai multe metode de transplantare a ureterului. Principiile de bază ale tehnicii sînt expuse în procedeul S. R. Mirotvorţev. Se efectuează o laparotomie mediană, intestinele se abduc la o parte (medial). Găsim ureterul şi la locul de intersecţie a lui cu vasele iliace deschidem peritoneul. Ureterul izolat pe o distanţă de 6–8 cm se ligaturează mai distal şi se secţionează. Capătul central este secţionat longitudinal pe o lungime de 1–1,5 cm, se lipeşte de peretele lateral al colonului sigmoidian şi apoi se suturează în plica peretelui intestinal (după tipul gastrostomiei Witzel, fără a prinde membrana externă a ureterului). Se fixează de intestin peritoneul parietal. La capătul ureterului secţionăm peretele intestinului pe o distanţă de 1 cm şi aplicăm o anastomoză terminolaterală. Locul anastomozei se peritonizează cu peritoneu parietal.

Capitolul 12

ANATOMIA TOPOGRAFICĂ A PELVISULUI ŞI A PERINEULUI

Bazinul mic *(pelvis minor)* este o comunitate a oaselor şi a ţesuturilor moi, situate mai jos de linia terminală *(linea terminalis)*.

Situat mai sus de linia terminală, bazinul mare *(pelvis major)* şi, în particular, aripile oaselor iliace, din interior prezintă baza osoasă a cavităţii abdominale, iar suprafaţa lor externă constituie baza osoasă a regiunii fesiere.

Strîmtoarea inferioară a bazinului se încheie cu diafragmul bazinului *(diaphragma pelvis)* şi diafragmul urogenital *(diaphragma urogenitale)* formate din muşchi şi fascii. Diafragmul urogenital la bărbaţi este perforat de uretră, la femei – de uretră şi vagin. Prin diafragmul bazinului la persoanele de ambele sexe trece rectul. Bazinul mic se caracterizează prin următoarele trei particularităţi de bază: 1) variabilitatea fiziologică a volumului, formele şi poziţia organelor (de exemplu, vezica urinară umplută poate ajunge pînă la ombilic, uterul, mărindu-se în perioada graviditătii, îşi schimbă relaţiile topografice nu numai în cavitatea bazinului mic, dar şi în cavitatea abdominală); 2) prin specializarea intervenţiilor chirurgicale, efectuate la organele bazinului şi domeniile chirurgiei la care ele se referă – ginecologia şi urologia; 3) prin multiplicitatea căilor de acces spre organele bazinului.

OASELE, MUŞCHII ŞI FASCIILE PELVISULUI

Inelul pelvian osos este format din două oase pelviene şi osul sacral. La rîndul său, fiecare os pelvian constă din 3 oase: ileon, pubian şi ischion. La formarea inelului pelvian osos participă vertebra L_V, care proeminează deasupra strîmtorii superioare a bazinului, formînd la limita cu sacrul – *promontoriul* sacrului – *promontorium*. În componenţa inelului pelvian osos intră: anterior simfiza osului pubian *(symphisis pubica)*, posterior – articulaţia pară sacroiliacă *(articulatio sacroiliaca)*. Aceasta este o articulaţie puţin mobilă, care permite numai mişcări neînsemnate ale oaselor unul faţă de altul. Mobilitatea comună între oasele bazinului constituie 4–10°. Sacrul se uneşte cu osul pelvian cu două ligamente puternice din fiecare parte: sacrotuberal *(lig. sacrotuberale)* şi sacrospinal *(lig. sacrospinale)*. Aceste ligamente completează inelul pelvian osos în porţiunea lui posteroinferioară şi transformă incizurile ischiatice mare şi mică în orificii omonime – *foramen ischiadicum majus et minus*.

Inelul pelvian osos are orificiu de intrare – strîmtoarea superioară a bazinului *(apertura pelvis superior)*, şi de ieşire din bazinul mic – strîmtoarea inferioară a bazinului *(apertura pelvis inferior)*. Dimensiunile orificiului intrării în bazinul mic, limitat de promontoriu, linia terminală, creasta pubiană şi simfiza pubiană au importanţă în practica obstetrică (fig. 163). Diametrul anteroposterior al strîmtorii superioare *(diameter recta)* — de la promontoriu pînă la simfiza

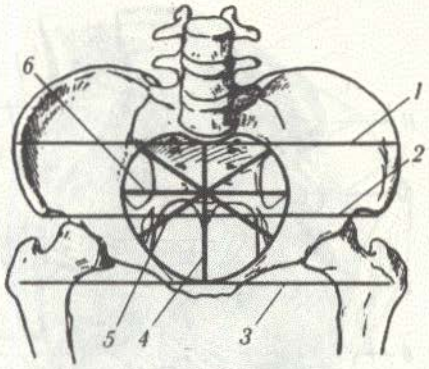

Fig. 163. Dimensiunile bazinului:

1 — linea cristarum; 2 — linea bispinarum; 3 — linea intertrochanterica; 4 — conjugata vera (diameter recta); 5 — diameter obliqua; 6 — diameter transversa

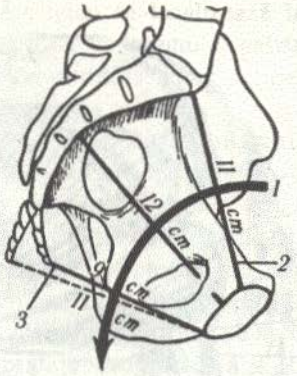

Fig. 164. Dimensiunile şi axul bazinului:

1 — axul bazinului (linia conductoare a bazinului); *2* — diametrul rect al strîmtorii superioare *(conjugata vera); 3* — diametrul rect al strîmtorii inferioare

pubiană – este egal cu 11 cm, diametrul oblic al strîmtorii superioare *(diameter obliqua)* – de la tuberculul pubian pînă la articulaţia sacroiliacă – cu 12 cm. Diametrul transversal al strîmtorii superioare *(diameter transversa),* care uneşte cele mai îndepărtate puncte ale liniei terminale, este egal cu 13 cm. De obicei, obstetricienii apreciază diametrul anteroposterior extern – distanţa de la simfiza pubiană pînă la adîncitura dintre ultima vertebră lombară şi prima vertebră sacrală – egal cu 20–21 cm. Pentru aprecierea diametrului adevărat *(conjugata vera, s. obstetrica* – conjugata obstetricienilor, care de obicei este egală cu 11 cm) se scad 10 cm din diametrul anteroposterior extern.

Apertura pelvis inferior este formată din coccis, ligamentul sacrotuberal, ramura osului ischion, ramura inferioară a pubisului, care formează unghiul subpubian *(angulus subpubicus).*

Diametrul anteroposterior al strîmtorii inferioare a bazinului mic – distanţa de la coccis pînă la unghiul subpubian – este de 9,5 cm. Dimensiunea e insuficientă pentru trecerea craniului fetal. Însă în perioada graviditãţii articulaţiile bazinului se laxează, coccisul în timpul naşterii se deplasează în posterior cu 1,5–2 cm, mărind diametrul anteroposterior al strîmtorii inferioare pînă la 11–11,5 cm, prin alte cuvinte, diametrul rect al strîmtorii inferioare se egalează cu diametrul rect al strîmtorii superioare. *Diametrul transversal al strîmtorii inferioare* – distanţa dintre tuberculii ischiatici – este egal cu 11 cm.

Micşorarea dimensiunilor inelului pelvian osos mărturiseşte despre strîmtorarea bazinului (bazin uniform strîmtat, bazin turtit anteroposterior), ceea ce constituie o patologie obstetricală (în grade avansate) a strîmtorii şi deseori cere intervenţii chirurgicale. Linia care uneşte mijlocul diametrelor anteroposterioare ale strîmtorii superioare şi celei inferioare ale bazinului mic şi care trece prin mijlocul excavaţiei bazinului mic se numeşte axa pelviană *(axis pelvis)* (des. 164). Linia e flectată în posterior şi în obstetrică se numeşte linie de conducere a bazinului.

În poziţia fiziologică bazinul este înclinat anterior, iar între planul aperturii superioare şi planul orizontal se formează un unghi. Acest unghi la femei este egal cu 54–55° şi se numeşte unghiul înclinării pelviene – *inclinatio pelvis.*

Inelul pelvian osos se deosebeşte prin caractere de sex. La bărbaţi bazinul este mai îngust şi mai lung, la femei – mai scurt şi mai lat. Apertura superioară pelviană la bărbaţi are configuraţie de cord, la femei – ovală. La bărbaţi unghiul subpubian este egal cu 70–75°, la femei – cu 90–100°. Sacrul şi coccisul la femei deviază mai mult posterior, sînt mai încovoiate, formînd pantă abruptă.

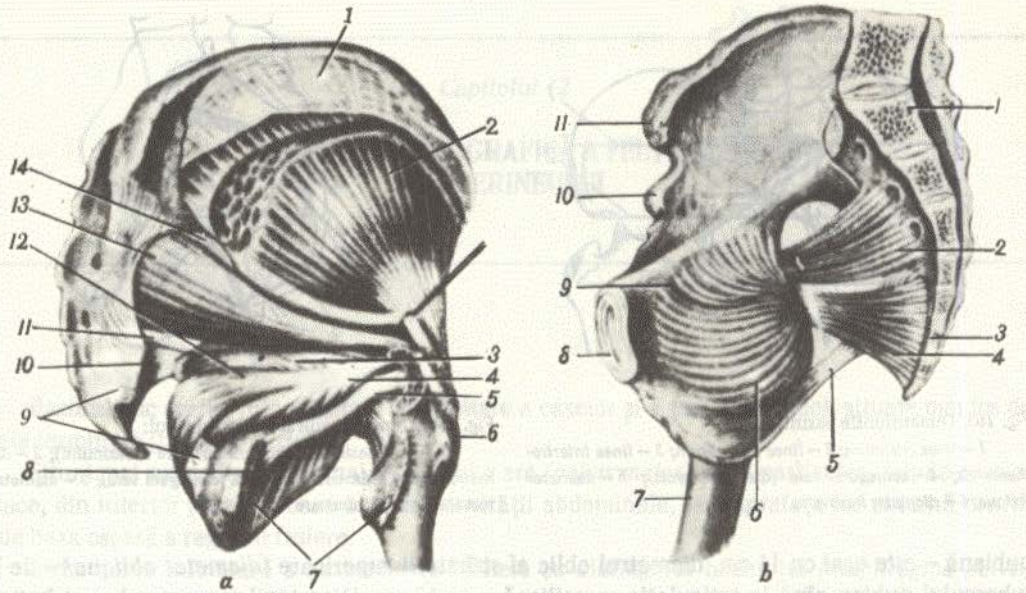

Fig. 165. Mușchii parietali ai bazinului:

a — aspect exterior: 1 — m. gluteus medius; 2 — m. gluteus minimus; 3 — m. gemellus superior; 4 — m. gemellus inferior; 5 — tendo m. obturatorii externi; 6 — trochanter major; 7 — m. quadratus femoris; 8 — m. obturatorius externus; 9 — lig. sacrotuberale; 10 — lig. sacrospinale; 11 — for. infrapiriforme; 12 — m. obturatorius internus; 13 — m. piriformis; 14 — for. suprapiriforme; b — aspect interior: 1 — os sacrum; 2 — m. piriformis; 3 — os coccygis; 4 — m. coccygeus; 5 — lig. sacrotuberale; 6 — m. obturatorius internus; 7 — os femoris; 8 — facies symphysialis ossis pubis; 9 — canalis obturatorius; 10 — spina iliaca anterior inferior; 11 — spina iliaca anterior superior

Mușchii bazinului se împart în parietali și viscerali. *Mușchii parietali* sînt prezentați de mușchiul obturator intern *(m. obturatorius internus)* (fig. 165). El începe de la membrana obturatorie *(membrana obturatoria)* și marginile interne ale găurii obturatorii a osului pelvian, trece prin orificiul ischiatic mic și se intercalează între mușchii gemeni: gemenul superior *(m. gemellus superior)* și gemenul inferior *(m. gemellus inferior)*. Trecînd între mușchii gemeni, mușchiul obturator intern se inserează la suprafața internă a trohanterului mare al osului femural.

Al doilea mușchi parietal piriform *(m. piriformis)* începe de la suprafața anterioară a vertebrelor S_{II-IV}, trece prin marea gaură sciatică și, de asemenea, se inserează la suprafața internă a trohanterului mare al femurului mai sus de locul de inserție a mușchiului obturator intern. Mușchiul piriform, trecînd prin marea gaură sciatică, formează două fisuri: orificiul suprapiriform – mai sus de mușchiul piriform și orificiul infrapiriform – mai jos de mușchiul piriform. Prin aceste orificii ies ramurile gluteale ale arterei iliace interne și nervii plexului sacral.

Mușchii viscerali ai bazinului formează diafragmul pelvian (fig. 166). Cunoaștem trei mușchi viscerali: sfincterul anal extern *(m. sphincter ani externus)*, mușchiul ridicător anal *(m. levator ani)* și mușchiul coccigian *(m. coccygeus)*. Mușchiul ridicător anal constă din două părți principale: mușchiul pubococcigian *(m. pubococcygeus)* și mușchiul iliococcigian *(m. ileococcygeus)*. Mușchiul pubococcigian începe de la osul pubian, se îndreaptă înapoi, pătrunde în tunica externă de țesut conjunctiv a intestinului rect și se inserează pe coccis cu un tendon scurt și puternic. Mușchiul iliococcigian începe de la osul iliac. Fibrele lui, pătrunzînd în peretele intestinului rect, se îndreaptă înapoi, fixîndu-se de coccis și formînd împreună cu tendonul mușchiului precedent ligamentul anococcigian *(lig. anococcygeum)*.

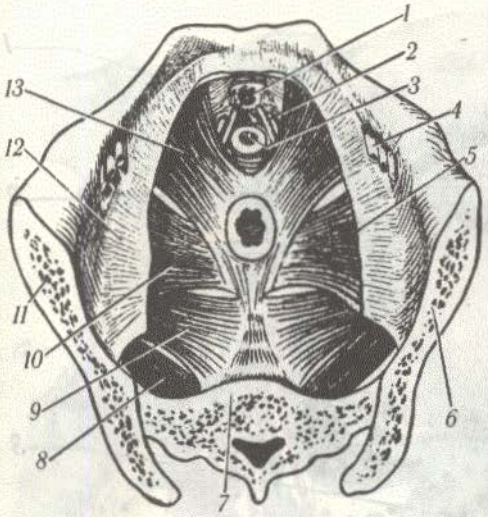

Fig. 166. Mușchii viscerali ai bazinului (aspect superior):
1 — v. dorsalis penis (clitoridis) profunda; 2 — a. pudenda interna, n. pudendus; 3 — urethra feminina; 4 — a. et v. obturatoria, n. obturatorius; 5 — fascia pelvis; 6, 11 — os ilium; 7 — os sacrum; 8 — m. piriformis; 9 — lig. sacrospinale et coccygeus; 10 — m. iliococcygeus; 12 — arcus tendineus m. levatoris ani; 13 — m. pubococcygeus

Mușchiul coccigian se localizează în porțiunile posterioare ale diafragmului pelvian, începînd de la spina osului ischiatic și inserîndu-se la suprafața laterală a sacrului.

Fasciile. În regiunea bazinului sînt două fascii: parietală și viscerală (fig. 167). Aceste fascii descrise de N. I. Pirogov s-au format în bazinul mic din țesutul celular omogen, care a fost supus induraţiei și parțial din mușchiul redus pubococcigian. Căptușind pereții laterali ai bazinului, *fascia parietală* trece pe *m. levator ani,* acoperă suprafața lui superioară și, scindîndu-se, trece pe partea inferioară. Cu toate acestea, porțiunea fasciei care se îndreaptă de la marginea inferioară a simfizei pubiene spre spina ischiatică se indurează, formînd arcul tendinos al fasciei pelviene – *arcus tendineus fasciae pelvis.*

Anterior, extinzîndu-se între simfiza pubiană și glanda prostatică la bărbați sau simfiza pubiană și vezica urinară la femei, fascia formează ligamentul puboprostatic *(lig. puboprostaticum)* sau ligamentul pubovezical *(lig. pubovesicale).* Între aceste plice destul de groase este inclusă o fosetă adîncă, la fundul căreia în fascie sînt orificii. Prin ele trec venele care unesc plexul venos vezical *(plexus venosus vesicalis)* cu plexul venos vaginal și plexul venos uterin.

Vasele și nervii, traversînd fascia parietală a bazinului mic, de obicei, concresc cu ea. Întrucît *m. levator ani* acoperă jumătatea inferioară a mușchiului obturator intern *(m. obturatorius internus),* fascia tapetează numai jumătatea lui superioară, trecînd pe *m. levator ani.* În acest loc de la fascia parietală a bazinului pornește o foiță, care acoperă mușchiul obturator intern, și se inserează la marginile găurii obturatorii a osului pelvian. Ea se numește *fascia obturatoria.* Continuînd pe perineu, *fascia pelvis* acoperă suprafața inferioară a diafragmului pelvian și a diafragmului urogenital și se numește fascia superficială a perineului *(fascia perinei superficialis).*

Fascia viscerală acoperă organele bazinului mic. Din ambele părți ale vezicii urinare, prostatei (la femei ale vaginului) și ale rectului fascia pelviană formează foițe, care merg în plan sagital de la osul pubian spre sacru. În felul acesta, organele bazinului mic apar incluse în spațiul limitat anterior de oasele pubiene, posterior – de sacru și coccis, lateral – de excrescențele îndreptate sagital ale fasciei pelviene. Acest spațiu cu ajutorul fasciei peritoneoperineale *(fascia peritoneoperinealis)* se împarte în porțiunea anterioară și porțiunea posterioară. Fascia, numită și aponevroză peritoneoperineală (aponevroza Denonvillier–Salișcev), trece în plan frontal, separînd organele sistemului urogenital de intestinul rect. Deci în porțiunea anterioară a spațiului visceral la bărbați se află vezica urinară, prostata, veziculele seminale și ampulele canalelor deferente, la femei – vezica urinară, uterul și vaginul. Porțiunea posterioară conține și la bărbați, și la femei intestinul rect.

Fascia pelviană formează teci pentru organele bazinului. Cele mai pronunțate sînt fasciile prostatei (capsula Pirogov–Retzius) și ale intestinului rect (capsula Ammussat).

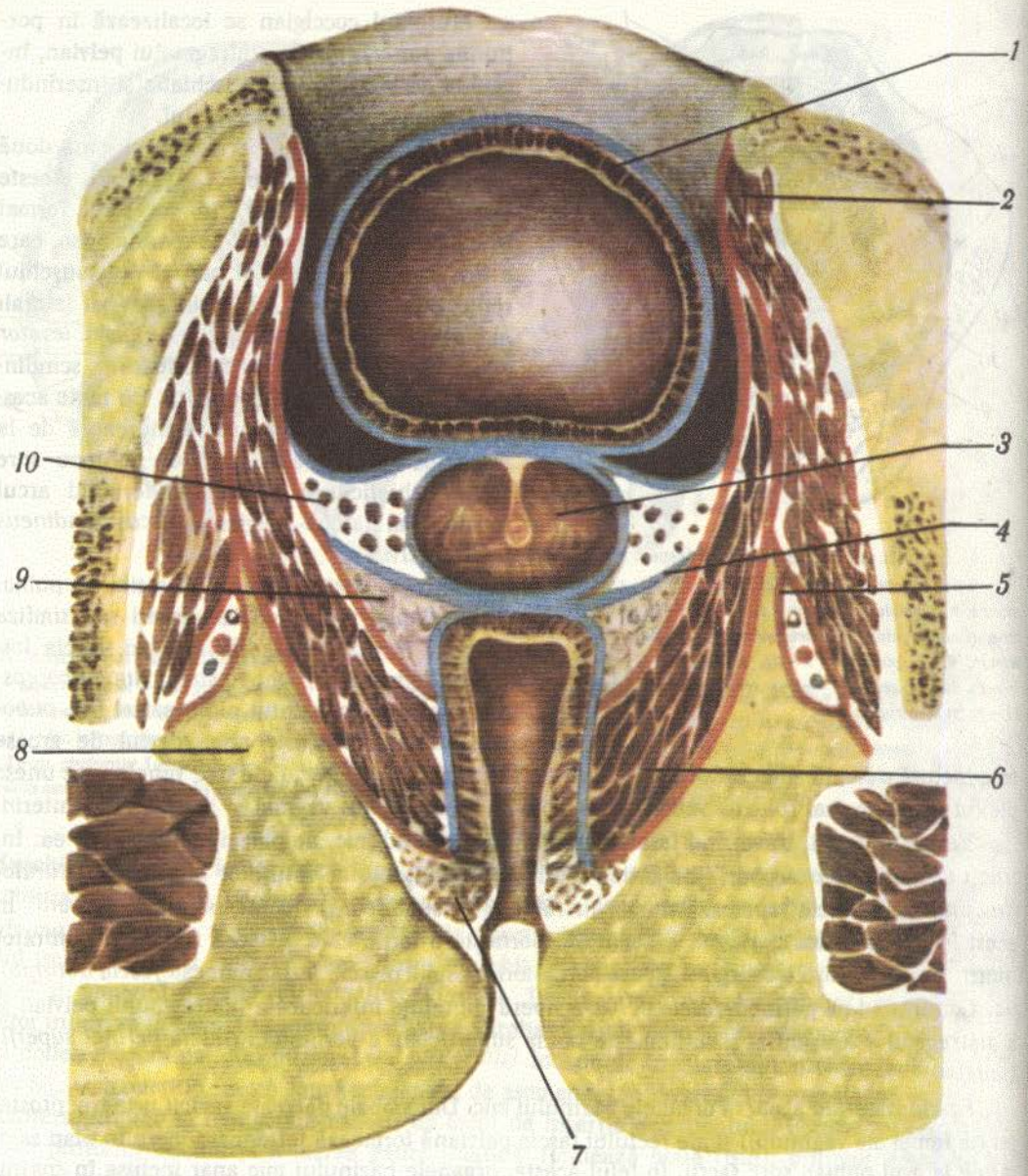

Fig. 167. Imaginea schematică a fasciilor bazinului:

1 — vesica urinaria; 2 — m. obturatorius internus; 3 — prostata; 4 — aponeurosis (lig.) peritoneoperinealis; 5 — canalis pudendalis; 6 — m. levator ani; 7 — m. sphincter ani externus; 8 — fossa ischiorectalis; 9 — ţesutul celular pararectal; *10 — plexus venosus prostaticus:* culoarea albastră indică fascia viscerală; culoarea roşie — fascia parietală

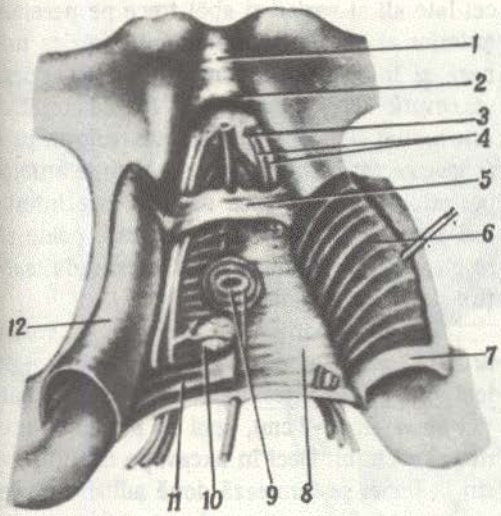

Fig. 168. Diafragmul urogenital al bazinului masculin:
1 — symphysis pubica; 2 — lig. arcuatum pubis; 3 — v. dorsalis penis; 4 — n. et a. dorsalis penis; 5 — lig. transversum perinei; 6, 11 — m. transversus perinei profundus; 7, 12 — membrana perinei; 8 — fascid diaphragmatis urogenitalis superior; 9 — urethra; 10 — gl. bulbourethralis

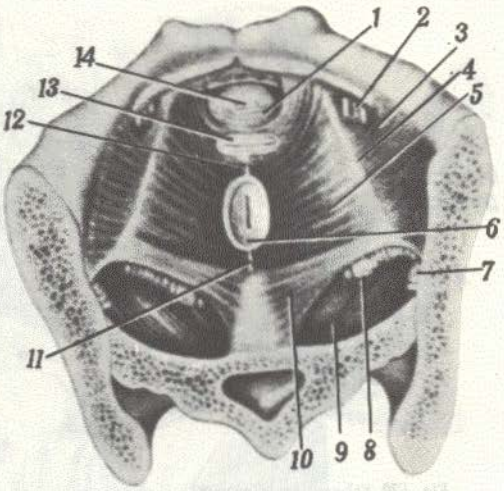

Fig. 169. Diafragmul urogenital al bazinului feminin:
1 — diaphragma urogenitale; 2 — vasa obturatoria et n. obturatorius; 3 — m. obturatorius externus; 4 — arcus tendineus m. levator ani; 5 — m. levator ani; 6 — anus; 7 — vasa glutea inferiora et n. gluteus inferior; 8 — vasa pudenda interna et n. pudendus; 9 — m. piriformis; 10 — m. coccygeus; 11 — lig. anococcygeum; 12 — centrum tendineum perinei; 13 — vagina; 14 — urethra

Porţiunile anterioare ale planşeului pelvian se numesc diafragm urogenital – *diaphragma urogenitale* (fig. 168, 169). Aici se evidenţiază muşchiul transversal profund al perineului *(m. transversus perinei profundus)*, care în partea de sus este acoperit de fascia superioară *(fascia diaphragmatis urogenitalis superior)*, iar jos – de fascia inferioară a diafragmului urogenital sau membrana perineului *(fascia diaphragmatis urogenitalis inferior, s. membrana perinei)*. Ultima prezintă o placă fibroasă, inserată din ambele părţi la ramura inferioară a osului pubian şi de ramura osului ischiatic. Marginea lui anterioară comunică cu suprafaţa inferioară a simfizei pubiene printr-un orificiu nu prea mare, prin care trece vena dorsală profundă a penisului (a clitorului — la femei).

Spaţiul dintre muşchiul transversal perineal profund şi oasele pubiene este închis de două ligamente: ligamentul transversal al perineului *(lig. transversum perinei)* şi ligamentul pubian arcuat *(lig. arcuatum pubis)*.

PORŢIUNILE PELVISULUI MIC

În excavaţia bazinului mic convenţional evidenţiem trei porţiuni (etaje): peritoneală, subperitoneală şi subcutanată (fig. 170).

Porţiunea peritoneală a micului bazin *(cavum pelvis peritoneale)* în realitate este prezentată de etajul inferior al cavităţii abdominale, unde se situează organele sau porţiunile organelor, acoperite cu peritoneu (intestinul rect, uterul, pereţii superior şi posterolateral ai vezicii urinare).

În excavaţia bazinului mic la bărbaţi peritoneul trece de pe peretele anterolateral al abdomenului pe peretele anterior al vezicii urinare, acoperă pereţii superior, posterior şi parţial,

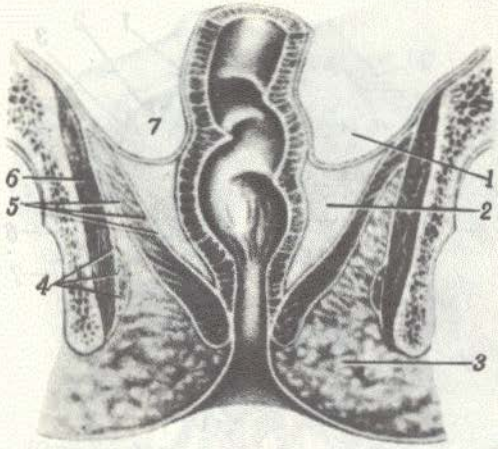

Fig. 170. Schema etajelor cavităţii pelviene:
1 — cavum pelvis peritoneale; 2 — cavum pelvis subperitoneale; 3 — cavum pelvis subcutaneum et fossa ischiorectalis; 4 — fascia obturatoria et canalis pudendalis; 5 — m. levator ani; 6 — m. obturatorius internus; 7 — peritoneum

cei laterali ai vezicii şi apoi trece pe peretele anterior al rectului, formînd între vezica urinară şi intestinul rect un reces rectovezical *(excavatio rectovesicalis)* (fig. 171). Lateral el este limitat de plicele peritoneale rectovezicale *(plicae rectovesicales)*, care au direcţie anteroposterioară de la vezica urinară spre intestinul rect. În excavaţia rectovezicală poate să se plaseze o parte din ansele intestinului subţire şi intestinul sigmoid.

La femei peritoneul trece de la vezica urinară pe fundul uterului, posterior – pe toată suprafaţa intestinală a uterului şi parţial pe vagin (1–2 cm), apoi pe peretele anterior al rectului. Deci în excavaţia micului bazin la femei se formează două adîncituri: vezicouterină *(excavatio vesicouterina)* şi rectouterină *(excavatio rectouterina)* sau spaţiul Douglas (fig. 172). La trecerea de pe uter pe rect peritoneul formează două plice laterale *(plicae rectouterinae)*, care se întind în direcţia anteroposterioară, ajungînd la sacru. În excavaţia vezicouterină poate să se amplaseze omentul mare, în cel rectouterin – ansele intestinului subţire. Întrucît excavaţia rectouterină e mai adîncă, în caz de traume şi inflamaţii ea poate să acumuleze sînge, puroi, urină. În aceste cazuri porţiunea posterioară a fundului de sac vaginal proeminează şi poate fi punctată transvaginal.

Porţiunea subperitoneală a micului bazin *(cavum pelvis subperitoneale)* se află între peritoneu şi fascia parietală pelviană, care acoperă *m. levator ani*. În această regiune la bărbaţi se află prostata, porţiunile pelviene ale ureterelor, extraperitoneale ale vezicii urinare, ale rectului,

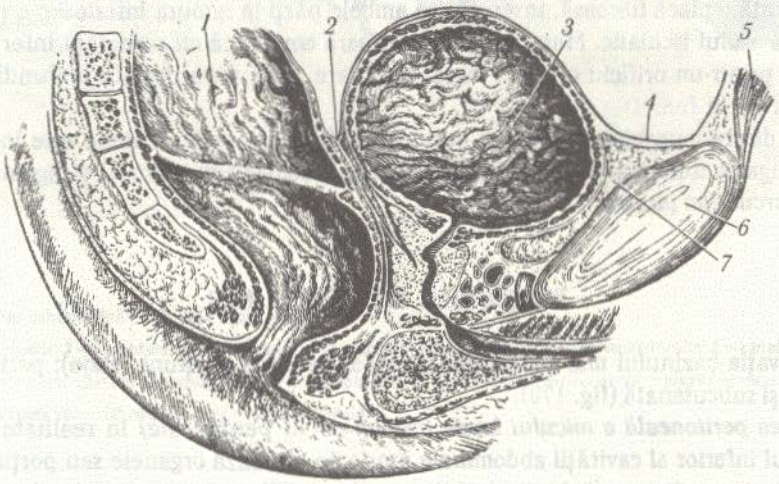

Fig. 171. Raportul peritoneului faţă de organele bazinului masculin:
1 — rectum; 2 — excavatio rectovesicalis; 3 — vesica urinaria; 4 — peritoneum; 5 — m. rectus abdominis; 6 — symphysis pubica; 7 — spatium prevesicale

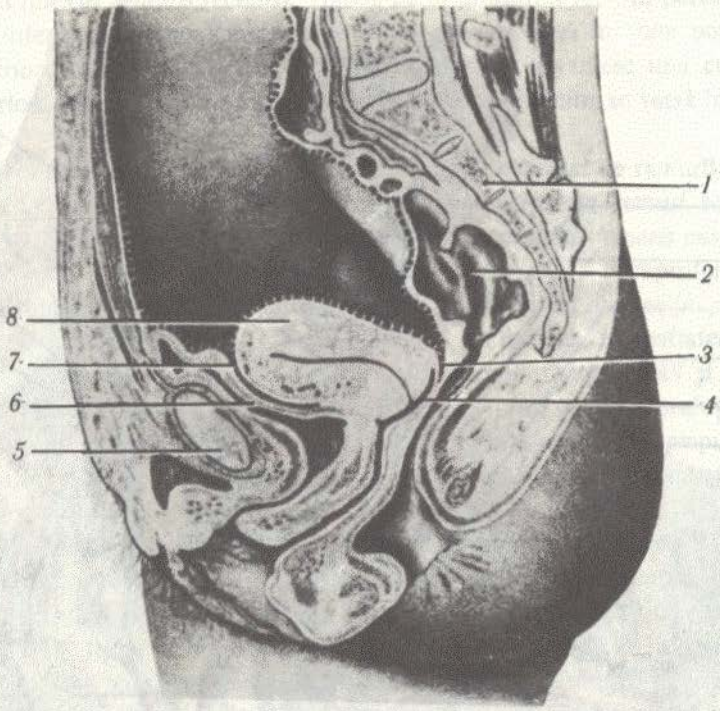

Fig. 172. Raportul peritoneului față de organele bazinului feminin:

1 — os sacrum; 2 — rectum; 3 — excavatio rectouterina; 4 — fornix vaginae; 5 — symphysis pubica; 6 — vesica urinaria; 7 — excavatio vesicouterina; 8 — uterus

veziculelor seminale, porțiunile pelviene ale canalelor deferente și ampulele lor. La femei aici se găsesc aceleași porțiuni ale ureterelor, vezicii urinare și rectului ca și la bărbați, colul uterin, porțiunea pelviană a vaginului. Organele situate în porțiunea subperitoneală a bazinului mic sînt înconjurate de teci de țesut conjunctiv și celular. Tot aici trec vasele sanguine, plexurile nervoase ale bazinului mic și nodulii limfatici.

Arterele. Artera principală a micului bazin este artera iliacă internă *(a. iliaca interna).* Ea pornește de la artera iliacă comună, trece mai intern de *m. psoas major* și se îndreaptă în jos și anterior. Trunchiul arterei este scurt (3–4 cm) și emite ramuri parietale și viscerale (fig. 173). *Ramurile parietale ale arterei iliace interne:* artera iliolombară *(a. iliolumbalis);* arterele sacrale laterale *(aa. sacrales laterales);* artera obturatorie *(a. obturatoria);* artera gluteală superioară *(a. glutea superior)* și artera gluteală inferioară *(a. glutea inferior).*

Ramurile viscerale ale arterei iliace interne: artera ombilicală *(a. umbilicalis),* care dă ramuri vezicale superioare; artera vezicală inferioară *(a. vesicalis inferior);* artera uterină *(a. uterina);* artera rectală medie *(a. rectalis media);* artera vaginală *(a. vaginalis);* artera ruşinoasă internă *(a. pudenda interna).* Ramurile viscerale sînt destinate pentru vascularizația organelor interne, situate în cavitatea micului bazin, fapt despre care mărturisesc și denumirile lor. Ramurile parietale vascularizează mușchii bazinului și ai regiunii fesiere.

Venele. Ramurile parietale ale arterei iliace interne sînt însoțite de una, mai des de două vene omonime. Ramurile viscerale formează în jurul organelor plexuri venoase bine pronunțate. Există plexul venos al vezicii urinare *(plexus venosus vesicalis),* al prostatei *(plexus venosus prostaticus),* al uterului *(plexus venosus uterinus),* al vaginului *(plexus venosus vaginalis)* și al

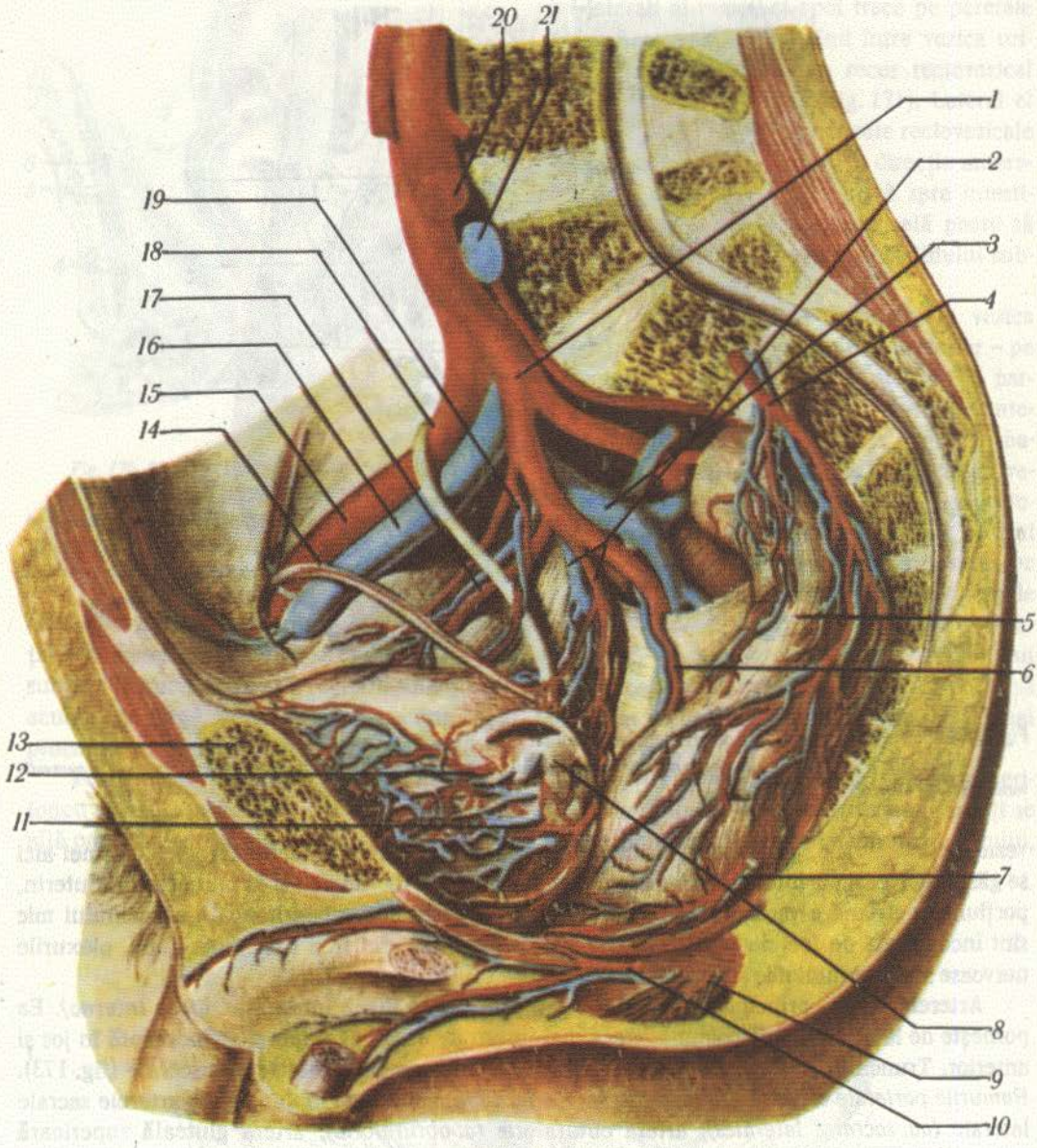

Fig. 173. Arterele și venele bazinului mic:

1 — a. iliaca interna; 2 — a. et v. vesicalis inferior dextra; 3 — v. iliaca interna; 4 — a. rectalis superior et v. rectalis superior; 5 — rectum; 6 — a. et v. rectalis media dextra; 7 — a. et v. rectalis media sinistra; 8 — vesicula seminalis sinistra; 9 — a. et v. rectalis inferior; 10 — a. et v. pudenda interna; 11 — plexus venosus vesicalis; 12 — a. vesicalis superior sinistra; 13 — symphysis pubica; 14 — ductus deferens; 15 — a. iliaca externa; 16 — v. iliaca externa; 17 — a. et v. obturatoria; 18 — ureter; 19 — a. et v. vesicalis superior; 20 — a. iliaca communis sinistra; 21 — v. iliaca communis sinistra

intestinului rect *(plexus venosus rectalis).* Venele de la intestinul rect, în particular, *v. rectalis superior,* prin intermediul venei mezenterice inferioare, se varsă în vena portă, *vv. rectales mediae et inferiores* – în sistemul venei cave inferioare. Ele se unesc una cu alta, formînd anastomoze portocavale. Alte plexuri venoase, formînd vene eferente, se varsă în sistemul venei cave inferioare.

Nervii. Plexul sacral se află pe mușchiul piriform și este format de ramurile anterioare ale nervilor spinali IV, V lombari și I, II, III sacrali. Din plex provin ramuri scurte musculare *(rr. musculares), n. gluteus superior, n. gluteus inferior, n. cutaneus femoris posterior, n. ischiadicus.* Acești nervi din cavitatea micului bazin prin orificiile supra- și infrapiriforme ies în regiunea fesieră. Împreună cu ei prin *foramen infrapiriforme* iese nervul ruşinos *(n. pudendus),* care, trecînd o distanță scurtă împreună cu vasele omonime, se întoarce în cavitatea bazinului mic prin *foramen ischiadicum minus.* Nervul ruşinos apare din nervii sacrali I–IV și dă un șir de ramuri, care inervează sfincterul anal extern, mușchii perineului, pielea suprafeței posterioare a scrotului și labiilor mari, *glans penis (clitoridis). N. pudendus* – nerv compus, deoarece în componența lui, în afară de fibrele spinale, sînt și fibre simpatice și parasimpatice. Pe peretele lateral al micului bazin, mai jos de *linea terminalis,* trece nervul obturator *(n. obturatorius).* El apare din plexul lombar (L_{II-IV}), pătrunde în canalul obturator, apoi trece la femur, inervînd articulația coxofemurală, toți mușchii aductori ai femurului și pielea deasupra lor.

Organele bazinului mic se inervează de la ganglionii sacrali ai trunchiului simpatic și de nervii sacrali II, III și IV, care asigură inervarea parasimpatică. Nodulii sacrali ai trunchiului simpatic sînt prezentați de patru ganglioni plasați de-a lungul marginii mediale a orificiilor sacrale anterioare. De la ei pornesc un șir de ramuri, care împreună cu ramurile din plexul mezenterial inferior, formează plexul hipogastric inferior, sau plexul pelvian *(plexus hypogastricus inferior, s. plexus pelvinus).* Din acest plex apar plexuri secundare care inervează vezica urinară *(plexus vesicales),* prostata *(plexus prostaticus),* veziculele seminale și canalul deferent *(plexus deferentialis),* corpurile cavernoase ale penisului *(nn. cavernosi penis),* rectul *(plexus rectalis),* la femei – uterul, ovarele, vaginul *(plexus uterovaginalis).*

Inervația parasimpatică este prezentată de fibrele care intră în componența rădăcinilor anterioare II–IV ale nervilor spinali sacrali, care formează *plexus sacralis.* Aceste fibre se despart de plex sub aspectul nervilor splanhnici *(nn. splanchnici pelvini)* și se îndreaptă spre *plexus hypogastricus inferior,* inervînd cu ultimul organele bazinului mic. *Nn. splanchnici pelvini* conțin, de asemenea, și fibre excitante (vasodilatatoare) – *nn. erigentes* – pentru corpurile cavernoase ale penisului (clitorisului), care determină erecția.

Ganglionii limfatici. În cavitatea bazinului mic deosebim ganglionii limfatici parietali și viscerali. *Ganglionii limfatici parietali* se plasează de-a lungul arterelor iliace comună și externă și acumulează limfa de la membrele inferioare, regiunea fesieră, de la jumătatea inferioară a peretelui abdominal, de la straturile superficiale ale perineului, de la organele genitale externe. Grupul al doilea de ganglioni limfatici parietali însoțește artera iliacă internă și primește limfa de la majoritatea organelor pelviene. Grupul al treilea de ganglioni este plasat pe suprafața anterioară a sacrului lîngă orificiile anterioare. Nodulii limfatici sacrali primesc limfa de la peretele posterior al micului bazin și de la rect. *Ganglionii limfatici viscerali* sînt situați în jurul organelor pelviene și se numesc paravezicali, parametrali, paravaginali și pararectali. Scurgerea din ei se efectuează în ganglionii care însoțesc artera iliacă internă. Vasele limfatice eferente ale ganglionilor limfatici pelvieni regionali se îndreaptă spre ganglionii limfatici situați lîngă vena cavă inferioară, aortă, artera mezenterică inferioară.

Spațiile celulare. Țesutul celular al bazinului mic desparte organele aflate în el de pereții bazinului, înconjoară organele bazinului, plasîndu-se între ele și tecile fasciale din jurul lor.

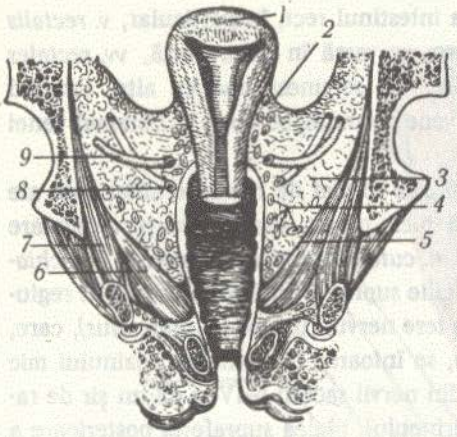

Fig. 174. Schema spaţiului celular parametral:
1 — uterus; 2 — peritoneum; 3 — parametrium; 4 — plexus venosus uterinus et plexus venosus vaginalis; 5 — fascia pelvis; 6 — m. levator ani; 7 — m. obturatorius internus; 8 — ureter; 9 — a. uterina

În porţiunile laterale ale bazinului mic, între foiţele fasciei pelviene, sînt situate spaţiile laterale de ţesut celular *(spatium laterale).* În ţesutul celular al acestor spaţii se află vasele iliace comune şi vasele iliace interne, ganglionii limfatici, plexurile nervoase, ureterele, canalele deferente. Ţesutul celular însoţeşte vasele şi nervii care se îndreaptă spre organele micului bazin şi în regiunile vecine, ceea ce contribuie la răspîndirea colecţiilor purulente fuzate în spaţiile celulare viscerale ale organelor bazinului mic, în regiunea fesieră prin orificiile supra- şi infrapiriforme (pe traiectul vaselor şi nervilor gluteali superiori şi inferiori) şi apoi prin traiectul nervului sciatic pe suprafaţa posterioară a femurului, prin canalul obturator în ţesutul celular al straturilor profunde ale suprafeţei anterioare a femurului.

Spaţiul celular, situat în jurul vezicii urinare, constă din două spaţii: prevezical *(spatium prevesicale)* şi retrovezical *(spatium retrovesicale). Spaţiul celular prevezical* se află între simfiza pubiană şi fascia vezicii urinare, fundul lui este format de diafragmul urogenital al bazinului. În ţesutul celular sînt situate plexurile venoase vezical şi prostatic, arterele care vascularizează vezica urinară. Colecţiile purulente fuzate din aceste spaţii se răspîndesc pe femur (prin canalele femural şi obturator), în spaţiile laterale ale bazinului, pe peretele anterior al abdomenului.

Spaţiul celular retrovezical se află între peretele posterior al vezicii urinare şi aponevroza peritoneoperineală. Drept fund al acestuia serveşte diafragmul urogenital al bazinului. Aici sînt situate porţiunile pelviene ale ureterelor, prostata, canalele deferente, veziculele seminale, plexul venos al prostatei. Răspîndirea purulenţelor e posibilă în regiunea canalului inghinal (de-a lungul *ductus deferens),* în spaţiul retroperitoneal (pe traiectul ureterelor).

Spaţiul celular retrorectal se află între intestinul rect cu fascia lui şi osul sacral. Limita inferioară a lui este formată de fascia care acoperă *m. levator ani.* În partea superioară spaţiul retrorectal comunică cu spaţiul celular retroperitoneal. Ţesutul celular, situat pe ambele părţi ale rectului, se numeşte spaţiu pararectal. În ţesutul celular retrorectal se află *a. rectalis superior,* porţiunea sacrală a trunchiului simpatic, arterele sacrale, plexul sacral, ganglionii limfatici. Răspîndirea colecţiilor purulente fuzate este posibilă în spaţiul celular retroperitoneal, spaţiile celulare laterale ale bazinului mic.

În bazinul feminin o însemnătate practică are *spaţiul celular parametral,* care e situat în jurul colului uterin şi trece în ţesutul celular, inclus între foiţele ligamentului lat al uterului, mai ales la baza lui (fig. 174). Ţesutul celular al spaţiului parametral în partea de jos ajunge pînă la diafragmul bazinului mic, în cea de sus comunică cu ţesutul celular retroperitoneal al fosei iliace, lateral şi posterior, prin marea gaură sciatică — cu ţesutul celular al regiunii fesiere. În spaţiul celular parametral sînt situate arterele uterine, ureterele, vasele ovariene, plexul venos şi cel nervos uterin. Colecţiile purulente fuzate din spaţiul parametral se pot răspîndi în ţesutul celular retroperitoneal (pe traiectul ureterelor), în ţesutul celular al fosei iliace şi al regiunii fesiere.

ORGANELE BAZINULUI MIC

Rectul *(rectum)*

Rectul prezintă porţiunea terminală a intestinului gros şi aderă la suprafaţa anterioară a sacrului. Începutul rectului corespunde nivelului marginii superioare a vertebrei S_{III}. În funcţie de localizare (el este plasat în toate etajele micului bazin), deosebim porţiunile pelviană şi peritoneală ale rectului. Limita dintre ele o constituie locul unirii porţiunii mediale a muşchiului ridicător anal *(m. levator ani)* cu peretele intestinului.

În conformitate cu particularităţile structurii anatomice şi topografice, în intestin evidenţiem trei porţiuni: supraampulară, ampulară şi canalul anal. Ele se deosebesc mai întîi prin diametrul lor: cea mai largă porţiune e ampula rectului, segmentul de deasupra ei (cu lungimea de 3–4 cm) e porţiunea supraampulară, porţiunea terminală (cu lungimea de 4–5 cm) este canalul anal.

Plicele tunicii mucoase a rectului în diferite porţiuni au aspect diferit. În primele două porţiuni ele sînt orientate circular, pronunţarea lor depinde de starea funcţională, dar, de obicei, cele mai dezvoltate sînt în porţiunea supraampulară. În porţiunea ampulară se află o plică circulară în partea dreaptă, două – în stînga, situate la limitele superioară şi inferioară ale ampulei. Orientarea lor corespunde curburii rectului din planul frontal cu proeminenţa îndreptată în stînga. Plica circulară superioară şi cea inferioară corespund, de asemenea, poziţiei muşchiului Ghepner şi sfincterului anal intern.

În canalul anal plicele tunicii mucoase sînt orientate longitudinal, ceea ce este determinat de orientarea longitudinală a venelor din plexul submucos. Adînciturile dintre plicele canalului anal se numesc sinusuri anale *(sinus anales)*, care în partea inferioară au terminaţiuni oarbe, delimitîndu-se de valvulele anale *(valvulae anales)* ale tunicii mucoase din porţiunea anală a rectului.

Rectul în plan sagital formează două curburi: superioară sacrală şi inferioară perineală. Prima are convexitatea îndreptată posterior, a doua – anterior.

În porţiunea peritoneală a cavităţii bazinului mic rectul este acoperit de peritoneu, care, în regiunea porţiunii supraampulare, formează un mezou scurt gros, situat într-un plan sagital. În grosimea lui trec ramurile vaselor rectale superioare *(a. et v. rectalis superior)*. În regiunea ampulei peritoneul acoperă peretele anterior al intestinului şi pereţii laterali (parţial), trecînd de pe ei pe uter (la bărbaţi – pe vezica urinară) şi pe pereţii laterali ai bazinului mic. Datorită acestui fapt, aici se formează două adîncituri: foseta pararectală pară şi fundul de sac rectouterin (la bărbaţi – fundul de sac rectovezical).

Cea mai mare parte a ampulei rectului este situată în porţiunea subperitoneală a pelvisului, unde ea este acoperită de fascia viscerală a bazinului (fig. 175). Între ultima şi peretele intestinului în părţile anterioară şi posterioară sînt prezente porţiunile spaţiului visceral anterior şi posterior ale rectului *(vezi: topografia fasciilor şi spaţiilor celulare ale bazinului, p. 288)*. În ţesutul celular al acestui spaţiu sînt situate artera rectală medie *(a. rectalis media)* şi plexul venos subfascial.

Între peretele anterior al ampulei rectului şi peretele vaginului (la bărbaţi – între vezica urinară, ampulele canalelor deferente şi prostată) este situat septul rectovaginal *(septum rectovaginale)*. Lateral de pereţii ampulei la o distanţă de 2 cm, se află ureterele, care apoi merg anterior de ea. Peretele posterior al ampulei rectului aderă la suprafaţa anterioară a sacrului, unde în spaţiul celular retrorectal se determină un grup sacral de ganglioni limfatici.

Partea perineală a rectului este înconjurată de sfincterul anal extern de la porţiunea medială a muşchiului levator al anusului, de ţesutul celular al fosei ischiorectale, în care sînt situate ramurile arterei rectale inferioare *(a. rectalis inferior)* şi plexul rectal venos subcutanat.

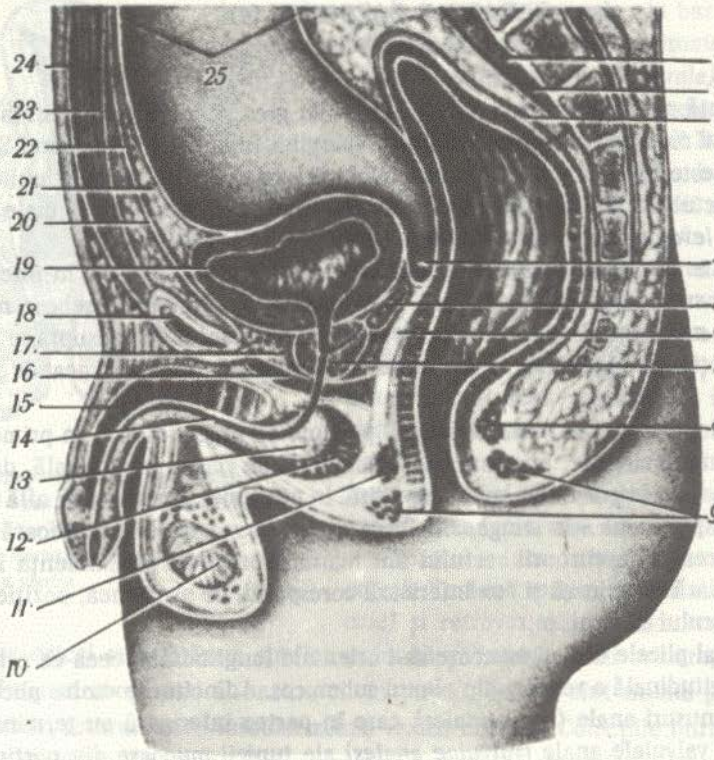

Fig. 75. Topografia organelor bazinului masculin (secţiune sagitală):

1 — ţesutul celular pararectal; 2 — fascia pelvis; 3 — rectum; 4 — excavatio rectovesicalis; 5 — vesicula seminalis; 6 — aponeurosis (lig.) peritoneoperinealis; 7 — prostata; 8, 11 — m. sphincter ani internus; 9 — m. sphincter ani externus; 10 — testis; 12 — m. bulbospongiosus; 13 — bulbus penis; 14 — urethra; 15 — corpus cavernosum penis; 16 — diaphragma urogenitalis; 17 — plexus venosus prostaticus; 18 — symphysis pubica; 19 — vesica urinaria; 20 — spatium prevesicale; 21 — ţesutul celular preperitoneal; 22 — fascia prevesicalis; 23 — fascia transversalis; 24 — m. rectus abdominis; 25 — peritoneum

Vascularizaţia rectului este asigurată de cinci artere rectale: *a. rectalis superior* (ramura terminală a arterei mezenterice inferioare), *a. rectalis media* (pară de la *a. iliaca interna)* şi *a. rectalis inferior* (pară de la *a. pudenda interna).*

Venele rectului fac parte din sistemul venei porte *(v. rectalis superior)* şi venei cave inferioare *(vv. rectalis media et inferior)* şi formează trei plexuri: subcutanat, submucos şi subfascial. Plexul subcutanat este situat în regiunea sfincterului anal extern. În tunica submucoasă se află plexul venos cel mai dezvoltat. El constă din ghemuri venoase, care sînt situate între fasciculele muşchilor circulari şi formează inelul venos – *zona haemorrhoidalis.* Plexul subfascial este situat între stratul de muşchi longitudinali şi fascia rectului.

Inervaţia rectului porneşte de la plexurile mezenteric superior aortic şi hipogastric. Porţiunea perineală a rectului se inervează de ramurile *n. pudendus.*

Circulaţia limfatică eferentă are loc în ganglionii limfatici inghinali de la porţiunea perineală a rectului, în ganglionii sacrali şi iliaci interni – de la porţiunea ampulară, iar în nodulii mezenteriali inferiori – de la porţiunea supraampulară a rectului.

Vezica urinară *(vesica urinaria)*

Vezica urinară este situată la maturi în excavaţia bazinului mic. Vîrful ei se află posterior de simfiza pubiană şi mai sus de marginile ei proeminează numai în caz de umplere. La copii vezica urinară se află mai sus de simfiza pubiană, o dată cu vîrsta coboară şi la persoanele de vîrstă înaintată se află mai jos de simfiză. Fundul vezicii urinare este fixat de diafragmul urogenital, vîrful căruia este îndreptat în partea cavităţii abdominale. Locul de trecere a vezicii urinare în uretră prezintă o porţiune îngustă, care la bărbaţi trece prin prostată, iar la femei este unită cu diafragmul urogenital. În fixarea vezicii urinare, pe lîngă diafragmul urogenital, o oarecare însemnătate are ligamentul puboprostatic (pubovezical), care începe de la partea posteroinferioară a simfizei pubiene. La femei vezica urinară este relativ mai trainic unită cu peretele anterior al vaginului. Ligamentele indicate fixează numai partea inferioară a organului, de aceea vezica urinară este un organ mobil care se măreşte în volum.

Vîrful vezicii este orientat anterior, în partea superioară fiind unit cu plica ombilicală mediană *(plica umbilicalis mediana)* – uracus obliterat. Părţile superioară şi posterioară ale vezicii sînt învecinate cu ansele intestinului subţire, separate de peritoneu şi de ţesut celular, peretele anterior – cu simfiza pubiană şi ramurile superioare ale oaselor pubiene. Între ele se află spaţiul de ţesut celular prevezical cu fasciile. Porţiunea posterioară a fundului vezicii vine în contact cu prostata, veziculele seminale, peretele anterior al rectului, separat de vezică prin septul rectovezical şi spaţiul de ţesut celular pararectal anterior. Lîngă pereţii laterali ai vezicii trece canalul deferent, iar posterior şi superior de el – ureterul.

La femei inferior de vezica urinară e dispus plexul venos, posterior sînt situate uterul şi porţiunea superioară a peretelui anterior al vaginului. Mai sus de fundul vezicii, între el şi uter, pătrunde peritoneul, formînd adîncitura vezicouterină (fig. 176). Superior şi lateral de vezică pot adera (mai ales la vezica plină) nu numai ansele intestinului subţire, ci şi cecul cu apendicele, colonul sigmoid, uneori şi colonul transvers.

O anumită însemnătate practică are plica vezicală transversală a peritoneului parietal *(plica vesicales transversa)*, situată în locul trecerii peritoneului de pe suprafaţa posterioară a peretelui anterior al abdomenului pe vezica urinară. La supraumplerea vezicii urinare, peritoneul se află cu cîţiva centimetri mai sus de simfiza pubiană, ceea ce permite a pătrunde spre vezică extraperitoneal. Vezica urinară are un strat muscular submucos bine pronunţat, datorită căruia tunica mucoasă formează plice. În regiunea fundului se determină triunghiul vezical *(trigonum vesicae)*, care se deosebeşte prin lipsa acestor plice, deoarece stratul submucos aici este slab pronunţat. În el se observă bine trei unghiuri: în porţiunile posterolaterale – meaturile ureterelor şi plica interureterică situată între ele *(plica interureterica)*, inferior şi anterior – orificiul intern al uretrei *(ostium urethrae internum)*. Sfincterul involuntar al vezicii urinare cuprinde porţiunea începătoare a uretrei, formînd *m. sphincter vesicae*. Sfincterul voluntar este situat în jurul porţiunii membranoase a uretrei *(m. sphincter urethrae)*.

Vascularizaţia vezicii urinare este asigurată de sistemul arterei iliace interne. Porţiunea superioară a organului se alimentează de arterele vezicale superioare, care pornesc sau de la ramura anterioară a trunchiului principal al arterei iliace interne, sau de la artera ombilicală. Spre fundul vezicii urinare şi porţiunea inferioară a corpului pătrund arterele vezicale inferioare de la artera iliacă internă. Ca surse suplimentare de vascularizaţie a fundului vezicii urinare deseori servesc ramurile arterei rectale superioare. Sîngele venos se scurge în plexul vezical *(plexus venosus vesicalis)*, care are legături multiple cu plexul prostatic şi plexul rectal. Din plexul vezical sîngele venos se scurge prin venele vezicale superioare şi inferioare, precum şi prin venele rectale medii.

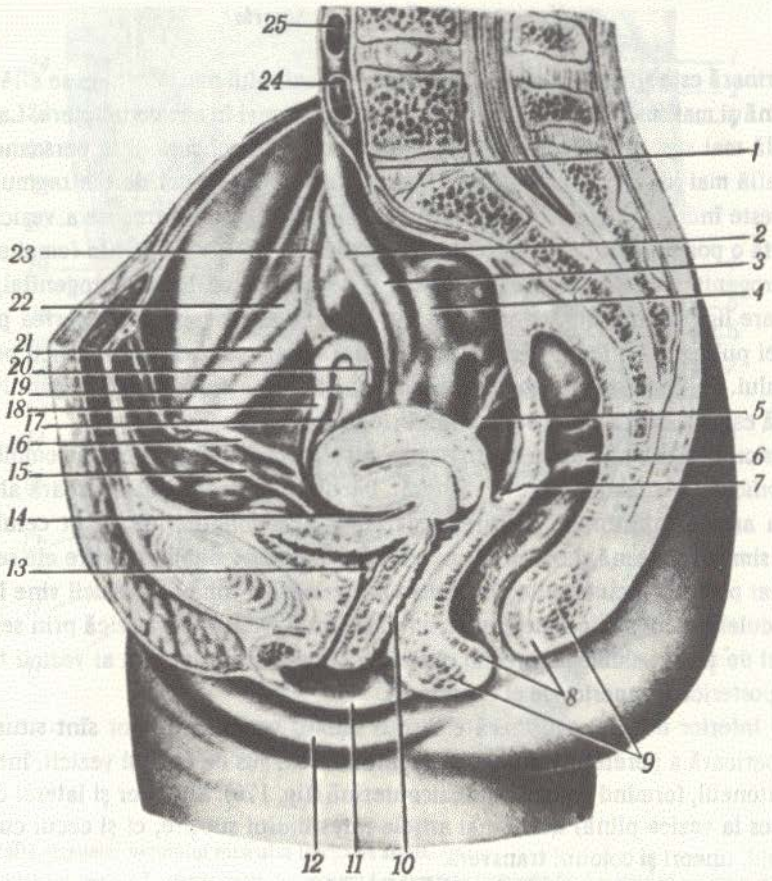

Fig. 176. Topografia organelor bazinului feminin (secţiune sagitală):

1 — promontorium; 2 — ureter; 3 — a. iliaca interna; 4 — v. iliaca interna; 5 — plica rectouterina; 6 — plica transversa recti; 7 — excavatio rectouterina; 8 — m. sphincter ani internus; 9 — m. sphincter ani externus; 10 — vagina; 11 — labium minus pudendi; 12 — labium majus pudendi;13 — vesica urinaria; 14 — excavatio rectouterina; 15 — plica vesicalis transversa; 16 — lig. teres uteri; 17 — lig. ovarii proprium; 18 — tuba uterina; 19 — ovarium; 20 — fibriae tubae; 21 — v. iliaca externa; 22 — a. iliaca externa; 23 — a. et v. ovarica; 24 — a. iliaca communis dextra; 25 — v. iliaca communis sinistra

Circulaţia limfatică eferentă de la vezica urinară se realizează în ganglionii limfatici iliaci şi hipogastrici, în ganglionii din regiunea bifurcaţiei arterei iliace comune, apoi în ganglionii limfatici lombari. De la colul vezicii o parte din vase se îndreaptă în nodulii limfatici paraaortici, de asemenea în nodulii plasaţi la promontoriul sacral. Vasele limfatice ale vezicii urinare au numeroase legături cu vasele limfatice ale altor organe pelviene.

Inervaţia vezicii urinare se efectuează prin fibrele nervoase simpatice şi parasimpatice, care formează în porţiunile laterale ale fundului plexuri vezicale. În formarea plexurilor participă ramuri din plexurile hipogastrice inferioare drept şi stîng şi nervii II–IV rahidieni sacrali, de la care încep *nn. splanchnici pelvini* şi conţin fibre parasimpatice.

Porţiunea pelviană a ureterului
(pars pelvina ureteris)

Lungimea porţiunii pelviene a ureterului constituie 15–16 cm. În ureter se disting partea parietală, care aderă la peretele lateral al micului bazin şi cea viscerală, care se alătură la organele pelviene. Limita superioară a porţiunii pelviene a ureterului, partea ei iniţială, se află la limita superioară a bazinului mic – linia terminală. Aici el se încrucişează cu vasele iliace, situîndu-se intern (mai superficial). În partea stîngă ureterul intersectează artera iliacă comună, în dreapta – artera iliacă externă în locul apariţiei ei, primind de la ele ramuri ureterice. Lumenul ureterului în acest loc ajunge pînă la 4–6 mm (strictura a doua sau a treia).

În partea iniţială a porţiunii pelviene, anterior de ureter, sînt situate rădăcina mezoului colonului sigmoid (în stînga) şi ileonul (în dreapta). Inferior ureterul se situează la peretele lateral al bazinului, trecînd pe peretele anterior sau anteromedial al arterei iliace interne, interior de ramurile ei, intersectînd începutul arterei ombilicale, vasele obturatorii şi nervul obturator. Trecînd în porţiunea viscerală, ureterul formează o curbură îndreptată anterior şi interior, apoi se prelungeşte în profunzimea cavităţii bazinului mic, în etajul lui mediu, subperitoneal. În acest loc el se deplasează de la peritoneu, sub care se conturează în formă de cordon. Tot aici ureterul formează prima intersecţie, aflîndu-se mai superficial, cu artera uterină în locul pornirii ei de la artera iliacă internă. Mai departe el trece în baza ligamentului lat al uterului.

Interior şi posterior de ureter se află peretele lateral, apoi cel anterior al rectului cu care el nu are contact direct şi de la care este la o distanţă de 2–2,5 cm. La femei interior de ureter este situat uterul, iar ureterul, învelit cu fascia proprie, care reprezintă o prelungire a fasciei renale, trece în ţesutul celular parametral. În apropierea marginii uterului, la nivelul colului uterin, ureterul se încrucişează a doua oară cu artera uterină. În acest loc ureterul, care se îndreaptă mai departe spre vezica urinară, este situat posterior de artera uterină. În afară de aceasta, aici el deseori este înconjurat de vasele uterine: anterior este situată artera, posterior – vena. Îndreptîndu-se apoi anterior, inferior şi interior, ureterul trece lîngă peretele anterolateral al vaginului, ajungînd la peretele posterolateral al vezicii urinare.

Segmentul terminal al ureterului pe o distanţă de 1–1,5 cm nu va fi acoperit de peritoneu. La bărbaţi ureterele sînt în raport reciproc cu canalele deferente şi ampulele lor, de asemenea cu veziculele seminale. În apropiere de peretele vezicii urinare ureterul se încrucişează cu canalul deferent, situîndu-se mai extern. Pînă la încrucişare ureterul, aflîndu-se la nivelul articulaţiei sacroiliace, ocupă o poziţie medială faţă de ductul deferent, situat pe peretele lateral al bazinului mic. După încrucişare ureterul, îndreptîndu-se spre vezica urinară, se află mai lateral de canalul deferent, ce ţine calea spre prostată şi care e plasat mai aproape de linia mediană. O parte din peretele posterior al vezicii urinare, lîngă care sînt situate porţiunile paravezicale ale ureterelor, ampulele ducturilor deferente şi veziculele seminale, nu este acoperită de peritoneu. La trecerea în porţiunea intramurală (în peretele vezicii urinare) ureterul formează o curbură, trecînd din planul frontal în cel sagital. Porţiunea paravezicală a ureterului *(portio juxtavesicalis)* – cea mai îngustă porţiune a lui formează a treia strictură uretrală.

Vascularizaţia porţiunii pelviene a ureterului este asigurată de ramurile permanente ale arterei vezicale inferioare. În afară de aceasta, spre ureter merg ramuri de la arterele rectale medii, iar la femei – de la artera uterină. Refluxul venos se efectuează în plexul venos vezical.

Circulaţia limfatică eferentă de la porţiunea inferioară a ureterului se realizează în sistemul ganglionilor limfatici iliaci interni.

Inervaţia porţiunii pelviene a ureterului vine de la ramurile plexurilor hipogastric şi vezical.

Organele genitale masculine interne
(organa genitalia masculina interna)

Prostata *(prostata)* este un organ glandular, cu dimensiunile de 3 x 4 cm, după forma sa aminteşte un fruct de castan porcesc. În glandă se determină baza, apexul, suprafeţele: anterioară, posterioară şi inferiolaterală (fig. 177). Ea este constituită din doi lobi (drept şi stîng) şi istm, care-i uneşte. Baza organului este îndreptată în sus, spre fundul vezicii urinare, apexul – în jos, spre diafragmul urogenital. Prostata este înconjurată de o foiţă fascială densă, care formează capsula *(capsula prostatica, capsula* Pirogov–Retzius), unită cu oasele pubiene prin ligamentul puboprostatic *(lig. puboprostaticum)*. În afară de aceasta, glanda este unită cu fundul vezicii urinare.

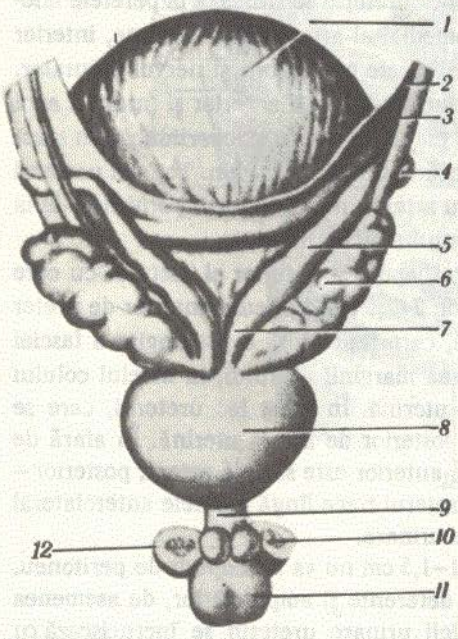

Fig. 177. Sintopia vezicii urinare (aspect posterior):
1 – vesica urinaria; 2 – peritoneum; 3 – ureter; 4 – ductus deferens; 5 – ampulla ductus deferentis; 6 – vesicula seminalis; 7 – ductus ejaculatorius; 8 – prostata; 9 – urethra; 10 – corpus cavernosum penis; 11 – bulbus penis; 12 – gl. bulbourethralis

Spaţiul dintre capsula fascială şi capsula proprie a glandei se numeşte spaţiu prostatic sau loja prostatei. În el se determină plexul venos al organului. Suprafaţa anterioară a glandei este îndreptată spre simfiza pubiană. Suprafaţa posterioară – spre rect, de la care glanda este separată prin septul rectovezical, precum şi de un strat de ţesut celular. Baza prostatei este concrescută cu colul vezicii urinare. La porţiunea posterioară a bazei glandei aderă porţiunile inferioare ale veziculelor seminale. Prin grosimea glandei trece oblic uretra. Superior ea este situată la limita dintre treimea medie şi cea anterioară a glandei, în treimea medie – în mijlocul ei, în treimea inferioară – anterior de mijlocul ei.

Vascularizaţia prostatei este asigurată de arterele vezicale inferioare şi de arterele rectale medii. Refluxul venos are loc în plexurile venoase vezical şi prostatic *(plexus venosus vesicalis, plexus venosus prostaticus)*.

Circulaţia limfatică eferentă de la glandă merge în două direcţii – posterior, în nodulii limfatici sacrali, precum şi în nodulii de pe traiectul arterelor iliace.

Inervaţia glandei se efectuează de ramurile plexului hipogastric, care formează plexul nervos prostatic.

Veziculele seminale *(vesiculae seminales)* sînt situate în micul bazin mai sus de prostată, aderînd la peretele posterior al vezicii urinare. Ele se află între două formaţiuni: canalul deferent, care trece mai intern de ele, şi ureterul din exterior. Baza veziculelor este legată cu prostata, cu care ele au o teacă fascială comună. Vezicula seminală are formă de ampulă lungă de 6–7 cm şi lată de 3 cm. Capătul inferior al ei se îngustează, trecînd în canalul excretor *(ductus excretorius)* de o lungime de 0,5–1 cm, care se uneşte cu ampula canalului deferent *(ampulla ductus deferentis)*, formînd canalul ejaculator *(ductus ejaculatorius)*.

Vîrfurile veziculelor seminale sînt acoperite de peritoneu, deasupra căruia pot fi situate ansele intestinului subţire. Posterior ele sînt în vecinătate cu rectul, fiind separate de acesta prin septul rectovezical şi de un strat subţire de ţesut celular. Anterior de veziculele seminale se află

fundul vezicii urinare şi porţiunea terminală a ureterului din regiunea lui pelviană. Uneori este posibilă palparea lor prin peretele anterior al rectului.

Vascularizaţia veziculelor seminale se efectuează de arterele vezicale inferioare şi rectale medii. Refluxul venos are loc în plexul venos vezical.

Circulaţia limfatică eferentă – în nodulii hipogastrici.

Inervaţia – din contul ramurilor plexurilor hipogastric şi prostatic.

Porţiunea pelviană a canalului deferent *(pars pelvina ductus deferentis).* Părăsind inelul inghinal profund, canalul trece de-a lungul peretelui bazinului mic, aflîndu-se sub peritoneu, de aceea segmentul se numeşte parietal. Îndreptîndu-se în jos şi posterior, el trece sub artera epigastrică inferioară *(a. epigastrica inferior),* intersectînd în calea sa vasele iliace externe şi artera ombilicală obliterată, situîndu-se mai intern de ele. Mai departe el atinge peretele lateral, apoi peretele posterior al vezicii urinare. Acesta este al doilea segment al canalului din porţiunea lui pelviană, care se numeşte vezical. În apropierea vezicii urinare corelaţia canalului cu formaţiunile adiacente este următoarea: pe peretele lateroinferior al vezicii urinare canalul trece între peretele vezicii şi ureter. În apropierea peretelui posterior al fundului vezicii el e dispus mai intern de vezicula seminală, formînd ampula canalului deferent. Ultima, unindu-se cu ductul excretor al veziculei seminale, formează canalul ejaculator, care se deschide lateral de tuberculul seminal în porţiunea prostatică a uretrei.

Perineul masculin
(perineum masculinum)

Prin denumirea de perineu se subînţelege un complex de ţesuturi moi, care închid ieşirea din cavitatea bazinului mic. Această regiune în partea anterioară este situată între ramurile inferioare ale oaselor pubiene şi ramurile oaselor sciatice, lateral – între tuberculii sciatici şi ligamentele sacrotuberale, şi din posterior – coccisul. În realitate perineul masculin e un spaţiu între rădăcina scrotului şi anus.

Linia convenţională trasată de la unul din tuberculii sciatici spre altul împarte perineul în două regiuni: anterioară – *regio urogenitalis,* şi posterioară – *regio analis.*

Straturile. *Pielea* are grosime diferită: mai subţire aproape de scrot, mai groasă lîngă anus şi acoperită cu păr. Conţine într-o cantitate mare glande sudoripare şi sebacee. Pe linia mediană a perineului se determină sutura longitudinală.

Ţesutul celular subcutanat al regiunii se determină bine în partea ei posterioară, unde sub formă de con pătrunde în fosa ischiorectală *(fosa ischiorectalis).* În ţesutul celular trec vasele superficiale şi nervii, sursa cărora este artera ruşinoasă internă şi nervul ruşinos *(a. pudenda interna et n. pudendus)* (fig. 178).

Fosa ischiorectală este situată între rect şi tuberozitatea ischiatică. În partea internă fosa este limitată de muşchiul ridicător al anusului, de fascia lui şi sfincterul extern al anusului, în partea externă – de suprafaţa internă a tuberculului ischiatic, de muşchiul gluteal mare (în porţiunea inferioară), iar mai sus – de muşchiul obturator intern cu fascia omonimă. Inferior este aşezat stratul adipos cu fascia superficială. În straturile superficiale ale fosetei se află sfincterul extern al anusului, care pe linia mediană se împleteşte cu fibrele superficiale ale muşchiului transvers al perineului *(m. transversus perinei superficialis)* şi cu muşchiul bulbospongios *(m. bulbospongiosus).*

Prin fosa ischiorectală din posterior în anterior trec artera ruşinoasă internă şi nervul ruşinos. Aici artera emite artere rectale inferioare *(aa. rectales inferiores),* însoţite de venele omonime. La marginea posterioară a diafragmului urogenital *(diaphragma urogenitale)* de

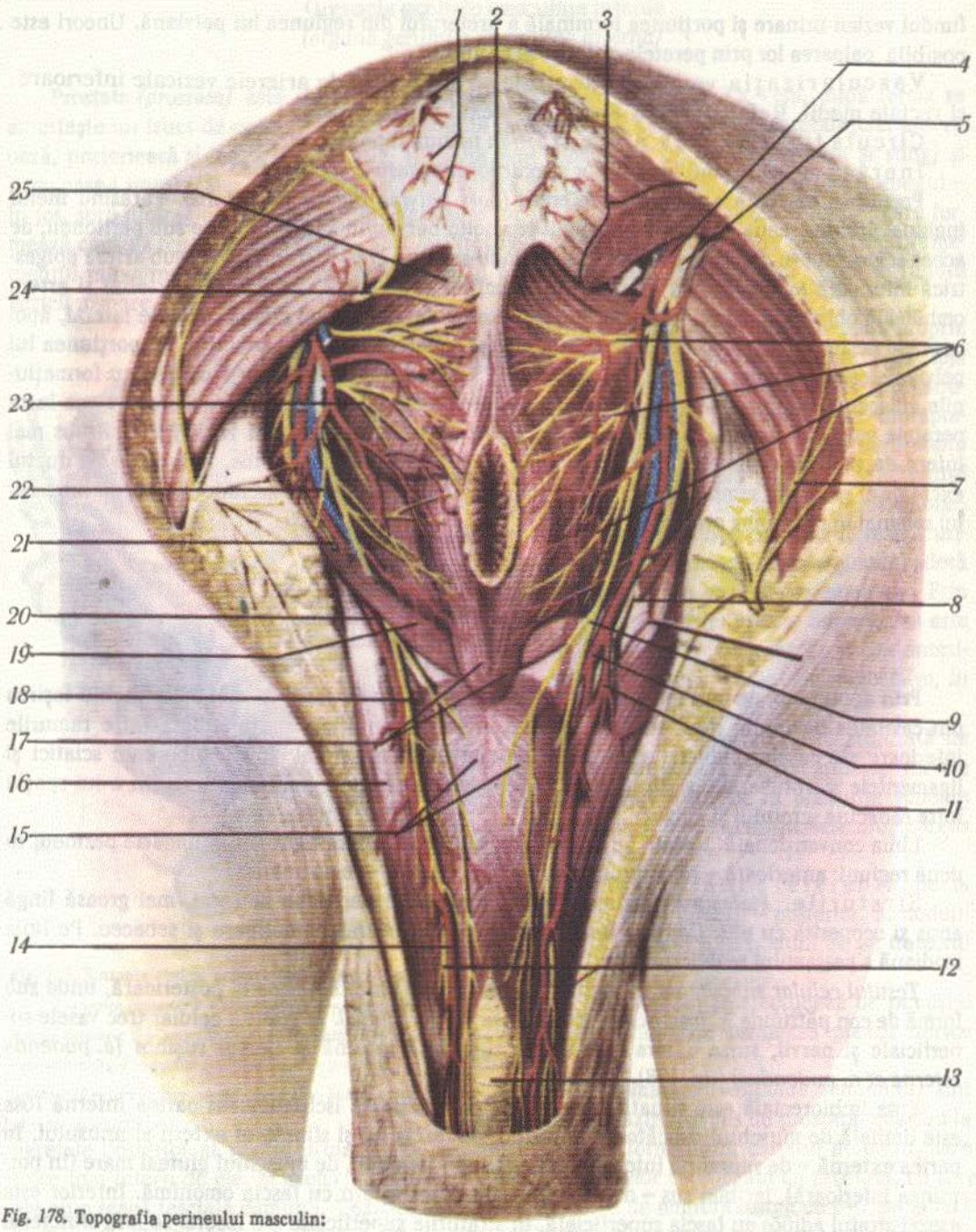

Fig. 178. Topografia perineului masculin:

1 — rr. n. coccygeus; 2 — lig. anococcygeum; 3 — m. gluteus maximus; 4 — a. pudenda interna; 5 — n. pudendus; 6 — nn. rectales inferiores et nn. perineales; 7 — nn. clunium inferiores laterales; 8 — rr. perineales n. cutanei femoris posterioris; 9 — n. dorsalis penis; 10 — a. bulbi penis; 11 — a. dorsalis penis; 12 — nn. scrotales posteriores; 13 — pars spongiosa urethrae; 14 — rr. scrotales posteriores a. perinealis; 15 — m. bulbospongiosus; 16 — m. ischiocavernosus; 17 — m. sphincter ani externus; 18 — nn. perinealis; 19 — m. transversus perinei superficialis; 20 — a. perinealis; 21 — n. pudendus; 22 — vasa pudenda interna; 23 — nn. rectales inferiores et nn. perineales; 24 — nn. clunium inferiores mediales; 25 — m. levator ani

la artera ruşinoasă internă porneşte artera perineală *(a. perinealis)*, iar trunchiul principal pleacă sub diafragmul urogenital. Artera perineală alimentează straturile superficiale ale regiunii şi se termină cu ramurile scrotale posterioare *(aa. scrotales posteriores)*.

Fascia superficială a perineului (fascia perinei superficialis) acoperă muşchii superficiali şi se inserează de ramurile oaselor pubiene şi sciatice.

Stratul de muşchi superficiali ai perineului este reprezentat de muşchiul bulbospongios *(m. bulbospongiosus)*, de muşchiul ischiocavernos *(m. ischiocavernosus)*, precum şi de muşchiul superficial transvers al perineului *(m. transversus perinei superficialis)*. Ei formează un triunghi isoscel, laturile laterale ale căruia sînt prezentate de muşchiul ischiocavernos, baza – de muşchiul transvers superficial al perineului, vîrful – de muşchiul bulbospongios. Sub fiecare muşchi ischiocavernos sînt situate picioruşele penisului *(crura penis)*, care lîngă unghiul subpubian se unesc împreună, trecînd în corpul penisului *(corpus penis)*. Sub muşchiul bulbospongios, la mijlocul lui se află bulbul impar al penisului *(bulbus penis)* cu un plex venos bine pronunţat.

Fascia inferioară a diafragmului urogenital (fascia diaphragmatis urogenitalis inferior – membrana perinei) – o placă fibroasă triunghiulară, întinsă între ramurile oaselor pubian şi sciatic. Din interior ea nu ajunge pînă la simfiza pubiană şi concreşte cu fascia superioară a diafragmului urogenital, formînd *centrum tendineum perinei*. Prin fascie trece vena profundă dorsală a penisului cu două artere şi nervi, de asemenea şi uretra.

Muşchiul transvers perineal profund (m. transversus perinei profundus) se găseşte între fasciile inferioară şi superioară ale diafragmului urogenital. Fibrele lui au o direcţie transversală, baza muşchiului este îndreptată în posterior, vîrful – în anterior. Înconjurînd în acest loc uretra, fibrele muşchiului din direcţia transversală trec în direcţie circulară şi au fost numite muşchiul sfincter al uretrei *(m. sphincter urethrae)*. În acest strat al perineului sînt situate glandele bulbouretrale *(gll. bulbourethrales)*.

Muşchiul profund transvers al perineului cu fasciile care-l acoperă se numeşte diafragmul urogenital *(diaphragma urogenitale)*. În grosimea lui, de la artera ruşinoasă internă, pornesc artera uretrală *(a. urethralis)* şi artera bulbului penian *(a. bulbi penis)*. Prima străpunge fascia inferioară şi se ramifică în pereţii uretrei, a doua pătrunde în corpul cavernos al penisului în partea corespunzătoare. Arterele dorsale ale penisului *(aa. dorsales penis)*, ieşind din diafragm, se aşază în şănţuleţ pe partea dorsală a penisului, lateral de vena omonimă. Acesta-i unicul loc, unde două artere însoţesc o venă.

Fascia superioară a diafragmului urogenital (fascia diaphragmatis urogenitalis superior) acoperă muşchiul profund transvers al perineului din partea superioară. Ea e mai subţire decît cea inferioară şi concreşte cu organele de sus aderente: lateral şi posterior cu foiţa subţire aponevrotică, care acoperă bulbul penisului, mai aproape de linia mediană – cu capsula prostatei.

Muşchiul pubococcigian *(m. pubococcygeus)* este situat mai sus de diafragmul urogenital. Marginile lui interne nu concresc, lăsînd un spaţiu liber cu o lăţime de 1–1,5 cm, în care fascia superioară a diafragmului urogenital concreşte cu capsula prostatei.

Fascia inferioară a diafragmului pelvian (fascia diaphragmatis pelvis inferior) acoperă suprafaţa inferioară a muşchiului ridicător al anusului, fiind o continuare nemijlocită a fasciei muşchiului obturator intern.

Fascia superioară a diafragmului pelvian (fascia diaphragmatis pelvis superior) acoperă *m. levator ani* din superior, fiind o continuare a fasciei parietale pelviene.

Organele genitale masculine externe
(organa genitalia masculina externa)

Regiunea genitală masculină *(pudendum masculinum)* e mărginită de regiunea perineului, formaţiunile ei anatomice adesea sînt comune. Regiunea genitală masculină include penisul, uretra, scrotul şi organele lui.

Penisul *(penis)* constă din rădăcină *(radix penis)*, corp *(corpus penis)*, şi gland *(glans penis)*. Rădăcina penisului este fixată, situîndu-se sub pielea bazei scrotului, este concrescută cu ramurile inferioare ale oaselor sciatice şi pubiene, cu simfiza pubiană şi cu diafragmul urogenital. De la oasele numite încep picioruşele penisului, care se unesc în regiunea simfizei pubiene şi mai departe continuă în corpul penisului. Corpul constă din trei formaţiuni: două corpuri cavernoase *(corpus cavernosus penis)* şi corpul spongios *(corpus spongiosus penis)*. Aceste formaţiuni sînt acoperite de albugineea testiculară, de la care pornesc în profunzime septuri. Corpurile cavernoase de asemenea sînt separate de sept. În afară de aceasta, ele sînt înconjurate de teaca fasciei proprii.

Corpul spongios al penisului este mai mic decît cele cavernoase, el înconjoară uretra. În porţiunea posterioară corpul spongios are o lărgire – bulbul penisului *(bulbus penis)*, iar capătul lui anterior continuă în glandul penisului. Corpurile cavernoase se termină la baza glandului, concrescînd cu corpul spongios al penisului. Pe marginea inferioară a părţii distale a glandului penisului se deschide uretra. Glandul penisului este separat de corp prin coroana glandului *(corona glandis)*. În regiunea glandului pielea se dublează, formînd *preputium*, care poate să se mişte spre baza glandului. Sub pielea mobilă pe corpul penisului este situat un strat de ţesut celular lax, între care se află fibre musculare.

Vascularizaţia penisului vine din artera ruşinoasă internă, de la care încep arterele dorsală şi profundă ale penisului *(a. dorsalis penis et a. profunda penis)*. Ele trec în corpurile cavernoase, unindu-se una cu alta. Refluxul venos are loc în venele dorsale superficiale şi profunde ale penisului. Vena dorsală profundă este situată subfascial, prin ea sîngele venos se scurge în venele profunde ale penisului *(v. profundae penis)*. Din venele superficiale sîngele se îndreaptă în venele ruşinoase externe, precum şi în vena femurală.

Circulaţia limfatică eferentă de la penis, ce are reţele de vase limfatice superficială şi profundă, merge în două direcţii: din vasele superficiale în grupul intern de ganglioni limfatici inghinali, din cele profunde – în ganglionii limfatici iliaci externi.

Inervaţia penisului se efectuează din ramurile plexului hipogastric, care trec pe traiectul arterelor.

Uretra *(urethra masculina)* constă din trei părţi principale: partea prostatică *(pars prostatica)*, partea membranoasă *(pars membranacea)*, partea spongioasă *(pars spongiosa)*. Lungimea uretrei la bărbaţi constituie 16–18 cm. Părţii prostatice îi revin 3–4 cm, celei membranoase – 1,5 cm, spongioase – 14–15 cm. Lumenul uretrei nu este la fel pe tot traiectul. În el se determină clar trei stricturi şi trei dilatări. Stricturile se află în partea iniţială a uretrei, lîngă colul vezicii urinare, la trecerea prin diafragmul urogenital şi la capătul penisului. Dilatările sînt situate în partea prostatică a uretrei, în regiunea bulbului penisului şi la capătul lui (în regiunea fosetei naviculare).

Uretra prezintă o flexiune în formă de S, care constă din două curburi. Prima curbură este formată de părţile prostatică şi membranoasă ale ei. Vîrful convex al acestei flexiuni se află în partea perineală, convexitatea este îndreptată anterior şi superior. A doua curbură e formată de partea spongioasă şi este îndreptată posterior şi în jos. De această structură se va ţine cont la cateterizarea uretrei.

În urologia practică se determină uretra anterioară şi cea posterioară, înţelegînd prin prima porţiunea ei de la sfincterul părţii membranoase pînă la orificiul extern. Uretra posterioară este situată între colul vezicii urinare şi sfincterul numit.

În regiunea superioară a părţii posterioare a uretrei se află sfincterul involuntar al colului vezicii urinare. Pe peretele posterior al părţii prostatice a uretrei e situat un burelet longitudinal – creasta uretrală *(crista urethralis)*, la mijlocul căruia se află colicului seminal *(colliculus seminalis)*. Lateral de el se deschid canalele ejaculatoare şi ale prostatei. Partea membranoasă a uretrei este mai îngustă şi e fixată trainic de diafragmul urogenital. În această porţiune uretra este înconjurată de sfincterul extern, format de fibrele musculare striate. În regiunea posterioară a părţii bulbare a uretrei se deschid canalele excretoare ale glandelor bulbouretrale (ale lui Cooper).

Scrotul şi organele lui. Scrotul *(scrotum)* reprezintă un sac de piele în care lateral de sept, în fiecare jumătate a lui, sînt situate glandele sexuale – testiculele *(testis)* şi partea scrotală a cordonului spermatic. Peretele scrotului este format din ţesuturi şi straturile omogene ale peretelui anterior al abdomenului: pielea, *tunica dartos*, fasciile spermatică externă şi internă şi tunica vaginală a testiculului.

Tunica dartos prezintă o continuare a ţesutului conjunctiv subcutanat din regiunea inghinală şi a perineului. Ea este lipsită de ţesut adipos, dar conţine elemente de ţesut muscular striat.

Fascia spermatică externă *(fascia spermatica externa)* este o continuare a fasciei superficiale a abdomenului.

Muşchiul cremaster *(m. cremaster)* este un produs al muşchiului oblic intern (în special) şi a muşchiului transvers al abdomenului. Conţine fascicule de ţesut conjunctiv, care unesc fibrele *m. cremaster – fascia cremasterica*.

Fascia spermatică internă *(fascia spermatica interna)* este o continuare a fasciei transversale *(f. transversalis)*, prezintă o membrană de ţesut conjunctiv cu amestec de ţesut fibros. Ea acoperă testiculul, canalul deferent, vasele şi nervii testiculului.

Tunica vaginală a testiculului *(tunica vaginalis testis)* este formată de peritoneu, care pătrunde în procesul dezvoltării în scrot. Ea este alcătuită din lama parietală *(lamina parietalis)* şi lama viscerală *(lamina visceralis)*. Lama parietală aderă la fascia spermatică internă, cea viscerală acoperă testiculul, concrescînd cu sclera testiculară. Între aceste lame se află o cavitate fisuroasă *(cavum vaginale)*, care are o însemnătate mare în caz de patologii (hidrocel).

Cu toate că peretele scrotului este polistratificat, practic determinăm două straturi: pielea cu *tunica dartos* şi toate celelalte straturi împreună.

Vascularizaţia scrotului se realizează din ramurile scrotale posterioare şi anterioare *(rr. scrotales posteriores et anteriores)*, care provin corespunzător de la arterele ruşinoasă internă, perineală şi de la arterele ruşinoase externe *(a. pudendae externae)*. Refluxul venos se realizează prin venele omonime.

Circulaţia limfatică eferentă – de la pereţii scrotului în ganglionii limfatici inghinali.

Inervaţia scrotului se efectuează de ramurile nervului ruşinos, care trimite nervii scrotali posteriori, şi de nervul ilioinghinal *(n. ilioinguinalis)*, care emite nervii scrotali anteriori.

Testiculul (testis) – organ pereche. Anatomic testiculul se referă la organele genitale interne, dar topografic este descris împreună cu scrotul. Fiecare testicul se află în jumătatea corespunzătoare a scrotului, fiind separate unul de altul prin sept. Testiculul stîng se află mai jos de cel drept. Marginile superioare ale testiculelor sînt îndreptate anterior şi lateral, în legătură cu aceasta între ele se formează un triunghi, cu baza îndreptată spre capetele superioare ale testiculelor. De-a lungul marginii posterioare a testiculului se situează epididimul *(epididymis)*, care e constituit din cap, corp şi coadă. Corpul epididimului testicular se află în partea lui superioară,

coada e orientată inferior şi trece în canalul deferent. Tot epididimul constă din canale multiple. Cea mai mare parte a testiculului, de asemenea, capul şi corpul epididimului sînt învelite de peritoneu, în cavitatea căruia se află o cantitate mică de lichid seros. În locul unirii foiţelor parietale şi viscerale ale tunicii vaginale a testiculului, la capătul lui inferior, cu 1 cm mai sus de capătul lui superior, se determină ligamente, care se îndreaptă spre peretele scrotului (rămăşiţele *gubernaculum testis).*

Vascularizaţia testiculului – din artera testiculară *(a. testicularis),* care începe de la aorta abdominală. Refluxul venos are loc în vena cavă inferioară prin vena testiculară dreaptă, în stînga – în vena renală stîngă. Trecînd în cordonul spermatic, venele testiculului formează pe traiectul arterei testiculare plexul pampiniform *(plexus pampiniformis).*

Circulaţia limfatică eferentă se îndreaptă în nodulii lombari, situaţi în apropierea locului formării cisternei canalului toracic *(cisterna chyli)* în jurul aortei. Unele vase ale testiculului au legătură cu vasele limfatice ale vezicii urinare şi ale prostatei.

Inervaţia testiculului se realizează de ramurile plexului simpatic aortic şi renal, care se îndreaptă spre el pe traiectul arterei testiculare.

Cordonul spermatic (funiculus spermaticus) se extinde de la marginea posterioară a testiculului pînă la inelul inghinal profund. Prezintă un complex de formaţiuni anatomice, în componenţa căruia intră: canalul deferent *(ductus deferens)* cu arterele şi vena omonime, vena şi artera testiculare, plexul venos pampiniform, vasele limfatice, ramurile plexului nervos testicular şi, de asemenea, muşchiul cremaster *(m. cremaster)* cu tunica ce îl acoperă şi canalul peritoneovaginal obliterat *(ligamentul Cloqicet).* Toate aceste formaţiuni sînt acoperite de fascia spermatică externă *(fascia spermatica externa);* care prezintă o prelungire a fasciei superficiale a peretelui anterolateral al abdomenului, şi de fascia spermatică internă.

Organele genitale feminine interne
(organa genitalia feminina interna)

Uterul *(uterus)* este situat în cavitatea bazinului mic, istmul lui (trecerea corpului în col) se află la nivelul vertebrelor S_{II-III}. Axa longitudinală a uterului este înclinată anterior, corpul uterului în raport cu colul de asemenea este în anteflexie, formînd un unghi deschis anterior. Peritoneul acoperă corpul şi fundul uterului, peretele posterior al colului uterin, precum şi o mică porţiune (aproximativ 1–1,5 cm^2) a peretelui posterior al vaginului, trecînd pe peretele anterior al rectului şi formînd fundul de sac rectouterin *(excavatio rectouterina).* Pe suprafaţa vezicală a uterului peritoneul ajunge pînă la istm, apoi trece pe peretele posterior şi cel superior al vezicii urinare, formînd fundul de sac vezicouterin *(excavatio vesicouterina).* În el se pot găsi omentul mare, mai rar ansele intestinului subţire. La marginile uterului peritoneul formează plica, ce merge spre pereţii laterali ai bazinului. Acesta este ligamentul larg al uterului *(lig. latum uteri),* în care se evidenţiază mezoul tubului uterin *(mesosalpinx),* mezoul ovarului *(mesovarium)* şi al uterului *(mesometrium).*

În grosimea marginii superioare a ligamentului larg al uterului trece tubul uterin, care începe de la unghiul uterului. Porţiunea corpului uterin, situată mai sus de începutul tubilor uterini se numeşte fund. Tot aici, puţin mai inferior şi anterior, de la porţiunea iniţială a tubului uterin începe ligamentul rotund al uterului *(lig. teres uteri).* Mai departe ligamentul rotund, situîndu-se în grosimea ligamentului larg, se îndreaptă lateral şi anterior spre inelul inghinal profund. Deseori pe traiectul ligamentului descoperim trunchiuri arteriale şi venoase, care se anastomozează cu vasele uterine şi epigastrice. În regiunea unghiului uterin, inferior şi posterior de în-

ceputul tubului uterin, se formează ligamentul ovarian propriu *(lig. ovarii proprium)*, îndreptîndu-se spre capătul uterin al ovarului şi purtînd vase sanguine.

Istmul uterin este fixat de două ligamente: ligamentul cardinal al uterului *(lig. cardinale uteri)* şi ligamentul sacrouterin *(lig. sacrouterina)*. Ligamentul cardinal al uterului prezintă un cordon de ţesut conjunctiv, care conţine ţesut muscular nestriat şi este situat la baza ligamentului larg al uterului, pe traiectul arterei uterine. Ligamentul sacrouterin fixează istmul uterului de vertebrele S_{II-III}. La baza ligamentului larg al uterului se află ţesut celular *(parametrium)*, în grosimea căruia trece ureterul, înconjurat de fascia lui proprie. Distanţa de la ureter pînă la peretele uterin variază de la 0,5 pînă la 1 cm. Ureterul stîng e situat, de regulă, mai aproape de uter decît cel drept.

Peretele anterior al colului uterin, istmul şi vaginul sînt situaţi în etajul subperitoneal al cavităţii bazinului mic. Ei sînt acoperiţi de fascia viscerală pelviană, una din foiţele căreia separă peretele posterior al vaginului de rect. Peretele anterior, dimpotrivă, este foarte strîns unit de peretele uretrei. Însă mai sus, în regiunea colului şi a peretelui posterior al vezicii urinare, vaginul şi istmul uterului sînt unite lax cu uretra (le separă fascia retrovezicală), în ţesutul celular sînt situate plexurile venoase uterin şi vaginal. La colul uterului se evidenţiază porţiunea lui supravaginală şi cea vaginală. Ultima este cuprinsă de vagin şi ca rezultat, se formează fundul de sac (fornixul) vaginal cu porţiunile lui: anterioară – între buza anterioară a orificiului uterin şi peretele anterior al vaginului, posterioară – între buza posterioară a orificiului uterin şi peretele posterolateral al vaginului.

Porţiunea posterioară profundă a fundului de sac vaginal şi o parte din peretele format de el sînt acoperite de peritoneu, care prezintă fundul excavaţiei rectouterine. În limitele porţiunii posterioare a fundului de sac vaginal este posibilă efectuarea puncţiei.

Vascularizaţia uterului se asigură de artera uterină *(a. uterina)*. Ca surse suplimentare de vascularizaţie a uterului servesc arterele hipogastrică inferioară, ovariană, vezicală inferioară şi ruşinoasă internă. Refluxul venos se produce în general în sistemul venei iliace interne. E necesar de menţionat că în regiunea uterului şi a vaginului se formează plexurile venos uterin şi vaginal, care comunică larg cu plexurile venoase ale intestinului rect şi ale vezicii urinare.

Inervaţia uterului se efectuează pe contul plexului uterovaginal, format de ramurile plexului hipogastric. Ganglionii limfatici regionali ai uterului şi ai vaginului sînt ganglionii limfatici interni iliaci, sacrali şi inghinali.

Trompa uterină *(tuba uterina s. salpinx)* prezintă o formaţiune musculară cavitară, care începe de la unghiul uterului cu segmentul uterin, continuă în istm, ampulă şi pavilionul trompei uterine, terminîndu-se cu franjuri pavilionare *(fimbriae tubae)*.

Ligamentul larg al uterului, pe marginea superioară a căruia trece trompa, formează pentru trompă un mezou *(mesosalpinx)* prin care trec ramurile vasculare ale arterelor uterină şi ovariană. Trompa uterină este strîns unită cu ovarul, cuprinzîndu-l din trei părţi: pe capătul uterin şi tubar şi pe suprafaţa medială. Lîngă uter trompa are direcţie orizontală, apoi formează o flexură bruscă şi aproape vertical se îndreaptă în sus de-a lungul marginii mezenterice a ovarului. În porţiunea terminală formează încă o flexură cu convexitatea îndreptată în aşa mod, încît pavilionul trompei e orientat în jos şi aderă la partea liberă şi la suprafaţa medială a ovarului. Trompa se fixează prin ligamentul suspensor al ovarului *(lig. suspensorium ovarii)*, în grosimea căruia trec ramurile arterei ovariene *(a. ovarica)*.

Ovarul *(ovarium)* e o formaţiune pară cu dimensiunile de 2,5 x 1,5 x 1 cm. Are capăt uterin de care se inserează ligamentul propriu al ovarului *(lig. ovarii proprium)*, fixîndu-l de unghiul uterin. Pe traiectul acestui ligament sînt situate anastomozele dintre arterele ovariană şi uterină. De capătul superior sau tubar al ovarului este fixat ligamentul suspensor al ovarului.

La ovar se determină două margini: anterioară, fixată de ligamentul larg al uterului, şi posterioară, liberă, îndreptată în direcţia intestinului rect. Ovarul are două suprafeţe – medială, îndreptată în excavaţia bazinului mic, care se uneşte cu organele acestuia, şi laterală, îndreptată spre peretele bazinului.

Învelişul extern al ovarului este format de epiteliul embrional, dar nu de peritoneu, care determină culoarea mată a ovarului. Ovarul aderă la peretele lateral al bazinului puţin mai jos de intrarea în micul bazin. Aici, în apropierea bifurcaţiei arterei iliace comune, se formează o adîncitură – foseta ovariană *(fossa ovarica)*.

Vascularizaţia ovarului este asigurată de către artera ovariană, care începe de la aortă la nivelul vertebrei L_1, şi de ramura ovariană a arterei uterine. Vasele ovarului se unesc între ele. Refluxul venos are loc în vena cavă inferioară.

Circulaţia limfatică eferentă – în ganglionii limfatici aortici şi iliaci.

Inervaţia se efectuează de ramurile plexului uterovaginal.

Epooforonul şi paraooforonul *(epoöphoron et paroöphoron)* – formaţiuni rudimentare incluse între foiţele ligamentului larg al uterului.

Vaginul *(vagina)* e o continuare a uterului şi prezintă un tub cu lungimea de 8–10 cm, cavitatea căruia comunică cu uterul prin colul uterin. Inferior vaginul se deschide în regiunea genitală prin fanta genitală între labiile genitale mari. Vaginul faţă de uter formează un unghi obtuz. În secţiune lumenul vaginului prezintă o fisură sub formă de „H", deoarece organul are numai doi pereţi: anterior şi posterior. Peretele anterior este cu 1,5–2 cm mai scurt decît cel posterior.

Raportul vaginului cu colul uterin este următorul: ultimul parcă se înfundă în cavitatea vaginului, formînd fundul de sac al vaginului. Peretele anterior al vaginului aderă la peretele posterior al vezicii urinare şi la uretră, cu care el este legat atît de trainic, încît la rupturile uterului (sau ale uretrei) aici se pot forma fistule vezicovaginale. Unirea peretelui anterior al vaginului cu organele indicate se realizează prin septurile vezicovaginal şi vaginouretral. Peretele posterior al vaginului în limitele etajului subperitoneal al bazinului aderă la rect, separîndu-se de el prin septul rectovaginal şi prin ţesut celular. Aceste organe se află mai departe unul de altul în limitele perineului, unde sînt separate de muşchi.

În partea laterală a vaginului este situat ţesutul celular al bazei ligamentului larg al uterului, în care se află nodulii şi plexul nervos uterovaginal, plexul venos, ureterele, artera uterină şi vasele limfatice.

Vaginul este fixat întîi de toate prin unirea trainică cu uretra şi diafragmul urogenital şi relativ mai puţin solid cu vezica urinară. Vaginul se fixează, de asemenea, de ligamentele cardinale ale uterului, de ţesutul celular adiacent şi de fascii.

Vascularizaţia vaginului are loc din arterele vaginale *(aa. vaginales)*, ce pornesc de la arterele uterine, dintre care cele mai însemnate sînt arterele descendente. În afară de aceasta, organul adesea primeşte sînge din arterele vezicale inferioare, rectale medii, iar în regiunea inferioară – din arterele genitale. Refluxul venos se produce în plexurile venoase bine dezvoltate, uterine şi vaginale, situate lateral de vagin, iar mai departe – în venele uterine.

Circulaţia limfatică eferentă de la vagin se realizează în ganglionii limfatici iliaci dintr-o parte şi în ganglionii limfatici inghinali din altă parte (din regiunile inferioare).

Inervaţia vaginului se efectuează din plexul uterovaginal *(plexus uterovaginalis)*, de la care pornesc nervii vaginali *(nn. vaginales)*.

Perineul feminin *(perineum femininum)*, organele genitale feminine externe *(organa genitalia feminina externa)*

Regiunea perineului feminin este alcătuită din două porţiuni: urogenitală şi anală. Diferenţele de sex în structura perineului se referă la regiunea urogenitală. În vestibulul vaginului e situat bulbul vestibulului *(bulbus vestibuli)*, care se împarte în două porţiuni pare, situate la baza labiilor genitale mici. O jumătate de bulb aminteşte după structură corpul cavernos şi este alcătuit dintr-o membrană subţire fibroasă, pe care o înconjoară o reţea venoasă deasă. Bulbul vestibulului concreşte cu fascia inferioară a diafragmului urogenital, acoperindu-se cu muşchi bulbospongioşi *(mm. bulbospongiosus)* (fig. 179). Ultimii cu fibrele lor cuprind clitorisul, uretra şi orificiul vaginal. Posterior de fiecare jumătate a bulbului sînt situate glandele vestibulare mari *(gl. vestibulares majores)*. Încă mai posterior, în direcţie transversală, merg doi muşchi transversali superficiali ai perineului.

Pe linia mediană, în locul ei de intersecţie cu linia biischiatică, converg aponevrozele perineului şi se inserează 8 muşchi: bulbospongios, sfincterul extern anal, doi muşchi ridicători ai anusului, doi muşchi transversali superficiali ai perineului şi doi muşchi transversali profunzi ai perineului (analogie cu perineul masculin). Acest loc se numeşte centrul tendinos al perineului *(centrum tendineum perinei)*. Ginecologii îl numesc corp perineal *(corpus perinealis)*, care este un loc de sprijin al vaginului. Perineul obstetrician este spaţiul dintre frenul labiilor genitale mici şi anus. Porţiunea anală a perineului feminin este analogică cu perineul masculin.

Regiunea genitală feminină *(pudendum femininum)* este prezentată de organele genitale externe, la care se referă labiile genitale mari *(labia majora pudendi)* şi vulva *(vulva)*. Ultima include vestibulul vaginului, labiile genitale mici, clitorisul, orificiul extern al uretrei, glandele vestibulare mari (gl. Bartholin).

Labiile genitale mari, care mărginesc fanta genitală, sînt formate din piele şi ţesut celular, ce conţine fascicule fibroase de ţesut conjunctiv dens şi plexul venos subcutanat. Superior şi anterior, în jurul muntelui Venerei, ele se unesc, formînd comisura anterioară a vulvei *(comisura labiorum anterior)*, anterior – comisura posterioară a vulvei *(comisura labiorum posterior)*. De la anus labiile genitale mari sînt la o distanţă de 2–3 cm. În grosimea lor se termină ligamentele rotunde ale uterului. O particularitate caracteristică a straturilor labiilor genitale mari constă în lipsa fasciei superficiale şi prezenţa septurilor de ţesut conjunctiv care unesc pielea cu periostul oaselor pubiene.

După desfacerea labiilor genitale mari se văd labiile genitale mici *(labia minora pudendi)*, clitorisul, orificiul extern al uretrei *(ostium urethrae externum)* şi vestibulul vaginului cu orificiul lui extern. Labiile genitale mici prezintă două plice subţiri, care mărginesc lateral şi inferior vestibulul vaginului. La clitoris ele se unesc, formînd frenul labiilor genitale *(frenulum labiorum pudendi)*. Anterior de clitoris labiile mici formează prepuţul clitoridian *(preputium clitoridis)*. Astfel, una din plice (din fiecare parte) trece deasupra clitorisului, alta – sub el. În partea posterioară labiile mici formează foseta naviculară, care ajunge pînă la frenul labiilor genitale. O parte mai mare a vulvei ocupă vestibulul vaginului, limitele laterale ale căruia sînt labiile genitale mici, anterioare – clitorisul, posterioare – frenulii labiilor genitale. În vestibulul vaginului se deschid două orificii: orificiul uretrei, situat cu 2 cm mai jos de clitoris şi lumenul căruia are o formă stelată, iar posterior de el se află intrarea în vagin *(vestibulum vaginae)*. Vaginul este mărginit de himen sau de rămăşiţele lui. La limita dintre treimea medie şi posterioară a labiilor genitale mici sau în treimea lor posterioară sînt situate glandele mici şi glanda mare a vestibulului *(gll. vestibulares minores et major)*. Orificiile lor se deschid pe suprafaţa

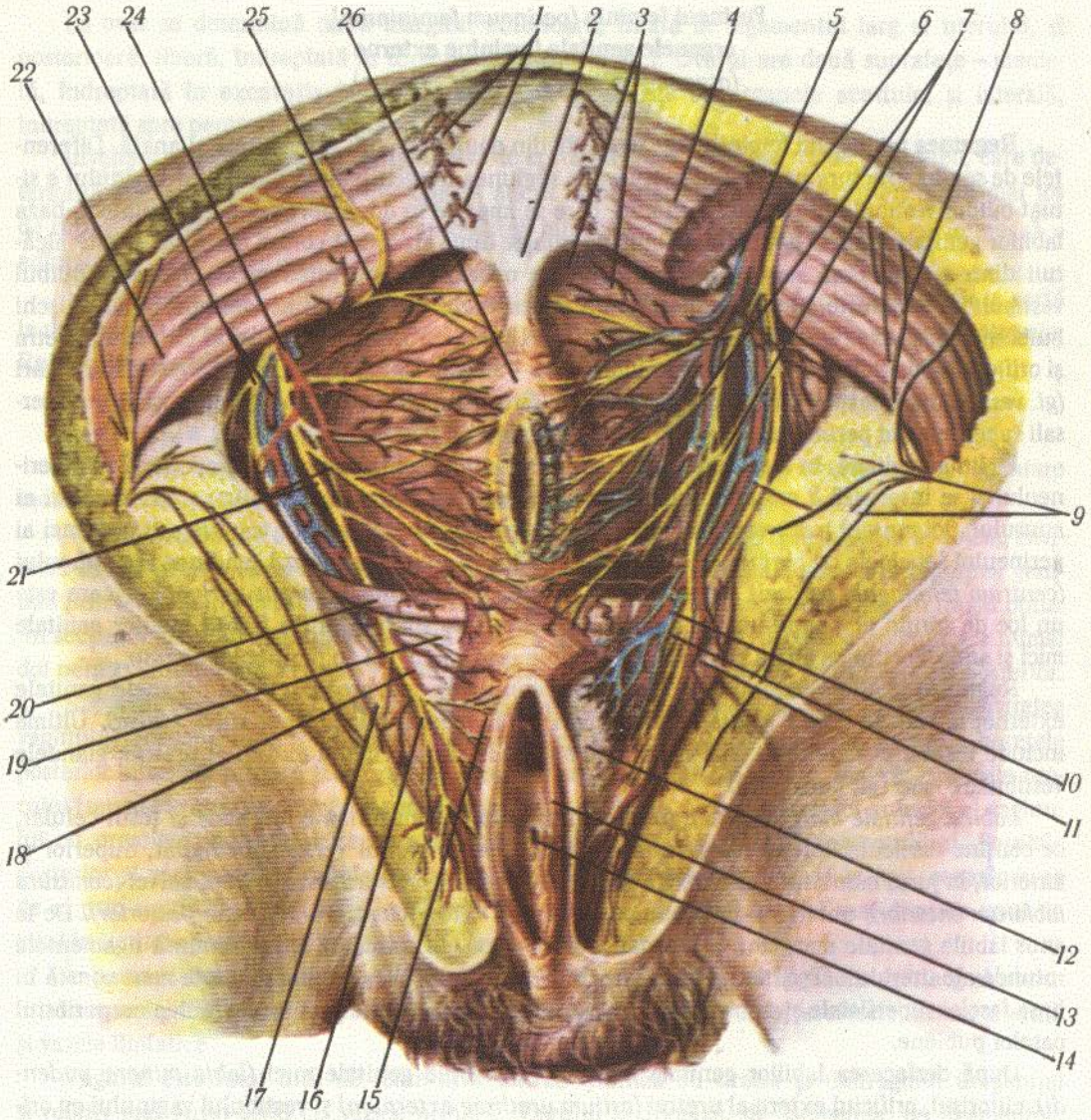

Fig. 179. Topografia perineului feminin:

1 — nn. coccygei; 2 — lig. anococcygeum; 3 — m. levator ani; 4 — m. gluteus maximus; 5 — a. et v. pudenda interna; 6 — n. pudendus; 7 — nn. rectales inferiores et n. perineales; 8 — nn. clunium inferiores laterales; 9 — rr. perineales n. cutanei femoris posterioris; 10 — a. dorsalis clitoridis; 11 — n. dorsalis clitoridis; 12 — bulbus vestibuli; 13 — labium minus pudendi; 14 — ostium urethrae externum; 15 — m. bulbospongiosus; 16 — nn. labiales posteriores; 17 — n. ischiocavernosus; 18 — aa. labiales posteriores; 19 — trigonum urogenitale; 20 — m. transversus perinei superficialis; 21 — nn. perineales; 22 — m. gluteus maximus; 23 — a. pudenda interna et n. pudendus; 24 — a. rectalis inferior; 25 — nn. clunium inferiores mediales; 26 — m. sphincter ani externus

medială a labiilor genitale mici. La intrarea în vagin, din ambele părți și în profunzime se află plexuri venoase bine dezvoltate cu o lungime de pînă la 3 cm, lățimea – 1,5 cm.

Clitorisul (clitoris) are lungimea de 2–3 cm. Este alcătuit din două corpuri cavernoase *(corpus cavernosum clitoridis)* care se termină cu glandul clitorisului.

Vascularizația organelor genitale feminine externe este asigurată de ramurile arterei ruşinoase interne – labiile posterioare *(rr. labiales posteriores)*, artera bulbului vestibular al vaginului *(a. bulbi vestibuli vaginae)*, profundă clitoridiană *(a. profunda clitoridis)* și artera dorsală clitoridiană *(a. dorsalis clitoridis)*. Refluxul venos se efectuează prin venele omonime în vena iliacă internă.

Circulația limfatică eferentă este îndreptată în ganglionii limfatici inghinali.

Inervația – din ramurile nervului ruşinos.

Capitolul 13

INTERVENŢII CHIRURGICALE PE ORGANELE PELVIENE

Căile de acces operatorii la organele bazinului mic se efectuează prin disecarea peretelui anterolateral al abdomenului în regiunea hipogastrică *(hypogastrium)*. Inciziile se execută sau longitudinal pe linia albă a abdomenului de la ombilic spre simfiza pubiană (laparotomia inferioară), sau orizontal (inciziile transversale). Ultimele sînt mai comode şi mai accesibile la organele profunde ale bazinului mic. La unele intervenţii chirurgicale pe vezica urinară, pe rect aceste incizii se combină cu inciziile din regiunea perineului.

La intervenţiile chirurgicale pe organele genitale externe şi în regiunea perineului inciziile se fac în regiunile respective.

INTERVENŢII CHIRURGICALE PE VEZICA URINARĂ

Puncţia vezicii urinare *(punctio vesicae urinariae)*. Indicaţii: retenţia urinei şi lipsa posibilităţii de a efectua cateterizarea vezicii urinare.

Poziţia bolnavului – pe spate, cu bazinul puţin ridicat.

Anestezia – locală.

Tehnica operatorie. După prelucrarea repetată a pielii din regiunea pubiană cu soluţie de iodonat de 1% se efectuează infiltraţia ţesuturilor strat cu strat cu soluţie de novocaină 0,25%. Cu 2 cm mai sus de simfiza pubiană, strict pe linia mediană, se puncţionează pielea cu un ac lung subţire. Acul se îndreaptă perpendicular suprafeţei pielii, se trece prin toate straturile peretelui abdominal şi ale vezicii urinare, de aceea acul se introduce la o adîncime de 6–8 cm (fig. 180). Cum numai urina începe să curgă, avansarea acului se întrerupe. În acele cazuri, cînd urina nu curge, se aspiră cu ajutorul seringii sau al aparatului de aspiraţie. Acul se extrage, locul puncţionat se prelucrează cu soluţie de iodonat.

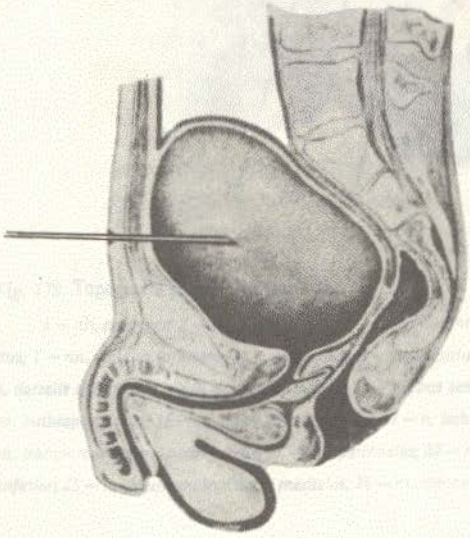

Fig. 180. Puncţia vezicii urinare (explicaţii în text)

Cistotomia *(cystotomia)* sau **cistostomia suprapubiană** *(sectio alta)*. Indicaţii: calculi vezicali, corpi străini, traumele şi tumorile vezicii urinare, rezecţia transvezicală a prostatei.

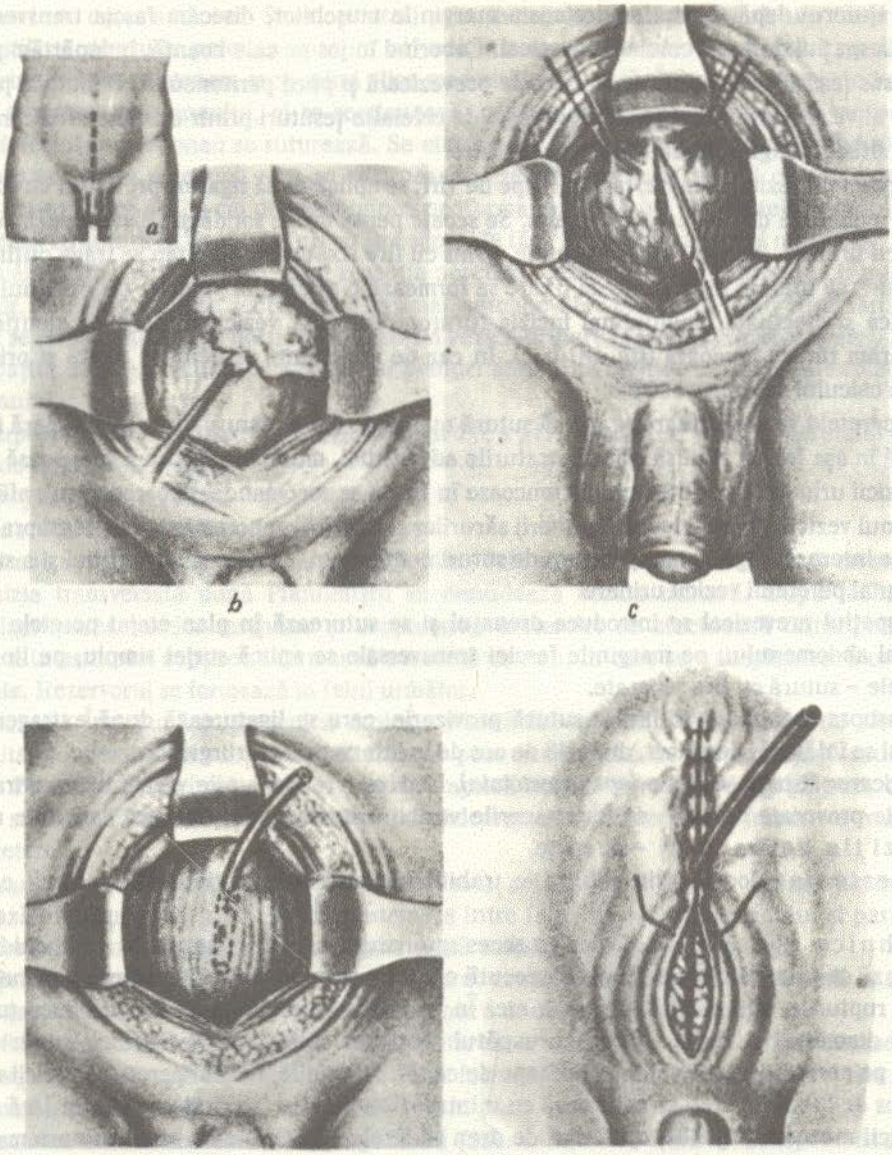

Fig. 181. Cistotomia suprapubiană *(sectio alta):*

a — linia de incizie a pielii; *b* — deplasarea plicei peritoneale în sus; *c* — deschiderea vezicii urinare între firele fixatoare; *d* — suturarea vezicii urinare în jurul tubului de dren; *e* — suturarea plăgii strat cu strat

Poziţia bolnavului — pe spate.

Anestezia — locală infiltrativă, rahidiană, peridurală, narcoză endotraheală.

Tehnica operatorie. Pînă la începutul operaţiei se face spălătura vezicii urinare printr-un cateter introdus, apoi se umple cu soluţie de natriu clorid izotonică. Capătul exterior al cateterului se strînge cu pensa Kocher. Strict pe linia mediană, printr-o incizie verticală sau transversală după Pfannenştil, disecăm strat cu strat pielea, ţesutul celular subcutanat, foiţele superficială şi profundă ale fasciei superficiale, linia albă a abdomenului (fig. 181, *a*).

Cu ajutorul depărtătoarelor desfacem marginile muşchilor, disecăm fascia transversală şi intrăm în spaţiul de ţesut celular prevezical. Coborînd în jos pe cale boantă, îndepărtăm posterior şi în sus ţesutul celular prevezical, fascia prevezicală şi plica peritoneului. Denudăm peretele anterior al vezicii urinare, care se deosebeşte de celelalte ţesuturi printr-o culoare roz caracteristică şi o situare longitudinală a vaselor sanguine.

Pe peretele vezicii urinare, mai aproape de vîrf, se aplică două ligaturi provizorii cu fire fixatoare la o distanţă de 2–3 cm una de alta. Se scoate pensa de pe sondă şi se evacuează conţinutul vezicii urinare. Peretele vezicii urinare, prins cu fire fixatoare, simultan se trage puţin în sus şi în lături, ca urmare între firele de fixare se formează o plică transversală. Cu bisturiul secţionăm plica şi efectuăm longitudinal incizia tuturor straturilor vezicii urinare cu atenţie ca să nu separăm tunica mucoasă (fig. 181 *b, c*). În caz de necesitate, orificiul se dilată şi prin el se înlătură calculul sau corpul străin.

Pe peretele vezicii urinare se aplică sutură etanşă în două planuri. Sutura nodulară internă se aplică în aşa fel, ca firul să prindă straturile adventiţial, muscular şi baza submucoasă a peretelui vezicii urinare. Prinderea tunicii mucoase în fir nu se recomandă, deoarece firul, aflîndu-se în lumenul vezicii, poate fi locul depunerii sărurilor şi formării concrementelor. Deasupra suturii nodulare interne se aplică etajul extern de suturi nodulare cu prinderea adventiţiei şi a stratului muscular al peretelui vezicii urinare.

În spaţiul prevezical se introduce drenajul şi se suturează în plan etajat peretele anterolateral al abdomenului: pe marginile fasciei transversale se aplică surjet simplu, pe linia albă şi pe piele – sutură cu fire separate.

Deasupra drenajului se lasă o sutură provizorie, care se ligaturează după extragerea lui. Drenajul se înlătură, de obicei, după 48 de ore de la intervenţia chirurgicală.

Aplicarea fistulei vezicale ***(epicystostomia).*** Indicaţii: leziunile vezicii urinare traumatice şi cele provocate de arma de foc, tumorile vezicii urinare şi ale prostatei, leziunile uretrei.

Poziţia bolnavului – pe spate.

Anestezia – locală prin infiltraţie, rahidiană, anestezie peridurală, narcoză endotraheală.

Tehnica operatorie. Calea de acces spre vezica urinară, denudarea şi deschiderea se efectuează ca şi la cistotomie. Apoi se execută operaţia pe peretele vezicii urinare: se suturează plăgile, rupturile, se înlătură tumoarea etc. În cavitatea vezicii urinare se introduce tubul de dren cu diametrul de circa 1,5 cm, cu capătul secţionat oblic şi cu 2–3 orificii suplimentare, formate pe peretele lui lateral, mai aproape de capăt. Marginile inciziei peretelui vezicii mai sus şi mai jos de tubul de dren se suturează cu minuţiozitate cu fire separate de catgut fără suturarea tunicii mucoase (fig. 181, *d*). Tubul de dren se fixează în peretele vezicii urinare mai aproape de vîrful ei, dar să nu contacteze cu plica transversală a peritoneului. Tubul de dren se aşază la colţul de sus al plăgii şi peretele abdomenului se suturează în plan etajat (fig. 181, *e*). La expirarea unui anumit termen, cînd nu mai este necesară folosirea tubului de dren, el se extrage, canalul plăgii se închide de sine stătător. La aplicarea fistulei vezicale în caz de lezare a peretelui vezicii este indicată drenarea spaţiului celular prevezical, pentru a evita dezvoltarea flegmonului. În acele cazuri cînd este necesară aplicarea fistulei vezicale permanente, peretele vezicii urinare se fixează de peretele anterolateral al abdomenului, tunica mucoasă a vezicii urinare se fixează cu suturi de piele. Se formează o fistulă labială, care e permanentă şi nu se închide spontan.

Rezecţia vezicii urinare *(resectio vesicae urinariae).* Indicaţii: tumorile vezicii urinare.

Poziţia bolnavului – pe spate.

Anestezia – rahidiană, peridurală, narcoză endotraheală.

Tehnica operatorie. Strat cu strat, prin incizia verticală mediană sau transversală Pfannenştil, se deschide peretele anterior al vezicii urinare. Pe cale boantă se separă vîrful vezicii urinare de la peritoneu, secţionînd plica mediană ombilicală. În aceste cazuri cînd nu este posibilă separarea peritoneului, el se secţionează, partea lui nesecţionată se lasă pe peretele vezicii, defectul în peritoneu se suturează. Se efectuează ligaturarea vaselor sanguine ale vezicii urinare pe partea rezecţiei, apoi se extirpează peretele vezicii împreună cu tumoarea la o distanţă nu mai mică de 2,5 cm de la marginea neoformaţiei. Defectul în peretele vezicii urinare se suturează cu sutură în două planuri cu fire separate fără fixarea membranei mucoase.

În acele cazuri, cînd este necesară rezecţia peretelui vezicii urinare împreună cu meaturile ureterelor, cele din urmă se secţionează nu mai aproape de 3 cm de la locul revărsării lor în vezică şi se transplantează în porţiunea rămasă a vezicii urinare *(ureterocystoneostomia).* Se drenează spaţiul de ţesut celular prevezical. În planuri etajate se închide peretele anterolateral al abdomenului.

Extirparea vezicii urinare *(cystectomia).* Indicaţii: afectarea vastă a peretelui vezicii urinare de formaţiuni maligne.

Poziţia bolnavului – pe spate.

Anestezia – narcoză endotraheală.

Tehnica intervenţiei chirurgicale. Prin incizia longitudinală strat cu strat sau prin incizia transversală după Pfannenştil se denudează vezica urinară. După mobilizarea vezicii, ligaturarea vaselor sanguine şi secţionarea ureterelor se efectuează cistectomia. Din segmentul intestinului subţire se formează un rezervor nou, în care se transplantează ureterele secţionate. Rezervorul se formează în felul următor.

Varianta I. Împreună cu mezoul se croieşte o ansă din intestinul iliac, lungă de 15–20 cm. Continuitatea intestinului subţire se restabileşte prin anastomoza terminoterminală sau laterolaterală. Pe capătul proximal al ansei croite se aplică sutură etanşă în două planuri, capătul distal se suturează în peretele anterolateral al abdomenului. În rezervorul format se transplantează ureterele.

Varianta II. Ambele capete ale intestinului izolat se suturează ermetic. Ansa intestinală se deplasează în micul bazin şi se aplică anastomoza între faţa laterală a intestinului şi partea iniţială a uretrei. În ansa intestinală se transplantează ambele uretere.

La prima variantă plaga peretelui anterolateral al abdomenului se închide pînă la capătul distal al ansei suturat în plaga peretelui. La varianta a doua se suturează etanş.

La formarea rezervorului pentru transplantarea ureterelor se poate folosi de asemenea colonul sigmoid împreună cu mezoul. Dacă nu se formează rezervor, atunci ureterele se scot pe piele sau se transplantează în colonul sigmoid ori în rect.

Adenomectomia transvezicală suprapubiană *(adenomectomia transvesicalis).* Indicaţii: adenomul prostatei cu dereglarea eliminării urinei.

Căile de acces: transvezicală, perineală, transuretrală şi retropubiană (fig. 182).

Poziţia bolnavului – pe spate.

Anestezia: narcoza endotraheală, anestezia rahidiană sau anestezia peridurală.

Tehnica adenomectomiei într-un timp. Prin incizia suprapubiană se denudează vezica urinară, în care în prealabil se introduce cateterul de cauciuc. Pe peretele anterior al vezicii se aplică ligaturi fixante, se secţionează peretele printr-o incizie longitudinală, şi, ridicînd de ligaturi, se deschide larg plaga. Peretele posterior al vezicii urinare, care atîrnă deasupra, se extrage atent cu ajutorul depărtătorului bont, ceea ce permite examinarea orificiului vezicular al uretrei.

Pe circumferinţa orificiului vezicular al uretrei, la o distanţă de 0,5–1 cm de la el şi aproximativ la aceeaşi profunzime, se efectuează incizia tunicii mucoase a vezicii urinare şi a capsulei

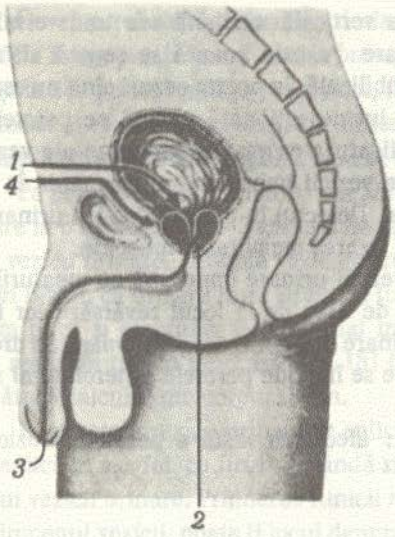

Fig. 182. Căile de acces la prostată:
1 — transvezicală; *2* — perineală; *3* — transuretrală; *4* — retropubiană

prostatei. Pentru înlesnirea extirpării adenomului, asistentul chirurgului introduce în rect degetul arătător şi cel mijlociu şi deplasează prostata în sus spre cavitatea vezicii urinare (fig. 183, *a*). Chirurgul introduce degetul arătător în incizia tunicii mucoase a vezicii urinare şi începe separarea pe cale boantă a adenomului, îndepărtînd spre periferie porţiunile nemodificate ale parenchimului glandular. La început se izolează suprafeţele laterale ale adenomului, apoi suprafeţele lui posterioare. Tumoarea fixată numai de tunica mucoasă a uretrei se ridică în sus şi pe marginea ei anterioară se secţionează uretra. Se efectuează hemostaza în vasele lojei glandulare. Cateterul de cauciuc, introdus la începutul operaţiei, se extrage puţin şi se lasă în loja prostatei.

În vezica urinară se introduce tubul de dren. Peretele vezicii urinare şi plaga peretelui anterolateral al abdomenului se suturează ca şi la efectuarea cistotomiei suprapubiene. Tubul de dren se extrage după 10–12 zile de la operaţie. Cateterul se înlătură după cicatrizarea plăgii suprapubiene.

Adenomectomia într-un timp este contraindicată în caz de cistită, de insuficienţă a capacităţii funcţionale a rinichilor. În aceste cazuri se efectuează adenomectomia în doi timpi.

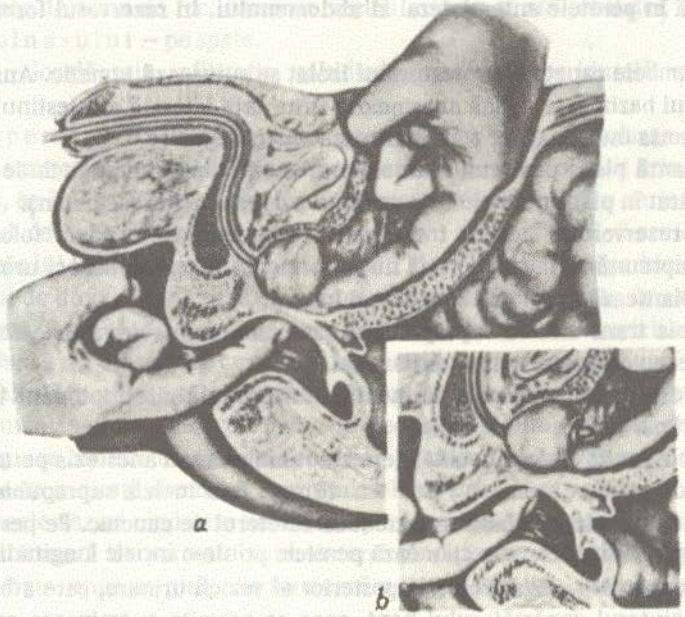

Fig. 183. Adenomectomia transvezicală:
a — poziţia degetelor mîinii la adenomectomie; *b* — secţionarea capsulei glandei şi separarea ei

Tehnica adenomectomiei în doi timpi: Primul timp constă în aplicarea fistulei vezicale suprapubiene. Peste 2–3 săptămîni, după restabilirea funcţiei rinichilor sau vindecarea cistitei, se efectuează al doilea timp al operaţiei. Pentru aceasta printr-o incizie longitudinală se lărgeşte fistula suprapubiană şi se înlătură adenomul după metoda expusă mai sus.

Există diferite modificări tehnice ale operaţiei şi procedee de perfecţionare. În particular, după denudarea vezicii urinare, se secţionează peretele ei anterior în direcţie transversală între două fire fixatoare. Se efectuează explorarea vezicii urinare. Cu ajutorul degetului, introdus în rect, se ridică puţin anterior abdomenul, cu bisturiul circular se secţionează tunica mucoasă a vezicii urinare mai sus de adenom în jurul orificiului vezical al uretrei. Pe cale boantă (cu degetul) se enucleează şi se înlătură adenomul. Folosirea cuţitului circular permite a obţine margini netede ale plăgii, ceea ce preîntîmpină formarea cicatricelor postoperatorii inestetice. Datorită acestui fapt se păstrează permeabilitatea segmentului vezicouretral după operaţie.

Pe marginile lojei abdomenului, cu intervalul de 20°, se aplică trei suturi în formă de „U" lungi (pînă la 40 cm) cu fire de catgut (catgut nr. 7), fixîndu-le de cateter. Ultimul se introduce în vezica urinară din partea meatului extern al uretrei. De vîrful vezical al acestui cateter, cu ajutorul suturii, se fixează două tuburi de dren de polietilenă cu diametrul de 0,7–0,8 şi 0,2–0,3 cm, şi lungimea de 35–40 cm. Extrăgînd cateterul din vezica urinară, firele indicate şi tuburile de dren de polietilenă se conduc prin uretră. Fiecare fir se întinde puţin, apoi se ligaturează toate împreună, la care se suspendează o greutate de 250–300 g. Acest procedeu asigură o hemostază optimă a lojei adenomului.

Capetele vezicale ale drenajelor uretrale din cavitatea vezicii urinare se stabilesc cu 2–3 cm mai sus de loja adenomului şi se fixează cu ligaturi de mătase în glandul penisului. Incizia vezicii urinare se suturează cu minuţiozitate în direcţie transversală prin sutura în două planuri cu fire separate de catgut la un interval de 3–4 mm, ce asigură etanşeitatea optimă a peretelui vezicii urinare. După aceasta de tubul uretral subţire (drenaj) se cuplează sistemul de irigare al cavităţii vezicii urinare. Irigarea se efectuează cu soluţie de furacilină (1 : 5000). Ea contribuie la eliminarea cheagurilor mici de sînge, ce se pot forma în vezica urinară. Se elimină soluţia de furacilină prin tubul gros uretral. În spaţiul celular prevezical se introduce un drenaj de cauciuc, după aceea plaga peretelui anterior al abdomenului se suturează strat cu strat.

Peste 12 ore greutatea se înlătură. Hemoragia, de regulă, nu apare. În caz contrar greutatea din nou se aplică pe 12 ore. Drenajul de cauciuc se înlătură peste 48 ore. Sistemul de irigare se deconectează peste 6 zile şi tot atunci se înlătură firele de catgut. Peste 7 zile se extrag drenajele uretrale, la bolnav micţiunea apare spontan.

Greşeli posibile şi complicaţii: La extirparea adenomului există pericolul ieşirii din limitele capsulei prostatei, se poate provoca o hemoragie puternică, pentru hemostaza căreia va fi necesar tamponamentul strîns al lojei glandei; perforarea rectului şi formarea în viitor a fistulei vezicorectale.

INTERVENŢII CHIRURGICALE PE RECT

Proctologia (de la gr. *proctos* – intestinul rect) demult a devenit o ramură de sine stătătoare a medicinei. Ea studiază maladiile rectului, care, în virtutea complexităţii structurii anatomice a organului şi a specificului particularităţilor funcţionale, se întîlnesc destul de des. Aceştia sînt nodulii hemoroidali, fisurile anale, abcesele şi fistulele anale, prolapsul rectal, tumorile etc. După datele lui Littmann (1981), la vîrsta de 40–50 de ani 50% de oameni au noduli hemoroidali, care deseori nu pricinuiesc neplăceri. Există noduli hemoroidali externi şi interni.

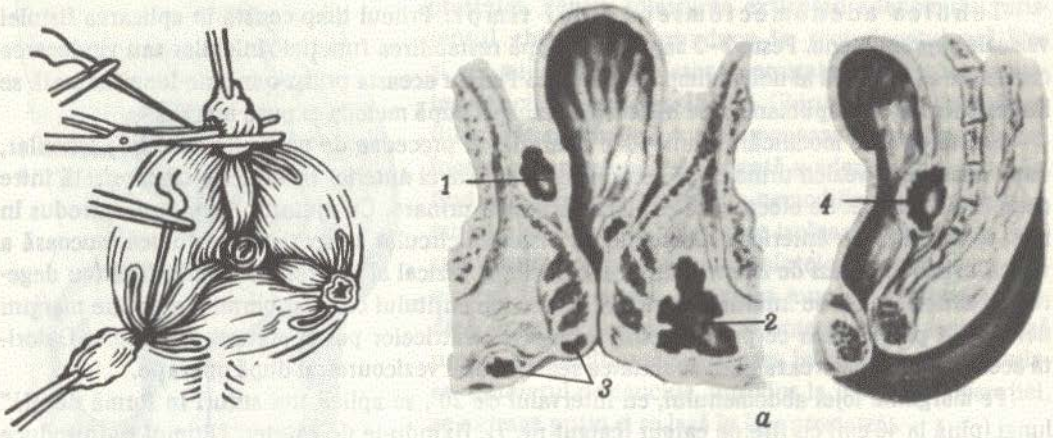

Fig. 184. Intervenţia chirurgicală la hemoroizi (explicaţii – în text)

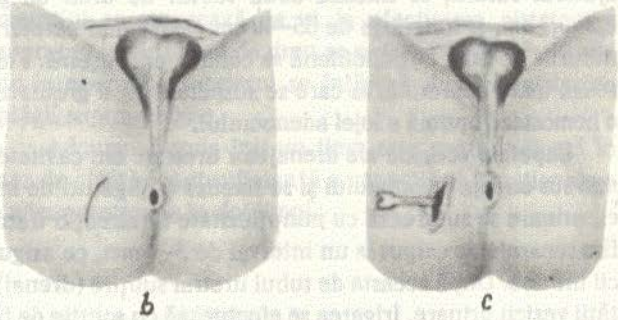

Fig. 185. Paraproctita acută:
a – forma abceselor: *1* – pelviorectal; *2* – ischiorectal; *3* – subcutanat (perineal); *4* – retrorectal; *b, c* – deschiderea abcesului perineal (explicaţii – în text)

Nodulii hemoroidali externi se manifestă la început prin tromboza acută perianală, nodulii interni în 70% de cazuri au localizare pe circumferinţa anusului, ce corespunde cifrelor 3, 7, 11 pe cadranul ceasornicului. În dezvoltarea nodulilor hemoroidali interni deosebim patru etape. La prima etapă nodulii se află în rect, la etapa a doua ei prolabează la opintire şi se ascund spontan. La aceste etape se foloseşte tratamentul sclerozant cu soluţie uleioasă de fenol. La etapa a treia nodulii hemoroidali prolabează, dar încă este posibilă reducerea lor, la etapa a patra nodulii se află permanent în afara anusului.

Intervenţia chirurgicală la hemoroizi după Milligen–Morgan. Indicaţii: nodulii hemoroidali interni în stadiile III şi IV de dezvoltare.

Poziţia bolnavului – pe spate, cu membrele inferioare flectate în articulaţiile genunchilor şi coxofemurale şi desfăcute în părţi.

Anestezia – narcoză endotraheală, mai rar anestezie locală cu relaxarea prealabilă a muşchilor.

Tehnica operatorie (fig. 184). Atent, în decurs de cîteva minute, se extind anusul şi canalul anal. Pe piele, la baza fiecărui nodul hemoroidal, se aplică pense cutanate, cu ajutorul cărora nodulii se exteriorizează. După ce ei devin vizibili, se prind cu alte pense (pentru tunica mucoasă) şi cu atenţie se extrag pînă la apariţia tunicii mucoase de culoare roz. Pe rînd, cu ajutorul penselor aplicate, fiecare nodul se extrage extern şi tot extern şi medial pe cale boantă (cu degetele) se striveşte capătul lui de sus. Cu foarfecele se efectuează incizia în formă de „V" pe linia analcutanată. Cu ajutorul tamponului de tifon, pe cale boantă, se separă nodulul la baza lui de sfincterul anal intern. Din ambele părţi se secţionează parţial tulpina mucoasei nodulului şi,

trăgînd de ea, nodulul se extrage, se suturează şi baza lui se ligaturează împreună cu vasele lui aferente. Pensa se scoate de pe mucoasa nodulului şi se prind capetele firelor. Asemenea manipulări se efectuează şi pe ceilalţi noduli. După ligaturarea tulpinilor, nodulii se secţionează, lăsînd bonturile de aşa mărime, ca să nu alunece ligaturile. Bonturile ligaturate se repun cu degetele, se controlează lumenul anusului. Pentru asigurarea regenerării optime a ţesuturilor sensibile anodermale, se recomandă a păstra punţi de înveliş anodermal cu lăţimea nu mai mică de 6 mm.În aşa condiţii nu va apărea nici incontinenţa senzorială, nici stenoza.

Deschiderea abcesului anorectal. Abcesul anorectal (periproctal) şi fistula perianală deseori prezintă două stadii ale unei şi aceleiaşi maladii – paraproctita. Abcesul e stadiul ei acut, după deschiderea lui apare fistula – stadiul cronic. În acelaşi timp fistula perianală poate să se dezvolte şi fără a trece prin stadiul abcesului. Deosebim următoarele forme de abcese: 1) perianal, situat sub piele; 2) submucos, situat sub tunica mucoasă a rectului; 3) ischiorectal, situat în fosa ischiorectală; 4) pelviorectal, situat între peritoneu şi muşchiul ridicător anal (fig. 185, *a*).

Poziţia bolnavului – mai des pe spate, cu membrele inferioare flectate şi desfăcute în părţi.

Anestezia — narcoză.

Tehnica operatorie. Abcesul se deschide în locul proeminenţei maximale pe piele (fig. 185, *b, c*). Sarcina chirurgului e de a deschide larg abcesul din partea pielii sau a tunicii mucoase şi de a întreţine cavitatea lui deschisă atîta timp, pînă se va curăţa de puroi şi se va umple de granulaţii. Inciziile se efectuează deseori de o parte şi de alta a anusului, mai rar posterior, şi aproape niciodată nu se fac anterior de el. Incizia se efectuează, de regulă, radial faţă de anus. Abcesele submucoase se deschid din partea lumenului rectului după deschiderea largă şi atentă a anusului cu ajutorul speculelor rectale. După eliminarea puroiului în cavitatea abcesului se introduce degetul şi se înlătură ţesuturile necrotizate, se deschid abcesele suplimentare, unind toate canalele cu cavitatea de bază, asigurînd prin aceasta scurgerea optimă a puroiului. În cavitatea abcesului se introduce drenajul, în partea superficială a plăgii – o bandeletă de tifon. Se aplică pansament aseptic.

Excizia fistulei anorectale. Cunoaştem fistula anală subcutanată, joasă şi înaltă, submucoasă, ischio- şi pelviorectală, fistule perianale (fig. 186). Fistula are orificiu intern, canal fistulos şi unul sau cîteva orificii externe (pe piele). Frecvent pe traiectul canalului fistulos se formează ramificări laterale. Fistulele anorectale deseori necesită tratament chirurgical.

Poziţia bolnavului – pe spate, cu membrele inferioare flexate şi desfăcute în părţi.

Anestezia – narcoză.

Tehnica operatorie depinde de forma fistulei anorectale, de traiectul canalului fistulos, de situarea orificiilor fistuloase interne şi externe.

Atent, cu ajutorul speculelor, se efectuează dilatarea anusului bolnavului şi se apreciază exact, dacă e posibil, cu sonda butonată traiectul fistulos, ramificaţiile laterale, orificiile interne pentru a aprecia volumul şi tactica intervenţiei chirurgicale. La fistulele posterolaterale, pe traiectul sondei, deschidem pe tot parcursul traiectul fistulos cu toate ramificaţiile lui. Excizăm orificiile primare şi secundare, marginile cutanate ale plăgii, cu chiureta Wolkmann se face chiuretajul suprafeţei plăgii, ca să înlăturăm învelişul epitelial, format în canalul fistulos. Pe plagă se aplică o bandeletă de tifon cu vaselină, care la prima defecaţie se înlătură. Fistula posterioară de asemenea poate fi înlăturată prin excizia canalului fistulos pe tot parcursul lui. În cazul cînd canalul fistulos este ramificat, el se deschide în cîteva etape: Mai multe dificultăţi întîlnim la tratarea chirurgicală a fistulelor pelviorectale. În aceste cazuri se efectuează excizia extrasfincterală a fistulei. Situaţia se complică excepţional în acele cazuri cînd capătul superior al fistulei se deschide în ampula rectului. Majoritatea chirurgilor consideră o asemenea fistulă inoperabilă şi întreprind tratament chirurgical numai la insistenţa bolnavului.

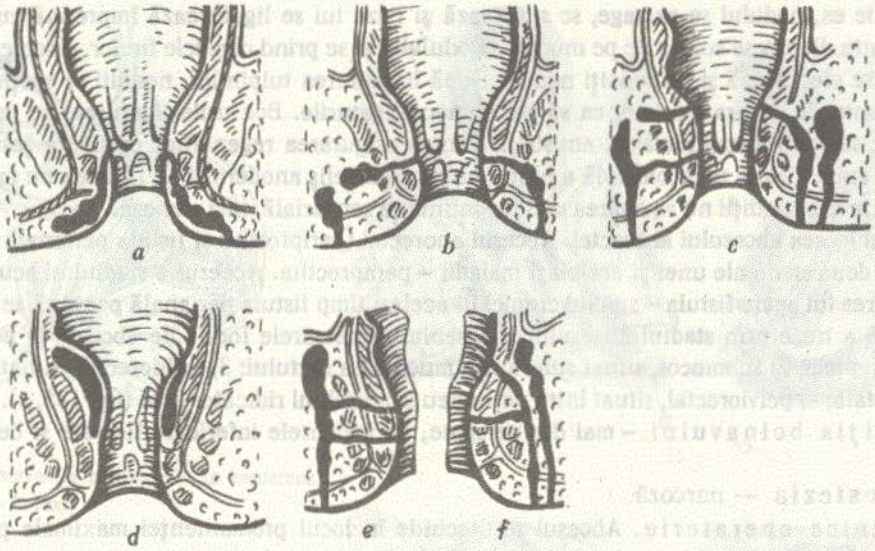

Fig. 186. Formele fistulelor perineale:

a — subcutanată; *b* — anală inferioară; *c* — anală superioară; *d* — submucoasă; *e* — ischiorectală; *f* — pelviorectală

Intervenţia chirurgicală în caz de prolaps rectal. Există prolaps rectal complet, cînd are loc evaginarea tuturor straturilor, şi incomplet (parţial), cînd prolabează numai tunica mucoasă a rectului. În caz de prolaps incomplet se utilizează terapia sclerozantă prin introducerea în jurul rectului a preparatului medicamentos, care provoacă inflamaţie reactivă. În caz de prolaps rectal complet, se efectuează tratament chirurgical.

Indicaţii: prolapsul rectal complet.

Poziţia bolnavului – pe spate, cu membrele inferioare flectate şi desfăcute în părţi.

Anestezia – narcoză intratraheală.

Tehnica operatorie. Prolapsul rectal complet poate fi diagnosticat prin localizarea circulară a plicelor tunicii mucoase (la prolapsul incomplet plicele au orientare radială). Se efectuează incizia paramediană a ţesuturilor peretelui anterolateral al abdomenului strat cu strat din partea stîngă. Intestinul rect se mobilizează de la sacru pînă la muşchiul ridicător anal. Apoi se ia o placă din polivinil spongioasă cu numeroase orificii cu dimensiunile de 10 x 15 cm, grosimea de aproximativ 3 mm şi se fixează de fascia parietală a bazinului la mijlocul sacrului. Pe placă se aşază ampula rectului, se înveleşte cu placa şi se fixează de intestinul rect în aşa mod, ca între marginile anterioare ale plăcii să fie păstrată o distanţă în lăţime de 2–3 cm (fig. 187). În legătură cu apariţia inflamaţiei reactive, rectul împreună cu placa se fixează strîns de ţesuturile suprafeţei anterioare a sacrului. Peste cîteva luni placa din polivinil se reabsoarbe. Plaga operatorie a peretelui anterolateral al abdomenului se suturează în planuri etajate.

Amputaţia abdomenoperineală a rectului. Indicaţii: cancerul rectului cu localizarea lui în treimea inferioară.

Poziţia bolnavului – pe spate, sub partea superioară a sacrului se aşază un sul, anusul iese în afara marginii mesei de operaţie, membrele inferioare – semiflectate, desfăcute în părţi şi fixate de suporturi speciale. Membrele superioare de asemenea se fixează bine ca după aşezarea în poziţia Trendelenburg (la etapa intraabdominală) bolnavul să nu se mişte de-a lungul mesei operatorii.

Anestezia – narcoză intratraheală.

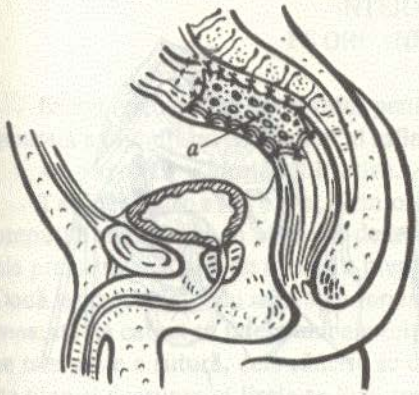

Fig. 187. Fixarea intestinului rect prolabat cu ajutorul plăcii spongioase polivinilice *(a)*

Tehnica operatorie. Încă pînă la operaţie bolnavului i se face cateterizarea vezicii urinare, femeilor li se tamponează vaginul. Cateterul şi organele genitale externe ale bărbaţilor se fixează cu ajutorul emplastrului de pielea femurului. În urma operaţiei sfincterul anal extern nu se păstrează. Operaţia constă din două etape: intraabdominală şi perineală.

Etapa intraabdominală. În jurul anusului se aplică sutura „în bursă" cu un fir gros, se ligaturează, capetele firelor se iau în pensă. Cavitatea abdominală se deschide strat cu strat prin incizia paramediană din stînga, care începe de la simfiza pubiană şi continuă spre ombilic. Se efectuează examinarea organelor şi se apreciază volumul operaţiei, apoi corpul bolnavului se trece în poziţia Trendelenburg. Începem secţionarea colonului sigmoid. Marcăm locul secţionării intestinului, care trebuie să fie proximal de tumoare, nu mai puţin de 15 cm. Se secţionează peritoneul din ambele părţi ale mezoului intestinului, apoi, coborînd în jos, în cavitatea micului bazin, din ambele părţi ale rectului. Pe linia de incizie a peritoneului, succesiv se efectuează ligaturarea vaselor şi secţionarea mezoului colonului sigmoid. Sub controlul vederii se prepară peritoneul în excavaţia bazinului, urmărind să nu fie lezate ureterele. Uneori se întreprinde ligaturarea arterelor iliace interne.

Treptat degetele mîinii se introduc în cavitatea bazinului mic, se separă bont tot rectul, ajungînd pînă la vîrful coccisului. Se extrage în direcţie ventrală la bărbaţi vezica urinară, la femei uterul şi se separă peretele anterior al rectului, înaintînd distal la bărbaţi pînă la marginea inferioară a prostatei, la femei – pînă la mijlocul vaginului. Trebuie să fim prudenţi să nu traumatizăm uretra la bărbaţi. Mobilizarea rectului se consideră terminată, dacă la nivelul coccisului în jurul lui putem trece cu degetul. Intestinul rect se ţine pe muşchiul ridicător anal şi pe sfincterul anal extern.

Cu aparatele de suturare se suturează colonul sigmoid, se execută incizia între rîndurile agrafelor, bonturile se învelesc cu mănuşa de cauciuc şi se ligaturează (fig. 188, *a, 1, 2, 3*). Bontul distal, împreună cu porţiunea colonului sigmoid şi intestinul rect, se coboară în cavitatea bazinului mic şi se suturează peritoneul cu surjet simplu (fig. 188, *a, 4*). Apoi începem formarea anusului artificial (contra naturii). Pentru aceasta se efectuează o incizie oblică lungă de 5 cm în regiunea inghinală stîngă şi prin ea se scoate bontul proximal al colonului sigmoid, închis cu mănuşa. După aceea, cînd toate etapele operaţiei în cavitatea abdominală sînt terminate, incizia peretelui anterolateral al abdomenului se suturează în planuri etajate şi se izolează prin încleiere, ca să nu nimerească în plagă flora patogenă din partea anusului contra naturii. Pentru aceasta bontul colonului sigmoid se extrage la 5–6 cm de la suprafaţa pielii şi se fixează de peritoneul parietal prin sutura seroasă cu fire separate (fig. 188, *a, 5*). Dacă e necesar, se îngustează orificiul în peretele anterolateral al abdomenului, se secţionează cu cuţitul electric bontul colonului sigmoid împreună cu mănuşa şi se suturează cu fire separate marginile intestinului cu marginile plăgii cutanate astfel încît suprafaţa pielii să fie la nivelul tunicii mucoase.

Etapa perineală (fig. 188, *b*). Se schimbă poziţia Trendelenburg a bolnavului, se efectuează incizia circulară a pielii din jurul anusului, la o distanţă de 2 cm de el. După disecarea pielii, ţesutului celular şi a fasciei, se secţionează ligamentul anococcigeu, pe cale boantă se separă rectul de ţesuturile adiacente şi se secţionează muşchiul ridicător anal. Apoi trecem la separarea

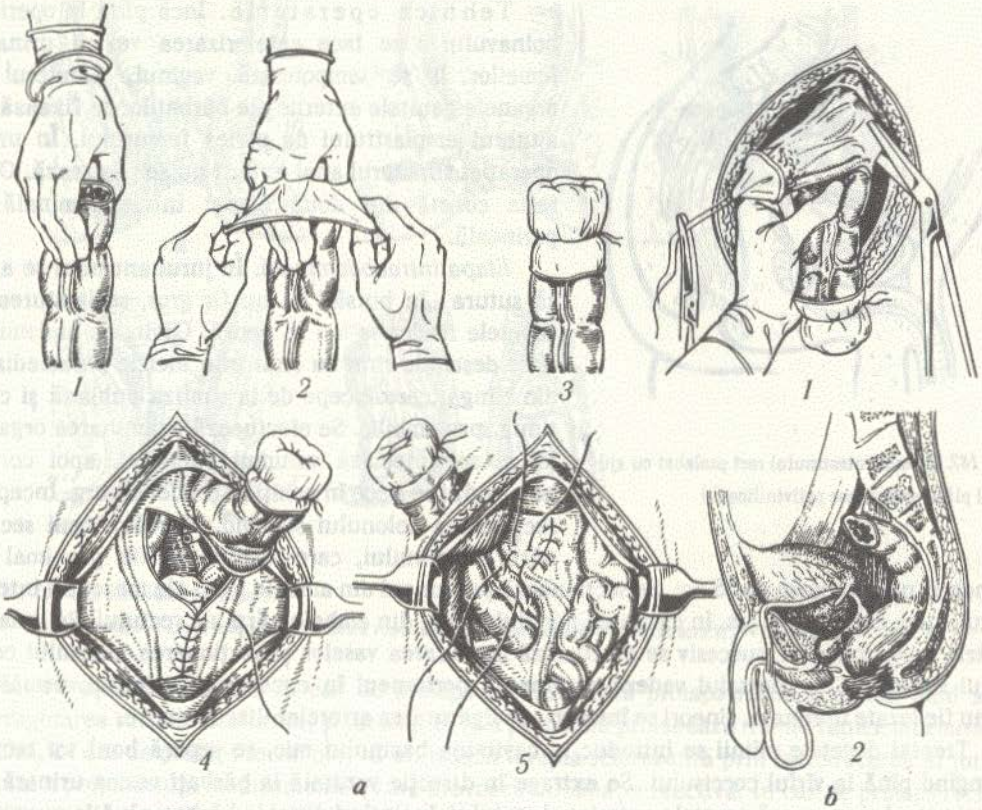

Fig. 188. Etapele amputației abdomenoperineale a rectului:

a — intraabdominală: *1* — izolarea bontului colonului sigmoid; *2* — învelirea cu mănușă de cauciuc a bontului intestinal; *3* — ligaturarea mănușii pe bontul intestinal; *4* — restabilirea integrității peritoneului planșeului pelvian; *5* — fixarea bontului proximal al colonului sigmoid de peritoneul parietal, formarea anusului contra naturii; *b* — perineală: *1* — aspectul anterior; *2* — aspectul lateral

porțiunii inferioare a peretelui anterior al rectului de prostată și uretră la bărbați. Această etapă a operației trebuie să fie efectuată foarte atent. Un ajutor important acordă cateterul introdus în vezica urinară. După separarea circulară a porțiunii inferioare a rectului, blocul alcătuit dintr-o porțiune a colonului sigmoid, intestinul rect împreună cu sfincterul anal extern, tumoarea, țesutul celular și ganglionii limfatici se înlătură. Cavitatea rămasă după înlăturarea organelor se tamponează cu fîșii de tifon muiate în soluție izotonică de natriu clorid. Pentru asigurarea hemostazei complete fără aplicarea ligaturilor, se folosește coagularea. Apoi se străpunge pielea la o distanță de 2–3 cm de la marginile plăgii și prin orificii în cavitatea plăgii se introduc tuburi de cauciuc cu orificii laterale, capetele cărora se introduc în vasul aparatului de aspirație. Plaga în regiunea anală se suturează, prinzînd marginile pielii. Se aplică pansamentul.

La aspirarea timpurie a conținutului din cavitatea plăgii și în lipsa ligaturilor în cavitate plaga se cicatrizează *per primam intentionem* peste 9–10 zile.

INTERVENŢII CHIRURGICALE PE ORGANELE GENITALE MASCULINE

Excizia circulară a prepuţului penisului *(circumcizio)* **la fimoză.** Indicaţii: stenoza congenitală a prepuţului ca rezultat al inflamaţiilor repetate.

Anestezia – locală infiltrativă.

Tehnica operatorie: Prin orificiu în prepuţ se introduce sonda canelată. Se extrage prepuţul anterior şi, cu bisturiul deasupra sondei sau cu foarfecele se secţionează ambele foiţe ale prepuţului. Astfel de incizie a prepuţului se efectuează pe partea opusă lîngă frîul acestuia. Două lambouri laterale care s-au format se excizează la baza lor cu o incizie circulară. Cu fire separate de catgut se unesc ambele foiţe ale prepuţului pe toată circumferinţa. Capetele firelor se taie peste o sutură, cele rămase se desfac deasupra rîndului de suturi, se aplică o bandeletă de tifon şi deasupra ei firele se ligaturează a doua oară. Apoi capetele firelor se taie. Peste 7–8 zile se scot împreună cu pansamentul de tifon.

Secţionarea prepuţului penisului la parafimoză. Cea mai simplă metodă de tratament chirurgical al parafimozei este secţionarea longitudinală a tuturor straturilor inelului de strangulare. Ca urmare pielea devine mobilă, strangularea se lichidează. Incizia nu se suturează, plaga se cicatrizează *per secundam intentionem.*

După metoda lui M. I. Gaek şi M. E. Roşal prin două incizii circulare pe suprafaţa proeminentă a inelului de strangulare se separă lambouri cu lăţimea pînă la 1 cm, marginea plăgii se suturează cu fire separate de catgut (fig. 189).

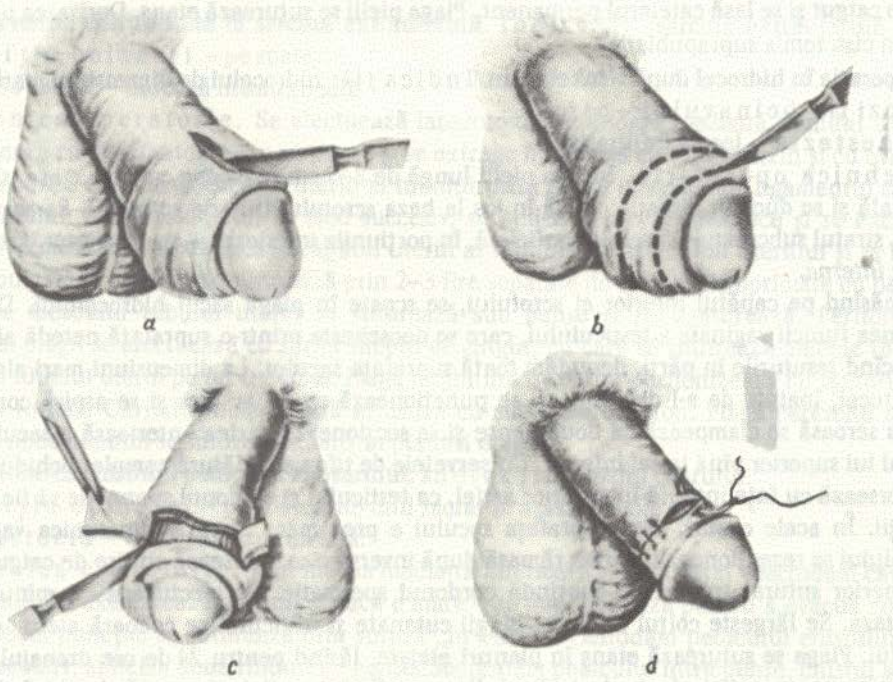

Fig. 189. Etapele operaţiei la parafimoză:

a — circumcizia prepuţului; *b* — linia inciziei pe suprafaţa proeminentă a inelului de strangulare; *c* — formarea lamboului din foiţa externă a inelului de strangulare; *d* — aplicarea suturilor cu fire separate

Secţionarea frîului prepuţului la penis *(frenulotomia).*

Indica ţii – frîul scurt al prepuţului.

Anestezia – locală.

Tehnica operatorie. Frîul prepuţului se extinde, mişcîndu-l maximal în direcţia proximală şi se secţionează în direcţie transversală. Marginile plăgii se suturează longitudinal prin 2–3 suturi separate. Pe plagă se aplică un burelet de tifon şi se fixează de plagă cu capetele firelor suturilor aplicate.

Operaţia la traumatizarea uretrei. Momentul de bază al tratamentului chirurgical la rupturile uretrei este derivarea urinei la timp prin fistula vezicală suprapubiană. Al doilea moment important este prevenirea dezvoltării stricturii uretrei cu ajutorul cateterului permanent.

Indica ţii: ruperea uretrei posterioare.

Poziţia bolnavului: pe spate cu membrele inferioare flectate şi desfăcute în articulaţiile coxofemurale.

Anestezia – rahidiană, peridurală, narcoză intratraheală.

Tehnica operatorie. Se efectuează cistotomia suprapubiană. Prin incizia perineală denudăm locul traumatizării uretrei. Capetele zdrobite se excizează şi se suturează în mod terminoterminal. Pentru aceasta prin meatul extern al uretrei în plaga perineală se introduce drenajul de masă plastică. În întîmpinarea lui, prin meatul vezical al uretrei se introduce alt drenaj. În plaga perineală drenajele se unesc şi se conduc din uretră în vezica urinară. Capătul vezical al drenajului se fixează de drenajul suprapubian. Plaga perineală se drenează şi se lasă deschisă. La ruptura porţiunii spongioase a uretrei, capetele ei se suturează terminoterminal cu fire separate de catgut şi se lasă cateterul permanent. Plaga pielii se suturează etanş. Derivarea urinei are loc prin cistotomia suprapubiană.

Operaţia în hidrocel după Winkelmann. Indica ţii: hidrocelul de dimensiuni mari.

Poziţia bolnavului – pe spate.

Anestezia – locală infiltrativă.

Tehnica operatorie. Incizia pielii lungă de 8–9 cm se începe cu 3 cm mai sus de plica inghinală şi se duce în direcţie oblică în jos la baza scrotului (incizie scrotală). Se secţionează pielea, stratul subcutanat, fascia superficială, în porţiunile inferioare – *m. cremaster, fascia spermatica interna.*

Apăsînd pe capătul inferior al scrotului, se scoate în plagă sacul hidrocelului. Denudăm porţiunea tunicii vaginale a testicululuí, care se deosebeşte printr-o suprafaţă netedă albicioasă şi, mişcînd ţesuturile în părţi, denudăm toată suprafaţa sacului. La dimensiuni mari ale sacului de hidrocel, înainte de a-l deschide, el se puncţionează cu un ac gros şi se aspiră conţinutul. Tunica seroasă se clampează cu două pense şi.se secţionează partea anterioară a sacului de la capătul lui superior pînă la cel inferior. Cu şerveţele de tifon se înlătură complet lichidul, tunica se inversează cu faţa internă în exterior astfel, ca testicului şi cordonul spermatic să fie în afara cavităţii. În acele cazuri, cînd suprafaţa sacului e prea mare, o parte din tunica vaginală a testicului se rezecţionează. Partea rămasă după inversare se suturează cu fire de catgut. Capătul superior suturat trebuie să cuprindă cordonul spermatic. Se efectuează cu minuţiozitate hemostaza. Se lărgeşte colţul de jos al plăgii cutanate şi testicului se coboară atent la fundul scrotului. Plaga se suturează etanş în planuri etajate, lăsînd pentru 24 de ore drenajul de cauciuc. În urma operaţiei efectuate testicului se va afla în cavitatea seroasă deschisă. Pe viitor între testicul şi ţesuturile adiacente se vor forma aderenţe şi, ca rezultat definitiv, cavitatea seroasă va înceta să mai existe.

Operaţia în caz de hidrocel se poate efectua după metoda Bergmann, excizînd complet tunica vaginală.

Operaţia la criptorhism. Indicaţii: retenţia testicului în canalul inghinal.

Poziţia bolnavului – pe spate.

Anestezia – locală sau narcoză.

Tehnica operatorie. Se efectuează incizia oblică, paralelă cu ligamentul inghinal. Se secţionează peretele anterior al canalului inghinal, se descoperă pe tot parcursul prelungirea vaginală a peritoneului neconcrescută (sacul hernial). După separarea completă a componentelor cordonului spermatic de la peritoneul vaginal, el se secţionează transversal la o distanţă de 2–3 cm de la colul lui. Pe procesul vaginal al peritoneului la nivelul colului se aplică o sutură transfixiantă, el se ligaturează şi se excizează. Partea periferică a sacului hernial, cu excepţia fundului, se excizează şi se înlătură. Pe rămăşiţele sacului hernial, la nivelul capătului de jos al testicului se aplică o sutură transfixiantă, care va fi necesară pentru extragerea testicului. Pentru aceasta în colţul de jos al plăgii se introduce cornţangul, sau ţesuturile se lărgesc cu degetele. Printr-o incizie mică pe suprafaţa anterioară a scrotului, în cavitatea lui se introduce o pensă şi, fixînd capetele firului de mătase, aplicate anterior pe marginea inferioară a testicului, coborîm testicul pînă la fundul scrotului. Un capăt al firului se îmbracă în acul chirurgical cu care se prinde pielea în treimea superioară a femurului şi se fixează scrotul de femur. Se efectuează plastia canalului inghinal. Pe plaga pielii se aplică suturi cu fire separate. Peste 2–3 săptămîni se secţionează ligatura, care fixează scrotul de pielea femurului.

OPERAŢII PE ORGANELE GENITALE FEMININE

Intervenţia chirurgicală la sarcina extrauterină. Indicaţii: sarcina extrauterină ruptă.

Poziţia bolnavei – pe spate.

Anestezia – narcoză intratraheală.

Tehnica operatorie. Se efectuează laparotomia inferioară mediană. Fundul uterului se clampează cu fire fixatoare sau cu pense şi se extrage împreună cu tubul uterin şi cu ovarul în plagă. Se aplică o pensă pe capătul uterin al tubului. Altă pensă se aplică pe ligamentul suspensor al ovarului. Pe mezosalpinx, în mod succesiv, se aplică pense hemostatice şi se excizează tubul. În formă conică se excizează capătul uterin al tubului lîngă unghiul uterului şi se înlătură tot tubul. Plaga uterului se suturează prin 2–3 fire separate de catgut. Comprimate cu pensele, porţiunile mezoului tubului uterin se suturează sub pense şi se ligaturează. Peritonizarea suprafeţei plăgii se efectuează cu surjet simplu de catgut, cu care se suturează ambele foiţe ale mezoului tubului uterin pe tot traiectul. Plaga unghiului uterin se peritonizează cu ajutorul ligamentului rotund. Cavitatea abdominală se usucă cu şerveţele de tifon. Plaga peretelui anterolateral al abdomenului se suturează etanş în planuri etajate.

Înlăturarea chistului pediculat al ovarului. Indicaţii: chistul ovarului.

Poziţia bolnavei – pe spate, sub osul sacral se aşază un mic sul.

Anestezia – narcoză intratraheală.

Tehnica operatorie. Prin incizia mediană inferioară strat cu strat deschidem cavitatea abdominală. Se examinează chistul, şi dacă e mare – se puncţionează pentru a evacua conţinutul lui. Locul puncţiei se suturează prin sutură „în bursă". Denudăm pedicului chistului şi, în mod consecutiv, aplicăm două rînduri de pense. Secţionăm pedicului între pense, chistul se înlătură împreună cu un rînd de pense. Pe ţesuturile de sub pensele rămase se aplică o sutură transfixiantă, se ligaturează şi după scoaterea penselor se taie capetele firelor. Cu ajutorul suturilor „în bursă" seromusculare se efectuează peritonizarea bontului pediculului chistului. Pentru aceasta de asemenea se poate folosi ligamentul rotund al uterului. Plaga peretelui anterolateral se suturează etanş.

Puncţia cavităţii abdominale prin fundul de sac vaginal. Indicaţii: cu scopul precizării diagnosticului, pentru evacuarea exsudatului.

Poziţia bolnavei – pe spate, cu membrele inferioare flectate şi rotate extern în articulaţia coxofemurală şi a genunchiului.

Anestezia – narcoză de scurtă durată sau anestezie locală infiltrativă.

Tehnica operatorie. Cu speculele vaginale se desfac pereţii vaginului şi cu pense „tire-balle" se fixează buza posterioară a orificiului uterin. Speculele vaginale se înlătură, colul uterin se deplasează în partea simfizei pubiene. Puncţia se efectuează cu acul lung în mijlocul distanţei între vîrful porţiunii posterioare a fornixului vaginal şi colul uterin. Introducînd acul la o adîncime de 2–3 cm paralel cu axa pelviană, se fixează o seringă de ac şi se aspiră conţinutul. Dacă nu este conţinut, acul se scoate puţin şi se mişcă într-o parte. Acul se introduce lent, concomitent aspirînd conţinutul.

Capitolul 14

ANATOMIA TOPOGRAFICĂ A COLOANEI VERTEBRALE ŞI A MĂDUVEI SPINĂRII. INTERVENŢII CHIRURGICALE PRACTICATE PE COLOANA VERTEBRALĂ

Coloana vertebrală are o structură metameră şi e constituită din vertebre separate. Ea formează axul de susţinere a întregului schelet al corpului, participă la mişcările trunchiului şi capului, protejează măduva spinării din canalul vertebral.

Limitele. Coloana vertebrală ocupă regiunea de la osul occipital pînă la ultima vertebră coccigiană. Distingem cinci segmente: cervical, toracic, lombar, sacral şi coccigian.

Punctele de reper osteomusculare. Palpînd coloana vertebrală de sus în jos, găsim întîi apofiza spinoasă a vertebrei C_{II}. Se palpează cu mare claritate şi, de regulă, e vizibilă apofiza spinoasă a vertebrei C_{VII}. Îndeosebi e bine conturată şi reliefată posterior la poziţia capului plecat, de aceea e numită vertebră proeminentă *(vertebra prominens)*. Apofizele spinoase ale vertebrelor C_{III-VI} se determină cu dificultate. În segmentul toracic ele se pot palpa, dacă se conferă coloanei vertebrale o uşoară flexiune. Numărarea lor se efectuează începînd cu vertebra T_I, la care apofiza spinoasă se poate uşor determina – ea se observă imediat de sub *vertebra prominens*.

Linia ce leagă unghiurile inferioare ale omoplaţilor determină apofiza spinoasă a vertebrei T_{VII}. Linia orizontală *(linia Jacobi)* trasată prin punctele superioare ale crestelor iliace posterioare, de obicei, traversează printre apofizele spinoase ale vertebrelor L_{IV-V}. De aici se poate efectua numărarea vertebrelor lombare. Fără dificultăţi se palpează vîrful coccisului.

Straturile. Regiunea coloanei vertebrale pe parcursul ei e acoperită cu *piele* puţin mobilă, mai groasă decît în regiunile laterale ale trunchiului. *Ţesutul celular subcutanat* e puţin pronunţat, conţine o cantitate însemnată de ţesut conjunctiv, ceea ce-i conferă densitate şi îl fixează de piele. *Fascia superficială* e bine pronunţată în toată regiunea. *Fascia proprie* formează teci pentru muşchii superficiali ai spatelui, situaţi de-a lungul coloanei vertebrale: trapez *(m. trapezius)*, dorsal mare *(m. latissimus dorsi)* şi romboid *(m. rhomboideus)*.

Sub muşchii superficiali, lateral de apofizele spinoase ale vertebrelor, sînt situaţi muşchii erectori ai coloanei vertebrale *(m. erector spinae)*. La persoanele cu constituţia normală a corpului şi cu muşchii bine dezvoltaţi, ambii muşchi, drept şi stîng, formează două proeminenţe longitudinale. În regiunea lombară muşchii erectori se evidenţiază în posterior atît de vădit, că între ei se constituie un şanţ, pe fundul căruia se pot palpa apofizele spinoase.

COLOANA VERTEBRALĂ *(COLUMNA VERTEBRALIS)*

Coloana vertebrală este formată din 7 vertebre cervicale, 12 toracice, 5 lombare, 5 sacrale şi 1–5 coccigiene (fig. 190). Corpurile vertebrelor conferă coloanei vertebrale rezistenţa prin care

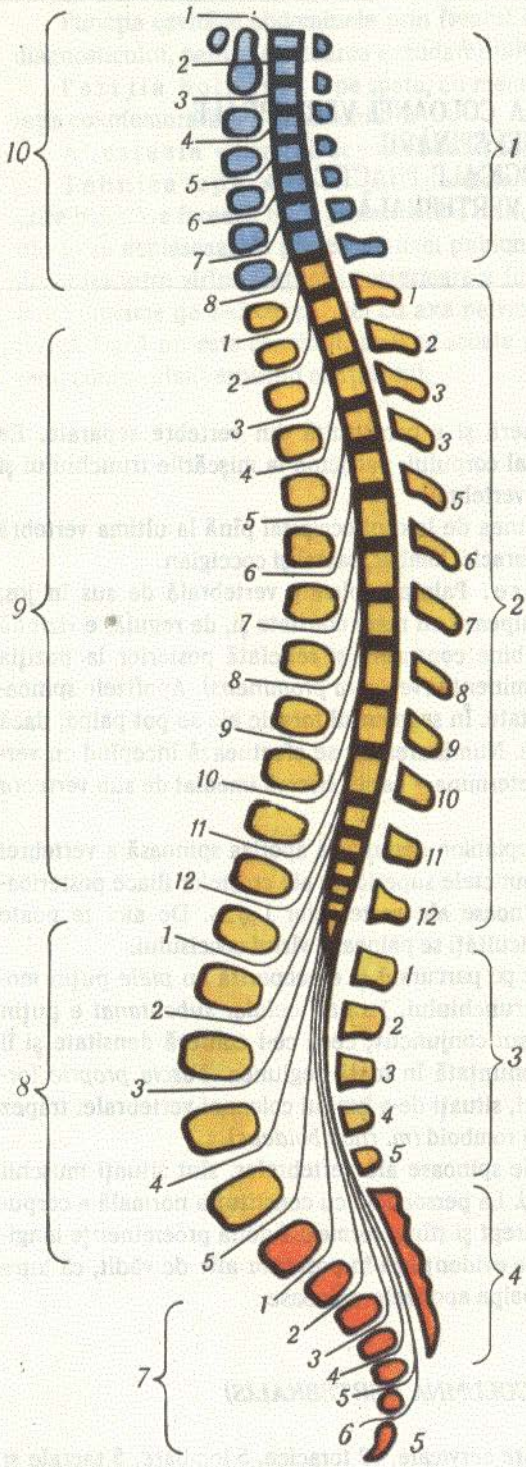

se realizează funcţia de sprijin. Această rezistenţă e mai puţin pregnantă în segmentul cervical şi e maximă în segmentul lombar. Vertebrele sacrale, suportînd greutatea capului, a trunchiului şi a extremităţilor superioare, unesc scheletul regiunilor cu oasele bazinului şi, prin intermediul lor, cu extremităţile inferioare, concresc constituind osul sacral. Vertebrele coccigiene, ca reminiscenţe ale cozii dispărute, dimpotrivă, prezintă oase mici la care se pot observa numai corpurile lor.

Toate formaţiunile anatomice anterioare sînt unite, formînd un corp unitar datorită sistemului ligamentar. Coloana vertebrală nu ocupă o poziţie strict verticală. Ea posedă o serie de curburi fiziologice în plan sagital. Curburile segmentelor cervical şi lombar orientate cu convexitatea anterior se numesc lordoze *(lordozis)*, iar cele ale segmentelor toracic şi sacral convexe în posterior se numesc cifoze *(kyphosis)*. La nou-născut coloana vertebrală are direcţie aproximativ verticală, iar curburile fiziologice abia se reliefează. La vîrsta cînd copiii încep a ridica şi a ţine capul se formează lordoza cervicală. Mai tîrziu, cînd se învaţă a şedea, se formează cifoza toracică, şi, în sfîrşit, cînd încep a se ridica în picioare şi a merge, se formează lordoza lombară şi cifoza sacrală. Curburile fiziologice ale coloanei vertebrale prezintă o mare importanţă statico-dinamică, realizînd funcţia de amortizor, la şocurile şi contuziunile ce intervin în timpul mersului, salturilor, alergărilor, căderii. Deci o parte din randament se consumă la micşorarea convexităţii curburilor, ceea ce favorizează micşorarea forţei aplicate de-a lungul coloanei vertebrale.

Există curburi ale coloanei vertebrale în plan frontal – scolioze, care rezultă în urma

Fig. 190. Coloana vertebrală. Imaginea schematică a raportului dintre vertebre şi segmentele măduvei spinării

1 — vertebrele cervicale; *2* — vertebrele toracice; *3* — vertebrele lombare; *4* — vertebrele sacrale; *5* — coccisul; *6* — *n. coccygeus*; *7* — *nn. sacrales*; *8* — *nn. lumbales*; *9* — *nn. thoracici*; *10* — *nn.cervicales*

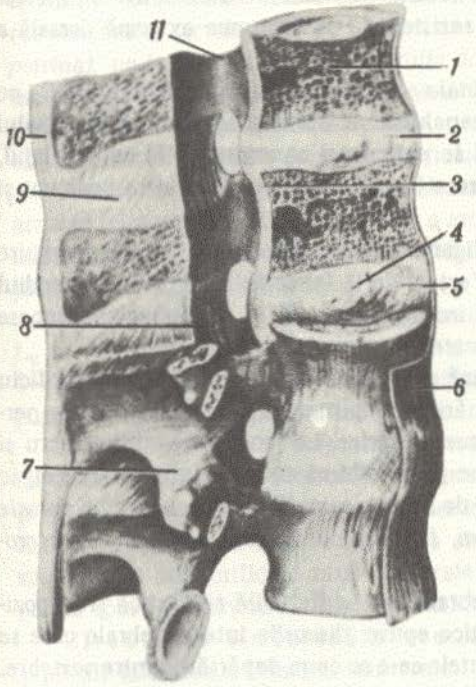

Fig. 191. Simfiza intervertebrală:

1 — corpus vertebrae; 2 — discus intervertebralis; 3 — lig. longitudinale posterius; 4 — nucleus pulposus; 5 — anulus fibrosus; 6 — lig. longitudinale anterius; 7 — lig. intertransversarium; 8 — lig. flavum; 9 — lig. interspinale; 10 — lig. supraspinale; 11 — canalis vertebralis

unor procese patologice, atitudini vicioase înveterate ale trunchiului sau la poziţia îndelungată incorectă a trunchiului (frecvent la elevi). Scolioza se poate dezvolta şi ca maladie profesională, în profilaxia căreia un rol considerabil îl are gimnastica la locul de muncă.

Amplitudinea mişcărilor coloanei vertebrale în plan sagital atinge 60°–70°. Diversele porţiuni ale coloanei vertebrale iau parte în măsură diferită la mişcările ei. Cele mai mobile sînt segmentele cervical şi lombar, mai puţin mobil – cel toracic. Posedă mobilitate şi porţiunea distală a coccisului, fapt ce prezintă o importanţă semnificativă în procesul naşterii.

Fracturile prin compresiune a vertebrelor apar frecvent la limita dintre segmentele mobil şi imobil ale coloanei vertebrale. De aceea, fracturile survin cel mai des la vertebra L_I. Tipul compresiv de fractură e favorizat de structura deosebită a corpului vertebrei, care se caracterizează prin stratul relativ subţire de os compact şi o masă voluminoasă de os spongios. Grosimea şi rezistenţa stratului compact anterior al vertebrei sînt mai puţin pregnante decît ale celui posterior, care e consolidat de un strat considerabil de lame osoase. Evident, la fracturile prin compresiune mai frecvent se afectează porţiunea anterioară a corpului vertebral. La examenul radiologic corpul vertebrei afectate are formă triunghiulară cu baza îndreptată posterior spre canalul rahidian.

Numărul vertebrelor libere care compun segmentul mobil al coloanei vertebrale pînă la osul sacral e constant (24), însă sînt posibile devieri. În rare cazuri sacrul e format prin contopirea vertebrelor XXVI–XXX. Deci vertebra S_I devine liberă şi se alătură la cele lombare. Acest fenomen poartă denumirea de *lumbolizarea* vertebrei. Dimpotrivă, dacă la crearea sacrului participă vertebra L_V (a 24-a numărată de sus în jos), fenomenul se numeşte *sacralizarea* vertebrei. După datele lui V. N. Şevkunenko, asemenea structură a coloanei vertebrale alcătuieşte 3% de cazuri.

Există deosebiri în forma şi dimensiunile sacrului, de vîrstă, sex şi individuale. Pentru bazinul mic îngust şi strîns e caracteristic sacrul lung şi îngust. Pentru bazinul lat şi compresat în diametrul anteroposterior – sacrul lat şi scurt.

Corpurile vertebrelor sînt joncţionate între ele prin intermediul simfizelor intervertebrale şi al discurilor intervertebrale *(disci intervertebrales)* (fig. 191). Discul prezintă o placă fibrocartilaginoasă, pe marginile căreia se formează inelul fibros dens *(anulus fibrosus)*, iar în mijloc se află nucleul pulpos *(nucleus pulposus)*, cu rol de amortizor.

Corpurile vertebrelor sînt unite între ele prin intermediul a două ligamente longitudinale. *Ligamentul longitudinal anterior (lig. longitudinale anterius)* este situat pe faţa anterioară a corpurilor vertebrelor şi discurilor intervertebrale de la arcul anterior al atlasului pînă la faţa pelviană a sacrului unde se distribuie în periost. Pe parcurs se fixează de discurile intervertebrale şi marginile proeminente ale vertebrelor. Prelungirea ligamentului longitudinal anterior în

sus, între osul occipital şi atlas, constituie membrana atlantooccipitală anterioară, avînd aspectul unei foiţe largi. Ligamentul este destul de solid şi rezistent la extensiunea extremă dorsală a coloanei vertebrale.

Ligamentul longitudinal posterior (lig. longitudinale posterius) e dispus de la vertebra C_{II} pe faţa dorsală a corpurilor vertebrelor în interiorul canalului vertebral şi se termină în canalul sacral. În regiunea discurilor vertebrale ligamentul se extinde şi concreşte solid cu cartilajul, devine mai îngust la nivelul corpurilor vertebrale, trece liber pe deasupra lor. Între ligament şi periost sînt situate plexuri venoase.

Arcurile vertebrelor se unesc prin intermediul ligamentelor galbene *(ligg. flava)*, denumire ce se datoreşte culorii galbene a fibrelor elastice. Vertebrele la fel se fixează prin intermediul ligamentelor situate: între apofizele spinoase *(ligg. interspinalia)*, vîrfurile apofizelor spinoase *(ligg. supraspinalia)* şi între cele transversale *(ligg. intertransversaria)*.

Joncţiunea vertebrei S_V cu coccisul se realizează prin discul intervertebral cu un orificiu îngust. Asemenea structură a discului favorizează mărirea amplitudinii mişcărilor, ceea ce permite coccisului în travaliul de naştere să se deplaseze posterior. La joncţiunea dintre sacru şi coccis se determină cavitatea articulară, de unde vine şi denumirea de articulaţie sacrococcigee *(articulatio sacrococcygea)*. Articulaţia e consolidată de ligamentele: *lig. sacrococcygeum dorsale superficiale, lig. sacrococcygeum dorsale profundum, lig. sacrococcygeum ventrale, lig. sacrococcygeum laterale.*

Datorită discurilor şi ligamentelor, coloana vertebrală devine flexibilă şi elastică şi în poziţie verticală. În ea se determină două sisteme elastice opuse: discurile intervertebrale care se opun apropierii dintre corpurile vertebrale şi ligamentele care se opun depărtării dintre vertebre. Coloana vertebrală poate realiza flexie şi extensie, înclinări laterale sau abducere şi aducere, rotaţie.

Creşterea sau diminuarea curburilor fiziologice duc la scurtarea sau lungirea coloanei vertebrale. Complexul variat de mişcări în coloana vertebrală rezultă din suma mişcărilor în segmentele cu formaţiunile lor anatomice, asigurînd astfel amplitudinea maximă a lor.

CANALUL VERTEBRAL

Canalul vertebral *(canalis vertebralis)* e limitat de faţa posterioară a vertebrelor, discurile intervertebrale, ligamentul longitudinal posterior şi arcurile vertebrelor cu ligamentele galbene. El protejează măduva spinării de leziuni.

La nivelul diverselor segmente ale coloanei vertebrale, canalul are forma şi suprafaţa de secţiune aberante. În vertebrele cervicale are formă de triunghi, în cele toracice – rotundă, iar în cele lombare şi sacrale – aproximativ triunghiulară. Suprafaţa de secţiune a canalului este egală în medie cu 2,5 cm^2. Canalul este mai larg în segmentul lombar (la nivelul vertebrei L_V, suprafaţa e de 3,5 cm^2) şi mai îngust în segmentul cervical (2,5 cm^2) şi cel mai îngust în cel lombar.

Arcul vertebral se leagă de corpul vertebrei prin pediculii vertebrali. Marginile superioară şi inferioară ale pediculului prezintă incizuri *(incisura vertebralis superior et inferior)*. Incizurile vertebrale a două vertebre vecine formează orificiul *(foramen intervertebrale)* – locul de ieşire din canalul vertebral al vaselor şi nervilor.

Prelungirea canalului vertebral în segmentul sacral poartă denumirea de canalul sacral *(canalis sacralis)* şi are la baza sacrului în secţiune formă triunghiulară. Treptat, în jos canalul se îngustează, iar lumenul devine aplatizat în direcţie anteroposterioară. Peretele lui posterior pe aproape tot parcursul e constituit din os ca rezultat al joncţiunii *(fuzionării)* arcurilor şi

apofizelor spinoase ale vertebrelor sacrale. Canalul trimite lateral prelungiri scurte, după numărul vertebrelor sacrale, care pe faţa pelviană a sacrului se deschid, formînd orificii *(forr. sacralia pelvina),* pe faţa dorsală – *(forr. sacralia dorsalia).* Canalul sacral se deschide inferior cu fisura sacrală *(hiatus sacralis)* care e limitată lateral de două proeminenţe *(cornua sacralia)* reprezentînd rudimentele apofizelor articulare, posterior – de ligamentul sacrococcigian dorsal superficial *(lig. sacrococcygeum dorsale superficiale),* analog al ligamentului galben.

Fiecare vertebră are trei puncte de osificare – unul e situat în corpul vertebrei şi două în arcul ei (cîte unul în fiecare jumătate a arcului). De obicei, toate punctele de osificare se consolidează, în caz contrar se formează fantă între corp şi arc *(spondiloliza)* sau fisură între ambele jumătăţi ale arcului *(spina bifida).*

În aproximativ 1–3% de cazuri, arcurile rămîn neconsolidate şi pot atinge nivelul vertebrei L_V şi vertebrele sacrale şi se numeşte *spina bifida sacralis.* Ea se întîlneşte la copii pînă la 8–10 ani şi în 25% cazuri persistă la maturi toată viaţa fără dereglări funcţionale. Această fantă poartă denumirea de *spina bifida occulta* (latentă).

Vascularizaţia corpurilor vertebrale este asigurată din artera vertebrală, arterele cervicală ascendentă şi profundă – pentru segmentul cervical, din artera intercostală superioară şi arterele intercostale – pentru segmentul toracic, din arterele lombare – pentru segmentul lombar, din arterele sacrale şi artera sacrală mediană – pentru segmentul sacral. Ramurile spinale trec prin orificiile intervertebrale în canalul vertebral, se anastomozează cu cele din partea opusă şi pătrund în orificiile nutritive ale corpurilor vertebrale.

Circulaţia limfatică eferentă se produce în ganglionii dispuşi pe faţa anterioară şi părţile laterale ale coloanei vertebrale.

Inervaţia corpurilor vertebrale provine din ramurile posterioare ale nervilor spinali.

În canalul vertebral e situată măduva spinării, rădăcinile anterioare şi posterioare, tunicile ei, ţesutul celular adipos lax şi plexuri venoase, care pornesc de la ea.

Măduva spinării *(medula spinalis).* Măduva spinării prezintă un cordon cilindric aplatizat în direcţie anteroposterioară cu lungimea de 42–45 cm, situată în canalul vertebral, începînd de la arcul atlasului pînă la marginea superioară a vertebrei L_{II} (fig. 192). Limita inferioară a măduvei spinării la adulţi poate fi situată cu o vertebră mai sus sau mai jos. La copii ea totdeauna e situată mai jos. La copilul de un an măduva spinării *(conus medullari)* e situată la nivelul vertebrei L_{III}. O dată cu dezvoltarea copilului, creşterea măduvei spinării rămîne în urmă faţă de cea a coloanei vertebrale, inclusiv faţă de canalul vertebral. Deci puncţia lombară la maturi se poate efectua mai sus sau mai jos de vertebra L_{IV}, iar la copii numai inferior de apofiza spinoasă a vertebrei L_{IV}. Conul medular se prelungeşte în jos prin *filum terminale,* alcătuit prin continuarea învelişurilor măduvei spinării. *Filum terminale* se inserează pe vertebra a doua a coccisului.

Pe parcursul măduvei se evidenţiază două intumescenţe: superioară – cervicală de la vertebra C_{IV} pînă la vertebra T_I *(intumescentia cervicalia),* inferioară – lombosacrală *(intumescentia lumbosacralis)* ce cuprinde vertebrele inferioare toracice şi cele superioare lombare. Din ambele părţi ale măduvei spinării ies două rînduri de rădăcini ale nervilor spinali. Rădăcinile anterioare *(radix ventralis)* conţin axoni eferenţi (motori) ai neuronilor, rădăcinile posterioare *(radix dorsalis)* – axoni aferenţi (senzitivi) ai neuronilor, corpurile cărora sînt situate în ganglionii spinali. Rădăcinile unindu-se formează trunchiul *(truncus n. spinalis),* pe care cliniciştii îl numesc cordon *(funiculus).* Cordonul e scurt şi, ieşind din orificiul intervertebral, deviază în ramurile sale principale. La funiculită apar dereglări în inervaţia motorie sau senzitivă de tip segmentar, la inflamaţia rădăcinilor – radiculită cu tulburări în inervaţia motorie sau numai cea senzitivă, la nevrită (inflamaţia ramurilor) – dereglări în inervaţia zonei corespunzătoare. Ganglionul spinal *(ganglion spinale)* e situat în orificiul intervertebral, în locul de contopire a rădăcinilor anterioară şi posterioară.

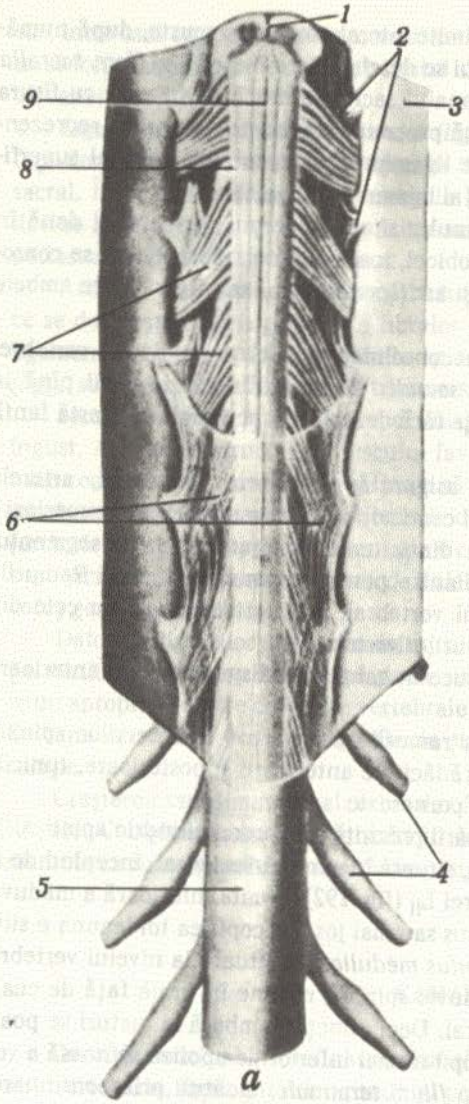
1
2
9
3
8
7
6
5
4
a

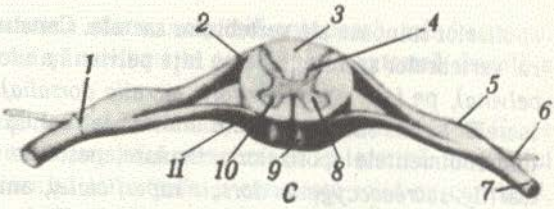
2
3
4
1
5
6
11
10
9
8
7
c

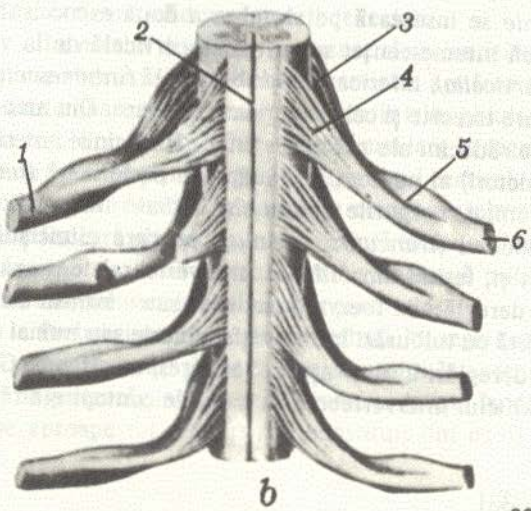
2
3
4
1
5
6
b

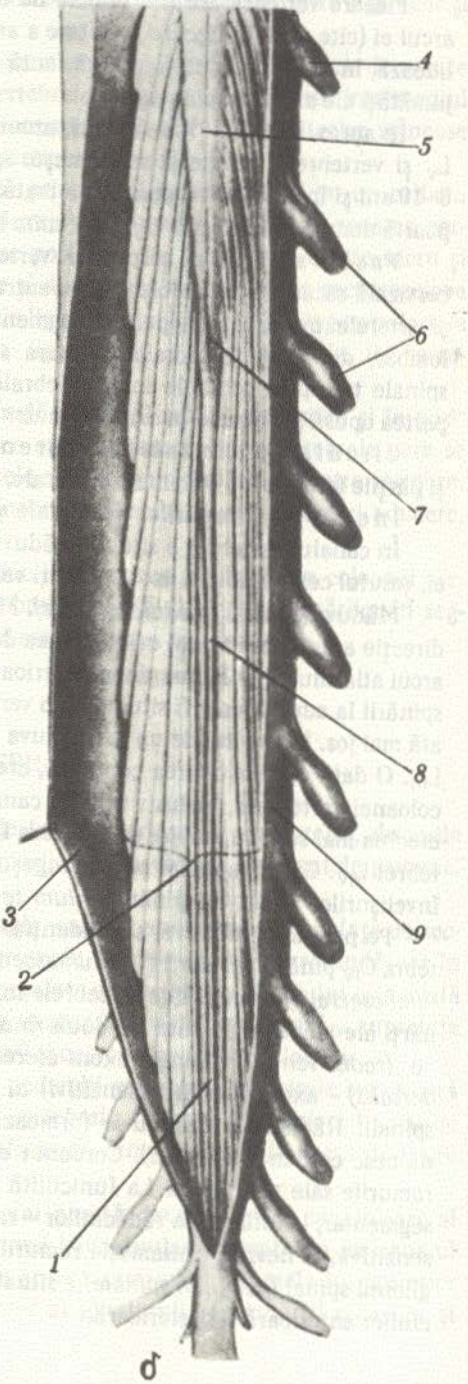
4
5
6
7
8
3
2
9
1
d

Distingem 31 perechi de nervi spinali cu originea în măduva spinării: 8 cervicali, 12 toracici, 5 lombari, 5 sacrali şi 1 coccigian (fig. 190). De menţionat că nivelul de ieşire a rădăcinilor din măduva spinării şi a nervilor spinali din canalul vertebral e diferit. Astfel, nervii spinali superiori cervicali (3–4) se constituie din rădăcini cu direcţie orizontală. Rădăcinile nervilor situaţi inferior au o dispoziţie oblică de sus în jos sub un unghi ascuţit faţă de măduva spinării şi cu cît nervul se află mai caudal, cu atît unghiul de deviere e mai ascuţit. În regiunile cervicală inferioară şi toracică superioară segmentele nervoase sînt situate cu o vertebră mai sus decît cea numărată în rînd, în regiunea toracică medie – cu două vertebre mai sus, în cea toracică inferioară – cu trei vertebre mai sus. Segmentele nervoase lombare ocupă lungimea vertebrelor toracice X, XI şi parţial XII, cele sacrale – parţial T_{XII} şi vertebra L_I. Reiese că o lungime deosebită posedă segmentele nervoase lombar, sacral şi coccigian. Ieşind din măduva spinării la nivelul vertebrelor L_I şi L_{XII}, ele se îndreaptă în jos în sacul constituit din *dura mater spinale.* Acest complex de rădăcini ale nervilor spinali situaţi la nivelul vertebrelor L_{II} şi S_{II} poartă denumirea de coadă de cal *(cauda equina).*

Deoarece primul nerv spinal iese prin spaţiul dintre osul occipital şi arcul atlasului, iar al doilea printre vertebrele *atlas* şi *axis,* se constată 8 nervi cervicali, şi numărul lor de ordine se stabileşte după vertebra subiacentă. Primul nerv spinal toracic iese din canalul vertebral între vertebrele T_I şi T_{II} şi, începînd cu el, numărul lor de ordine se stabileşte după vertebra supraiacentă.

Măduva spinării e constituită din substanţele cenuşie şi albă. Substanţa cenuşie prezintă o acumulare de celule nervoase (neuroni), cea albă e formată din fibre nervoase mielinice. În mijlocul măduvei spinării e situat un canal îngust central *(canalis centralis),*care constituie un vestigiu din cavitatea tubului neural embrionar. În encefal canalul comunică cu ventriculul al 4-lea.

Vascularizaţia măduvei spinării e realizată de artera spinală anterioară şi de arterele spinale posterioare *(a. spinalis anterior et aa. spinales posteriores),* care prin intermediul multor ramuri se anastomozează , de asemenea, şi cu ramurile rădăcinilor spinale *(rr. spinales)* care încep de la arterele vertebrale, intercostale, lombare şi sacrale. Fiecare arteră spinală se ramifică spre substanţa măduvei spinării. De menţionat că artera spinală anterioară vascularizează, îndeosebi, substanţa cenuşie, iar cele posterioare – substanţa albă. Arterelor le corespund venele omonime. În zonele orificiilor intervertebrale, venele se anastomozează cu cele ale canalului vertebral, apoi se varsă în plexurile venoase vertebrale.

Învelişurile măduvei spinării. Măduva spinării, la fel ca şi encefalul, e învelită în trei membrane, dispuse din exterior spre interior; dura mater *(dura mater spinalis),* arahnoida *(arachnoidea spinalis)* şi pia mater *(pia mater spinalis).*

Dura mater a măduvei spinării, spre deosebire de cea din cutia craniană, căptuşeşte pereţii canalului vertebral neintim. Între periostul canalului şi membrană se află spaţiul epidural *(cavitas epiduralis).*

Fig. 192. Măduva spinării şi membranele ei:

a – fragment al măduvei spinării: *1 — fisura mediana anterior; 2 — lig. denticulatum; 3, 5 — dura mater spinalis; 4 — ganglia spinalia; 6 — arachnoidea (mater) spinalis; 7 — fila radicularia radicis posterioris; 8 — sulcus lateralis posterior;*

b — rădăcinile spinale: *1, 6 — n. spinalis; 2 — fisura mediana anterior; 3 — fila radicularia radicis posterioris; 4 — fila radicularia radicis anterioris; 5 — gangl. spinale;*

c — secţiunea măduvei spinării: *1 — n. spinalis; 2 — radix dorsalis; 3 — sulcus medianus posterior; 4 — columna posterior; 5 — gangl. spinale; 6 — r. dorsalis; 7 — r. ventralis; 8, 10 — columna anterior; 11 — radix ventralis; 9 — fisura mediana anterior;*

d — coada de cal: *1, 8 — filum terminale; 2 — cauda equina; 3, 9 — dura mater spinalis; 4 — gangl. spinale; 5 — fisura mediana anterior; 6 — nn. spinales; 7 — conus medullaris*

Unii savanţi consideră că există lama superficială a durei mater, care aderă intim la pereţii canalului vertebral, periost şi la aparatul ligamentar.

Dura mater începe de la gaura occipitală mare şi se termină la nivelul vertebrelor S_{II-III}. În părţile laterale ale colonului vertebral ea dă apofize pentru fiecare rădăcină a măduvei care formează teci pentru nervii spinali pînă la ieşirea lor prin orificiile intervertebrale. În spaţiul epidural se află ţesut celular lax de culoare galbenă-roz şi se deosebeşte printr-o mare capacitate de absorbţie. Ţesutul celular epidural înveleşte dura mater cu un strat subţire omogen, cu excepţia orificiilor intervertebrale unde e puţin evidenţiat şi se acumulează la sfîrşitul măduvei spinării. În părţile laterale ale spaţiului epidural se determină septuri de ţesut celular care se fixează de periost şi de rădăcinile nervilor spinali.

În spaţiul epidural se află plexul venos intern bine dezvoltat *(plexus venosus vertebralis internus)* care se împarte convenţional în plexurile anterior şi posterior. Venele intervertebrale pleacă de la venele spinale, de la plexul venos vertebral intern şi se varsă în venele vertebrale, azigos, hemiazigos şi lombare.

S-a constatat că venele intervertebrale lezate în timpul operaţiilor nu se reduc, iar la inspiraţie apare presiunea negativă care favorizează pătrunderea aerului în ele, ceea ce poate duce la dezvoltarea emboliei gazoase.

Arahnoida prezintă o foiţă subţire fără vase, separată de dura mater prin spaţiul îngust subdural – *spatium subdurale.* O fisură mai largă se află între arahnoidă şi pia mater, care poartă denumirea de spaţiu subarahnoidian *(cavitas subarachnoidealis),* în care e situat lichidul cefalorahidian. În regiunea găurii occipitale spaţiul comunică cu cel subarahnoidian şi cisternele creierului, iar prin orificiul de pe peretele posterior al ventriculului al patrulea – cu cavitatea lui şi cu canalul central al măduvei spinării.

Spaţiul subarahnoidian e intersectat de o mulţime de fibre şi membrane semitransparente de ţesut conjunctiv, care se fixează de pia mater a măduvei spinării. Aceste septuri se evidenţiază în părţile laterale ale spaţiului subarahnoidian, formînd ligamente dinţate *(ligg. denticulata).* Ele se fixează şi de dura mater, deci fiind aranjate în plan frontal, împart spaţiul subarahnoidian în porţiunile anterioară şi posterioară.

Pia mater a măduvei spinării prezintă o membrană internă care conţine numeroase vase sanguine. Ea aderă strîns la măduvă, pătrunzînd în toate şanţurile şi depresiunile ei.

OPERAŢII PRACTICATE PE COLOANA VERTEBRALĂ

Puncţia lombară

Indicaţii. Se practică în scop diagnostic pentru a aprecia presiunea lichidului cefalorahidian, permeabilitatea spaţiului subrahidian, a examina citologic, chimic şi bacteriologic lichidul cefalorahidian, în scop terapeutic pentru a elimina o cantitate de lichid cefalorahidian şi a micşora presiunea, a administra soluţia medicamentoasă (antibiotice, antiseptice), cu scop de anestezie.

Poziţia bolnavului – culcat pe flanc, cu membrele inferioare flexate în articulaţiile coxală şi a genunchiului, cu capul flexat maxim spre genunchi. În aşa mod se fixează pronunţat spatele, în special regiunea lombară, unde se conturează apofizele spinoase ale vertebrelor şi se măreşte distanţa dintre ele. Mai rar se practică poziţia bolnavului aşezat pe masă. Sub picioare – un taburet. Antebraţele se aranjează pe coapse, astfel se obţine flexia maximă a coloanei vertebrale.

Anestezia – locală infiltrativă strat cu strat cu soluţie de novocaină de 0,5% (5 ml).

Tehnica operatorie. Se trasează o linie cu tinctură de iod care trece prin punctele superioare ale crestelor iliace. Această linie traversează, de obicei, coloana vertebrală la nivelul apofizei spinoase a vertebrei L_{IV}. S-a constatat că la adulţi măduva spinării se termină la nivelul vertebrei L_{II}, deci puncţia se efectuează între vertebrele L_{III-IV} sau L_{IV-V}.

La copii puncţia lombară se recomandă a o practica între vertebrele L_{IV-V}. Pielea se prelucrează cu alcool. Palpînd apofizele vertebrelor, determinăm locul puncţiei. Acul cu mandrin se introduce pe linia mediană a corpului, perpendicular sau puţin oblic de jos în sus, strict la mijlocul distanţei dintre apofizele spinoase. Străpungem tegumentele: pielea, ţesutul celular subcutanat, ligamentele supraspinal şi interspinal, apoi ligamentul galben, dura mater şi arahnoida. Acul se introduce în profunzime: la vîrstnici – 4–7 cm, la copii aproximativ 3 cm. La perforarea ligamentului galben şi a durei mater apar două senzaţii de rezistenţă. La perforarea a doua, adică a durei mater – o senzaţie de crepitaţie caracteristică, apoi încetăm deplasarea acului şi extragem mandrinul. Din ac începe să picure lichidul cefalorahidian.

Reuşita intervenţiei depinde de precizia direcţiei acului, deoarece la cea mai mică abatere vîrful acului se stopează în marginea apofizei sau în marginea arcului vertebral. În aşa caz se recomandă extragerea acului şi repetarea puncţiei.

Dacă lichidul cefalorahidian nu pătrunde în ac, e necesar a schimba poziţia lui cu cîţiva milimetri anterior sau posterior şi a-l roti în jurul axului. La scurgerea lichidului impurificat cu sînge se constată cauza prezenţei lui – lezarea vaselor sau prezenţa lui în spaţiul subarahnoidian. Pentru aceasta lichidul se strînge consecutiv în 2–3 eprubete. Dacă hemoragia e provocată de lezarea vaselor în timpul puncţiei, pe parcursul scurgerii lichidului cefalorahidian, el treptat va dispare. În caz contrar, se repetă puncţia cu o vertebră mai sus sau mai jos. La hemoragia din spaţiile învelişurilor măduvei spinării, pe parcursul drenării lichidului cefalorahidian, ea nu diminuează, ci dimpotrivă, e în creştere.

Pentru examinare lichidul se strînge în pahar sau eprubetă gradată. Presiunea lichidului cefalorahidian se determină cu un manometru special, care se uneşte cu acul pentru puncţie. Dacă puncţia se efectuează cu scop terapeutic sau de anestezie, se elimină în prealabil cantitatea adecvată de lichid cefalorahidian.

După scoaterea acului, locul străpuns se badijonează cu alcool şi aplicăm pansament aseptic. Bolnavul e transportat în salon cu căruciorul şi i se prescrie repaus la pat pentru 3 zile.

Complicaţie posibilă – pătrunderea lobilor cerebelului în gaura occipitală şi comprimarea bulbului rahidian în caz de proces patologic cu sediul în fosa craniană posterioară. Pentru a evita această complicaţie e necesar a drena lichidul cefalorahidian încet, iar dacă starea pacientului se agravează – a suspenda puncţia.

INTERVENŢII CHIRURGICALE ÎN TRAUMATISMUL COLOANEI VERTEBRALE

Leziunile coloanei vertebrale se consideră cele mai grave traume ale aparatului locomotor. Mai mult de jumătate din fracturile ei sînt însoţite de lezarea măduvei spinării şi de mortalitate înaltă. La traume cu complicaţii ale coloanei vertebrale mortalitatea ajunge la 34% (B. A. Petrov).

Căile de acces operatorii pe formaţiunile anatomice ale coloanei vertebrale se împart în anterioare şi posterioare.

Operaţii în traumatismul vertebrelor cervicale. La cele mai simple manevre ortopedice se referă decompresia şi extensia vertebrelor. Decompresia coloanei vertebrale se efectuează imobi-

lizînd vertebrele cervicale cu corsete simple ghipsate sau ortopedice mobile. Extensia vertebrelor cervicale se realizează prin intermediul ansei Glisson.

Corporodeza după dischectomia totală. Indicaţii. Rupturi acute ale discurilor intervertebrale, osteohondroza intervertebrală cervicală cu prolabarea nucleului gelatinos al discului. Scopul intervenţiei e înlăturarea compresiei măduvei spinării.

Anestezia – narcoză intratraheală.

Poziţia bolnavului – pe spate, cu un pilier sub omoplaţi. Capul retropulsat şi puţin întors la dreapta. Această poziţie a capului se obţine prin intermediul extensiei transscheletice a oaselor bolţii craniene.

Calea de acces operatorie – incizia verticală pe marginea anterioară a muşchiului sternocleidomastoidian.

Tehnica operatorie. Se incizează pielea, ţesutul celular subcutanat, fascia superficială cu muşchiul pielos, apoi fascia proprie. Muşchii sternocleidomastoidian şi omohioidian se depărtează lateral. Fascia omoclaviculară se incizează medial de artera carotidă. Cu această manevră descoperim spaţiul dintre artera carotidă situată lateral şi formaţiunile anatomice mediale ale gîtului, situate interior. În profunzime se observă fascia prevertebrală subţire transparentă, lucioasă. Ea se incizează longitudinal coloanei vertebrale, abordăm faţa anterioară a corpurilor vertebrale cu discurile intervertebrale de la C_{II} pînă la T_I inclusiv.

La nivelul corespunzător se incizează în formă de „H" ligamentul longitudinal anterior şi partea anterioară a inelului fibros, cu ajutorul linguriţei sau chiuretei Folkmann se îndepărtează discul traumatizat. Se creează condiţii pentru constituirea anchilozei între corpurile vertebrelor limitrofe. După îndepărtarea discului, modulăm defectul cu dimensiunile pînă la 5 mm între corpurile vertebrelor, îndepărtînd placa compactă osoasă şi ţesutul spongios. Osteofitele se înlătură cu ajutorul penselor ciupitoare. Pregătim un autotransplant din creasta osului iliac şi îl aranjăm în defectul creat. Se suturează ligamentul longitudinal anterior, apoi plaga operatorie strat cu strat. Peste 6–8 zile se suspendează extensia transscheletică şi se aplică bandaj toracocranial pe 3–4 luni.

Spondilodeza anterioară a vertebrelor cervicale lezate. Indicaţii. Fracturi prin zdrobire, compresiune eschiloasă a corpurilor vertebrelor cervicale.

Anestezia – narcoză intratraheală.

Poziţia bolnavului – pe spate. Sub omoplaţi se pune o pernuţă plată din muşama cu înălţimea de 10–12 cm. Se efectuează extensia transscheletică de oasele bolţii craniene. Capul retropulsat şi întors la dreapta.

Calea de acces operatorie – incizie transversală pe una din plicele gîtului sau perpendiculară pe marginea anterointerioară a muşchiului sternocleidomastoidian. Se efectuează mai frecvent din stînga, dar e posibilă şi din dreapta.

Tehnica operatorie. Ligamentul longitudinal anterior se incizează în formă de „H". Îl separăm de pe faţa anterioară a corpului vertebrei fracturate şi de discurile învecinate cranial şi caudal. La leziuni recente, ligamentul longitudinal anterior se îmbibă cu sînge. Sub el deseori se acumulează cheaguri de sînge. Din vertebra lezată se elimină sîngele venos. Prin intermediul linguriţei pentru os şi a dălţii medicale se îndepărtează complet eschilele corpului vertebrei, detritul osos, rupturile discurilor intervertebrale cu excepţia porţiunilor lateroposterioare ale inelelor fibroase. În total din corpurile vertebrelor învecinate se înlătură pînă la 1/2 sau 3/4 din diametrul lor anteroposterior şi plăcile compacte de conectare cu limbul. De menţionat că porţiunile anterioare ale limbului se păstrează cu scopul de a reţine transplantul în defect. În defectul dreptunghiular se aranjează autotransplantul compact sau spongios de formă corespunzătoare. Ligamentul longitudinal anterior se fixează deasupra transplantului. Plaga se suturează strat cu strat. După 7–8 zile firele suturilor se îndepărtează şi extensia transscheletică se suspendează. Aplicăm bandaj ghipsat craniotoracal pe o perioadă de 3 luni.

Intervenţii operatorii în traumatismul vertebrelor toracice şi lombare lezate. Leziunile vertebrelor menţionate alcătuiesc 75,4% sau 3/4 din toate fracturile coloanei vertebrale (L. I. Ţivian). Mai frecvent fracturile vertebrelor se localizează în segmentele T_{XI-XII}, L_{I-II} – cele mai mobile ale coloanei vertebrale.

Spondilodeza anterioară a vertebrelor toracice lezate. Indicaţii. Fracturi închise necomplicate şi deschise (cu lezarea discului intervertebral) ale corpurilor vertebrelor toracice.

Anestezia – narcoză intratraheală.

Poziţia bolnavului – pe flancul stîng. Extremitatea superioară dreaptă ridicată în sus. Membrul inferior stîng flexat în articulaţiile coxofemurale şi ale genunchiului.

Calea de acces chirurgicală – transpleurală din dreapta. Lungimea inciziei depinde de nivelul lezării: la fracturile vertebrelor toracice inferioare – nivelul inciziei e coasta XI; toracice mijlocii – coasta VI.

Tehnica operatorie. Incizia pielii se face pe parcursul coastei corespunzătoare, de la linia paravertebrală pînă la cea axilară anterioară. Se secţionează coasta, se deschide cavitatea pleurală. Plămînul se deplasează spre hilul lui, descoperim faţa anterolaterală a vertebrelor toracice. Vertebra lezată se determină uşor, după înălţimea scăzută a peretelui ventral şi îngustarea discurilor intervertebrale. Deseori la aprecierea acestei leziuni ajută prezenţa hemoragiei subpleurale. După incizarea pleurei mediastinale, abordăm ligamentul longitudinal anterior. Separăm, ligaturăm şi secţionăm arterele şi venele intercostale, îndepărtăm lateral ramurile *n. splanchnicus major*. Incizăm vertical de-a lungul coloanei vertebrale ligamentul longitudinal anterior, apoi îl separăm de pe faţa anterioară a vertebrelor. Uneori se observă linia fracturii, unghiul fracturat, izolat anterocranian sau anterocaudal al corpului vertebrei. La rupturi ale inelului fibros sau ale plăcii osoase de conectare sub ligamentul longitudinal anterior se pot situa componentele discului intervertebral. Cu ajutorul osteotomului şi al penselor ciupitoare în corp sau în corpurile vertebrelor lezate, precum şi prin discurile traumate, se creează un defect în formă dreptunghiulară (fig. 193). Defectul creat e necesar să ocupe porţiunile subiacentă şi supraiacentă ale vertebrelor neafectate. În el se aranjează autotransplantul compactospongios modulat din osul tibial. Suturăm ligamentul longitudinal anterior şi pleura mediastinală. În planuri succesive se suturează plaga, lăsînd drenul din cauciuc unit cu aparatul de aspiraţie activă. Drenajul se îndepărtează peste 24 ore, firele suturilor – peste 8 zile. Bolnavul se aranjează pe pat ghipsat pe termen de 2,5—3 luni. La expirarea termenului se aplică corset pentru 4–6 luni.

Spondilodeza anterioară a corpurilor vertebrelor lombare în formă de substituţie parţială şi rezecţie. Indicaţie: fractura prin compresiune şi eschiloasă a corpului vertebrei lombare.

Anestezia – narcoză intratraheală combinată cu miorelaxante.

Căile de acces operatorii la vertebrele lombare pot fi anterioare şi posterioare. Calea de acces posterioară frecvent se realizează la intervenţia chirurgicală pe apofizele spinoase, transversale şi articulare, la fel pe arcurile vertebrelor lombare. Calea de acces lateroposterioară (lumbotransversectomia) e folosită des de chirurgii ftiziologi în spondilita tuberculoasă cu sediul în segmentul lombar. Căile de acces optime pe vertebrele lombare inferioare sînt: anterioară extraperitoneală, paramedială şi anterolaterală extraperitoneală după V. D. Ceaklin.

Tehnica operatorie. Utilizînd una din căile de acces ulterioare, abordăm corpul vertebrei şi discurile intervertebrale lezate. Cu elevatoarele plate introduse între ligamentul longitudinal anterior şi fascia prevertebrală, îndepărtăm şi protejăm vasele sanguine magistrale. Suturăm şi secţionăm picioruşul stîng al diafragmului în locul de inserţie la ligamentul longitudinal anterior sau la nivelul vertebrei L_{III}. Separăm, ligaturăm şi secţionăm două perechi de artere şi vene lombare care traversează ligamentul anterior. Incizăm ligamentul longitudinal anterior în formă de „H", separăm lamboul în dreapta. Cu pensa înlăturăm eschilele corpului vertebrei, cheagurile din fibrină, rupturile discurilor intervertebrale. După înlăturarea ţesuturilor lezate,

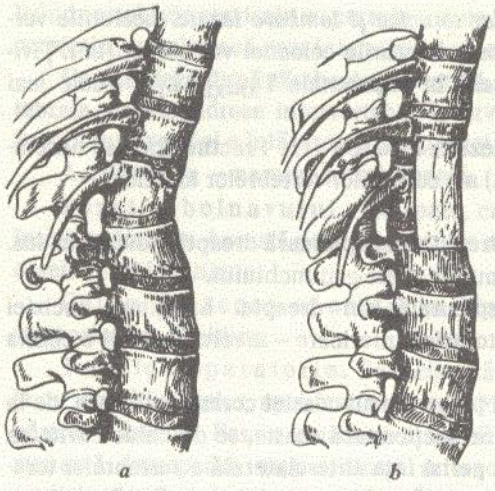

Fig. 193. Spondilodeza anterioară la fractura vertebrei T_{XII} în formă de rezecție parțială a corpului:
a — pînă la intervenția chirurgicală; *b* — după intervenție

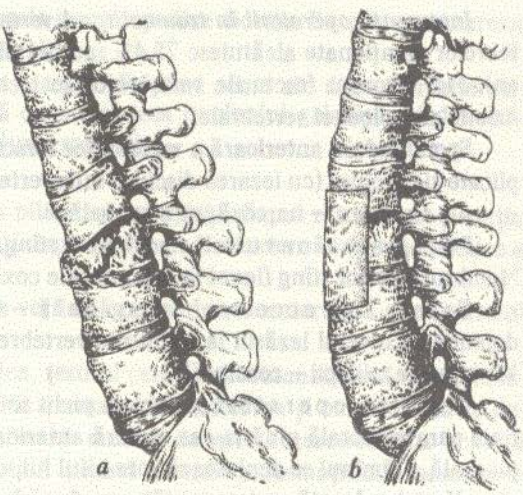

Fig. 194. Spondilodeza anterioară în fractura vertebrei L_{III} în formă de rezecție parțială și de substituție:
a — pînă la operație; *b* — după operație

creăm defectul dreptunghiular în care se aranjează autotransplantul (alotransplantul) modificat, pregătit din creasta osului iliac sau metafiza osului tibial (fig. 194). Lamboul ligamentului se aranjează la loc deasupra transplantului, fixăm picioruşul diafragmului. Plaga se suturează strat cu strat.

După operaţie bolnavul se aranjează rigid pentru 10–12 zile pe pat, apoi pe pat ghipsat, modulat după curburile fiziologice ale coloanei vertebrale pentru 3–4 luni şi în sfîrşit în corset ghipsat pentru 4–6 luni.

Tratamentul chirurgical în scolioză. Mai frecvent în tratamentul scoliozei se utilizează spondilodeza posterioară. Actualmente ea se practică în combinaţie cu metodele chirurgicale de corecţie a arcului scoliotic. La copii cu scolioză şi spondilolisteză* se utilizează spondilodeza posterioară, ca metodă de tratament chirurgical de sine stătător.

Spondilodeza posterioară după V. D. Ceaklin. Indicaţii. Scolioza evolutivă de gradele II–III, scolioza asociată cu spondilolisteza la maturi cu simptome de osteohondroză intervertebrală şi dureri persistente în coloana vertebrală, scolioza paralitică răspîndită cu muşchii paralizaţi ai spatelui şi peretelui abdominal, cu deformaţie pregnantă a coloanei vertebrale şi a cutiei toracice.

Anestezia – narcoză intratraheală asociată cu miorelaxante.

Poziţia bolnavului – pe abdomen.

Tehnica operatorie. Pe linia mediană, deasupra vîrfurilor apofizelor spinoase, se practică o incizie cu lungimea de 20 cm. Abordăm apofizele spinoase, efectuăm „avivarea" profundă a lor şi a arcurilor vertebrale, înlăturînd cu dalta stratul osos cortical. Rezecăm apofizele transversale ale vertebrelor lombare. Scheletarea se începe cu vertebrele normale, apoi se trece pe faţa concavă a deformaţiei. E necesar ca loja osoasă a grefonului să ocupe tot arcul curburii şi segmentul de trecere a coloanei vertebrale.

---

* Spondilolisteză – deplasarea în anterior a vertebrei (foarte rar în posterior) faţă de vertebra subiacentă.

Ca material folosim autotransplant (alotransplant) croit din osul tibial fără periost cu ţesutul spongios şi endost de lungimea lojei. Grefonul se aranjează pe arcurile şi articulaţiile intervertebrale, capetele lui se fixează în apofizele spinoase ale vertebrelor subiacentă lombară şi supraicentă toracică. Spaţiile dintre transplant şi arcurile vertebrale se umplu cu rumeguş de os. Fixaţia grefonului constă în comprimarea intimă a lui în lojă. Deasupra lui se aranjează porţiunile secţionate ale apofizelor spinoase şi ale arcurilor vertebrale. Porţiunile rămase ale apofizelor se secţionează cu osteotomul şi se înclină deasupra transplantului, apoi se consolidează aplicînd suturi prin muşchi şi resturile ligamentelor interspinale. Plaga se suturează strat cu strat. Bolnavul se aranjează pe pat rigid, apoi pentru 3–4 luni – pe pat special ghipsat şi în sfîrşit pentru 10–12 luni – în corset mobil.

Laminectomia *(laminectomia)*

Tehnica operatorie a fost elaborată şi propusă de Gorslei (1887) şi A. P. Sobolevski (1889). Operaţia constă în deschiderea canalului vertebral prin îndepărtarea fragmentelor osoase ale vertebrelor care constituie peretele lui posterior. Scopul esenţial al intervenţiei chirurgicale e decompresia măduvei spinării.

Indicaţii. Leziuni închise şi deschise ale coloanei vertebrale cu sindromul comprimării măduvei spinării, tumori ale măduvei spinării şi învelişurilor ei, varicoza venelor spaţiului epidural, epidurita, arahnoidita spinală etc.

Poziţia bolnavului – pe abdomen sau pe flancul drept. Poziţia culcat pe abdomen e deosebit de comodă la operaţii pe vertebrele cervicale; capul în aşa cazuri se aranjează pe o consolă specială.

Anestezia – locală infiltrativă (fig. 195). Actualmente, mai frecvent se utilizează narcoza, îndeosebi la operaţii în rădăcinile măduvei spinării.

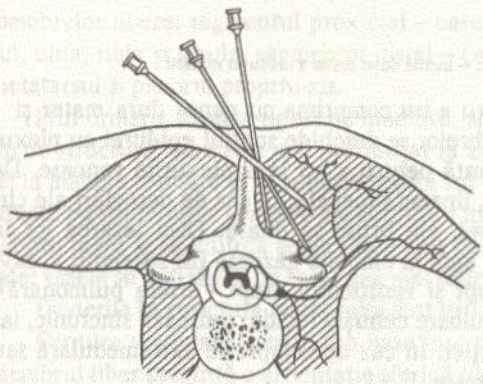

Fig. 195. Schema anesteziei locale paravertebrale în laminectomie

Tehnica operatorie. Incizia pielii se practică pe linia apofizelor spinoase, care în prealibil e indicată cu soluţie de albastru de metilen 1% sau nitrat de argint 10%. Lungimea inciziei trebuie să cuprindă o vertebră mai sus şi alta mai jos de limita de deschidere a canalului vertebral. După incizia pielii, a ţesutului celular subcutanat, fasciei superficiale, pînă la vîrful apofizelor spinoase, marginile plăgii se desfac şi scheletăm apofizele spinoase (fig. 196). Hemostaza se efectuează prin ligatura vaselor mari şi tamponadă cu tampoane de tifon umezit în soluţie izotonică de natriu clorid. Se separă muşchii din ambele părţi. Scheletarea se poate realiza cu bisturiul electric. În aşa caz, operaţia decurge cu hemoragie minimă. Apofizele spinoase se rezecă la bază cu pensa ciupitoare Liston, apoi se elimină împreună cu aparatul ligamentar (fig. 197, *a*).

Marginile plăgii se izolează cu şerveţele de tifon umezite cu soluţie caldă de natriu clorid. În plagă se introduc depărtătoare şi scheletăm arcurile vertebrelor. Cu ajutorul pensei Liuer se secţionează pînă la apofizele articulare (fig. 197 *b, c*). Nu se recomandă rezecţia lor mai lateral, deoarece se pot leza venele, iar la secţionarea arcurilor cervicale – arterele vertebrale. La

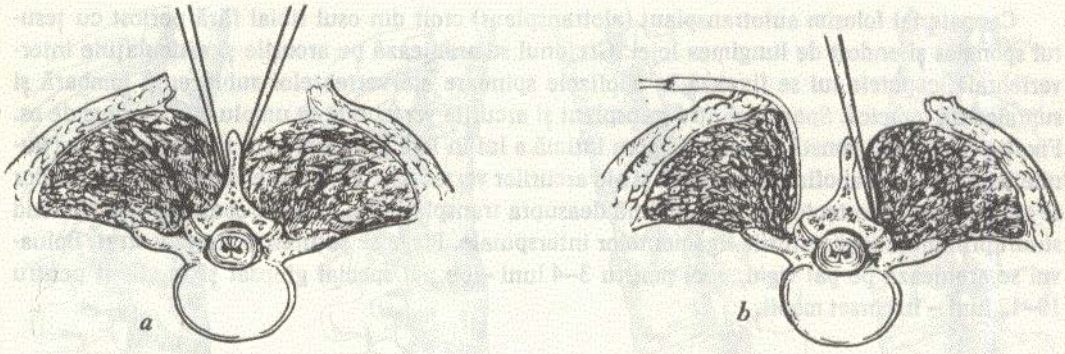

Fig. 196. Schema de scheletare a apofizei spinoase *(a)* şi a arcului vertebral *(b)* la laminectomie

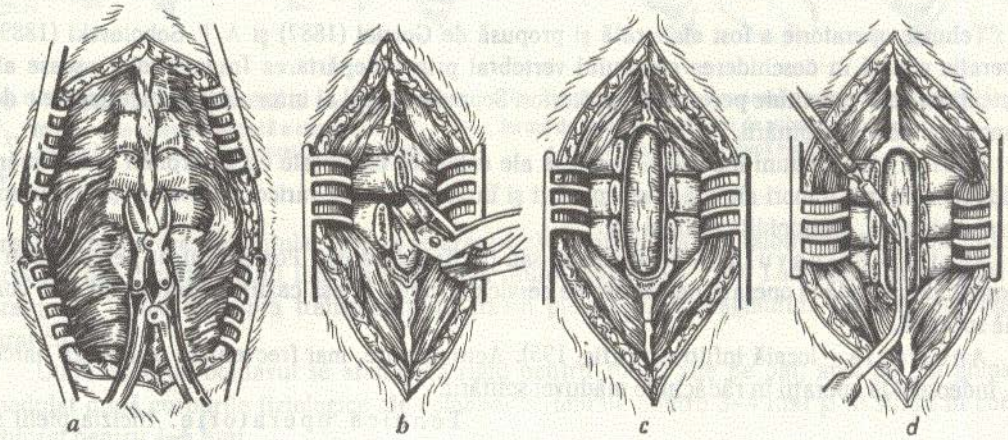

Fig. 197. Laminectomia:
a — rezecţia apofizelor spinoase; *b, c* — rezecţia arcurilor vertebrelor; *d* — incizia durei mater a măduvei spinării

rezecţia arcurilor se cere o atenţie deosebită pentru a nu comprima cu pensa dura mater şi măduva spinării. După îndepărtarea arcurilor vertebrelor se deschide spaţiul epidural cu plexurile venoase. Ţesutul celular se separă pe cale boantă pentru a nu leza plexurile venoase. De menţionat că ele sînt fixate de ţesut şi nu se reduc, lipsesc supapele. În caz de dereglări ale circulaţiei sanguine venoase la comprimarea măduvei, ele brusc se dilată. Deci lezarea lor la laminectomie poate duce la hemoragie abundentă, apoi la embolie gazoasă (în sistemul: *v. azygos et v. hemiazygos* – *v. cava superior* – atriul drept şi ventriculul drept – artera pulmonară). În absenţa schimbărilor patologice dura mater are culoare cenuşie lucidă, pulsează sincronic, iar în ritm schimbat pulsează adecvat cu actul respiraţiei. În caz de compresie extramedulară sau extradurală dura mater e tensionată, pulsaţia ei lipseşte.

Incizia durei mater trebuie să fie econoamă, ocolind vasele (fig. 197, *d*). La necesitatea de a prelungi incizia, ea se continuă pe sonda canelată , dar nu trebuie să ajungă cu 0,5 cm pînă la arcurile intacte ale vertebrelor în sus şi în jos de unghiurile plăgii. De regulă dura mater se suturează etanş în surjet. Pentru a evita licvoreea, se aplică sutura maxim ermetică şi cu o deosebită atenţie se suturează unghiurile inciziei. La defecte mari ale durei mater se recomandă plastia cu membrană de fibrină sau amniotică sau cu alte materiale.

În ţesuturile moi se aplică patru planuri de suturi şi plaga operatorie, de regulă, se suturează etanş. Primul rînd de suturi se aplică în muşchii longitudinali ai spatelui, al doilea – în muşchii superficiali, al treilea – în fascie, al patrulea – în muşchi.

Capitolul 15

ANATOMIA TOPOGRAFICĂ A MEMBRULUI SUPERIOR

În lucrarea „Rolul muncii în procesul transformării maimuţei în om" F. Engels a constatat că factorul de bază în procesul formării omului îi aparţine muncii. Esenţa teoriei lui Engels constă în următoarele. Multe milenii în urmă, pe continentul care în prezent este scufundat în Oceanul Indian, trăia o rasă de maimuţe bine dezvoltată, asemănătoare omului. O dată cu schimbarea condiţiilor şi formelor de trai, trecînd la viaţa terestră, eliberînd membrele anterioare pentru funcţii noi şi asimilînd mersul vertical, a început procesul de trecere de la maimuţă la om. În procesul muncii membrele superioare s-au acomodat la înfăptuirea operaţiilor noi, mult mai grele. Mîna a devenit liberă şi putea asimila capacităţi noi. Flexibilitatea pe care a căpătat-o în timpul practicii se transmitea din generaţie în generaţie. Datorită muncii mîna a ajuns puterea vrăjitoriei în lucrările lui Rafael, statuile lui Torvaldsen, muzica lui Paganini.

Conform acestei teorii, membrele superioare şi inferioare au asemănări comune, şi totodată diferă prin funcţiile ce le îndeplinesc. Asemănarea membrelor constă în structura lor. Drept verigă de legătură a membrelor cu trunchiul servesc oasele late, care formează centura toracică şi cea pelviană. În centura scapulară acestea sînt scapula, clavicula şi procesul coracoid al scapulei (la vertebratele inferioare – un os numit *coracoid).* În centura pelviană intră *os coxae, os sacrum* şi *os coccygis.*

La toate vertebratele, începînd cu amfibiile, există un tip comun al structurii scheletului membrelor libere: segmentul proximal – oasele humeral şi femural, segmentul mijlociu – radiusul, ulna, tibia şi fibula, segmentul distal – carpul, metacarpul şi mîna propriu-zisă, cît şi tarsul, metatarsul şi piciorul propriu-zis.

Prin urmare, diverse tipuri de membre, adaptate să îndeplinească diferite funcţii, au acelaşi tip de structură, care este mai pronunţat la embrioni. Chiar şi structura sistemului vascular e la fel la ambele membre şi se supune legilor lui P. F. Lesgaft. Ele sînt următoarele: vasele mari sînt situate pe suprafeţele concave ale corpului; în regiunile unde există un singur os trece un vas de calibru mare şi se bifurcă acolo unde sînt două oase; în jurul articulaţiilor vasele formează reţele; vasele se îndreaptă pe calea cea mai scurtă spre ţesuturi şi organe.

Devierile în structura membrelor sînt următoarele.

Centura scapulară constă din oase mai mici şi mai subţiri, articulaţia umărului ce uneşte membrul liber prezintă o articulaţie sferică tipică destul de mobilă. Mişcările în ea se înfăptuiesc în jurul a trei axe: frontală, sagitală şi verticală. Pot fi îndeplinite şi mişcări de rotaţie *(circumductio).*

Centura pelviană constă din osul pelvian par *(os coxae),* osul sacral şi coccigeu care au funcţiile de mişcare şi sprijin şi susţin greutatea porţiunilor superioare ale corpului. De aceea osul pelvian e format din trei oase *(ilium, ischium* şi *pubis),* care împreună formează o sinostoză. Mobilitatea oaselor bazinului este mică (4–10°).

În procesul dezvoltării s-au produs modificări esenţiale în porţiunile distale ale membrelor. Oasele carpului sînt mici, situate în două rînduri, fiecare fiind constituit din patru oase. Meta-

carpul este format din cinci oase tubulare, falangele degetelor sînt alungite. La degetul întîi a apărut capacitatea de opoziţie celorlalte degete. Tarsul este format din oase măşcate, scurte. Această structură este cauzată de funcţia de sprijin a acestor oase. Cele mai mari dimensiuni le are osul calcaneu, extins în direcţie anteroposterioară şi îngroşat în regiunea posterioară în formă de *tuber calcaneum.* Oasele metatarsului şi degetele sînt reprezentate prin oase tubulare, care se disting de oasele mîinii prin dimensiuni mici.

A suferit schimbări şi aparatul neuromuscular al membrelor. Pe membrul superior s-au dezvoltat muşchii pronatori *(m. pronator quadratus, m. pronator teres),* supinatori, în regiunea mîinii propriu-zise – *m. opponens pollicis* şi *m. opponens digiti minimi.*

Practica şi dezvoltarea sistemului II de semnalizare au contribuit la aceea că membrul toracic, în special mîna,a devenit un organ al muncii şi o sursă de comunicaţie (gesticularea).

Membrul superior este constituit din centura toracică şi membrul liber. Centura toracică, denumită de unii autori umăr, include patru regiuni (infraclaviculară, deltoidiană, scapulară şi axilară). Membrul liber superior include următoarele regiuni: regiunea brahială (anterioară şi posterioară), regiunea cubitală (anterioară şi posterioară); regiunea antebraţului (anterioară şi posterioară) şi regiunea mîinii propriu-zise, care include regiunile: carpiană *(regio carpi),* metacarpiană *(metacarpus)* şi digitală *(digiti).* Se disting, la fel, regiunile palmară şi dorsală. Corespunzător regiunilor se formează articulaţiile: humerală *(articulatio humari),* cubitală *(articulatio cubiti),* radiocarpală *(articulatio radiocarpea).*

Vascularizaţia arterială a membrului superior se realizează de *a. subclavia,* refluxul venos are loc în vena subclaviculară *(v. subclavia).*

Inervaţia – din plexul brahial *(plexus brachialis).*

Circulaţia limfatică eferentă – în ganglionii limfatici axilari *(nodi lymphatici axillares).*

REGIUNEA SUBCLAVICULARĂ *(REGIO INFRACLAVICULARIS)*

Limitele. Regiunea în partea superioară este limitată de claviculă, în cea inferioară – de linia orizontală care trece prin coasta a treia (la femei – limita de sus a glandei mamare), medial – de marginea sternului, lateral – de marginea anterioară a muşchiului deltoid.

Straturile. *Pielea* cu *ţesutul subcutanat, fascia superficială,* care poate servi ca teacă pentru unele prelungiri ale muşchiului pielos al gîtului. Urmează *fascia pectorală (fascia pectoralis),* care formează o teacă pentru muşchiul pectoral mare *(m. pectoralis major)* şi prin intermediul prelungirilor în profunzime îl divide în trei părţi: claviculară *(pars clavicularis),* sternocostală *(pars sternocostalis)* şi abdominală *(pars abdominalis).* Între muşchiul pectoral mare (medial), claviculă (superior) şi muşchiul deltoid (lateral) se află o adîncitură în formă de triunghi *(trigonum deltoidopectorale),* în care este situată vena subcutanată laterală a membrului toracic *(v. cephalica),* ce se scurge în vena axilară sau în alte variante în vena subclaviculară (fig. 198). Mai profund de muşchiul pectoral mare este situat muşchiul pectoral mic *(m. pectoralis minor),* iar între ei se află un strat de ţesut conjunctiv lax, în care se situează artera toracoacromială *(a. toracoacromialis)* cu vena omonimă, cît şi nervii pectorali medial şi lateral *(nn. pectoralis medialis et lateralis)* – ramuri din plexul brahial. Deasupra muşchiului pectoral mic e situată fascia profundă toracică, care constituie o teacă pentru pectoralul mic şi poartă denumirea de fascia clavipectorală *(fascia clavipectoralis).* Ea se inserează pe claviculă, apofiza acromială a scapulei şi coastele superioare. Între suprafaţa posterioară a pectoralului mic şi foiţa profundă a fasciei

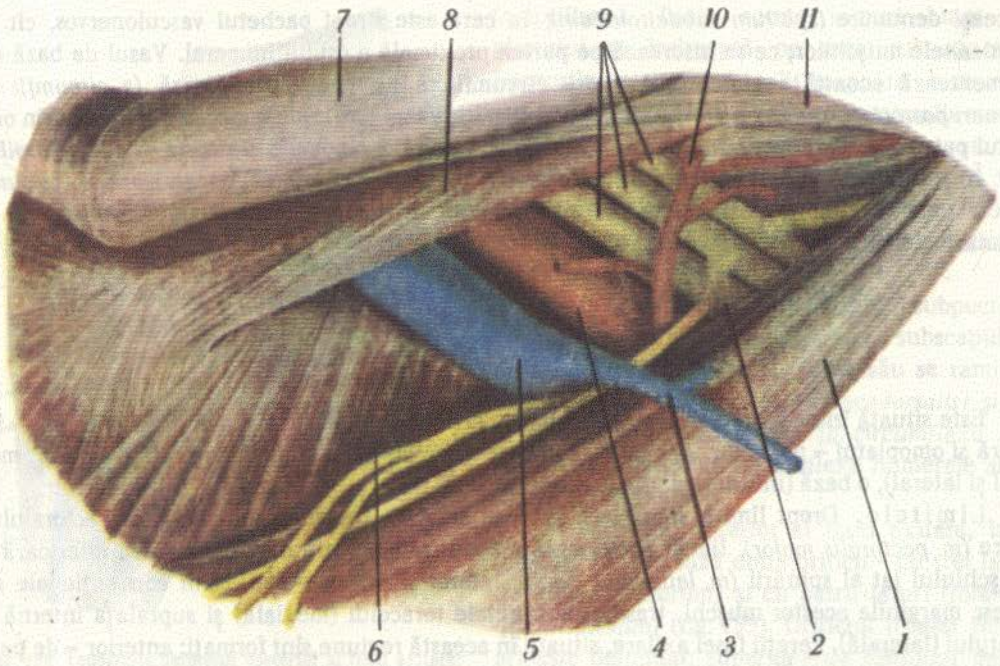

Fig. 198. Topografia regiunii subclaviculare:

1 — m. pectoralis minor; 2 — nn. thoracici; 3 — v. cephalica; 4 — a. axillaris; 5 — v. axillaris; 6 — rr. pectorales; 7 — clavicula; 8 — m. subclavius; 9 — plexus brachialis; 10 — a. thoracoacromialis; 11 — fascia clavipectoralis

clavipectorale se formează încă un strat de ţesut adipos – stratul de ţesut celuloadipos subpectoral profund. Fascia clavipectorală se extinde în regiunea axilară, formînd un ligament suspensor – *lig. suspensorius axillae.* Pentru a aprecia topografia pachetului vasculonervos a membrului toracic, în regiunea subclaviculară distingem trei triunghiuri, care se proiectează pe peretele anterior al fosei axilare. Triunghiul clavipectoral *(trigonum clavipectorale)* are ca limite: superior – clavicula şi *m. subclavius,* inferior – marginea de sus a pectoralului mic, medial – marginea osului stern. Triunghiului pectoral *(trigonum pectorale)* îi corespund limitele pectoralului mic. Triunghiul subpectoral *(trigonum subpectorale)* se extinde de la marginea inferioară a pectoralului mic – superior, pînă la marginea liberă a pectoralului mare – inferior, lateral este limitat de marginea liberă a deltoidului. În triunghiul clavipectoral pachetul vasculonervos al membrului superior, parţial situat sub claviculă, este prezentat de vena subclaviculară *(v. subclavia),* situată cel mai medial, artera subclaviculară *(a. subclavia),* dispusă lateral de venă şi plexul brahial *(pl. brachialis).* Acest plex se află lateral şi profund de vase şi, apoi, trecînd în regiunea axilară, suferă unele modificări topografice în triunghiurile pectoral şi subpectoral.

REGIUNEA DELTOIDIANĂ *(REGIO DELTOIDEA)*

Regiunea deltoidiană corespunde limitelor muşchiului deltoid. Forma ei aminteşte un triunghi cu vîrful îndreptat în jos şi lateral. Straturile sînt reprezentate de piele, ţesutul subcutanat, fascia superficială, apoi de fascia proprie a deltoidului, care formînd teacă pentru acest muşchi, pătrunde în profunzime prin fibrele lui. Sub muşchi se află spaţiul de ţesut adipos cu

aceeaşi denumire *(spatium subdeltoideum)*, în care este situat pachetul vasculonervos, cît şi tendoanele muşchilor, ce se inserează pe partea proximală a osului humeral. Vasul de bază ce alimentează această regiune este artera circumflexă humerală posterioară *(a. circumflexa humeri posterior)*, ramura arterei axilare *(a. axilaris)*. Vasul pătrunde în această regiune prin orificiul patrulater *(foramen quadrilaterum)* împreună cu vena omonimă şi nervul axilar *(n. axillaris)*. În spaţiul subdeltoidian mai pătrunde artera circumflexă humerală anterioară *(a. circumflexa humeri anterior)*, care începe din aceeaşi sursă, înconjoară din anterior colul humeral şi se anastomozează cu artera posterioară.

REGIUNEA AXILARĂ *(REGIO AXILLARIS)*

Este situată între peretele costal – înăuntru, articulaţia umărului superior, humerusul – în afară şi omoplatul – posterior. Are forma unei piramide cu patru pereţi (anterior, posterior, medial şi lateral), o bază (inferior) şi un vîrf (superior).

Limitele. Drept limită anterioară a bazei serveşte marginea inferioară a pectoralului mare *(m. pectoralis major)*, limita posterioară a bazei este constituită de marginea inferioară a muşchiului lat al spinării *(m. latissimus dorsi)*, lateral şi medial – două linii convenţionale ce unesc marginile acestor muşchi, trasate pe peretele toracelui (medială) şi suprafaţa internă a braţului (laterală). Pereţii fosei axilare, situate în această regiune,sînt formaţi: anterior – de pectoralul mic şi pectoralul mare, posterior – de muşchiul lat al spinării, muşchii rotunzi mare şi mic *(m. teres major et m. teres minor)*, muşchiul subscapular *(m. subscapularis)*, medial – de peretele toracelui pînă la coasta IV împreună cu muşchiul dinţat anterior *(m. serratus anterior)*, lateral – de osul humeral cu muşchii ce se inserează aici – coracobrahial *(m. coracobrachialis)* şi de capul scurt al bicepsului *(caput breve m. bicipitis brachii)*.

Straturile. Pielea este acoperită de un strat pilos, conţine o cantitate mare de glande sebacee, sudoripare şi apocrine. În cazul inflamaţiilor lor apar furuncule şi hidrodenite. *Ţesutul subcutanat* e slab pronunţat. Fascia proprie *(fascia axillaris)* este mai compactă la marginea fosei axilare şi mai subţiată în centru. Cavitatea axilară *(cavum axillare)* conţine ţesut adipos în care se află vase, nervi şi ganglioni limfatici.

Triunghiurile. Pentru a concretiza topografia elementelor fosei axilare, o împărţim în trei triunghiuri, de care s-a vorbit mai sus. În *triunghiul clavipectoral* elementele pachetului vasculonervos sînt aşezate în felul următor: medial – vena axilară, lateral de ea – artera axilară, lateral de arteră – plexul brahial. În *triunghiul pectoral* plexul brahial se divide în trei fascicule: medial *(fasciculus medialis)*, lateral *(fasciculus lateralis)* şi posterior *(fasciculus posterior)*, care înconjoară artera axilară din trei părţi în aşa fel, încît fasciculul medial este situat între artera axilară şi venă. În acest triunghi de la artera axilară porneşte artera toracică laterală *(a. thoracica lateralis)*. Aici se află şi nervul toracic lung *(n. thoracicus longus)*, care începe din porţiunea supraclaviculară a plexului brahial.

În *triunghiul subpectoral (trigonum subpectorale)*, medial, la fel ca şi în cele două precedente, se află vena axilară, iar lateral – artera axilară înconjurată de nervii ce îşi iau începutul din fasciculele plexului brahial. Anterior trece nervul median *(n. medianus)*, care porneşte cu două rădăcini din fasciculele medial şi lateral. Lateral de arteră trece nervul musculocutanat *(n. musculocutaneus)*, ce începe din fasciculul lateral şi se îndreaptă spre braţ, străpungînd muşchiul coracobrahial. Medial de arteră trec nervul ulnar *(n. ulnaris)*, nervul cutanat medial al antebraţului *(n. cutaneus antebrachii medialis)* şi nervul cutanat medial al braţului *(n. cutaneus brachii medialis)*. Posterior de arteră sînt situaţi nervul radial *(n. radialis)* şi nervul axilar

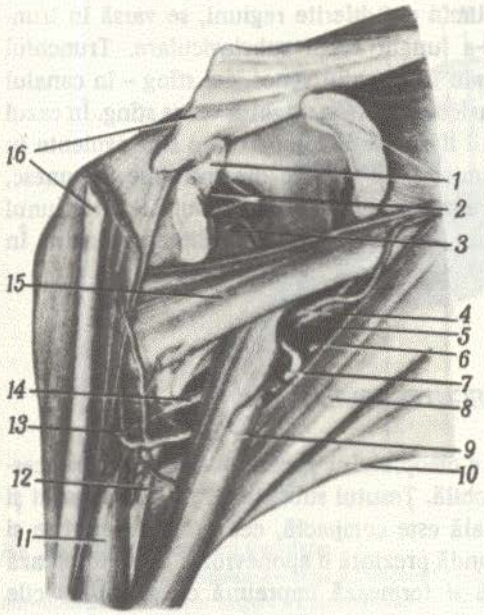

Fig. 199. Topografia peretelui posterior al fosei axilare: *1* — *m. infraspinatus; 2* — *n. supraspinatus; 3* — anastomoza dintre *a. circumflexa scapulae* şi *a. scapularis descendens; 4* — *a. circumflexa scapulae; 5* — *m. subscapularis; 6* — *a. thoracodorsalis; 7* — *a. subscapularis; 8* — *m. teres major; 9* — *caput longum m. tricipitis brachii; 10* — *m. latissimus dorsi; 11* — *caput laterale m. tricipitis brachii, 12* — *humerus; 13* — *a. circumflexa humeri posterior; 14* — *n. axillaris; 15* — *m. teres minor; 16* — *m. deltoideus*

(n. axillaris). Toate aceste ramuri lungi ale plexului se îndreaptă pe membrul superior. Ramurile scurte *(n. dorsalis scapulae, n. thoracicus longus, n. subscapularis, nn. pectoralis medialis et lateralis, n. subclavius, nn. subscapulares),* de asemenea şi *n. axillaris,* care este cea mai groasă ramură dintre ramurile scurte ale plexului brahial, inervează muşchii umărului şi articulaţia humerală.

De la artera axilară în triunghiul subpectoral pornesc următoarele ramuri: artera subscapulară *(a. subscapularis),* care la rîndul său se ramifică în artera toracodorsală *(a. thoracodorsalis)* şi artera circumflexă scapulară *(a. circumflexa scapulae),* cît şi arterele circumflexe humerale anterioară şi posterioară.

Pe peretele posterior al fosei axilare, între muşchi, se formează două orificii – cu trei laturi *(foramen trilaterum)* şi cu patru laturi *(foramen quadrilaterum)* (fig. 199). Orificiul trilater (medial) este delimitat: superior – de rotundul mic şi subscapular, inferior – de rotundul mare, lateral – de capul lung al tricepsului brahial *(caput longum m. tricipitis brachii).* Prin acest orificiu trece artera circumflexă a scapulei.

Orificiul patrulater (lateral) este delimitat: superior de rotundul mic şi subscapular, inferior – de rotundul mare, medial – de capul lung al tricepsului brahial, lateral – de colul osului humeral. Prin el trec nervul axilar, care inervează rotundul mic, deltoidul şi articulaţia humerală şi, de asemenea, artera circumflexă humerală posterioară.

Ganglionii limfatici ai regiunii axilare *(nodi lymphatici axillares)* sînt împărţiţi în cinci grupe.

Ganglionii limfatici apicali *(nodi lymphatici apicales)* sînt situaţi în triunghiul clavipectoral şi adună limfa de la alţi ganglioni limfatici axilari şi parţial de la glanda mamară. Vasele lor eferente sînt legate cu ganglionii limfatici supraclaviculari superficiali şi profunzi.

Ganglionii limfatici centrali *(nodi lymphatici centrales)* sînt situaţi în centrul ţesutului adipos al fosei axilare. Ei primesc limfa din ganglionii limfatici superficiali ai membrului superior, ai toracelui şi de la o parte din ganglionii limfatici ai glandei mamare.

Ganglionii limfatici laterali *(nodi lymphatici laterales)* sînt situaţi la peretele lateral al fosei axilare şi primesc limfa de la membrul toracic şi glanda mamară.

Ganglionii limfatici pectorali *(nodi lymphatici pectorales)* sînt aşezaţi pe peretele medial al fosei axilare şi înconjoară artera toracică laterală. Colectează limfa de pe peretele anterolateral al toracelui şi abdomenului, cît şi de la glanda mamară.

Ganglionii limfatici subscapulari *(nodi lymphatici subscapulares)* sînt situaţi pe peretele posterior al fosei axilare, pe parcursul vaselor subscapulare şi primesc limfa din regiunea scapulară şi de la articulaţia humerală.

Toţi aceşti ganglioni limfatici, care colectează limfa din diferite regiuni, se varsă în trunchiul subclavicular *(truncus subclavius),* situat de-a lungul venei subclaviculare. Trunchiul subclavicular drept se varsă în vena subclaviculară sau în unghiul venos, cel stîng – în canalul toracic *(ductus thoracicus)* sau separat în vena subclaviculară, ori în unghiul venos stîng. În cazul cancerului glandei mamare metastazele în ganglionii limfatici ai fosei axilare sînt evidente în 70–80%. O dată cu creşterea tumorii, ganglionii limfatici îşi măresc dimensiunile, se unesc, formînd un conglomerat de consistenţă densă. O mare importanţă are ganglionul Zorghius (unul sau cîţiva ganglioni limfatici), localizat la nivelul coastei III sub marginea pectoralului mare. În multe cazuri numai el este metastazat de tumoare.

REGIUNEA SCAPULARĂ *(REGIO SCAPULARIS)*

Regiunea scapulară se află pe faţa posterioară a omoplatului şi corespunde limitelor acestuia. Pielea în această regiune este groasă, puţin mobilă. Ţesutul subcutanat nu e pronunţat şi este străpuns de fibreconjunctive. Fascia superficială este compactă, cea proprie – subţire şi acoperă muşchii trapez şi lat ai spatelui. Fascia profundă prezintă o aponevroză. Ea se inserează pe marginile foselor supraspinoasă şi infraspinoasă şi formează împreună cu scapula tecile osteofibroase, în care sînt situaţi muşchii cu acelaşi nume – *m. supraspinatus* şi *m. infraspinatus.* Ambii muşchi sînt alimentaţi de artera suprascapulară, care porneşte din trunchiul tireocervical al arterei subclaviculare şi sînt inervaţi de nervul suprascapular din plexul brahial. În partea anterioară a omoplatului se află fosa subscapulară care conţine muşchiul subscapular. Vascularizaţia muşchiului se realizează de artera subscapulară, inervaţia – de nervul omonim.

ARTICULAŢIA HUMERALĂ *(ARTICULATIO HUMERI)*

Articulaţia humerală e formată de capătul osului humeral *(caput humeri)* şi foseta articulară a scapulei *(cavitas glenoidalis scapulae)* (fig. 200). Foseta este înconjurată de un ţesut cartilaginos *(labrum glenoidale),* care măreşte volumul fosetei şi micşorează forţa de frecare dintre aceste două suprafeţe în timpul mişcărilor. Mai sus de articulaţie se află o cupolă *(fornix),* formată de procesele coracoid şi acromial ale scapulei, unite prin *lig. coracoacromiale.* Bursa articulară se extinde de la marginea fosetei articulare a scapulei, acoperă capul humerusului şi se inserează pe colul lui anatomic. Capsula articulară este susţinută de cîteva ligamente. Ligamentul de bază – *lig. coracohumerale* – începe la baza apofizei coracoide a scapulei şi se îndreaptă spre tuberculul mare al humerusului. Celelalte ligamente *(ligg. glenohumeralia)* prezintă nişte porţiuni îngroşate ale capsulei articulare, amplasate superior *(lig. glenohumerale superius),* interior *(lig. glinohumerale medius)* şi inferior *(lig. glinohumerale inferior)* de articulaţie. Ele se inserează de colul anatomic al humerusului şi de buza articulară *(labium glenoidale).*

În afară de aparatul ligamentar, articulaţia humerală este consolidată de muşchii adiacenţi: din anterior şi medial – *m. subscapularis, m. coracobrachialis,* capătul scurt al bicepsului, pectoralul mare; din posterior – *m. supraspinatus, m. infraspinatus* şi *teres minor;* din extern – *m. deltoideus* sub care e situat tendonul capului lung al bicepsului. Partea medială de jos a capsulei articulare nu este susţinută de muşchi, de aceea luxaţiile în articulaţia umărului, de obicei, sînt în direcţia fosei axilare (luxaţii axilare).

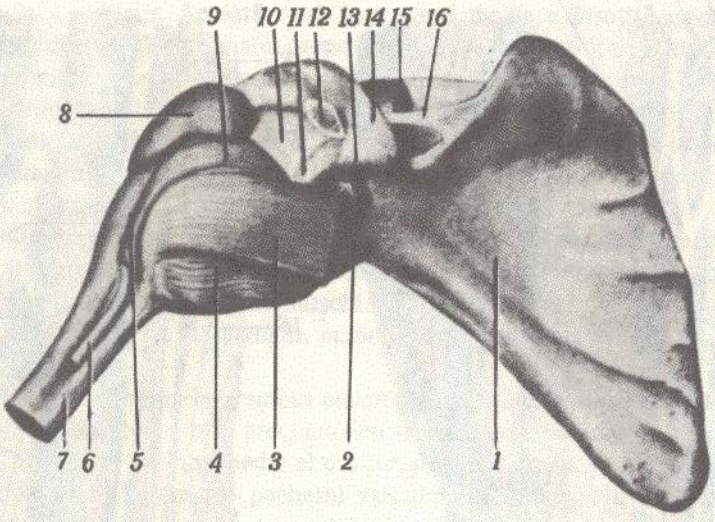

Fig. 200. Topografia centurii scapulare:

1 — fascies costalis scapulae; 2 — bursa subtendinea; 3 — m. subscapularis; 4, 9 — capsula articulationis humeri; 5 — vagina synovialis intertubercularis; 6 — caput longum m. bicipitis brachii; 7 — humerus; 8 — bursa subdeltoidea; 10 — lig. coracoacromiale; 11 — procesus coracoideus; 12 — clavicula; 13 — lig. trapezoideum; 14 — lig. conoideum; 15 — m. supraspinatus; 16 — lig. transversum scapulae superius

În apropierea articulaţiei se află bursele sinoviale *(bursae sinoviales):* bursa subdeltoidiană *(b. subdeltoidea)* şi bursa subtendinee a muşchiului subscapular *(bursa subtendinea m. subscapularis),* care comunică cu cavitatea articulaţiei şi mai poartă denumirea de recesul subscapular *(recessus subscapularis).* În afară de acest reces, bursa sinovială mai formează două: axilar *(recessus axillaris),* dispus în porţiunea inferioară a articulaţiei, şi intertubercular *(vagina synovialis intertubercularis),* care este teaca sinovială a tendonului capului lung al bicepsului. Ambele contribuie la lărgirea cavităţii articulaţiei. Capsula sinovială în regiunea receselor sinoviale este mai slabă şi în caz de inflamaţie purulentă, puroiul poate străbate regiunile limitrofe.

Vascularizaţia articulaţiei umărului se realizează de *a. circumflexa humeri anterior, a. circumflexa humeri posterior, a. thoracoacromialis* (din *a. axillaris).* Refluxul venos se realizează prin venele omonime, care se varsă în *v. axillaris.*

Inervaţia se realizează de *n. axillaris* şi *n. suprascapularis.*

REGIUNEA BRAHIALĂ *(REGIO BRACHII)*

Limitele. Superioară – linia ce uneşte pe umăr marginile inferioare ale pectoralului mic şi muşchiului lat al spinării, inferioară – linia care trece cu 2 cm mai sus de epicondilii osului humeral. Pe piele în regiunea marginilor bicepsului se observă bine două şanţuri – *sulcus bicipitalis lateralis et medialis.* Ele despart grupa anterioară de muşchi ai braţului de cea posterioară. Şanţul medial este mai adînc şi serveşte drept pat pentru pachetul vasculonervos.

Regiunea anterioară *(regio brachii anterior).* Straturile. *Pielea* este subţire şi mobilă. Stratul subcutanat conţine vase şi nervi. În *sulcus bicipitalis lateralis* este situată vena laterală subcutanată a membrului superior *(v. cephalica),* care se scurge în vena axilară (fig. 201). În *sulcus bicipitalis medialis* este situată vena medială subcutanată *(v. basilica),* care se scurge în

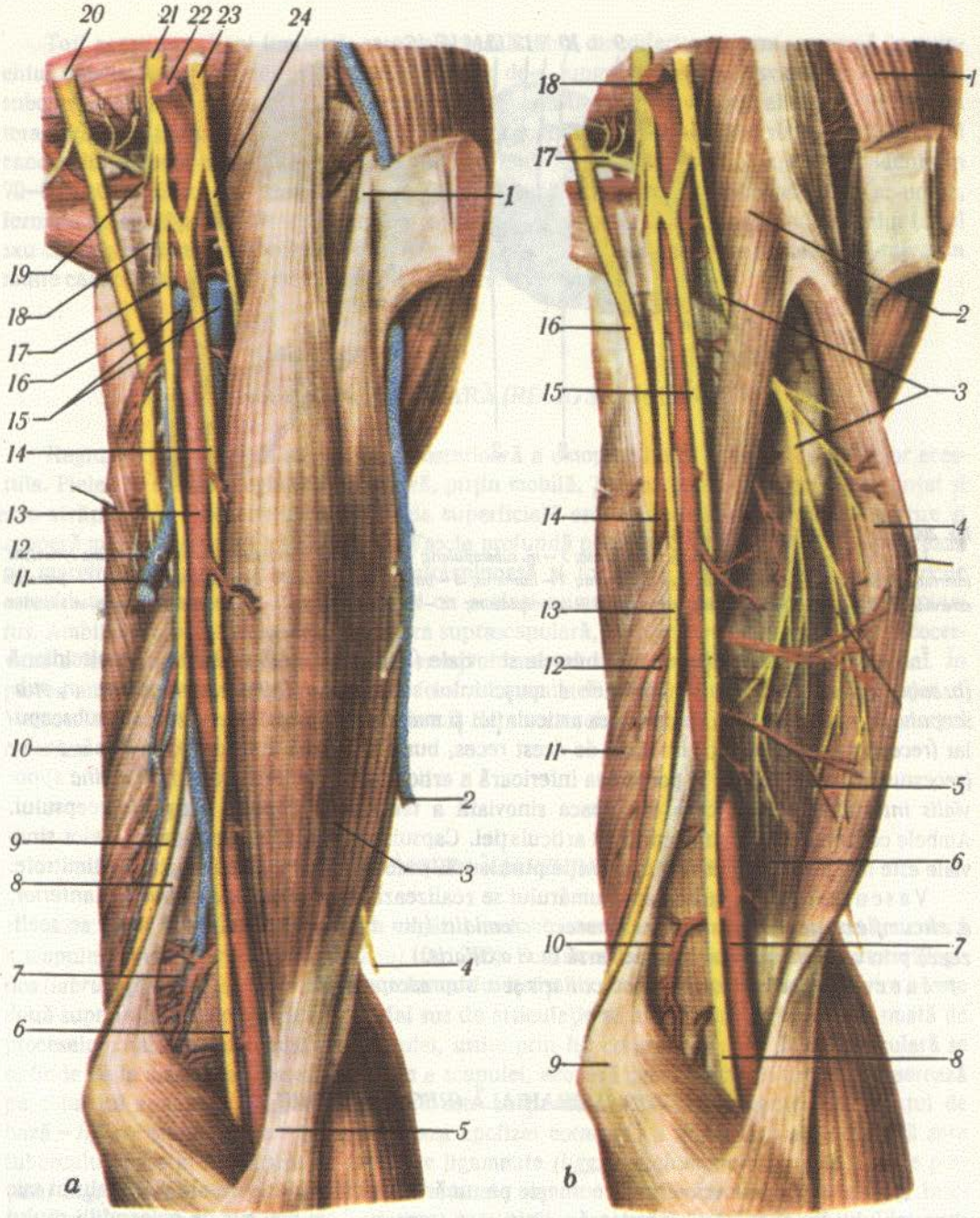

Fig. 201. Topografia fosei axilare și a regiunii anterioare a brațului:

a — formațiuni vasculonervoase: *1* — *tendo m. bicipitis brachii; 2* — *v. cephalica; 3* — *m. biceps brachii; 4* — *n. cutaneus antebrachii lateralis; 5* — *aponeurosis m. bicipitis brachii, s. lacertus fibrosus; 6* — *n. medianus; 7* — *a. collateralis ulnaris inferior; 8* — *septum intermusculare brachii; 9* — *n. ulnaris; 10* — *a. collateralis ulnaris superior; 11* — *v. basilica; 12* — *a. profunda brachii; 13* — *a. brachialis; 14* — *n. medianus; 15* — *vv. brachiales; 16* — *n. radialis; 17* — *n. ulnaris; 18* — *n. cutaneus antebrachii medialis; 19* — *n. cutaneus brachii medialis; 20* — *fasciculus posterior plexus brachialis; 21* — *fasciculus medialis plexus brachialis; 22* — *a. axillaris; 23* — *fasciculus lateralis plexus brachialis; 24* — *n. musculocutaneus; b* — vasele și nervii după înlăturarea venelor; *1* — m. deltoideus; *2* — *m. coracobrachialis; 3* — *n. musculocutaneus; 4* — *m. biceps brachii; 5* — *rr. musculares n. musculocutaneus; 6* — *m. brachialis; 7* — *a. brachialis; 8, 15* — *n. medianus; 9* — *epicondylus medialis; 10* — *a. collateralis ulnaris inferior; 11* — *caput mediale m. tricipitis brachii; 12* — *a. collateralis ulnaris superior; 13* — *n. ulnaris; 14* — *a. profunda brachii; 16* — *n. radialis; 17* — *n. axillaris; 18* — *a. axillaris*

v. brachialis sau în *v. axillaris.* Această venă în treimea medie e însoţită de nervul cutaneu medial al antebraţului şi se află în canalul propriu, format de fascia proprie a braţului.

Fasciile superficială şi proprie. Teaca pachetului vasculonervos de bază al braţului, după cum a arătat N. I. Pirogov, este separată de formaţiunile superficiale. Pe suprafaţa medială a braţului se află ramurile n. brahial medial şi n. intercostobrahial. Pe suprafaţa laterală superioară e dispus nervul cutaneu al braţului superior lateral, care porneşte din *n. axillaris,* iar în treimea inferioară – *n. cutaneus brachii lateralis inferior* (de la *n. radialis).*

Fascia braţului (fascia brachii) înconjoară toţi muşchii, e subţire. De la ea lateral şi medial spre osul humeral pornesc două septuri intermusculare *(septa intermuscularia brachii mediale laterale),* ce despart grupa anterioară de muşchi de cea posterioară. Din grupa anterioară fac parte: *m. biceps brachii, m. coracobrachialis, m. brachialis.* Teaca posterioară conţine *m. triceps brachii.*

În teaca musculară anterioară, în *sulcus bicipitalis medialis,* se află pachetul vasculonervos de bază al braţului, constituit din *a. brachialis* cu două vene omonime şi *n. medianus,* situat lateral de arteră. În 85% în treimea medie el o întretaie anterior, iar în regiunea fosei cubitale se află medial de arteră. Lateral de pachetul vasculonervos se află nervul musculocutanat, care în treimea superioară e dispus între muşchii coracobrahial şi capul scurt al bicepsului, apoi merge mai lateral, situîndu-se la marginea laterală, între *m. biceps brachii* şi *m. brachialis.* Medial şi mai profund de artera brahială trece nervul ulnar. În treimea inferioară a braţului acest nerv străpunge septul intermuscular şi, însoţit de artera colaterală ulnară superioară *(a. collateralis ulnaris superior),* trece în teaca tricepsului, situîndu-se sub fascia proprie.

Regiunea posterioară *(regio brachii posterior).* Straturile. Pielea este groasă, strîns legată de *ţesutul subcutanat. Fascia proprie* e subţire şi împreună cu septurile intermusculare (medial şi lateral) formează teaca posterioară, în care se situează muşchiul triceps al braţului (fig. 202). Mai profund de acest muşchi se situează pachetul vasculonervos posterior, constituit din *a. profunda brachii,* care este o ramură a arterei brahiale, două vene omonime şi nervul radial. În treimea superioară a braţului nervul radial e amplasat în *sulcus n. radialis,* acoperit de muşchiul triceps şi formînd împreună un canal *(canalis humeromuscularis, s. canalis, n. radialis, s. canalis spiralis)* (fig. 203). Amplasarea apropiată a *n. radialis* de os trebuie luată în consideraţie la aplicarea garoului, narcozei, cînd se fixează braţul de marginea mesei de operaţie, în cazul fracturilor diafizei osului humeral. Ocolind osul, nervul apare pe suprafaţa laterală şi, trecînd prin septul intermuscular brahial lateral, se dispune în şanţul format de muşchii brahial şi brahioradial.

REGIUNEA CUBITALĂ *(REGIO CUBITI)*

Limitele acestei regiuni sînt apreciate convenţional cu 3–4 cm mai sus şi mai jos de linia ce uneşte epicondilii humerali. Regiunea anterioară este separată de cea posterioară prin două linii longitudinale ce trec prin epicondili. În regiunea cubitală se palpează uşor epicondilii lateral şi medial ai humerusului, posterior – olecranul. Configuraţia regiunii depinde de muşchii ei, de tendoanele lor şi alte componente, dar cel mai mult de blocul humeral *(trochlea humeri).*

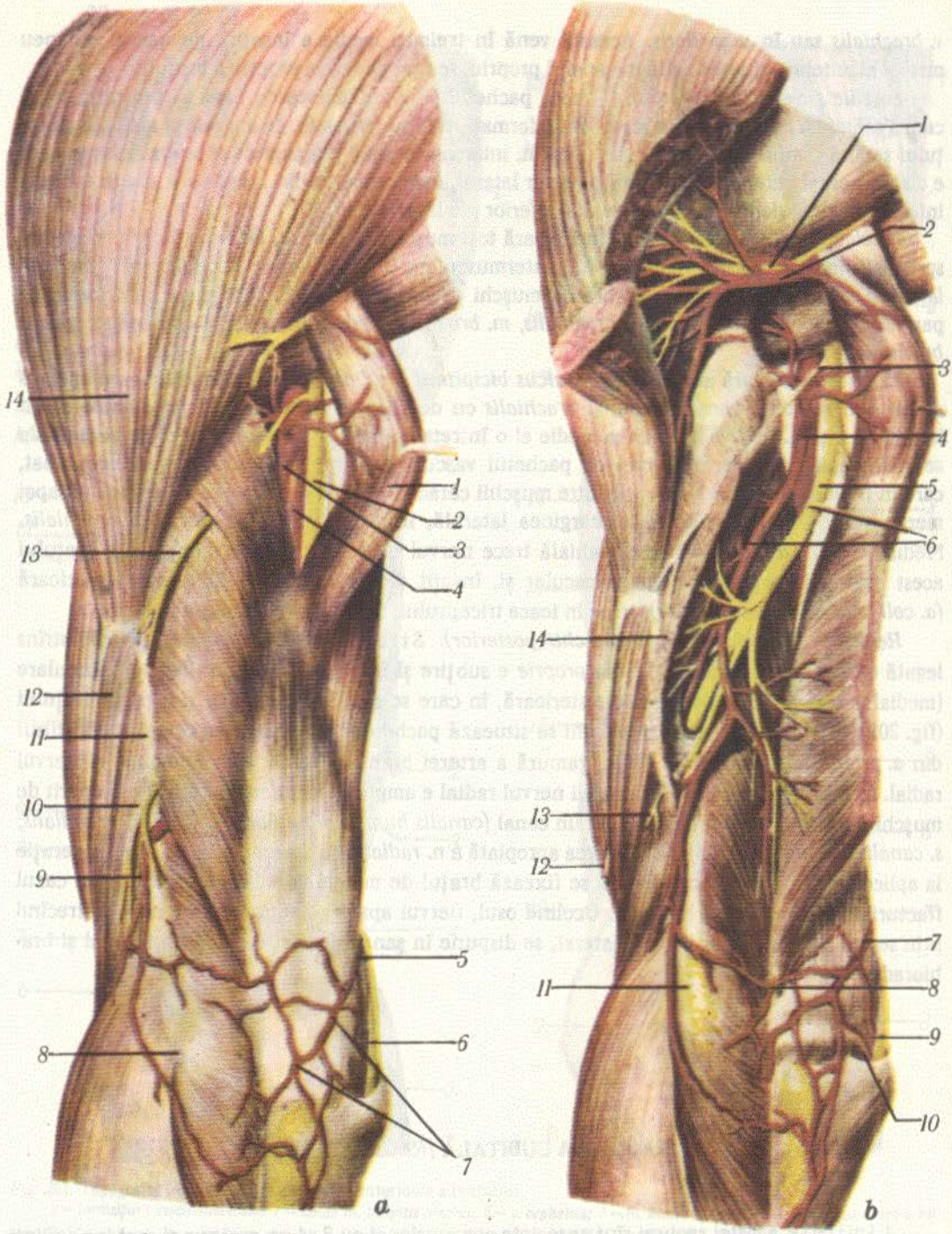

Fig. 202. Topografia regiunii posterioare a brațului:

a — după înlăturarea straturilor superficiale: *1* — *caput longum m. tricipitis brachii*; *2* — *n. radialis*; *3* — *a. profunda brachii*; *4* — *a. brachialis*; *5* — *a. collateralis ulnaris inferior*; *6* — *n. ulnaris*; *7* — *rete articulare cubiti*; *8* — *epicondylus lateralis*; *9* — *a. collateralis radialis*; *10* — *n. cutaneus antebrachii posterior*; *11* — *septum intermusculare brachii laterale*; *12* — *m. brachialis*; *13* — *n. cutaneus brachii posterior*; *14* — *m. deltoideus*; *b* — după secționarea *m. triceps*: *1* — *n. axillaris*; *2* — *a. circumflexa humeri posterior*; *3* — *n. cutaneus brachii posterior*; *4* — *a. brachialis*; *5* — *n. radialis*; *6* — *a. profunda brachii*; *7* — *a. collateralis ulnaris inferior*; *8* — *rete cubiti*; *9* — *n. ulnaris*; *10* — *a. recurrens ulnaris*; *11* — *epicondylus lateralis*; *12* — *m. musculocutaneus*; *13* — *n. cutaneus antebrachii posterior*; *14* — *caput laterale m. tricipitis brachii*

Între epicondilul medial şi apofiza ulnară se palpează un şănţuleţ, în care se amplasează nervul ulnar. Exterior de apofiza ulnară într-o fosetă mică poate fi palpat capul osului radial, mişcările de rotaţie ale căruia pot fi apreciate prin pronaţia şi supinaţia antebraţului. Plica cubitală de pe suprafaţa flexibilă a regiunii se află cu 1,5–2 cm mai sus de linia articulaţiei cubitale, epicondilul lateral se apreciază la 1 cm, iar cel medial la 2 cm mai sus de linia articulară. Muşchii şi tendoanele lor în regiunea cubitală formează eminenţe şi adînciturі. Anterior şi la mijlocul curburii cubitale proemineazâ şi se palpează tendonul muşchiului biceps care treptat se îngroaşă în sus. La marginea internă a acestui muşchi poate fi palpată pulsaţia arterei brahiale, care aici este situată pe muşchiul brahial.

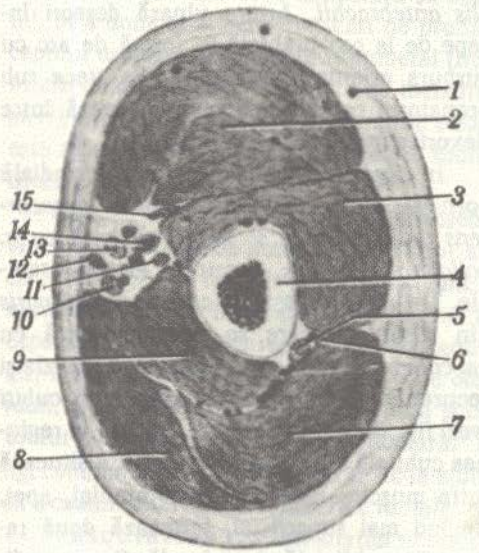

Fig. 203. Secţiune transversală a braţului:
1 — v. cephalica; 2 — m. biceps brachii; 3 — m. brachialis; 4 — humerus; 5 — n. radialis; 6 — a. profunda brachii; 7 — caput laterale m. tricipitis brachii; 8 — caput longum m. tricipitis brachii; 9 — caput mediale m. tricipitis brachii; 10 — n. ulnaris şi a. collateralis ulnaris superior; 11 — n. cutaneus antebrachii medialis; 12 — v. basilica; 13 — n. medianus; 14 — a. brachialis; 15 — n. musculocutaneus

Regiunea anterioară *(regio cubitalis anterior).* Straturile. *Pielea* e mobilă, uşor extensibilă, foarte subţire în regiunea fosei cubitale. *Ţesutul subcutanat* conţine următoarele formaţiuni superficiale: lateral – *v. cephalica*, care merge de la marginea externă a antebraţului spre *sulcus bicipitalis lateralis*, însoţită de *n. cutaneus antebrachii lateralis* – o prelungire a nervului musculocutanat. Vena subcutanată medială *(v. basilica)* merge de la marginea internă a antebraţului prin fosa cubitală spre *sulcus bicipitalis medialis.* Ea este însoţită de *n. cutaneus antebrachii medialis* (fig. 204). Venele superficiale aproximativ la mijlocul îndoiturii cubitale se unesc prin anastomoză (în formă de U sau H) – prin vena intermediară cubitală *(v. intermedia cubiti).* Venele superficiale se anastomozează cu venele profunde ale membrului.

În straturile superficiale ale regiunii cubitale anterioare se întîlnesc (1–3) ganglioni limfatici.

Fascia proprie este o prelungire a fasciei proprii a braţului. În partea de jos e mai groasă în urma alipirii tendonului adăugător al bicepsului *(aponeurosis m. bicipitis brachii, s. latertus fibrosus),* situat oblic şi medial de tendonul acestui muşchi. Fascia proprie e concrescută cu părţile proeminente ale oaselor regiunii cubitale – cu epicondilii, apofiza ulnară, marginea ulnei.

Muşchii se află deasupra fasciei, în trei grupe. Muşchiul brahioradial, extensorii mîinii şi ai degetelor constituie grupa externă, bicepsul şi brahialul – grupa medie, iar rotundul pronator şi flexorii – grupa internă. Între aceste grupe de muşchi şi tendoanele lor se formează şanţuri. Fosa cubitală conţine ţesut celuloadipos, care comunică cu ţesuturile din spaţiile intermusculare ale regiunilor (braţului şi antebraţului), precum şi cu ţesutul ce înconjoară pachetele vasculonervoase ale acestor regiuni. Atare legătură cauzează răspîndirea colecţiilor purulente în cazul proceselor inflamatorii sub aponevroza *m. biceps,* medial de tendonul acestui muşchi e dispusă

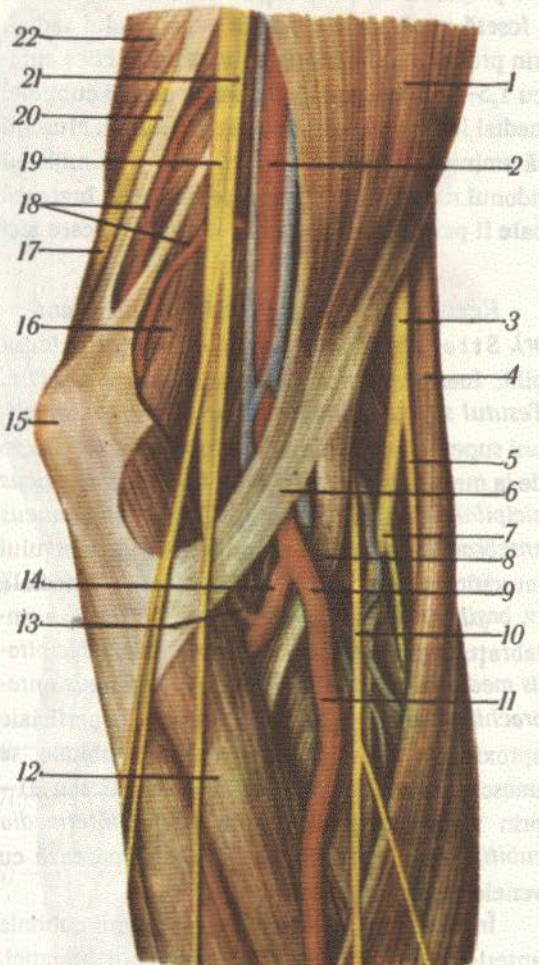

Fig. 204. Topografia fosei cubitale:
1 — m. biceps brachii; 2 — a. brachialis; 3 — n. radialis; 4 — m. brachioradialis; 5 — r. superficialis n. radialis; 6 — aponeurosis m. bicipitis brachii s. lacertus fibrosus; 7 — r. profundus n. radialis; 8 — tendo m. bicipitis brachii; 9 — a. radialis; 10 — n. cutaneus antebrachii lateralis; 11 — m. supinator; 12 — m. pronator teres; 13 — a. recurrens ulnaris; 14 — a. ulnaris; 15 — epicondylus medialis; 16 — m. brachialis; 17 — n. ulnaris; 18 — a. collateralis ulnaris inferior; 19 — n. medianus; 20 — septum intermusculare brachii mediale; 21 — n. cutaneus antebrachii medialis; 22 — caput mediale m. tricipitis brachii

artera brahială (unii autori numesc această porțiune *a. cubitalis)* cu două vene omonime și nervul median. Nervul median *(n. medianus)* treptat se deplasează de arteră mai medial și, amplasîndu-se între capetele pronatorului rotund, se îndreaptă spre antebraț. În fosa cubitală, *a. brachialis* se bifurcă în artera radială *(a. radialis)* și artera ulnară *(a. ulnaris).* Artera radială, amplasîndu-se pe *m. pronator teres,* se îndreaptă în *sulcus radialis antebrachii.* Artera ulnară deseori începe de la cea brahială în formă de arc cu curbura orientată spre ulnă. Ea trece sub pronatorul rotund și apoi se situează între flexorii superficiali și profunzi.

În această regiune de la artera radială pornește artera recurentă radială *(a. recurrens radialis),* care se anastomozează cu *a. collateralis radialis,* ramură a arterei brahiale. Tot aici pornește și *a. recurrens ulnaris* din *a. ulnaris,* care se anastomozează cu *aa. collaterales ulnares.* Arterele colaterale și recurente formează *rete articulare cubiti* (vezi fig. 202). Nervul radial, trecînd în regiunea cubitală anterioară, mai întîi se situează între mușchii brahioradial și brahial, apoi, trecînd mai superficial, formează două ramuri – superficială și profundă. Cea superficială trece intern de *m. brachioradialis* în *sulcus radialis antebrachii* împreună cu *a. radialis.* Ramura profundă străpunge *m. supinator* și trece pe partea dorsală a antebrațului, inervînd mușchii acestei regiuni. Lîngă locul bifurcației arterei brahiale se află niște ganglioni limfatici *(nodi lymphatici cubitales),* care colectează limfa din vasele limfatice profunde ale mîinii propriu-zise și ale antebrațului.

Regiunea posterioară *(regio posterior cubitalis).* Straturile. *Pielea* aici e mai groasă decît în regiunea anterioară, dar mobilă. Stratul celuloadipos subcutanat este subțire. La nivelul apofizei ulnare se află o bursă mucoasă *(bursa subcutanea olecrani).*

Fascia superficială este elastică și extensibilă. *Fascia proprie* este compact fixată de epicondili și de marginea osului ulnar.

Pe partea posterosuperioară a olecranului se inserează tendonul tricepsului, sub care se formează bursa *subtendinea m. tricipitis brachii.* Exterior de olecran se situează grupa de extensori care pornesc de la epicondilul lateral: *mm. extensores carpi radiales longus et brevis, m. exten-*

sor digitorum, m. extensor carpi ulnaris şi *m. anconeus.* Intern de apofiza ulnară, între ea şi epicondilul medial al humerusului, în *sulcus ulnaris* al osului humeral, se află *n. ulnar.* Aici el este acoperit de straturile superficiale ale regiunii şi fascia proprie, fiind uşor palpabil. Apoi se îndreaptă pe partea anterioară a antebraţului, trecînd printre capetele (ulnar şi humeral) *m. flexor carpi ulnaris* şi, situîndu-se mai departe în *sulcus ulnaris antebrachii.*

***Articulaţia cubitală** (articulatio cubiti).* La formarea articulaţiei cubitale participă trei oase: extremitatea distală a osului humeral şi cele proximale ale oaselor ulnar şi radial. Anatomic această articulaţie prezintă o unire a trei articulaţii: humeroulnară, humeroradială şi radioulnară (proximal). Aceste articulaţii, constituind articulaţia cubitală, au cavitate articulară şi capsulă comună. În primele două articulaţii se efectuează mişcări de flexie şi extensie ale antebraţului, în a doua şi a treia – mişcări de pronaţie şi supinaţie cu ajutorul mişcărilor de rotaţie ale capului osului radial. Blocului humeral *(trochlea humeri),* ce se află în partea distală a osului, intern pe osul ulnar, îi corespunde incizura trohleară, iar capului humerusului *(capitulum humeri),* ce se află extern, îi corespunde o fosetă articulară *(fovea articularis).* Totodată, pe ulnă este situată o incizură mică *(incisura radialis),* căreia îi corespunde faţa articulară a capului osului radial.

Capsula articulară e subţire, îndeosebi în posterior, şi se inserează deasupra cartilajului blocului humeral. De aceea în interiorul articulaţiei se întîlnesc asemenea formaţiuni ca *fossa coronoidea, fossa radialis* şi *fossa olecrani.* Epicondilii humerali (lateral şi medial) sînt situaţi extraarticular, de la ei pornesc muşchii antebraţului. Distal, adică pe oasele antebraţului, capsula articulară se inserează pe *processus coronoideus* mai jos de marginea cartilajului articular, la marginea incizurii trohleare – pe olecran şi pe colul osului radial, distal de *lig. anulare radii.* Acest ligament, cuprinzînd capul şi colul osului radial, inserîndu-se pe incizura radială a osului ulnar, susţine capsula articulară. Totodată, capsula este consolidată de ligamentele: *lig. collaterale ulnare,* care merge de la epicondilul lateral al humerusului spre incizura trohleară a osului ulnar, şi *lig. collaterale radiale,* ce începe de la epicondilul lateral spre ulnă.

Vascularizaţia articulaţiei se realizează prin *rete articulare cubiti.*

Inervaţia e asigurată de ramurile nervilor median, ulnar şi radial.

REGIUNEA ANTEBRAŢULUI *(REGIO ANTEBRACHII)*

Limitele. Limita superioară trece cu 3–4 cm mai jos de linia ce uneşte epicondilii humerali. Limitei inferioare îi corespunde linia ce uneşte apofizele stiloide ale oaselor ulnar şi radial. Liniile verticale ce unesc epicondilii humerusului cu apofizele stiloide împart antebraţul în regiunea anterioară şi cea posterioară.

***Regiunea antebraţului** (regio antebrachii anterior).* Straturile. *Pielea* regiunii anterioare a antebraţului este relativ subţire. *Ţesutul subcutanat* e extensibil şi mobil împreună cu pielea. Aici se află: lateral – *v. cephalica* şi *n. cutaneus antebrachii lateralis,* medial – *v. basilica* şi *n. cutaneus antebrachii medialis. V. cephalica* şi *v. basilica* în treimea inferioară a antebraţului se situează posterior. *Fascia proprie* a antebraţului *(fascia antebrachii)* acoperă muşchii, formînd pentru ei teci (fig. 205).

Muşchii regiunii anterioare sînt dispuşi în patru straturi. Primul strat îl constituie, din partea laterală spre cea medială – *m. brachioradialis, m. pronator teres, m. flexor carpi radialis, m. palmaris longus, m. flexor carpi ulnaris,* al doilea strat – *m. flexor digitorum superficialis,* al treilea – *m. flexor pollicis longus* şi *m. flexor digitorum profundus.* Stratul al patrulea conţine un singur muşchi – *m. pronator quadratus,* situat în treimea inferioară a antebraţului. Între straturile trei şi patru ale muşchilor, adică între *m. flexor digitorum profundus* şi *m. flexor pollicis*

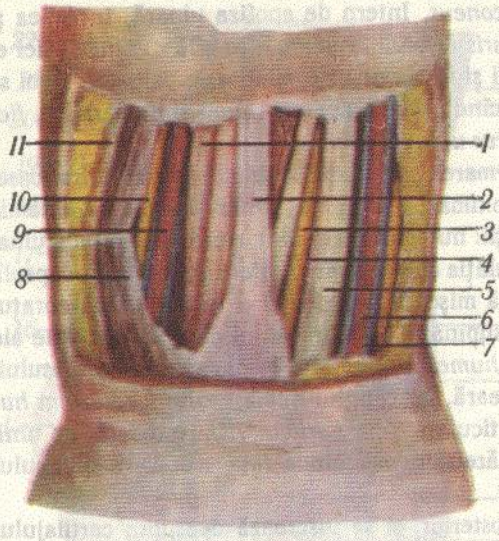

Fig. 205. Topografia antebraţului:
1 — m. flexor digitorum superficialis; 2 — m. palmaris longus; 3 — n. medianus; 4 — r. palmaris n. mediani; 5 — m. flexor carpi radialis; 6 — a. radialis; 7 — r. superficialis n. radialis; 8 — m. flexor carpi ulnaris; 9 — a. ulnaris; 10 — n. ulnaris; 11 — fascia antebrachii

longus, din superficial şi *m. pronator quadratus* şi membrana interosoasă din profund se află spaţiul celular Pirogov, care comunică cu ţesutul celular al mîinii propriu-zise. În caz de purulenţe pe mînă, în acest spaţiu celular pot difuza colecţii purulente, care trebuie drenate. Între muşchii regiunii anterioare se formează trei şanţuri, în care sînt situate pachetele vasculonervoase. Între *m. brachioradialis* şi *m. flexor carpiradialis* se formează *sulcus radialis antebrachii,* în care e situată *a. radialis,* venele omonime şi ramura superficială a *n. radialis.* Nervul e situat extern de vase. Între *m. flexor carpi ulnaris* şi *m. flexor digitorum superficialis* se formează *sulcus ulnaris antebrachii,* care conţine *a. ulnaris* cu două vene şi nervul omonim. Nervul e situat medial de vase. Şanţul median *(sulcus medianus antebrachii)* este situat între *m. flexor carpi radialis* şi *m. flexor digitorum superficialis.* Prin el trece *n. medianus* şi artera ce îl însoţeşte *(a. comitans n. mediani),* ramura *a. interossea anterior.* Cel mai profund pachet vasculonervos, format din *a. interossea anterior* (ramură din *a. interossea communis* cu originea din artera ulnară) şi *n. interosseus anterior,* din *n. medianus,* este situat pe membrana interosoasă a antebraţului.

***Regiunea posterioară** (regio antebrachii posterior).* Straturile. *Pielea* este mai groasă în comparaţie cu pielea regiunii anterioare, dar mai elastică şi mai mobilă. În *ţesutul subcutanat* se situează venele care servesc drept izvoare pentru formarea *v. cephalica* şi *v. basilica,* cît şi *n. cutaneus antebrachii posterior* din *n. radialis* (fig. 206). Fascia proprie se inserează pe oasele ante-

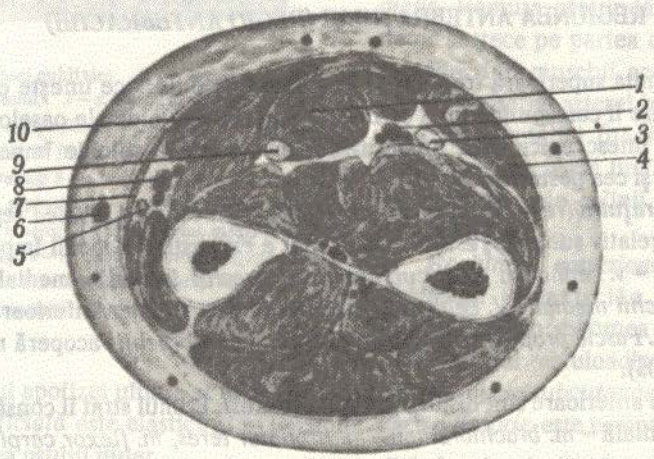

Fig. 206. Secţiune transversală a antebraţului:
1 — m. flexor digitorum superficialis; 2 — a. et v. ulnaris; 3 — n. ulnaris; 4 — m. flexor carpi ulnaris; 5 — r. superficialis n. radialis; 6 — v. cephalica; 7 — m. brachioradialis; 8 — a. et vv. radiales; 9 — n. medianus; 10 — m. flexor carpi radialis

brațului și formează teci pentru mușchii care sînt situați în două straturi. *Stratul superficial* conține următorii mușchi: *m. extensor carpi radialis longus; m. extensor carpi radialis brevis, m. extensor digitorum, m. extensor digiti minimi* și *m. extensor carpi ulnaris.*

Stratul profund constă din *m. supinator, m. abductor pollicis longus, m. extensor pollicis brevis, m. extensor pollicis longus, m. extensor indicis.*

Între aceste două straturi de mușchi se localizează un strat de țesut celular, care pe traiectul țesutului perivascular al arterelor interosoase, prin orificiile în membrana interosoasă, comunică cu spațiul Pirogov pe suprafața anterioară a antebrațului. Vascularizația regiunii se efectuează de *a. interossea posterior,* ramură a arterei interossee comune. Tot aici e dispusă ramura profundă a nervului radial și porțiunea lui terminală *n. interosseus (antebrachii) posterior.*

REGIUNEA MÎINII *(REGIO MANUS)*

Regiunea mîinii propriu-zise se extinde mai distal de linia ce unește apofizele stiloide ale ulnei și osului radial. Ea cuprinde următoarele regiuni – regiunea carpului, regiunea metacarpului și falangele degetelor. Tot aici distingem regiunea palmară *(palma manus)* și cea dorsală *(dorsum manus).*

Regiunea carpiană *(regio carpi).* Limitele: proximală – linia ce trece cu 1 cm mai sus de apofizele stiloide, distală – linia paralelă primei, care trece prin osul pisiform. Distingem regiunile carpiene anterioară (palmară) și posterioară (dorsală).

Regiunea anterioară. Straturile. *Pielea* este subțire, mobilă, formează trei plice orizontale. Cea superioară este situată la nivelul capului ulnei, celei mijlocii îi corespunde articulația radiocarpiană, cea inferioară trece prin articulația mediocarpiană. În *țesutul subcutanat* se află porțiunile inițiale ale *v. cephalica* și *v. basilica,* ramurile terminale ale *n. cutaneus antebrachii medialis* și *n. cutaneus antebrachii lateralis,* cît și ramurile palmare ale nervilor median și ulnar.

Fascia proprie se îngroașă, formînd retinaculul flexor *(retinaculum flexorum),* care se întinde ca o punte deasupra oaselor carpiene, ce sînt unite prin ligamente profunde. Între oase și retinaculul flexor se formează canalul carpian *(canalis carpi),* prin care trec tendoanele flexorilor superficial și profund ai degetelor și *n. medianus.* Cele opt tendoane ale flexorilor se află într-o bursă sinovială care proeminează cu 2 cm mai sus de retinaculul flexor. La rîndul său, canalul carpian, dedublîndu-se în direcția oaselor ulnar și radian, formează încă două canale – *canalis carpi radialis* și *canalis carpi ulnaris.* Prin canalul radial al carpului trece tendonul *m. flexor carpi radialis,* înconjurat de teaca sinovială, situat cu 1–2 cm mai proximal de retinacul. În canalul ulnar, care este o prelungire a șanțului ulnar al antebrațului, lîngă osul pisiform, se situează *vasa ulnaria* și *n. ulnaris.* Nervul e dispus mai medial de arteră.

Regiunea posterioară. Straturile. *Pielea* este mai groasă decît în regiunea anterioară a carpului, mobilă. În *țesutul subcutanat* își au originea *v. cephalica* și *v. basilica, r. superficialis n. radialis, r. dorsalis n. ulnaris,* ramurile terminale ale *n. cutaneus antebrachii posterior. Fascia proprie* se îngroașă și formează retinaculul extensor *(retinaculum extensorum).*

Septurile ce pornesc de la retinacul spre oase formează șase canale, prin care trec tendoanele extensorilor, înconjurate de teci sinoviale. Primul canal (pornind din partea laterală spre cea medială) conține tendoanele *m. abductor pollicis longus* și ale *m. extensor pollicis brevis.* În canalul al doilea se află tendoanele *m. extensor carpi radialis longus* și ale *m. extensor carpi radialis brevis,* în al treilea – tendonul *m. extensor pollicis longis,* în al patrulea tendoanele *m. extensor digitorum* și *extensor indicis,* în al cincilea – tendonul *m. extensor digiti minimi,* în al șaselea – tendonul *m. extensor carpi ulnaris.* În canalul al patrulea, împreună cu tendoanele extensorilor, trece și *n. interosos posterior* – situat mai profund de tendoane.

Artera radială, trecînd prin „tabachera" anatomică pe partea dorsală a mîinii, se situează sub tendoanele *m. abductor pollicis longus* şi al *m. extensor pollicis brevis* şi, pătrunzînd în primul spaţiu interosos, merge spre palmă. În „tabacheră" de la arteră porneşte ramura carpiană dorsală, care participă la formarea reţelei carpiene dorsale *(rete carpi dorsale).*

Drept *bază osoasă a carpului* servesc opt oase scurte, aranjate în două rînduri. Din cel proximal fac parte patru oase, începînd enumerarea de la degetul mare: *os scaphoideum* (scafoid), *os lunatum* (semilunar), *os triquetrum* (piramidal) şi *os pisiforme* (pisiform). Rîndul distal (al doilea) constă tot din patru oase: *os trapezium* (trapez), *s. os multangulum, os trapezoideum* (trapezoid), *os capitatum* (osul mare) şi *os hamatum* (osul cu cîrlig).

Articulaţia radiocarpiană *(articulatio radiocarpea)* are formă trohleară. Cavitatea articulară este formată din faţa articulară carpiană şi discul triunghiular, capul articular – din faţa proximală a oaselor primului rînd (navicular, semilunar, piramidal), unite prin ligamente intercarpiene.

Capsula articulară e consolidată din partea radiusului de ligamentul colateral radial al carpului, ce porneşte de la apofiza stiloidă a radiusului spre osul scafoid, ligamentul colateral ulnar al carpului, care merge de la apofiza stiloidă a ulnei spre oasele piramidal şi pisiform, şi de ligamentele colaterale ale carpului. În afară de aceasta, din partea palmară, articulaţia se consolidează de ligamentul radiocarpian, iar din cea dorsală – de ligamentul radiocarpian dorsal, care încep de la osul radial şi se fixează la oasele rîndului I (navicular, semilunar, piramidal).

Între oasele rîndurilor întîi şi doi (în afară de osul pisiform) se află **articulaţia mediocarpiană**, care are o capsulă articulară proprie. Ea este consolidată de ligamente scurte ce se extind de la un os la altul. Pe suprafaţa dorsală a articulaţiei distingem ligamentele intercarpiene dorsale, pe suprafaţa palmară – ligamentele intercarpiene palmare şi *lig. carpi radiatum.* Ultimul, prezentat prin fascicule de fibre, începe de la osul capitat spre oasele învecinate.

A treia articulaţie e situată între oasele rîndului doi şi bazele oaselor metacarpului – **articulaţiile carpometacarpiene** *(articulationes carpometacarpeae).* Aceste articulaţii sînt consolidate de ligamentele carpometacarpiene dorsale şi palmare.

Articulaţia carpometacarpiană a policelui e separată de celelalte articulaţii carpometacarpiene şi manifestă o mare mobilitate. Pot fi realizate flexia şi extensia, mişcări de suprapunere *(oppozitio)* şi rotaţie *(circumductio).*

Vascularizaţia articulaţiei radiocarpiene se efectuează din reţeaua articulară *(rete articulare),* constituită din arterele radială, ulnară, interosoasă anterioară şi posterioară. Refluxul venos – în venele omonime.

Inervaţia – din *n. ulnaris, n. radialis* şi *n. medianus.*

Palma mîinii *(palma manus).* Regiunea palmară e delimitată: proximal – de linia convenţională ce trece orizontal prin osul pisiform, distal – de plica metacarpofalangiană. La examinare se evidenţiază două eminenţe: prima formată de muşchii policelui *(thenar),* a doua – de muşchii degetului mic *(hypothenar).* Între aceste proeminenţe se observă o adîncitură.

Straturile. *Pielea* este groasă, puţin mobilă, deoarece e unită prin septuri fibroase cu aponevroza palmară. Ea nu conţine păr, însă posedă o cantitate mare de glande sudoripare. *Stratul subcutanat* este compact şi puţin mobil. În afară de vase mici sanguine şi limfatice, aici se găsesc ramurile palmare ale nervilor median şi ulnar, care participă la inervarea pielii. Tot aici sînt dispuşi nervii digitali palmari comuni.

Aponevroza palmară (aponeurosis palmaris) prezintă o placă triunghiulară, care este o continuare a tendonului *m. palmaris lungus.* În porţiunea mijlocie a palmei aponevroza e groasă şi solidă, iar la margini – mai slab dezvoltată şi prezintă nişte lame fasciale pentru muşchii eminenţelor palmare. Distal aponevroza formează 4–5 fascicule, orientate spre pielea degetelor. Tot în această direcţie ea trimite nişte prelungiri aponevrotice spre tecile fibroase pentru tendoanele

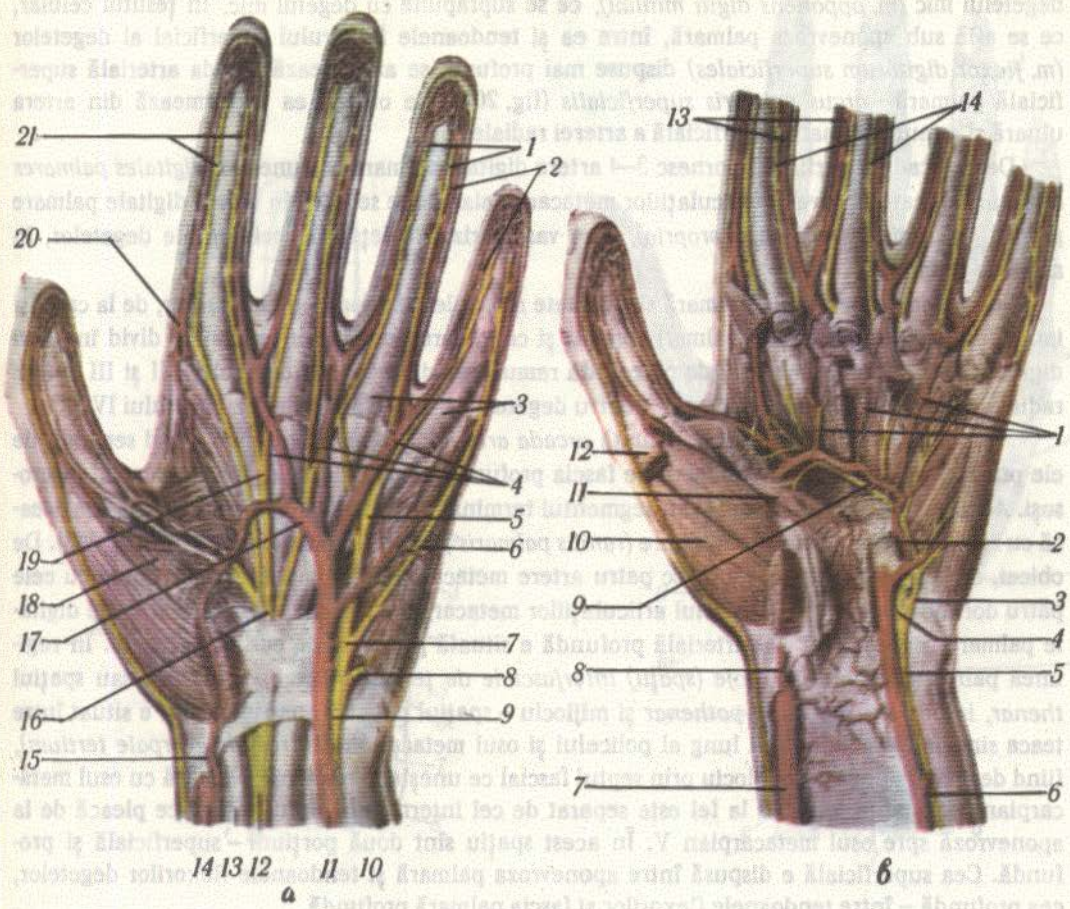

Fig. 207. Topografia mîinii:

a — topografia arcadei palmare superficiale: *1, 21* — *nn. digitales palmares proprii; 2, 20* — *aa. digitales palmares propriae; 3* — *vaginae fibrosae digitorum manus; 4* — *aa. digitales palmares communes; 5* — *nn. digitales palmares communes; 6* — *n. digitalis palmaris proprius; 7* — *r. superficialis n. ulnaris; 8* — *r. profundus n. ulnaris; 9* — *r. palmaris n. ulnaris; 10* — *m. flexor carpiulnaris; 11* — *a. ulnaris; 12, 16* — *n. medianus; 13* — *tendo m. flexor carpi radialis; 14* — *a. radialis; 15* — *r. palmaris superficialis a. radialis; 17* — *arcus palmaris superficialis; 18* — *m. flexor pollicis brevis; 19* — *nn. digitales palmares communes.*

b — topografia arcadei palmare profunde: *1* — *aa. metacarpeae palmares; 2* — *r. palmaris profundus a. ulnaris; 3* — *r. palmaris profundus n. ulnaris; 4* — *r. superficialis n. ulnaris; 5* — *r. palmaris n. ulnaris; 6* — *a. ulnaris; 7* — *a. radialis; 8* — *r. palmaris superficialis a. radialis; 9* — *arcus palmaris profundus; 10* — *m. opponens pollicis; 11* — *m. adductor pollicis; 12* — *m. abductor pollicis; 13* — *aa. digitales palmares propriae; 14* — *nn. digitales palmares proprii*

degetelor şi, de asemenea, foiţe fasciale spre muşchii interosoşi. De la aponevroza palmară pleacă două septuri verticale în profunzime către oasele metacarpiene II şi V, delimitînd trei loje fasciale: două laterale pentru musculatura eminenţelor tenară şi hipotenară şi una mijlocie care conţine tendoanele flexorilor digitali, vase, nervi şi ţesut celular. Eminenţa tenară conţine patru muşchi: *m. abductor pollicis brevis,* lateral – *m. oponens pollicis* şi medial – *m. flexor pollicis brevis.* Între capetele flexorului scurt al policelui trece tendonul flexorului lung al policelui. Mai medial se amplasează abductorul policelui *(m. abductor pollicis).*

Eminenţa hipotenară e constituită tot din patru muşchi: palmarul scurt *(m. palmaris brevis),* abductor *(m. abductor digiti minimi),* flexor *(m. flexor digiti minimi brevis)* şi opozant al

degetelui mic *(m. opponens digiti minimi),* ce se suprapune cu degetul mic. În ţesutul celular, ce se află sub aponevroza palmară, între ea şi tendoanele flexorului superficial al degetelor *(m. flexor digitorum superficiales)* dispuse mai profund, se amplasează arcada arterială superficială palmară – *arcus palmaris superficialis* (fig. 207). De obicei, ea se formează din artera ulnară şi ramura palmară superficială a arterei radiale.

De la arcada superficială pornesc 3–4 artere digitale palmare comune *(aa. digitales palmares communes),* care la nivelul articulaţiilor metacarpofalangiene se divid în artere digitale palmare proprii *(aa. digitales palmares propria),* care vascularizează feţele învecinate ale degetelor, în afară de primul.

Sub arcada superficială palmară sînt situate ramurile nervilor median şi ulnar, de la care îşi iau începutul nervii digitali, palmari comuni şi care, corespunzător arterelor, se divid în nervi digitali proprii. Nervul median, de obicei, dă ramuri senzitive pentru degetele I, II şi III şi faţa radială a degetului IV, nervul ulnar – pentru degetul V şi suprafaţa ulnară a degetului IV.

Sub tendoanele flexorilor este situată *arcada arterială palmară profundă,* fiind separată de ele printr-un strat de ţesut celular şi de fascia profundă palmară, amplasată pe muşchii interosoşi. Această arcadă este formată din segmentul terminal al arterei radiale, care se anastomozează cu ramura profundă a arterei ulnare *(ramus palmaris profundus arteriae ulnaris)* (fig. 208). De obicei, de la această arcadă pornesc patru artere metacarpiene palmare, care se unesc cu cele patru dorsale omonime şi, la nivelul articulaţiilor metacarpofalangiene, formează arterele digitale palmare comune. Arcada arterială profundă e situată proximal de cea superficială. În regiunea palmei deosebim trei *loje (spaţii) interfasciale de ţesut celuloadipos:* extern sau spaţiul *thenar,* intern sau spaţiul *hypothenar* şi mijlociu – spaţiul palmar. Spaţiul extern e situat între teaca sinovială a tendonului lung al policelui şi osul metacarpian III *(os metacarpale tertium),* fiind despărţit de spaţiul mijlociu prin septul fascial ce uneşte aponevroza palmară cu osul metacarpian III. Spaţiul mijlociu la fel este separat de cel intern prin septul fascial ce pleacă de la aponevroză spre osul metacarpian V. În acest spaţiu sînt două porţiuni – superficială şi profundă. Cea superficială e dispusă între aponevroza palmară şi tendoanele flexorilor degetelor, cea profundă – între tendoanele flexorilor şi fascia palmară profundă.

În spaţiul superficial al lojei mijlocii se află arcada palmară superficială, ramurile nervilor median şi ulnar. Partea proximală a spaţiului profund comunică prin canalul carpian cu spaţiul Pirogov, situat în regiunea antebraţului. Porţiunea distală a spaţiului profund pe parcursul muşchilor lumbricali comunică cu ţesutul celular al degetelor II, IV şi V din regiunea dorsală. Spaţiul celular *hypothenar* e limitat anteromedial de fascia proprie, ce se inserează pe osul metacarpian V, lateral de septul intermuscular medial. Loja hipotenară înglobează muşchii degetului mic.

Regiunea dorsală a mîinii *(dorsum manus).* S t r a t u r i l e. *Pielea* e subţire şi mobilă. *Ţesutul subcutanat* este extensibil, lax, favorizează acumularea lichidului în caz de edem. În ţesutul subcutanat sînt dispuse multe vene, care formează reţeaua dorsală venoasă a mîinii, din care îşi iau începutul *v. cephalica,* din partea radială, şi *v. basilica,* din partea ulnară. Tot aici se află multiple ramuri ale nervului radial (aproximativ în jumătatea radială a dorsului mîinii) şi ale nervului cubital (pe jumătatea ulnară a dorsului) – *rr. superficialis n. radialis, rr. dorsales n. ulnaris* (fig. 209). Aceşti nervi inervează pielea a două degete şi jumătate, avînd fiecare cîte cinci ramuri. În afară de aceasta, în regiunile degetelor II, III şi IV se întîlnesc zone cu inervaţie mixtă.

Pielea dorsală a falangelor degetelor I–II şi III este inervată de nervul median. Pielea dorsală a falangei distale a policelui, suplimentar mai poate fi inervată şi de ramurile terminale laterale ale *n. musculocutaneus.*

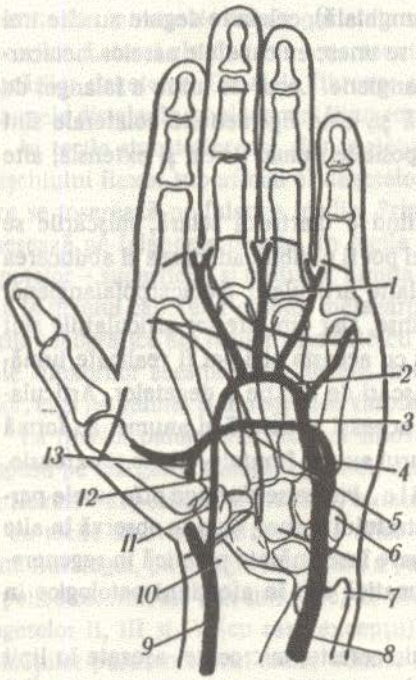

Fig. 208. Schema arcadelor arteriale superficială şi profundă ale palmei:

1 — aa. digitales palmares communes; 2 — arcus palmaris superficialis; 3 — a. ulnaris; 4 — r. palmaris profundus a. ulnaris; 5 — arcus palmaris profundus; 6 — os pisiforme; 7 — processus styloideus ulnare; 8 — a. ulnaris; 9 — a. radialis; 10 — processus styloideus radii; 11 — os trapezium; 12 — r. palmaris superficialis a. radialis; 13 — a. radialis

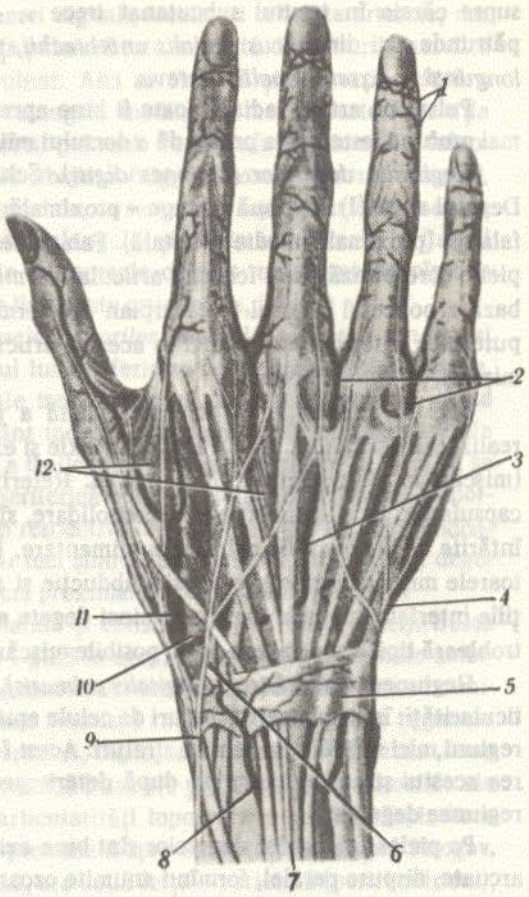

Fig. 209. Regiunea dorsală a mîinii:

1 — rr. aa. digitales palmares propriae; 2 — aa. digitales dorsales; 3 — aa. metacarpeae dorsales; 4 — rr. dorsales n. ulnaris; 5 — retinaculum extensorum; 6 — mm. extensorum carpi radiales longus et brevis; 7 — m. extensor digitorum; 8 — a. interossea posterior; 9 — r. superficialis n. radialis; 10 — r. carpeus dorsalis a. radialis; 11 — a. radialis; 12 — mm. interossei dorsales

Fascia proprie a dorsului mîinii este o prelungire a fasciei antebraţului. În regiunea articulaţiei radiocarpiene este evidenţiată, mai groasă şi poartă denumirea de retinaculul extensorilor *(retinaculum extensorum).* Sub această fascie e dispus spaţiul celuloadipos al dorsului mîinii, în care sînt situate tendoanele extensorilor, ce se îndreaptă de pe antebraţ spre dorsul mîinii, trecînd sub retinaculul extensor. Retinaculul trimite spre oase septuri fibroase care formează loje osteofibroase pentru tendoanele sus-numite, în interiorul cărora sînt dispuse tecile sinoviale ale tendoanelor extensorilor. Tecile sinoviale se disting distal pe dorsul mîinii pînă la mijlocul oaselor metacarpiene. În această regiune, la marginea radială, între tendoanele *m. abductor pollicis longus* şi *m. extensor pollicis brevis,* dintr-o parte şi *m. extensor pollicis longus* din alta, se formează o adîncitură triunghiulară. Ea poartă denumirea de „tabacheră" anatomică, dea-

supra căreia în ţesutul subcutanat trece *v. cephalica,* iar profund – artera radială. Ultima pătrunde aici din *sulcus radialis antebrachii,* situîndu-se sub tendoanele *m. abductor pollicis longus* şi *m. extensor pollicis brevis.*

Pulsul pe artera radială poate fi bine apreciat în „tabachera" anatomică. Următorul strat, mai profund, este fascia profundă a dorsului mîinii, care acoperă *mm. interossei dorsales.*

Regiunile degetelor *(regiones digiti).* Scheletul osos al degetelor îl constituie falangele. Degetul mare (I) are două falange – proximală şi distală (unghială), celelalte degete au cîte trei falange (proximală, medie şi distală). Falangele proximale se unesc cu capetele oaselor metacarpiene corespunzătoare, formînd articulaţiile metacarpofalangiene. Locul de unire a falangei de bază a policelui cu osul metacarpian are formă trohleară şi, cînd ligamentele colaterale sînt puternice şi tensionate, atunci în această articulaţie sînt posibile numai flexia şi extensia, alte mişcări, de obicei, lipsesc.

Însă în articulaţia carpometacarpiană a policelui, fiind o diartroză selară, mişcările se realizează destul de liber. În afară de flexie şi extensie, aici pot fi posibile aducerea şi abducerea (mişcări în plan sagital), cît şi rotaţia. Referitor la celelalte articulaţii metacarpofalangiene, capsula lor, ca şi ligamentele de consolidare, sînt slab întinse. Dar din inferior articulaţiile sînt întărite de ligamentele palmare suplimentare. În legătură cu aceasta aici pot fi realizate următoarele mişcări: flexie şi extensie, abducţie şi aducţie, mişcări de rotaţie a degetelor. Articulaţiile interfalangiene la toate cele cinci degete au aproape aceeaşi structură şi anume: au formă trohleară tipică şi de aceea pot fi posibile mişcări doar în jurul axului frontal – flexie şi extensie.

Regiunea palmară *(regio digitalis palmaris).* Straturile. Pielea se distinge prin unele particularităţi: în loc de patru rînduri de celule epiteliale ale stratului cornos, cum se observă în alte regiuni, aici se întîlnesc zeci de straturi. Acest fapt are o mare însemnătate practică în regenerarea acestui strat, de exemplu, după deteriorarea lui traumatică sau în afecţiuni patologice în regiunea degetelor.

Pe pielea falangelor degetelor sînt bine evidenţiate microcreste, microcute, aşezate în linii arcuate, dispuse paralel, formînd anumite ozoare, realizînd amprentele, cu caracter transmisibil ereditar, importante pentru identificarea juridică a individului. Structura ozoarelor degetelor este studiată de dactiloscopie. Variabilitatea ozoarelor degetelor e diversă (mai ales în microdetalii – minuţii), care practic niciodată nu se repetă la diferiţi indivizi şi fiecare din ei, dispunînd de o structură a minuţiilor individuală. Aceste date sînt larg folosite în criminalistică. Microcrestele şi suprafaţa rugoasă a pielii degetelor măresc forţa de frecare, diminuînd alunecarea. Pielea acestor microcreste e bogat asigurată cu terminaţiuni nervoase şi serveşte ca organ senzitiv şi tactil.

Stratul subcutanat conţine o cantitate mare de ţesut adipos, situat între septurile fibroase, ce pornesc perpendicular de la stratul papilar al pielii spre periost şi către tecile fibroase ale tendoanelor muşchilor flexori. Prin aceasta se explică mecanismul de răspîndire a colecţiilor purulente în profunzime.

Arterele degetelor sînt situate în ţesutul subcutanat pe suprafeţele laterale. Fiecare deget este vascularizat de patru artere, două dintre care sînt situate mai aproape de suprafaţa palmară şi două – de cea dorsală. Cele dispuse mai aproape de suprafaţa palmară sînt mai bine dezvoltate şi pornesc de la arcada superficială. Aceste artere ajung la falangele distale, formînd aici nişte arcade anastomozice nu prea mari, de la care pornesc ramuri ce constituie reţelele vasculare, care alimentează ţesuturile regiunilor palmară şi dorsală ale falangelor distale ale degetelor. Arterele dorsale, de obicei, nu ajung pînă la falangele distale, aici ele fiind înlocuite de cele anterioare. Venele nu însoţesc arterele. Ele trec din partea palmară pe cea dorsală şi îşi continuă calea mai departe.

Inervaţia degetelor se realizează de patru nervi digitali, localizaţi la fel ca arterele, dar puţin mai intern de ele şi de tecile fibroase. Suprafaţa palmară este inervată de ramurile nervilor ulnar şi median, cea dorsală – de nervii radial şi ulnar. Aici se observă şi inervaţia mixtă a pielii. Nervii digitali dorsali ajung numai pînă la falangele medii, iar mai departe inervaţia ambelor suprafeţe ale degetelor se realizează de nervii palmari. Pe suprafaţa palmară a falangelor în formă de semicilindri sînt dispuse canalele fibroase *(vagg. fibrosa digitorum manus),* tapetate din interior de foiţele parietale ale tecilor sinoviale, ce servesc ca loje pentru tendoanele flexorilor. Lateral ele sînt dur concrescute cu periostul falangelor şi susţin tendoanele în timpul mişcărilor degetelor. Canalele fibroase se extind de la capetele oaselor metacarpiene pînă la falangele distale; în unele locuri fiind consolidate de ligamente cruciforme, inelare etc.

În tecile sinoviofibroase sînt înglobate *tendoanele flexorilor degetelor.* Fiecare tendon al muşchiului flexor superficial al degetelor, la capătul lui periferic se despică în două fascicule, care se inserează pe falanga medie. Printre fascicule trece tendonul flexorului profund, ce se inserează pe falangele distale. În tecile sinoviale sînt incluse cîte două tendoane palmare ale degetelor – superficial şi profund. Limita proximală a tecilor sinoviale ale degetelor II, III şi IV se află la nivelul capetelor oaselor metacarpiene, cea periferică – la baza falangelor distale. Raporturile topografice ale tecilor sinoviale cu tendoanele respective la degetele I şi V diferă. Tendoanele flexorilor acestor două degete sînt învelite cu teci sinoviale nu numai în regiunea degetelor, ci şi pe palmă, şi în regiunea carpiană cu 2–4 cm proximal de retinaculul flexor.

La nivelul palmei ambele teci sinoviale sînt dilatate şi constituie două burse (saci). Bursa dispusă pe marginea ulnară a palmei, de la degetul I pînă la carp, înconjoară tendoanele ambilor flexori – superficial şi profund, numindu-se bursa sinovială ulnară. Ea, de obicei, nu comunică cu tecile sinoviale palmare ale altor degete. Teaca sinovială radială, amplasată în regiunea primului deget, pe marginea radială a palmei şi a carpului, înconjoară tendonul flexorului lung al policelui. Ambele teci sinoviale, de obicei, nu comunică între ele şi nici cu tecile sinoviale ale degetelor II, III şi IV (cu rare excepţii). Aceste particularităţi topografice explică răspîndirea colecţiilor purulente prin tecile numite în direcţia proximală spre antebraţ, în spaţiul Pirogov.

Membrana sinovială, ce constituie teaca sinovială, are două foiţe – parietală (peritendineul), care tapetează pereţii canalelor fibroase şi – viscerală (epitendineul), care acoperă însuşi tendonul. În locul trecerii foiţei parietale în cea viscerală se formează mezoul tendonului (mezotendineul), prin care trec spre tendon vase şi nervi, înconjuraţi de ţesut celular. Pe degetele mîinii sînt segmente tendinoase, unde mezotendineul e foarte îngust şi are aspectul unui microligament *(vincula tendinum).*

Regiunea dorsală *(regio digitalis dorsalis).* Straturile. *Pielea* este mai subţire ca în regiunea palmară, conţine peri rari şi scurţi, îndeosebi pe falangele proximale, unde devine mai mobilă şi posedă glande sebacee. Ţesutul subcutanat este lax, extensibil, conţine ţesut adipos. Aici sînt dispuse vasele şi nervii regiunii: două artere digitale *(aa. digitales dorsales),* care încep de la fiecare *a. interossea dorsalis* şi se extind pe feţele laterale ale degetelor, pînă la falanga medie. Venele, de obicei, nu însoţesc arterele, dar formează reţele. Ramurile nervoase sînt dispuse aproape paralel şi medial de artere. De obicei, cinci ramuri încep de la nervii digitali dorsali ai *n. radialis,* ceilalţi cinci – de la ramuri similare ale nervului ulnar şi inervează, respectiv, cîte două degete şi jumătate. Regiunile dorsale ale falangelor distale ale acestor degete sînt inervate de nervii palmari (cu excepţia mezinului). Pe suprafeţele dorsale ale fiecărui deget, tendoanele muşchilor extensori formează aponevroze digitale, care, divizîndu-se în trei pediculi, se inserează: cel mijlociu la baza falangei medii, iar cele laterale, avînd o direcţie spre periferie, se fixează la baza falangei distale.

Capitolul 16

ANATOMIA TOPOGRAFICĂ A MEMBRULUI INFERIOR

Extremitatea inferioară e constituită din centura pelviană şi membrul liber. Centura, fiind partea fixantă, înglobează regiunea fesieră *(regio glutea).*

Limitele membrului inferior se apreciază: anterior – de linia ce uneşte spina iliacă anterosuperioară cu tuberculul pubian, posterior – de marginea crestei iliace. Membrul liber este constituit din următoarele regiuni: femurale *(regiones femoris)* (anterioară şi posterioară), ale genunchiului *(regiones genu)* (anterioară şi posterioară), ale gambei *(regiones cruris)* (anterioară şi posterioară), ale articulaţiei talocrurale *(regiones articulationis talocruralis)* (anterioară şi posterioară), ale piciorului propriu-zis *(regiones pedis)* – regiunea calcanee, planta, regiunea dorsală şi degetele.

Vascularizaţia membrului inferior se asigură din artera femurală. Refluxul venos este realizat prin venele superficiale şi profunde în vena femurală. Inervaţia tuturor ţesuturilor e asigurată de plexurile lumbal şi sacral.

Circulaţia limfatică eferentă are loc în ganglionii limfatici inghinali superficiali şi profunzi.

În practică o mare importanţă au dimensiunile absolute şi relative ale membrelor. Dimensiunea relativă poate fi apreciată prin distanţa de la spina iliacă anterioară superioară pînă la marginea de jos a maleolei mediale. Această dimensiune se schimbă în cazul luxaţiilor în articulaţia coxofemurală şi în fracturile oaselor tubulare lungi ale membrului. Dimensiunea absolută poate fi apreciată prin distanţa de la marele trohanter al osului femural pînă la marginea de jos a maleolei mediale. În luxaţiile articulaţiei coxofemurale această dimensiune rămîne neschimbată, însă se micşorează în cazul fracturilor oaselor femural şi gambiene.

REGIUNEA FESIERĂ *(REGIO GLUTEA)*

Limitele: superioară – creasta iliacă, inferioară – plica fesieră, internă – linia mediană a sacrului şi coccisului, externă – linia ce uneşte spina iliacă anterosuperioară cu marele trohanter al femurului. Drept puncte de reper în această regiune servesc: trohanterul mare, tuberul ischionului şi spina iliacă posterosuperioară.

Straturile. *Pielea* în regiunea fesieră este groasă, conţine multe glande sebacee, prin septuri fibroase se uneşte cu fascia subiacentă. Stratul celuloadipos subcutanat este evident şi constă din două substraturi – superficial şi profund. Substratul profund trece în ţesutul celular al regiunii lombare. În porţiunea superioară a regiunii fesiere aceste două straturi se contopesc şi poartă denumirea de *massa adiposa lumboglutealis.* În ţesutul subcutanat sînt situate ramificările arterei fesiere şi ale nervilor *(nn. clunium superiores, medii, inferiores)* (fig. 210).

Fascia proprie *(fascia glutea)* prezintă o placă groasă, constituită din fibre de ţesut conjunctiv. Superior ea continuă în fascia proprie lombară *(fascia lumbodorsalis),* iar inferior trece

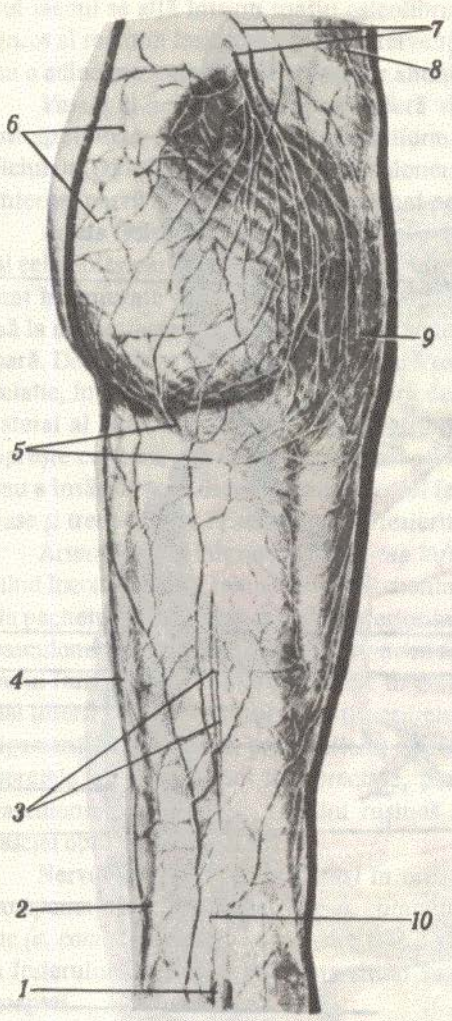

Fig. 210. Vasele şi nervii superficiali ai regiunilor fesieră şi posterioară a coapsei:

1 — v. saphena parva; 2 — v. saphena magna; 3 — n. cutaneus femoris posterior; 4 — rr. cutanei n. obturatorii; 5 — nn. clunium inferiores; 6 — nn. clunium medii; 7 — nn. clunium superiores; 8 — rr. cutanei laterale n. iliohypogastrici; 9 — n. cutaneus femoris lateralis; 10 — n. cutaneus femoris posterior

în fascia lată a coapsei. Prelungirile fasciei proprii despart muşchiul fesier mare în fascicule separate, care contribuie la limitarea proceselor purulente (infiltrat, abces).

Muşchii regiunii fesiere se dispun în trei straturi: superficial – fesierul mare, stratul mediu de sus în jos – fesierul mediu, piriform, obturator intern, muşchii gemeni (superior şi inferior) şi muşchiul pătrat al femurului, stratul profund de sus – muşchiul fesier mic, mai jos – obturatorul extern.

Muşchiul fesier mare *(m. gluteus maximus)* începe de la sacru şi suprafaţa medială a crestei iliace, se îndreaptă extern şi inferior şi se inserează pe tuberozitatea fesieră *(tuberositas glutea)* a osului femural (fig. 211).

Deasupra trohanterului mare al femurului, sub tendonul fesierului mare este situată bursa trohanteriană a muşchiului fesier mare *(bursa trohanterica m. glutei maximi)*, iar deasupra tendonului – bursa trohanteriană subcutanată *(bursa subcutanea trohanterica)*.

Muşchiul fesier mediu *(m. gluteus medius)* proemineză de sub marginea de jos a fesierului mare şi se îndreaptă spre suprafaţa externă a trohanterului mare. La marginea de jos a fesierului mediu e situat muşchiul piriform, ce are o orientare orizontală. El se îndreaptă de pe suprafaţa anterioară a sacrului prin orificiul sciatic mare *(foramen ischiadicum major)*, spre apexul marelui trohanter. Trecînd prin acest orificiu, muşchiul piriform îl împarte în orificiul suprapiriform *(foramen suprapiriforme)* şi orificiul infrapiriform *(foramen infrapiriforme)*. La marginea de jos a muşchiului piriform se situează tendonul muşchiului obturator intern, mai sus de care trec fibrele muşchiului gemen superior *(m. gemellus superior)*, ce începe de la spina ischiatică, şi mai jos – fibrele muşchiului gemen inferior *(m. gemellus inferior)*, ce începe de la tuberozitatea ischiatică. Fibrele muşchiului obturator intern încep de la suprafaţa pelviană a orificiului obturator, ies în extern prin orificiul sciatic mic în regiunea fesieră şi se inserează pe fosa trohanterică a osului femural. La marginea de jos a muşchiului gemen inferior se situează muşchiul pătrat al femurului, care începe de la tuberul ischiatic şi se inserează pe crista intertrohanterică.

Muşchiul obturator extern *(m. obturatorius externus)* începe de pe suprafaţa externă a orificiului obturator, înconjoară inferior articulaţia coxofemurală şi se inserează pe fosa trohanterică. Muşchiul fesier mic *(m. gluteus minimus)* începe pe suprafaţa externă a crestei iliace şi se inserează pe suprafaţa anterioară a trohanterului mare. Împreună cu fesie-

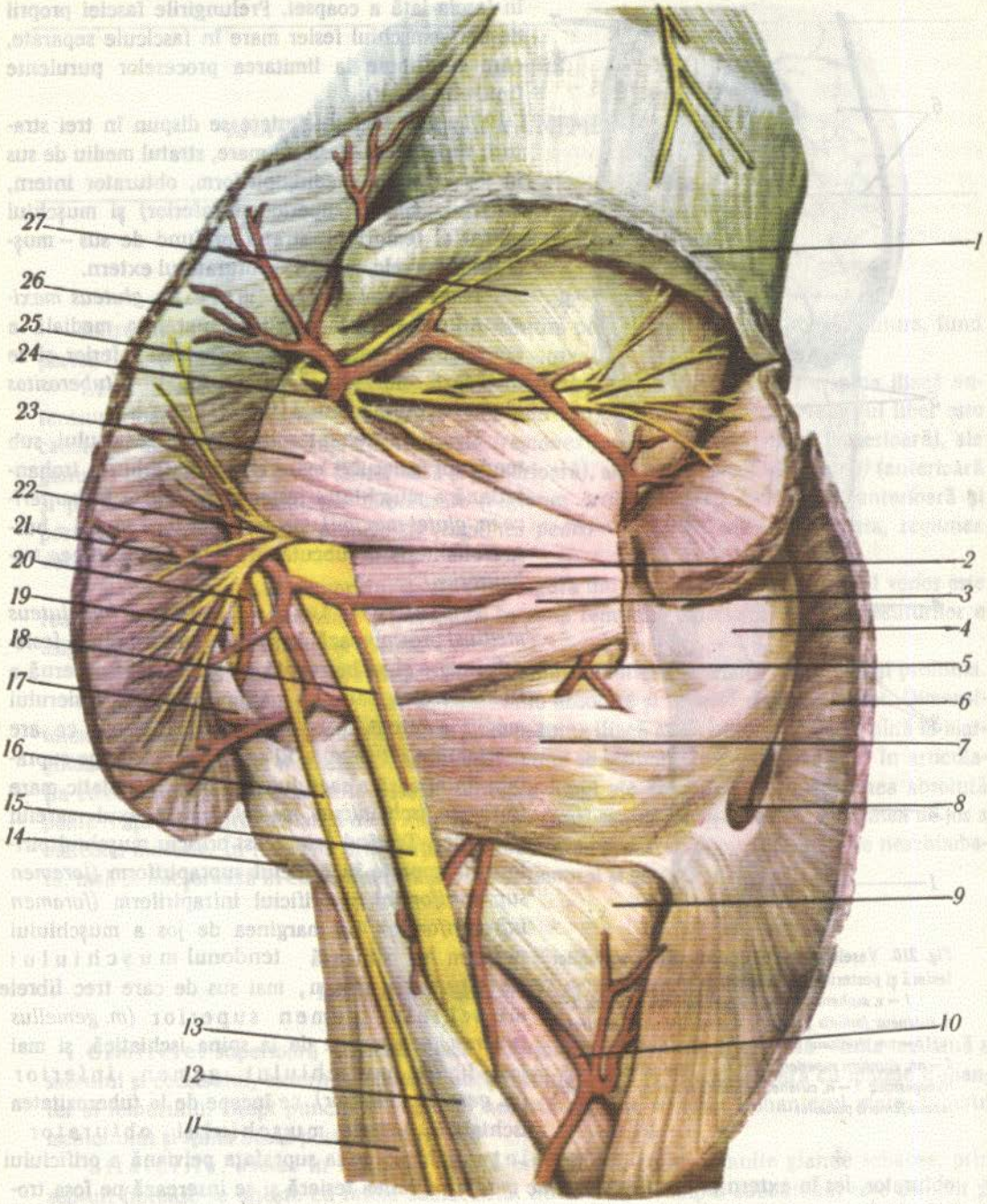

Fig. 211. Topografia regiunii fesiere:

1 — m. gluteus medius; 2 — m. gemellus superior; 3 — m. obturatorius internus; 4 — trochanter major; 5 — m. gemellus inferior; 6 — m. gluteus maximus; 7 — m. quadratus femoris; 8 — bursa trochanterica m. glutei maximi; 9 — m. adductor magnus; 10 — a. perforans; 11 — m. semimembranosus; 12 — m. biceps femoris; 13 — m. semitendinosus; 14 — tuber ischiadicum; 15 — n. ischiadicus; 16 — n. cutaneus femoris posterior; 17 — lig. sacrotuberale; 18 — a. comitans n. ischiadici; 19 — n. pudendus; 20 — a. pudenda interna; 21 — a. glutea interior; 22 — n. gluteus inferior; 23 — m. piriformis; 24 — a. glutea superior; 25 — n. gluteus superior; 26 — m. gluteus maximus; 27 — m. gluteus minimus

rul mediu se află într-un spaţiu osteofibros închis umplut cu ţesut celular. Stratul muscular viguros al regiunii fesiere complică intervenţiile chirurgicale în această regiune, din cauza plăgilor cu o adîncime mare şi a hemoragiilor abundente.

Vasele şi nervii în regiunea fesieră vin din cavitatea bazinului mic prin orificiile supra- şi infrapiriforme. Prin orificiul suprapiriform trece pachetul vasculonervos fesier superior, prin orificiul infrapiriform – pachetul vasculonervos fesier inferior, de asemenea şi vasele ruşinoase interne, nervii sciatic, ruşinos şi cutanat posterior al femurului.

Artera fesieră superioară *(a. glutea superior)* este scurtă, dar cu un diametru mai mare decît al celei inferioare. Pe marginea de sus a incizurii ischiatice mari, ea este fixată de os, ramurile ei sînt înconjurate de un plex venos. Artera bifurcă în ramurile superioară şi profundă şi participă la alimentarea muşchilor fesieri. Ramura profundă se anostomozează cu artera fesieră inferioară. Deoarece artera fesieră superioară este fixată prin teaca sa fascială de marginea orificiului sciatic, în caz de leziuni ea rămîne larg deschisă şi, contractîndu-se, se retrage în spaţiul celular lateral al bazinului mic. Din cauza stratului gros de muşchi, hemoragia din această arteră se opreşte cu greu, apare necesitatea de a recurge la ligatura ramurii posterioare a arterei iliace, sau a însăşi arterei iliace interne. Nervul fesier superior *(n. gluteus superior)* e dispus exterior de vase şi trece printre fesierul mare şi fesierul mic.

Artera fesieră inferioară *(a. glutea inferior)* este de un calibru mai mic decît cea superioară, fiind înconjurată de ramurile venei omonime şi nervul fesier inferior *(n. gluteus inferior)*. Extern de pachetul vasculonervos fesier inferior se dispune nervul sciatic, iar medial de el trece pachetul vasculonervos ruşinos intern *(a. v. pudenda interna et n. pudendus)*. Ramurile arterei şi ale nervului fesieri inferiori pătrund adînc în grosimea fesierului mare. Pachetul vasculonervos pudendal intern iese din bazinul mic prin orificiul infrapiriform la marginea lui internă şi, înconjurînd ligamentul sacrospinal, prin orificiul sciatic mic, iarăşi pătrunde în cavitatea bazinului mic. Pe peretele extern al fosei ischiorectale, prezentat de obturatorul intern şi fascia lui, pachetul vasculonervos trece prin canalul ruşinos *(canalis pudendalis* – Alcok), format din duplicatura fasciei obturatorului intern.

Nervul sciatic *(n. ischiadicus)* în orificiul infrapiriform este situat mai lateral de celelalte componente. Medial de el trec *n. cutaneus femoris posterior* şi artera ce însoţeşte nervul sciatic *(a. comitans n. ischiadici)*, care este o ramură a arterei fesiere inferioare. La marginea de jos a fesierului mare, n. sciatic este situat superficial şi este acoperit numai de foiţa fasciei late a coapsei.

ARTICULAŢIA COXOFEMURALĂ *(ARTICULATIO COXAE)*

Articulaţia coxofemurală are forma sferoidă, constituită din capul femurului şi suprafaţa semilunară a cavităţii cotiloide. Mai mult de 1/2 din capul femurului se află în cavitatea cotiloidă şi este înconjurat de bureletul glenoidal sau acetabular *(labrum acetabulare)*. Capsula articulară se inserează pe marginea cavităţii cotiloide a osului coxal, astfel încît bureletele cartilaginos acetabular se află în interiorul articulaţiei. Pe colul femural capsula se fixează: anterior – pe linia intertrohanterică, posterior – medial de creasta intertrohanterică. Aşadar, suprafaţa anterioară a colului femural aproape în întregime se află în cavitatea articulară, iar posterior capsula articulară acoperă aproximativ 1/2 a colului.

Distingem ligamente extra- şi intraarticulare. Din *ligamentele intraarticulare* face parte ligamentul capului femurului *(lig. capitis femoris)*, care se întinde de la incizura acetabului spre foseta capului femurului. Ligamentul e acoperit de membrana sinovială şi serveşte drept amorti-

zor în preîntîmpinarea fracturilor cavităţii cotiloide. Artera ligamentului *(a. lig. capitis femoris)*, fiind o ramură a arterei obturatorii, participă la alimentarea capului femurului. Ligamentele extraarticulare formează inelul fibros al capsulei. Cel mai puternic este ligamentul iliofemural *(lig. iliofemorale)*, care începe de la spina iliacă anterioară inferioară şi se inserează pe suprafeţele medială şi anterioară ale marelui trohanter, pe linia intertrohanterică, ajungînd pînă la trohanterul mic. Lăţimea ei ajunge pînă la 8 cm, grosimea – 8 mm.

Medial de cel precedent este situat ligamentul pubofemural *(lig. pubofemorale)*, care începe de la ramura de jos a pubisului, se îndreaptă spre micul trohanter şi se împleteşte în zona orbiculară, care formează baza inelului fibros al capsulei articulaţiei coxofemurale. Fibrele zonei orbiculare sînt situate circular, se fixează de spina iliacă anterioară inferioară şi se unesc cu segmentele adiacente ale oaselor bazinului prin ligamentele pubofemural şi ischiofemural.

Locurile slabe ale capsulei articulaţiei coxofemurale sînt situate între ligamentele ei, fapt ce are o mare însemnătate în răspîndirea colecţiilor purulente din articulaţie (coxitele). Un loc slab se află anterior, între ligamentele pubofemural şi iliofemural. Rupînd această porţiune a capsulei, colecţia purulentă se răspîndeşte în teaca fascială a muşchiului iliopsoas, în bursa iliopectinee, unde lîngă trohanterul mic al femurului se formează purulenţă fuzată. În 10% din cazuri cavitatea articulaţiei comunică cu această bursă sinovială, care este dispusă între capsula articulară şi teaca fascială a muşchiului iliopsoas.

Al doilea loc slab este situat în regiunea posteroinferioară a colului femural, sub marginea inferioară a ligamentului ischiofemural, care începe de la tuberozitatea sciatică, marginea posteroinferioară a cavităţii cotiloide şi se inserează pe fosa trohanterică. Aici stratul fibros al capsulei este lax legat de colul femural şi de sub el proeminează o pungă sinovială sub care este amplasat obturatorul extern. Trecînd prin acest loc slab, colecţia purulentă din cavitatea articulară se extinde pe parcursul tecii obturatorului extern spre suprafaţa medială a coapsei. De aici, prin canalul obturator, puroiul poate difuza în cavitatea bazinului mic, iar pe parcursul obturatorului extern şi al vaselor circumflexe femurale mediale – în regiunea fesieră. Mai departe, de sub marginea inferioară a fesierului mare, colecţia purulentă poate difuza pe faţa posterioară a coapsei.

Articulaţia coxofemurală este alimentată de reţeaua articulară *(rete articulare)*, formată din arterele circumflexe medială şi laterală femurale *(aa. circumflexa femoris medialis et lateralis)* – ramuri ale arterei femurale profunde, şi din artera obturatorie *(a. obturatoria)*. Refluxul venos are loc în venele profunde ale femurului şi bazinului. Capsula articulară este inervată de *nn. obturatorius, femoralis et ischiadicus.*

REGIUNEA COAPSEI *(REGIO FEMORIS)*

Suprafaţa anterioară *(regio femoris anterior)*. Limitele. Regiunea anterioară este delimitată: superior – de ligamentul inghinal care se extinde între spina iliacă anterioară superioară şi tuberculul pubian; inferior – de linia orizontală care trece cu 4 cm mai sus de rotulă; medial – de linia ce uneşte simfiza pubiană cu condilul medial al femurului; lateral – de linia ce uneşte spina iliacă anterioară superioară cu condilul lateral al femurului. Între ligamentul inghinal şi oasele bazinului sînt amplasate lacuna vasculară *(lacuna vasorum)* şi lacuna musculară *(lacuna musculorum)*. Lateral e dispusă lacuna musculară, delimitată de cea vasculară prin arcul iliopectineu, întins de la ligamentul inghinal pînă la creasta pubiană. Prin lacuna musculară trec *m. iliopsoas* şi *n. femoralis* (fig. 212). Prin lacuna vasculară trec artera şi vena femurale.

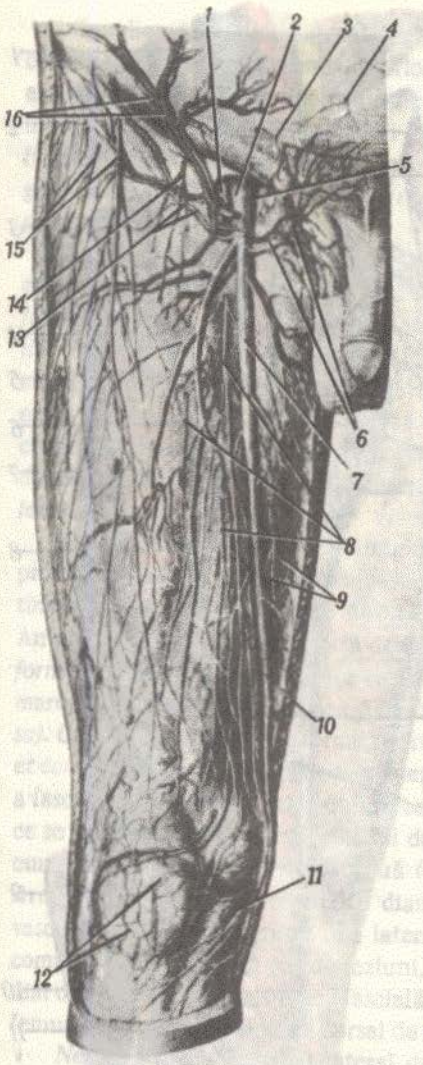

Fig. 212. Vasele şi nervii superficiali ai regiunii anterioare a coapsei:

1 — a. femoralis; 2 — v. femoralis; 3 — n. iliohypogastricus; 4 — r. cutaneus anterior n. iliohypogastrici; 5 — hiatus saphenus; 6 — a. et v. pudenda externa; 7, 10 — v. saphena magna; 8 — rr. cutanei anteriores n. femoralis; 9 — r. cutaneus n. obturatorii; 11 — r. infrapatellaris n. sapheni; 12 — rete patellae; 13 — a. et v. circumflexa ilium superficialis; 14 — r. femoralis n. genitofemoralis; 15 — n. cutaneus femoris lateralis; 16 — a. et v. epigastrica superficialis

Vasele femurale se proiectează la mijlocul ligamentului inghinal, inelului femural profund îi revine partea medială a lacunei vasculare. Artera femurală pe parcursul coapsei se proiectează pe linia Quenu, trasată de la mijlocul arcadei inghinale pînă la epicondilul medial al femurului, membrul inferior fiind în poziţie de flexie uşoară în articulaţiile genunchiului şi coxofemurală şi în rotaţie externă. Sub ligamentul inghinal, vena femurală este dispusă medial de arteră, iar nervul femural – lateral de ea. Paralel cu ligamentul inghinal sînt dispuşi ganglionii limfatici *(nodi lymphatici inguinales superficiales),* care se împart în mediosuperiori, laterosuperiori şi inferiori. În regiunea anterioară a coapsei se descriu unele formaţiuni de însemnătate practică: triunghiul femural (Scarpa), canalele – femural, obturator şi aductor.

Triunghiul femural *(trigonum femorale)* medial e delimitat de muşchiul aductor lung al femurului, lateral – de muşchiul croitor, superior – de ligamentul inghinal. Înălţimea triunghiului femural ajunge pînă la 20 cm. Baza lui o constituie triunghiul femural mic sau *fossa iliopectinea,* limitele căreia sînt: lateral – *m. iliopsoas,* medial – *m. pectineus.*

Straturile. *Pielea* în regiunea triunghiului femural este subţire, mobilă. În ţesutul subcutanat se situează vasele sanguine şi ganglionii limfatici superficiali, nervii cutanaţi. Arterele superficiale, ramuri din *a. femoralis,* penetrează placa ciuruită a fasciei late în regiunea orificiului subcutanat *(hiatus saphenus)* (fig. 213). Artera epigastrică superficială *(a. epigastrica superficialis)* se îndreaptă prin ţesutul subcutanat al peretelui anterior abdominal spre ombilic, artera circumflexă iliacă superficială *(a. circumflexa ilium superficialis)* continuă paralel cu ligamentul inghinal spre spina iliacă anterioară superioară. Arterele ruşinoase externe *(aa. pudendae externae),* de obicei două, trec medial, situîndu-se anterior de vena femurală, mai sus sau mai jos de confluenţa ei cu vena safenă mare. Ultima este un punct de reper important în cazul intervenţiilor chirurgicale în regiunea triunghiului femural.

După ieşirea din lacuna vasculară, nervul genitofemural *(n. genitofemoralis)* dă ramura femurală, care participă la inervarea pielii porţiunii mediale a ligamentului inghinal. Inferior şi intern de spina iliacă anterioară superioară, străpungînd fascia lată, trece nervul lateral cutanat al femurului *(n. cutaneus femoris lateralis).* De-a lungul marginii interne a muşchiului croitor sub piele ies ramurile cutanate anterioare ale nervului femural. Pe suprafaţa medială a coapsei este amplasată ramura cutanată a nervului obturator, care ajunge pînă la articulaţia genunchiului.

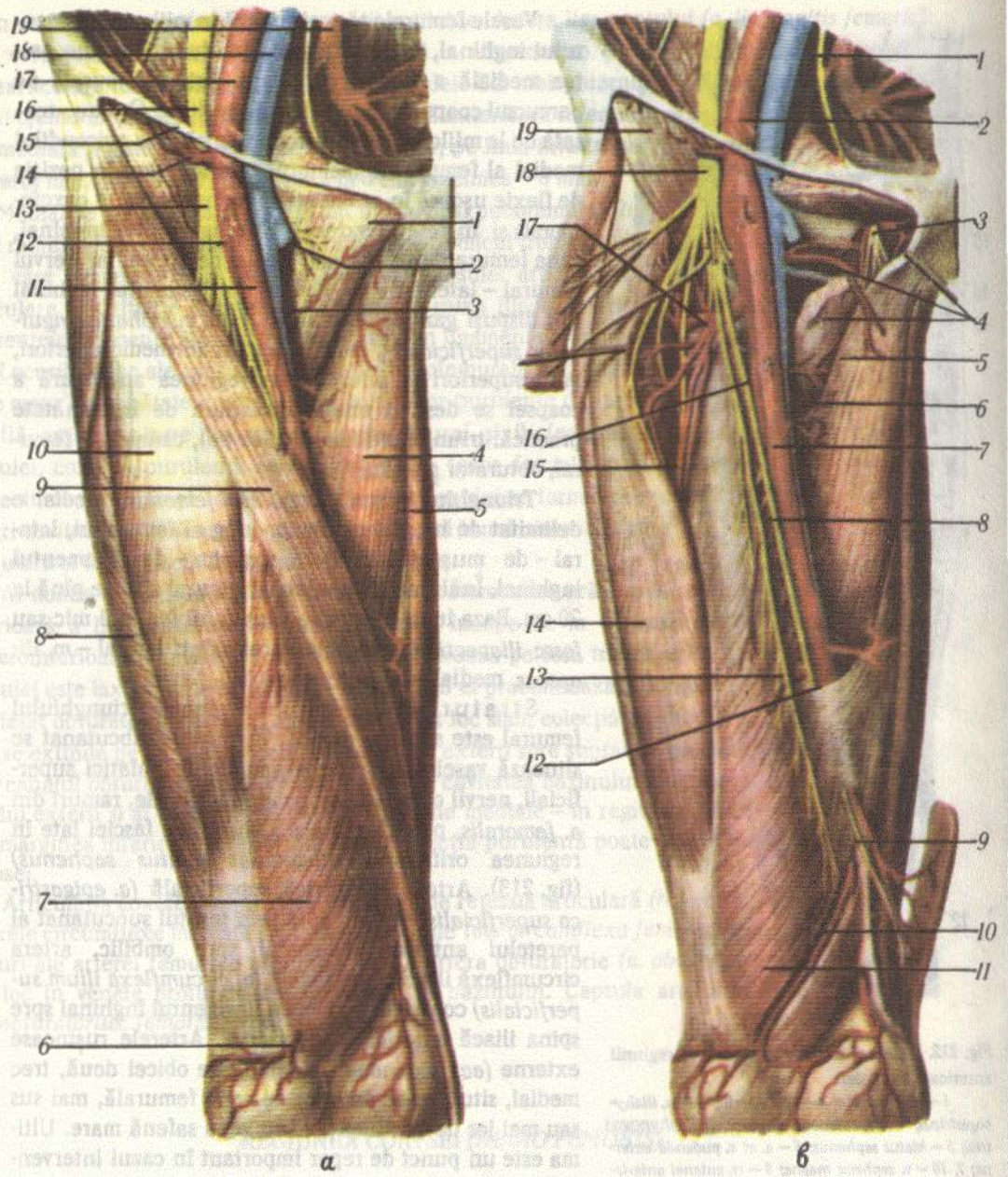

Fig. 213. Topografia regiunii anterioare a coapsei:

а — pînă la secționarea m. sartorius și m. pectineus: 1 — m. pectineus; 2 — v. saphena magna; 3 — v. femoralis; 4 — m. adductor longus; 5 — m. gracilis; 6 — r. articularis a. genus descendens; 7 — m. vastus medialis; 8 — m. vastus lateralis; 9 — m. sartorius; 10 — m. rectus femoris; 11 — a. femoralis; 12 — a. profunda femoris; 13, 16 — n. femoralis; 14 — a. circumflexa ilium profunda; 15 — lig. inguinale; 17 — a iliaca externa; 18 — v. iliaca externa; 19 — a. iliaca interna;

b — după secționarea mușchiului: 1 — n. obturatorius; 2 — a. iliaca externa; 3 — a. obturatoria et n. obturatorius; 4 — a. circumflexa femoris medialis et m. pectineus; 5 — m. adductor longus; 6 — v. femoralis; 7 — a. femoralis; 8, 9 — n. saphenus; 10 — r. articularis a. genus descendens; 11 — m. vastus medialis; 12 — canalis adductorius; 13 — r. muscularis n. femoralis; 14 — m. rectus femoris; 15 — r. descendens a. circumflexae femoris lateralis; 16 — a. profunda femoris; 17 — r. ascendens a. circumflexae femoris lateralis; 18 — n. femoralis; 19 — m. iliopsoas

Ganglionii limfatici superficiali, situaţi în ţesutul subcutanat paralel cu ligamentul inghinal, colectează limfa din regiunea inferioară a peretelui anterior abdominal, de la organele genitale externe, pielea perineului, regiunile fesieră şi lombară, cît şi de la pielea şi fasciile membrului inferior. Din ganglionii superficiali limfa se scurge în ganglionii profunzi, situaţi sub foiţa superficială a fasciei late a coapsei, înconjurînd artera femurală. De aici limfa se îndreaptă spre ganglionii limfatici iliaci externi *(nodi lymphatici iliaci externi)*, dispuşi în jurul arterei iliace externe.

Fascia lată a coapsei (fascia lata) extern, pe partea laterală a coapsei, este îngroşată din contul fibrelor tendinoase ale fesierului mare şi ale muşchiului tensor al fasciei late *(m. tensor fasciae latae)*. Această porţiune a fasciei poartă denumirea de tractul iliotibial *(tractus iliotibialis)*. Fascia lată dă septuri fibroase intermusculare – lateral şi medial, care se inserează pe linia aspră a femurului *(linea aspera)*, formînd trei loje fasciale pentru trei grupe de muşchi – anterioară, posterioară şi medială. Teaca medială conţine muşchii aductori, anterioară – muşchiul cvadriceps femural *(m. quadriceps femoris)*, posterioară – flexorii gambei. Fascia lată formează, de asemenea, teci separate pentru *m. sartorius, m. adductor longus, m. gracilis, m. tensor fasciae latae.*

Fascia lată în regiunea triunghiului femural se scindează în două foiţe: superficială şi profundă. Foiţa profundă se amplasează sub vasele femurale, acoperind muşchii iliopsoas şi pectineu. Foiţa superficială este dispusă superficial de vase şi se uneşte cu ligamentul inghinal. Anterior de arteră, această foiţă devine mai densă şi formează marginea falciformă *(margo falciformis)*. Anterior de venă, foiţa superficială a fasciei late se subţiază, prin ea trece o cantitate mare de vase arteriale, venoase şi limfatice de calibru mic, formînd fascia cribroasă *(fascia cribrosa)*. Capetele marginii falciforme poartă numele de corn superior şi corn inferior *(cornu superius et cornu inferius)*. Cel superior se uneşte cu ligamentul inghinal, cel inferior – cu foiţa profundă a fasciei late deasupra muşchiului pectineu. Anterior de cornul inferior trece *v. saphena magna*, ce se varsă în vena femurală. Locul de confluenţă poartă denumirea de *hiatus saphenus*. După cum s-a menţionat, între cele două foiţe ale fasciei late sînt situate artera şi vena femurale. *Artera femurală (a. femoralis)* cu diametrul de 1–1,2 cm vine în triunghiul femural din lacuna vasculară, situîndu-se puţin mai lateral de mijlocul ligamentului inghinal. Aici artera poate fi comprimată pe pubis în caz de leziuni, în acest loc se efectuează puncţia şi cateterizarea ei. Medial de arteră, în aceeaşi teacă fascială, e dispusă vena. Distal, mai aproape de vîrful triunghiului femural, vena se amplasează dorsal de arteră.

Nervul femural e situat lateral de arteră, fiind delimitat de ea prin arcul iliopectineu şi fascia iliopsoatică. Ieşind prin lacuna musculară, nervul parcurge aproximativ 3 cm şi se ramifică. Ramurile lui cutanate perforează fascia lată a coapsei şi la marginea medială a *m. sartorius* ies în ţesutul subcutanat. Ramurile profunde, încrucişîndu-se cu ramurile arterei circumflexe femurale laterale, se îndreaptă spre muşchii cvadriceps şi pectineu pe care îi inervează.

Artera femurală profundă (a. profunda femoris), este cea mai mare ramură a arterei femurale, care porneşte cu 4–6 cm mai jos de ligamentul inghinal. Artera profundă trece pe lîngă peretele posterior lateral al arterei femurale şi treptat se abate de la ea în direcţia lateroposterioară, amplasîndu-se în partea distală a coapsei.

De la artera profundă pornesc ramurile ei medială şi laterală – *a. circumflexa femoris medialis et lateralis*, care, la rîndul lor, dau ramuri ascendente şi descendente şi se anastomozează cu arterele fesiere, obturatorie, epigastrică inferioară. Tot de la artera profundă îşi iau începutul *arterele perforante*. Prima arteră perforantă începe la nivelul trohanterului mic sau al plicei fesiere, a doua şi a treia – cu 6 cm mai jos de cea precedentă. Prin orificiile tendoanelor aductorilor arterele perforante pătrund în regiunea posterioară a coapsei. Tunica externă a acestor artere e concrescută cu aceste tendoane, ceea ce condiţionează beanţa în caz de leziuni.

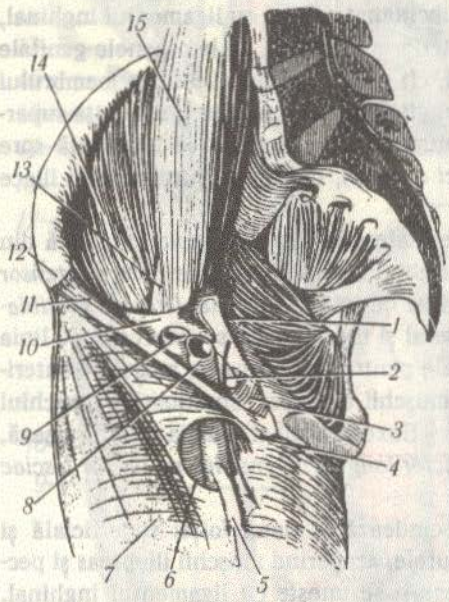

Fig. 214. Topografia canalului femural:
1 — linea terminalis; 2 — anulus femoralis; 3 — lig. lacunare; 4 — tuberculum pubicum; 5 — v. saphena magna; 6 — margo falciformis; 7 — m. sartorius; 8 — v. femoralis; 9 — a. femoralis; 10 — arcus iliopectineus; 11 — lig. inguinale; 12 — spina iliaca anterior superior; 13 — n. femoralis; 14 — m. iliacus; 15 — m. psoas major

Arterele sînt lezate frecvent în cazul fracturării osului femural şi atunci hematomul format, evoluînd, poate să se răspîndească pînă în fosa poplitee.

Inferior triunghiul femural trece în şanţul femural *(sulcus femoralis anterior)*, care este delimitat medial de muşchii aductori, iar lateral – de cvadriceps.

Canalul femural *(canalis femoralis)*. Spaţiul între arcada inghinală, ce se inserează pe tuberculul pubian şi creasta pubiană, conţine ligamentul lacunar *(lig. lacunare)*. Treimea medială a lacunei vasculare, ce constituie spaţiul dintre vena femurală şi ligamentul lacunar, conţine ţesut celular lax şi ganglionul limfatic Rosenmuller–Pirogov şi poartă denumirea de inelul femural profund *(anulus femoralis)*. Acest spaţiu la femeie e mai larg (pînă la 1,8 cm), deoarece bazinul feminin este mult mai larg decît cel masculin. Prin acest spaţiu pot prolaba herniile femurale, formînd în calea lor canalul femural. Inelul femural profund e delimitat: anterior şi superior – de ligamentul inghinal, posterior şi inferior – de ligamentul pectineal, lateral – de teaca venei femurale, medial – de ligamentul lacunar (fig. 214). Din partea cavităţii abdominale inelul este acoperit de fascia transversală. Inelul femural superficial corespunde cu *hiatus saphenus* şi este acoperit cu fascia cribroasă. Lungimea canalului depinde de lăţimea cornului superior al fasciei late şi constituie 1–3 cm, canalul femural are 3 pereţi: anterior – foiţa superficială a fasciei late *(cornu superior)*, posterior – foiţa profundă a fasciei şi lateral – vena femurală.

Inelul femural profund uneori e înconjurat de vase. Aceasta se observă în 25% de cazuri, cînd artera obturatorie îşi ia începutul de la artera epigastrică inferioară (de obicei, *a. obturatoria* porneşte de la artera iliacă internă). În aceste cazuri lateral de colul sacului herniar e dispusă vena femurală, superior şi medial – artera obturatorie împreună cu ramura pubiană a arterei epigastrice inferioare, ce trece pe suprafaţa posterioară a ligamentului lacunar. Această localizare a vaselor poartă numele de „coroana morţii" *(corona mortis)*. În timpul intervenţiilor chirurgicale, în caz de hernie strangulată, vasele ce înconjoară sacul herniar pot fi lezate, iar hemoragia în spaţiul prevezical – nediagnosticată.

Canalul obturator *(canalis obturatorius)* e delimitat superior – de şanţul obturator al osului pubian, inferior – de membrana obturatorie şi muşchii omonimi. Canalul are o direcţie oblică – din exterior spre interior şi din posterior în anterior. Orificiul intern al canalului se deschide în spaţiul celular prevezical sau în cel lateral al bazinului. Orificiul extern se proiectează cu 1,5 cm mai jos de ligamentul inghinal şi cu 2–2,5 cm mai lateral de tuberculul pubian. Lungimea canalului obturator ajunge pînă la 3 cm. Prin canal trec vasele şi nervul omonim. Artera obturatorie în canal sau la nivelul membranei obturatorii bifurcă în ramurile anterioară şi posterioară. Ramura anterioară vascularizează muşchii aductori ai coapsei şi se anastomozează cu artera circumflexă femurală medială. Ramura posterioară dă *ramus acetabularis* spre ligamentul capului femural şi se îndreaptă pe suprafaţa posterioară a coapsei, unde se anastomozează cu artera

fesieră inferioară şi ramurile arterei circumflexe femurale mediale. Ramurile nervului obturator *(n. obturatorius)* inervează muşchii aductori şi graţios *(m. gratilis).*

Canalul aductorilor *(canalis adductorius).* La vîrful triunghiului femural, orientat în jos, şanţul femural anterior, trecînd între muşchi, se transformă în canalul aductorilor sau femuropopliteu *(canalis adductorius* sau Hunter), care e dispus în treimea inferioară a femurului pînă la fosa poplitee. Canalul aductorilor este delimitat lateral de muşchiul vast medial *(m. vastus medialis),* medial – de muşchiul aductor mare *(m. adductor magnus),* anterior – de *membrana vastoadductoria,* întinsă între aceşti doi muşchi. Tot anterior canalul este acoperit de muşchiul croitor.

Canalul are trei orificii. Prin orificiul superior din şanţul anterior femural în canal intră artera femurală şi cea mai lungă ramură a nervului femural – *n. saphenus,* iese din canal vena femurală. Prin orificiul inferior, situat între tendonul muşchiului aductor mare şi osul femural sau între fibrele acestui muşchi, vasele femurale pătrund în fosa poplitee. Orificiul anterior al canalului este situat în *membrana vastoadductoria,* prin el trec *a. et v. genus descendens* şi *n. saphenus.* Dacă vasele şi nervul trec separat, atunci în *membrana vastoadductoria* se formează cîteva orificii.

Lungimea canalului aductorilor constituie 6–7 cm. Orificiul lui superior se proiectează cu 16–17 cm mai sus de tuberculul aductor al condilului medial al femurului, anterior cu 10–11 cm şi inferior cu 9–10 cm mai sus de acest punct. Superior canalul aductorilor comunică cu ţesutul celular din triunghiul femural, anterior cu stratul subcutanat al regiunii mediale a genunchiului, inferior cu ţesutul adipos al fosei poplitee şi deci poate fi conductor al colecţiilor purulente din regiunea anterioară pe cea dorsală şi invers. În canal, anterior şi lateral de artera femurală, e dispus *n. saphenus,* posterior şi medial de arteră – vena femurală. Artera descendentă a genunchiului participă la formarea reţelei arteriale a articulaţiei genunchiului. Uneori ea direct se anastomozează cu artera tibială anterioară recurentă *(a. recurrens tibialis anterior). N. saphenus* în regiunea gambei însoţeşte *v. saphena magna* pînă la maleola medială a piciorului propriu-zis.

Regiunea posterioară *(regio femoris posterior).* Limitele: superioară – plica fesieră, inferioară – prelungirea liniei circulare ce trece cu 4 cm mai sus de rotulă, medială – linia ce uneşte simfiza pubiană cu epicondilul medial al osului femural, laterală – linia care uneşte spina iliacă anterioară superioară cu epicondilul lateral al femurului.

Un punct de reper important în această regiune este plica fesieră: atenuarea ei indică la o luxaţie posterointerioară în articulaţia coxofemurală, iar la nou-născuţi ne vorbeşte despre o luxaţie congenitală în articulaţia coxofemurală (simptomul Trendelenburg). Linia ce uneşte mijlocul plicei fesei sau mai precis mijlocul distanţei dintre tuberul ischiatic şi trohanterul mare cu mijlocul fosei poplitee este linia de proiecţie a nervului sciatic.

Straturile. *Pielea* în această regiune este subţire şi concrescută cu stratul de ţesut adipos. Pe suprafaţa laterală a regiunii trec ramurile nervului cutanat femural lateral *(n. cutaneus femoris lateralis),* posterior, în treimea de sus şi de mijloc a coapsei, bifurcă ramurile nervului cutanat femural posterior *(n. cutaneus femoris posterior)* (fig. 215).

Fascia lată formează un sept intermuscular lateral rezistent, care separă loja grupei posterioare de muşchi de cea anterioară şi septul posterior ce separă loja musculară posterioară de cea medială. Ţesutul celular intermuscular al lojei musculare posterioare comunică superior pe traiectul nervului sciatic cu spaţiul celuloadipos fesier profund, inferior – cu ţesutul fosei poplitee, iar pe parcursul vaselor perforante – cu regiunea anterioară a femurului.

Muşchii regiunii posterioare a coapsei încep de la tuberozitatea sciatică. Lateral e dispus capul lung al bicepsului *(caput longum m. bicipitis femoris),* medial – muşchii semitendinos şi semimembranos. Muşchiul semimembranos, fiind amplasat anterior de cel semitendinos, este mai mic după volum. Capul scurt *(caput breve)* al bicepsului începe de la linia aspră. Inferior muşchii se prelungesc în tendoane. Bicepsul femural se inserează pe capul fibulei, muşchii semiten-

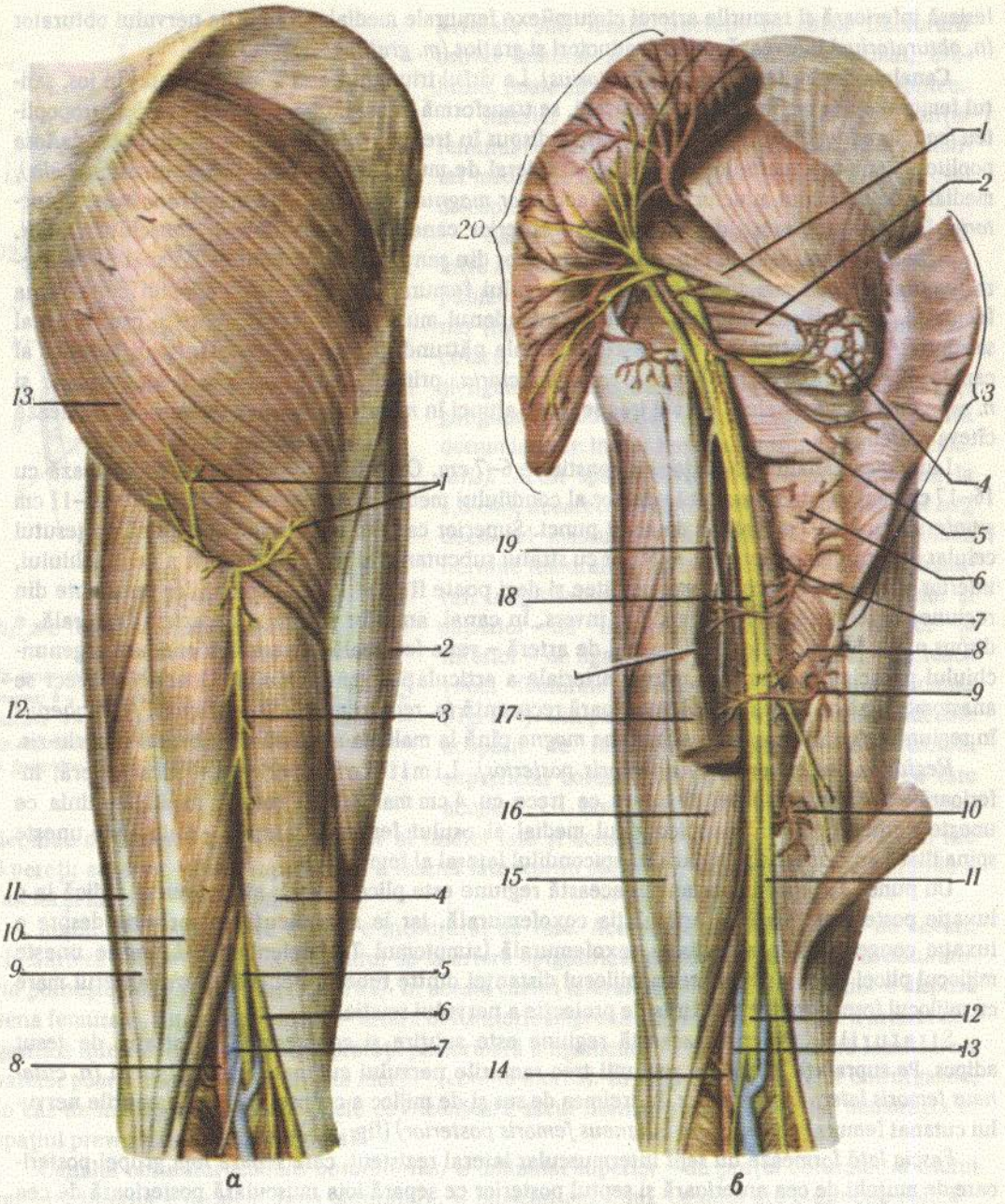

Fig. 215. Topografia regiunii posterioare a coapsei:

a — pînă la secţionarea *m. gluteus maximus* şi *m. biceps femoris*: *1* — *nn. clunium inferiores*; *2* — *m. vastus lateralis*; *3* — *n. cutaneus femoris posterior*; *4* — *m. biceps femoris*; *5* — *n. tibialis*; *6* — *n. peroneus communis*; *7* — *v. poplitea*; *8* — *a. poplitea*; *9, 11* — *m. semimembranosus*; *10* — *m. semitendinosus*; *12* — *m. gracilis*; *13* — *m. gluteus maximus*;

b — după secţionarea muşchilor: *1* — *m. piriformis*; *2* — *m. obturatorius internus et mm. gemelli*; *3, 20* — *m. gluteus maximus*; *4* — *rete arteriosum trochantericum*; *5* — *m. quadratus femoris*; *6, 9* — *aa. perforantes*; *7* — *m. adductor magnus*; *8* — *r. muscularis n. peroneus communis*; *10* — *caput breve m. bicipitis femoris*; *11* — *n. peroneus communis*; *12* — *n. tibialis*; *13* — *v. poplitea*; *14* — *a. poplitea*; *15* — *m. semimembranosus*; *16* — *m. semitendinosus*; *17* — *caput longum m. bicipitis femoris*; *18* — *n. ischiadicus*; *19* — *r. muscularis n. ischiadici*

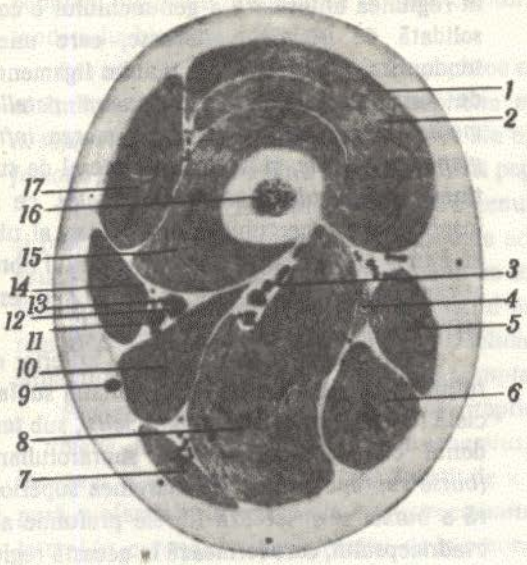

Fig. 216. Coapsa (secțiune transversală):
1 — fascia lata; 2 — m. vastus lateralis; 3 — a. profunda femoris; 4 — n. ischiadicus; 5 — caput longum m. bicipitis femoris; 6 — m. semimembranosus et m. semitendinosus; 7 — m. gracilis; 8 — m. adductor magnus; 9 — v. saphena magna; 10 — m. adductor longus; 11 — a. femoralis; 12 — v. femoralis; 13 — n. saphenus; 14 — m. sartorius; 15 — m. vastus medialis; 16 — os femoris; 17 — m. rectus femoris

dinos și semimembranos, împreună cu mușchii grațios și croitor, se inserează pe tuberozitatea tibială, formînd „talpa gîștei" *(pes anserimus).*

Nervul sciatic și artera ce îl însoțește *(a. comitans n. ischiadici)* sînt încorporați în teaca fasciomusculară (fig. 216). În treimea superioară a coapsei nervul este situat sub fascia lată, lateral de capătul lung al bicepsului, în treimea medie este acoperit de capul lung al acestui mușchi, iar în treimea inferioară se dispune între biceps și semimembranos. Anterior de nerv se află septul posterior intermuscular, care acoperă mușchiul aductor mare. La intrarea în fosa poplitee nervul este amplasat medial, între mușchii semitendinos și semimembranos și bicepsul femurului — lateral. La marginea superioară a fosei poplitee nervul sciatic bifurcă în nervul tibial *(n. tibialis)* care trece prin mijlocul fosei poplitee și nervul peroneu comun *(n. peroneus communis),* deplasat anterior și lateral, paralel tendonului bicepsului femural. În treimea inferioară a regiunii posterioare a coapsei se deschide orificiul inferior al canalului aductorilor. Aici mai superficial și lateral se amplasează vena poplitee, iar mai profund și medial e dispusă artera poplitee *(a. poplitea).*

REGIUNEA GENUNCHIULUI *(REGIO GENU)*

Regiunea anterioară *(regio genu anterior).* Limitele: superioară — linia circulară care trece cu 4 cm mai sus de rotulă, inferioară — linia circulară care trece prin tuberozitatea tibială, laterale — verticalele care trec pe marginea posterioară a condililor femurali.

Punctele de reper externe: rotula, mai sus de ea — tendonul cvadricepsului, inferior — ligamentul propriu al patelei *(lig. patellae),* care se inserează pe tuberozitatea tibială. Lateral de patelă se amplasează plicele alare *(plicae alares).* Pe suprafața laterală a regiunii se palpează capul fibulei *(capitulum fibulae),* pe care se inserează tendonul bicepsului. Între tuberozitatea tibiei și capul fibulei e amplasat tuberculul intercondilian lateral al tibiei, pe care se inserează tractul iliotibial. Între capul fibulei și epicondil se palpează ligamentul colateral fibular *(lig. collaterale fibulare).* Pe suprafața medială a articulației genunchiului se determină condilii mediali ai tibiei și ai femurului.

Straturile. *Pielea* în această regiune este densă. În țesutul subcutanat trec vasele și nervii cutanați. Între foițele fasciei superficiale se disting bursele sinoviale: bursa subcutanată prepatelară *(b. subcutanea prepatellaris),* bursa subcutanată a tuberozității tibiale *(b. subcutanea tuberositatis tibiae)* și bursa subcutanată infrapatelară *(b. subcutanea infrapatellaris).* Excitările mecanice ale burselor sinoviale pot provoca un proces inflamator acut, care cu timpul poate să devină cronic (bursită), cauzînd edem tisular și deplasarea rotulei în anterior. Fascia proprie

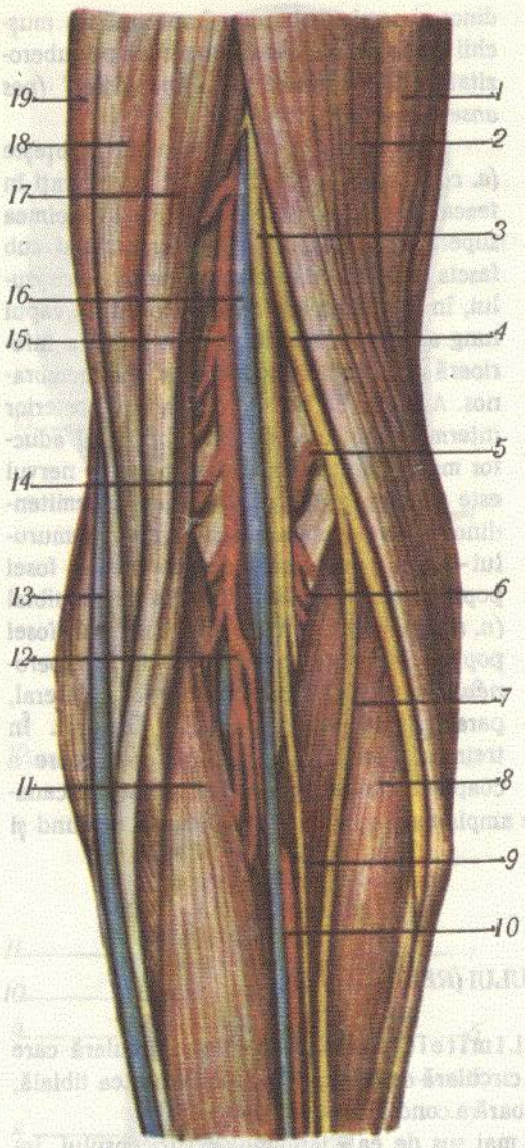

Fig. 217. Topografia fosei poplitee:

1 — caput breve m. bicipitis femoris; 2 — caput longum m. bicipitis femoris; 3 — n. tibialis; 4 — n. peroneus communis; 4 — a. genus superior lateralis; 6 — a. genus inferior lateralis; 7 — n. cutaneus surae lateralis; 8 — caput laterale m. gastrocnemii; 9 — n. cutaneus surae medialis; 10 — v. saphena parva; 11 — caput mediale m. gastrocnemii; 12 — aa. surales; 13 — v. saphena magna; 14 — a. genus superior medialis; 15 — a. poplitea; 16 — v. poplitea; 17 — m. semitendinosus; 18 — m. semimembranosus; 19 — m. gracilis

în regiunea anterioară a genunchiului e consolidată de filamente fibroase, care unesc tendonul cvadricepsului cu rotula: ligamentul de susţinere medial *(retinaculum patellae mediale),* care se inserează pe *margo infraglenoidalis tibiae,* şi ligamentul lateral de susţinere *(retinaculum patellae laterale),* ce se inserează pe tuberculul intercondilian al tibiei. *Fascia lată* este concrescută cu stratul fibros al capsulei articulare, care, la rîndul său, este consolidată lateral de tractul iliotibial.

Mai profund de fascia proprie, anterior de rotulă, e amplasată bursa prerotuliană subfascială *(bursa prepatellaris subfascialis),* sub tendonul cvadricepsului – bursa suprarotuliană *(bursa suprapatellaris).* Pe marginea superioară a bursei se inserează fibrele profunde ale cvadricepsului, care formează în această regiune muşchiul articular *(m. articularis genus).* Bursa suprapatelară este unica, cavitatea căreia comunică cu cavitatea articulaţiei genunchiului.

Anterior de rotulă, sub fascie, e dispusă reţeaua articulară patelară *(rete patellare),* constituită din ramificările terminale ale arterelor ce formează reţeaua articulară a genunchiului *(rete articulare genus).* La formarea acestei reţele iau parte *a. genus descendens* (din artera femurală), *aa. genus superiores medialis et lateralis, aa. genus inferiores medialis* et lateralis (din a. poplitee), *a. recurrens tibialis anterior* (din artera tibială anterioară) şi *r. circumflexus fibulae* (din artera tibială posterioară).

Regiunea posterioară – fosa poplitee *(regio genu posterior, s. fossa poplitea).* Punctele de reper externe: în poziţie verticală în regiunea posterioară a genunchiului proeminează ţesutul adipos al fosei poplitee. În flexie pot fi conturate limitele fosei poplitee. Superior şi medial se apreciază tendoanele muşchilor semimembranos şi semitendinos, lateral – tendonul bicepsului femural care delimitează fosa poplitee din superior. Inferior este delimitată de două capete (medial şi lateral) ale *m. gastrocnemius* (fig. 217).

Vasele poplitee şi nervul tibial trec vertical, situîndu-se în următoarea consecutivitate: din posterior în anterior şi din lateral în medial – nervul tibial, vena poplitee şi mai profund – artera

poplitee, înglobate într-o teacă fascială comună. Nervul peronier trece pe marginea medială a tendonului bicepsului femural.

Straturile. *Pielea* în regiunea poplitee este subţire, mobilă. În *ţesutul subcutanat* uneori se întîlneşte anastomoza dintre *v. saphena magna* şi *v. saphena parva*. Medial se ramifică *n. saphenus*, lateral – ramurile recurente ale *n. cutaneus surae lateralis*. Ramurile *n. cutaneus femoris posterior* ajung pînă la mijlocul fosei poplitee.

Fascia proprie a regiunii posterioare a genunchiului este o prelungire a fasciei late a coapsei şi prezintă o foiţă aponevrotică densă, care acoperă spaţiul celuloadipos profund. Din această cauză aprecierea pulsului pe artera poplitee în poziţie de extensie a membrului e imposibilă. Fundul fosei poplitee este format de planul popliteu *(facies poplitea)* al osului femural şi de regiunea posterioară a genunchiului, consolidat de *lig. popliteum oblicum* şi muşchiul popliteu situat între condilul lateral al femurului şi suprafaţa posteromedială a tibiei.

Pachetul vasculonervos. Sub fascia proprie, pe tot parcursul fosei poplitee, vertical trece *n. tibialis*. El dă ramuri spre *m. gastrocnemius, m. soleus, m. plantaris* şi *m. popliteus*. Tot aici începe *n. cutaneus surae medialis*, însoţit de *v. saphena parva*, care în regiunea gambei este dispusă subfascial între capetele *m. gastrocnemius*. Nervul cutanat sural medial se uneşte cu cel lateral *(n. cutaneus surae lateralis)*, de la peronierul comun, şi formează n. sural *(n. suralis)*. Mai profund sînt dispuse artera şi vena poplitee. Nervul peronier comun se află în partea laterală a fosei poplitee. Lîngă artera poplitee sînt situaţi ganglionii limfatici poplitei profunzi, care colectează limfa din regiunea gambei. De aici limfa se îndreaptă spre ganglionii limfatici inghinali profunzi.

Artera poplitee, situîndu-se profund în fosa poplitee, pe parcurs dă ramuri (de la porţiunea iniţială) spre muşchii grafios, croitor şi semimembranos. Arterele superioare ale genunchiului încep mai sus de interlinia articulară. Din ele *a. genus superior lateralis* trece sub tendonul bicepsului femural, înconjoară condilul lateral al femurului şi apare pe regiunea anterioară a genunchiului. Cea medială *(a. genus superior medialis)* se îndreaptă medial şi anterior sub tendonul aductorului mare şi tendonul semimembranosului. Artera medie a genunchiului *(a. genus medialis)* la nivelul interliniei articulare se îndreaptă anterior, vascularizînd capsula articulară a genunchiului, ligamentele cruciforme şi membrana sinovială a articulaţiei.

Arterele inferioare ale genunchiului pornesc mai distal de articulaţie. *A. genus inferior lateralis* trece lîngă meniscul lateral, îl înconjoară, se dispune sub ligamentul colateral fibular, apoi sub capul lateral al gastrocnemianului. *A. genus inferior medialis*, dispusă sub capul medial al gastrocnemianului, înconjoară condilul medial al tibiei, trece sub ligamentul colateral tibial şi sub tendoanele muşchilor grafios, croitor şi semitendinos. Arterele superioare şi inferioare ale genunchiului participă la formarea în regiunea anterioară a unei reţele arteriale a articulaţiei genunchiului.

Accesul spre artera poplitee prin fosa poplitee e dificil şi periculos din cauza că aici sînt amplasate superficial trunchiuri mari de nervi şi vene. De aceea pentru descoperirea arterei poplitee se utilizează o cale de acces prin fosa Jobert, delimitată: inferior – de condilul medial al femurului şi de capul medial al gastrocnemianului, superior – de muşchiul croitor, anterior – de tendonul aductului mare, posterior – de tendoanele muşchilor semimembranos, semitendinos şi grafios. Accesul se efectuează pe suprafaţa anteromedială a coapsei în treimea ei inferioară între muşchii sus-numiţi. Artera poate fi distinsă posterior de tendonul aductorului mare, pe osul femural.

Ţesutul celuloadipos al fosei poplitee comunică pe parcursul *n. sciatic* cu cel din regiunea posterioară a coapsei, cît şi cu spaţiul profund de ţesut adipos al regiunii fesiere. Pe parcursul vaselor femurale fosa poplitee comunică cu canalul aductorilor şi triunghiul femural, iar pe

parcursul vaselor poplitee şi *n. tibialis* – cu regiunea posterioară a gambei. Acestea sînt căile de răspîndire a colecţiilor purulente.

Articulaţia genunchiului *(articulatio genus)* este formată de feţele articulare ale condililor oaselor femural şi tibial, de asemenea de suprafaţa articulară a rotulei. Este o articulaţie bicondiliană şi fiecare condil are formă elipsoidă. Mişcările se înfăptuiesc în jurul a două axe – frontală şi verticală (rotaţie în poziţie de flexie a genunchiului).

Deoarece condilul medial este mai mare decît cel lateral, la articularea osului femural cu cel tibial se formează un unghi deschis lateral – *genu valgum* fiziologic. Pe feţele articulare ale tibiei sînt dispuse cartilajele intraarticulare – meniscurile medial şi lateral *(menisci articulares).* Meniscurile sînt concrescute cu tibia, fixîndu-se anterior şi posterior pe eminenţa intercondiliană, care proeminează în cavitatea articulară. Pe marginile îngroşate ale meniscurilor se fixează capsula articulară. Meniscul medial are forma literei C şi anterior concreşte cu ligamentul transversal al genunchiului, care se extinde şi asupra meniscului lateral, ce are forma ovală şi este mai mobil.

Ligamentele cruciforme ale genunchiului *(ligg. cruciata genus)* fortifică articulaţia, limitînd mişcările de rotaţie. *Lig. cruciatum anterius* începe pe suprafaţa internă a condilului lateral al femurului şi se inserează anterior de eminenţa intercondiliană. Ligamentul cruciform posterior începe pe suprafaţa externă a condilului medial al femurului şi se inserează posterior de eminenţa intercondiliană.

Ligamentele cruciforme din anterior şi lateral sînt tapetate cu membrana sinovială, pe faţa lor posterioară învelişul sinovial lipseşte. Din această cauză cavitatea articulaţiei genunchiului în porţiunea ei posterioară e separată în partea medială şi laterală, care comunică între ele anterior de ligamente. Prin intermediul meniscurilor cavitatea articulară este împărţită în porţiunea superioară şi cea inferioară, care, de asemenea, comunică între ele.

Capsula articulară a articulaţiei genunchiului se inserează pe suprafaţa anterioară a femurului, cu 5 cm mai sus de cartilajul articular, inferior de condilii femurului. Linia epifizară a osului femural se află în cavitatea articulară. Anterior, capsula se inserează pe marginea cartilajului rotulei, orientată spre cavitatea articulară. Linia epifizară a osului tibial e situată mai jos de capsula articulară, care aici se inserează pe marginea cartilajului articular. În locurile de trecere a foiţei sinoviale pe capsula articulară, se formează *9 funduri de sac:* pe suprafaţa anterioară – fundurile de sac superioare lateral, medial şi anterior impar; inferioare – anterior inferior lateral şi medial; pe suprafaţa posterioară – superior (lateral şi medial), inferior (lateral şi medial). Fundul de sac superior anterior comunică cu bursa sinovială suprapatelară. Inflamaţia acestei burse (bursita) poate provoca inflamarea totală a articulaţiei (gonita).

Ligamentele extraarticulare ale articulaţiei genunchiului sînt constituite de ligamentele colaterale fibular şi tibial, de ligamentul popliteu oblic. Lig. colateral fibular *(lig. collaterale fibulare)* uneşte epicondilul lateral al femurului şi capul fibulei. Acest ligament e separat de capsula articulaţiei genunchiului de un strat de ţesut celular lax. Ligamentul colateral tibial *(lig. collaterale tibiale)* începe de la epicondilul medial al femurului şi se inserează pe *margo infraglenoidale tibiae.* Acest ligament e concrescut cu capsula articulară şi cu meniscul medial. Ligamentul popliteu oblic *(lig. popliteum obliquum),* fiind o prelungire a tendonului muşchiului semimembranos, deviază de la el în regiunea meniscului medial şi se îndreaptă oblic în sus şi lateral spre condilul lateral al femurului. La contracţia muşchiului semimembranos are loc încordarea capsulei articulare.

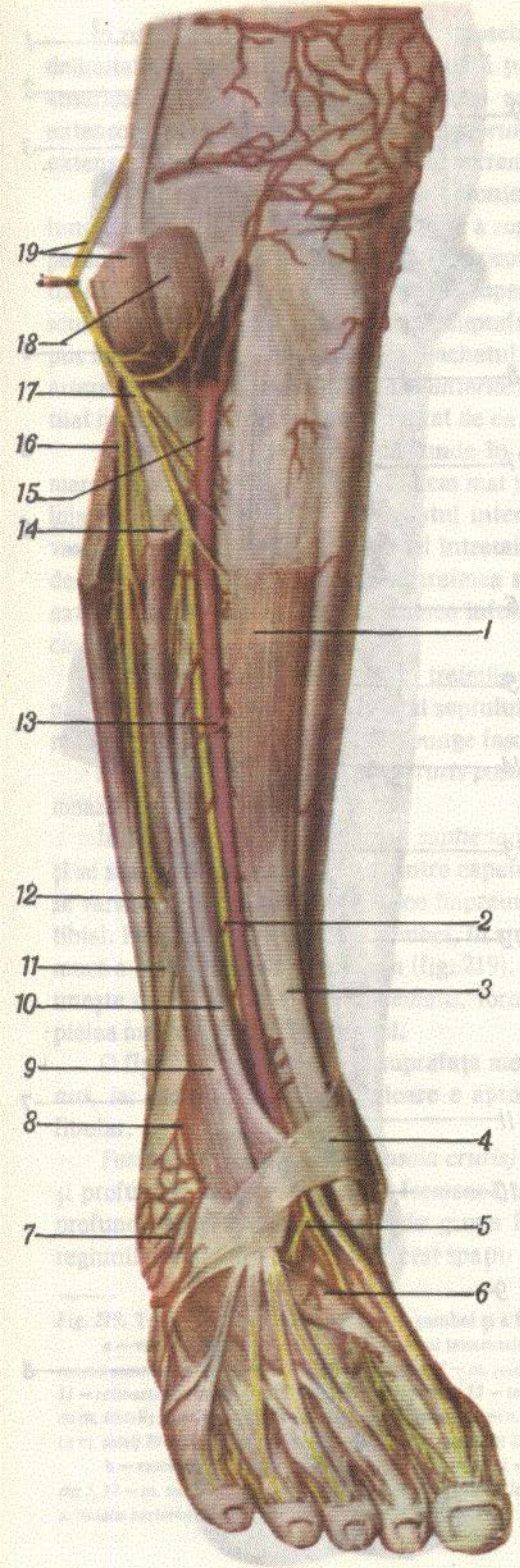

Regiunea anterioară (regio cruris anterior). Limitele ce despart suprafaţa anterioară a gambei de cea posterioară trec: lateral – prin şanţul format între muşchii peronieri şi gastrocnemian, medial – pe marginea medială a tibiei. Proiecţia arterei tibiale anterioare *(a. tibialis anterior),* situată pe suprafaţa anterioară a gambei, coincide cu linia ce uneşte mijlocul distanţei dintre tuberozitatea tibială şi capul fibulei cu mijlocul distanţei dintre maleolele laterală şi medială.

Straturile. *Pielea* pe suprafaţa anterioară este subţire, concrescută cu fascia şi periostul. Ţesutul adipos lipseşte în această regiune. În cazul traumelor acest loc este foarte dureros. Pe suprafaţa laterală a gambei, în *ţesutul subcutanat,* trece *v. saphena parva,* pe suprafaţa medială – *v. saphena magna.* Linia de proiecţie a *v. saphena magna* începe de pe suprafaţa medială a maleolei mediale a tibiei şi se extinde spre suprafaţa posterioară a condilului medial al femurului. Pe tot parcursul său vena este însoţită de *n. saphenus.* Anterolateral, pe suprafaţa gambei, se ramifică *n. cutaneus surae lateralis.* Tot aici, la limita dintre treimea medie şi cea inferioară, apare nervul peronier superficial *(n. peroneus superficialis)* (fig. 218).

Fascia proprie a gambei (fascia cruris) este densă şi bine concrescută cu periostul suprafeţei anterioare a tibiei. Ea formează septurile intermusculare ale gambei: anterior *(septum intermusculare anterius cruris),* care se inserează pe suprafaţa anterioară a fibulei; posterior *(septum intermusculare posterius cruris),* care se inserează pe suprafaţa posterioară a osului fibular. Aceste septuri împart muşchii gambei în trei grupe: anterioară, laterală şi posterioară.

Fig. 218. Topografia regiunii anterioare a gambei:
1, 3 — m. tibialis anterior; 2, 5, 17 — n. peroneus profundus; 4 — retinaculum musculorum extensorum superius; 6 — a. dorsalis pedis; 7 — a. malleolaris anterior lateralis et rete malleolare laterale; 8 — r. perforans a. peroneae; 9, 14, 18 — m. extensor digitorum longus; 10 — m. extensor hallucis longus; 11 — m. peroneus brevis; 12, 16 — n. peroneus superficialis; 13, 15 — a. tibialis anterior; 19 — m. peroneus longus et n. peroneus communis

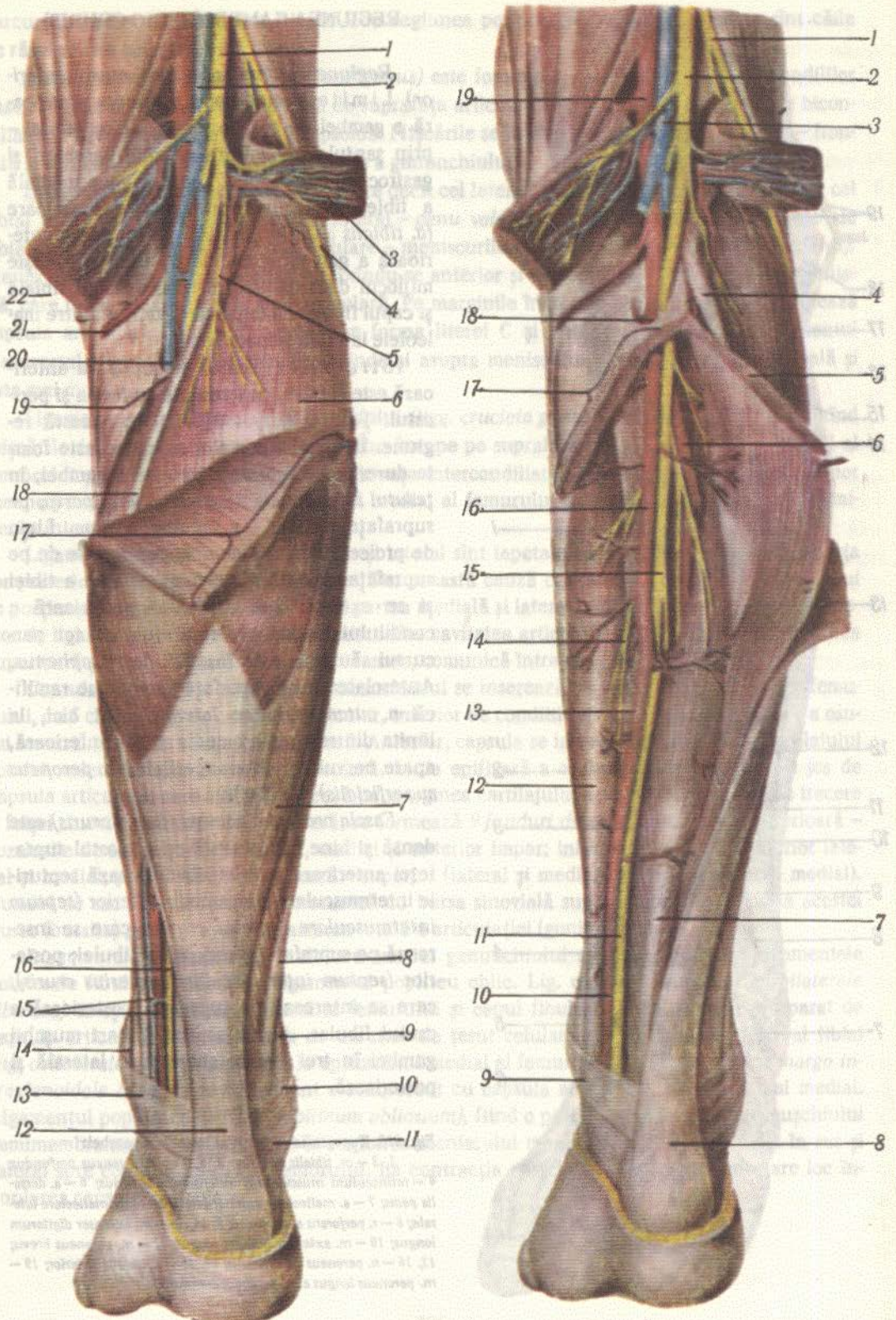
1
2
3
4
5
6
7
8
9
10
11
12
13
14
15
16
17
18
19
20
21
22
1
2
19
3
4
18
5
17
6
16
15
14
13
12
7
11
10
9
8

а *б*

În regiunea anterioară a gambei deosebim două loje fasciomusculare: anterioară şi laterală, delimitate de loja musculară posterioară prin oasele gambei şi membrana interosoasă. În loja anterioară sînt dispuşi: muşchiul tibial anterior *(m. tibialis anterior)*, lateral de el – lungul extensor al degetelor *(m. extensor digitorum longus)*, între ei, în treimea inferioară, este situat extensorul lung al degetului mare *(m. extensor hallucis longus)*.

Teaca laterală conţine muşchii peronieri lung şi scurt. Între începutul muşchiului peroneu lung, capul fibulei şi suprafaţa externă a condilului lateral al tibiei se formează canalul musculoperonier superior, în care nervul fibular comun *(n. peroneus communis)* bifurcă în ramura profundă *(n. peroneus profundus)* şi ceă superficială *(n. peroneus superficialis)*. Muşchiul fibular scurt *(m. peroneus brevis)* începe pe suprafaţa laterală a fibulei, mai jos de cel lung, care e dispus mai lateral de el şi îl acoperă. Pachetul vasculonervos al lojei anterioare este reprezentat de artera tibială anterioară *(a. tibialis anterior)*, două vene omonime şi nervul peronier profund, situat pe membrana interosoasă şi fixat de ea prin fibre conjunctive.

Artera tibială anterioară pătrunde în regiunea anterioară prin membrana interosoasă, pe marginea internă a fibulei, cu 4–5 cm mai jos de capul ei. Nervul peronier profund pătrunde în loja musculară anterioară prin septul intermuscular anterior, situîndu-se la început lateral de vase. În treimea medie a gambei el întretaie vasele anterior, în treimea inferioară trece medial de ele. Pachetul vasculonervos în treimea superioară este dispus între *m. tibialis anterior* şi *m. extensor digitorum longus*, în treimea inferioară – între *m. tibialis anterior* şi *m. extensor hallucis longus*.

Nervul peronier superficial în treimile superioară şi medie ale gambei trece printre fibrele peronierului lung, apoi de-a lungul septului intermuscular anterior crural, ajungînd pînă în treimea inferioară a gambei, aici străpunge fascia şi se îndreaptă distal în ţesutul subcutanat.

Regiunea posterioară *(regio cruris posterior)*. Straturile. *Pielea* este subţire, mobilă, formează plice.

În *ţesutul subcutanat* trece *v. saphena parva*, care în treimea medie străpunge fascia proprie şi se situează în canalul fibros dintre capetele muşchiului gastrocnemian (canalul Pirogov), apoi se varsă în vena poplitee. Ea trece împreună cu *n. cutaneus surae medialis*, ramură a nervului tibial. Pe suprafaţa laterală a gambei, în stratul subcutanat, trece *n. cutaneus surae lateralis*, ramură a nervului peronier comun (fig. 219). Dînd o ramură anterioară, nervul coboară în jos şi se uneşte cu *n. cutaneus surae medialis*, formînd nervul sural *(n. suralis)*, care se îndreaptă spre pielea maleolei laterale a fibulei.

O fîşie îngustă a pielii pe suprafaţa medială posterioară a gambei este inervată de *n. saphenus*, iar pielea regiunii posterioare e aprovizionată de ramurile cutanate ale nervilor tibial şi fibular.

Fascia proprie a gambei *(fascia cruris)* în regiunea posterioară are două foiţe – superficială şi profundă. Foiţa superficială formează teaca pentru tricepsul gambei *(m. triceps surae)*, cea profundă separă acest muşchi de grupa flexorilor, situaţi în spaţiul profund fasciocelular al regiunii posterioare a gambei. Acest spaţiu e delimitat anterior de oasele gambei şi de membrana

Fig. 219. Topografia regiunii posterioare a gambei şi a fosei poplitee:

a — vasele şi nervii fosei poplitee şi ai regiunii talocrurale posterioare: 1 — n. tibialis; 2 — v. poplitea; 3 — m. gastrocnemius; 4 — n. peroneus communis; 5 — rr. musculares n. tibialis; 6, 7 — m. soleus; 8 — m. peroneus longus; 9 — m. peroneus brevis; 10 — malleolus lateralis; 11 — retinaculum musculorum peroneurum superius; 12 — tendo calcaneus (Achillis); 13 — retinaculum musculorum flexorum; 14 — tendo m. tibialis posterioris; 15 — a. et v. tibialis posterior; 16 — n. tibialis; 17 — m. gastrocnemius; 18 — tendo m. plantaris; 19 — arcus tendineus m. solei; 20 — v. poplitea; 21 — a. genus inferior medialis; 22 — caput mediale m. gastrocnemii;

b — vasele şi nervii structurilor profunde ale gambei: 1 — n. peroneus communis; 2, 11, 15 — n. tibialis; 3 — v. poplitea; 4 — m. plantaris; 5, 17 — m. soleus; 6 — a. peronea; 7 — m. flexor hallucis longus; 8 — tendo calcaneus; 9 — retinaculum musculorum flexorum; 10, 16 — a. tibialis posterior; 12 — m. flexor digitorum longus; 13 — m. tibialis posterior; 14 — rr. musculares n. tibialis; 18, 19 — a. poplitea

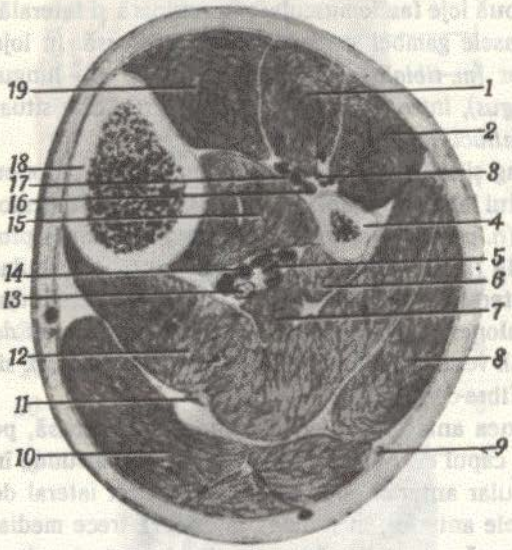

Fig. 220. Gamba (secțiune transversală):

1 — m. extensor digitorum longus; 2 — m. peroneus longus; 3 — n. peroneus profundus; 4 — fibula; 5 — a. peronea; 6 — m. flexor hallucis longus; 7 — m. flexor digitorum longus; 8 — caput laterale m. gastrocnemii; 11 — m. plantaris; 12 — m. soleus; 13 — m. tibialis; 14 — a. tibialis posterior; 15 — m. tibialis posterior; 16 — membrana interossea cruris; 17 — a. tibialis anterior; 18 — tibia; 19 — m. tibialis anterior

interosoasă, posterior – de foița profundă a fasciei proprii. Teaca superficială musculară conține mușchiul gastrocnemian *(m. gastrocnemius)* cu capetele lateral și medial, *mușchiul solear (m. soleus)* și mușchiul plantar *(m. plantaris).* Tendoanele mușchilor sus-numiți se unesc și constituie un tendon puternic unic – tendonul calcanean Achile *(tendo calcaneus, Achilles),* ce se inserează pe tuberozitatea calcaneului. Între tendon și os se află bursa sinovială tendonială a calcaneului *(bursa tendinis calcanei).*

Mușchii lojei profunde sînt situați în următoarea consecutivitate: medial – *m. flexor digitorum longus,* lateral – *m. flexor hallucis longus,* între ele și anterior – *m. tibialis posterior.*

Aici se află canalul cruropopliteu *(canalis cruropopliteus, Gruber),* mărginit anterior de mușchiul tibial posterior, posterior – de mușchiul solear și foița profundă a fasciei, care îl acoperă din anterior. Orificiul superior al canalului este limitat de *arcus tendineus m. solei* (anterior) și *m. popliteus* (posterior). De asemenea, se disting orificiile anterior și inferior. Prin orificiul anterior, care se află în membrana interosoasă, trece artera tibială anterioară. Orificiul inferior este mărginit anterior de mușchiul tibial posterior, posterior – de tendonul calcanean. Prin el pachetul vasculonervos tibial posterior pătrunde în canalul maleolar medial.

Pachetul vasculonervos al regiunii posterioare a gambei e situat în canalul cruropopliteu și este constituit din *a. tibialis posterior,* două vene omonime și *n. tibialis* (fig. 220). Pe tot parcursul canalului, nervul este dispus lateral de vase. În treimea superioară de la arteră ramifică artera peronieră *(a. peronea),* care se îndreaptă în canalul musculoperonier inferior *(canalis musculoperoneus inferior).* Canalul e limitat posterior de mușchiul flexor lung al degetului mare, anterior – de osul fibular și mușchiul tibial posterior.

Artera fibulară se îndreaptă inferior și lateral, alimentînd mușchii peronieri. La baza maleolei laterale, artera dă ramurile laterale maleolare și ramurile calcanee care participă la formarea rețelelor arteriale ale maleolei laterale și osului calcaneu – *rete malleolare laterale et rete calcaneum.*

Spațiul celular din canalul cruropopliteu, prin orificiul superior, comunică cu țesutul celular al fosei poplitee și apoi pe parcursul pachetelor vasculonervoase – cu spațiile celulare proximale ale regiunii posterioare a coapsei și ale regiunii fesiere. Pe parcursul arterei tibiale anterioare comunică cu loja musculară anterioară, iar pe parcursul arterei tibiale posterioare și arterei fibulare – cu țesutul subcutanat, în inferior, prin canalul maleolar medial – cu spațiul celular mijlociu al plantei.

REGIUNEA ARTICULAŢIEI TALOCRURALE
(REGIO ARTICULATIONIS TALOCRURALIS)

Regiunea articulaţiei talocrurale este delimitată de gambă prin linia circulară, care trece la baza maleolelor, iar de piciorul propriu-zis – prin două linii, una din ele trecînd de la o maleolă spre cealaltă pe suprafaţa plantară, iar a doua, fiind orizontală, uneşte maleolele pe suprafaţa anterioară a piciorului propriu-zis.

Drept puncte de reper externe servesc maleola laterală a fibulei şi maleola medială a tibiei, tendonul şi tuberozitatea calcaneului, conturul tendoanelor muşchilor regiunii anterioare a articulaţiei. Practic, în articulaţia talocrurală, distingem regiunile anterioare, posterioară, medială şi laterală, precum şi articulaţia propriu-zisă.

Regiunea anterioară *(regio articulationis talocruralis anterior).* Straturile. *Pielea* este subţire, mobilă. *Ţesutul subcutanat* slab dezvoltat, din care cauză uşor pot fi examinate vasele dispuse aici. Pe suprafaţa anterioară a maleolei mediale trec *v. saphena magna,* însoţită de *n. saphenus.* Anterior, între maleole trec ramurile nervului peronier superficial.

Fascia proprie, în regiunea anterioară a articulaţiei, este densă şi are aspectul unor ligamente de susţinere: *retinaculum musculorum extensorum superius* şi *retinaculum musculorum extensorum inferius.* Retinaculul superior este întins între marginile anterioare maleolare, cel inferior poartă denumirea de *lig. cruciform.* Ultimul începe de pe suprafaţa laterală a osului calcaneu şi bifurcă în două picioruşe, din care unul anterior articulaţiei se îndreaptă spre maleola medială, al doilea – spre tuberozitatea osului navicular. Ambele ligamente susţin tendoanele extensorilor. De la ligamentul cruciform în profunzime spre capsula articulară pornesc septuri, care despart spaţiul subligamentar în trei canale fibroase pentru tendoanele grupei anterioare de muşchi. Medial este dispus canalul care conţine tendonul muşchiului tibial anterior, lateral – canalul pentru extensorul lung al degetelor piciorului propriu-zis şi între ele – canalul mijlociu pentru tendonul extensorului degetului mare.

Toate tendoanele dispuse în aceste canale posedă teci sinoviale proprii. În canalul mijlociu împreună cu tendonul extensorului halucelui trece artera tibială anterioară şi nervul peronier profund. Acest pachet vasculonervos se proiectează pe piele la mijlocul distanţei dintre maleole. Prelungindu-se pe piciorul propriu-zis, a. tibială anterioară se numeşte *a. dorsalis pedis,* pulsaţia căreia se apreciază pe linia de proiecţie trasă de la mijlocul distanţei dintre maleole spre primul spaţiu interdigital.

Regiunea posterioară *(regio articulationis talocruralis posterior).* Straturile. *Pielea* este groasă, posedă capacitatea de a forma plice, care îndeosebi sînt evidente în poziţia de flexie a piciorului. *Ţesutul subcutanat* este dezvoltat slab, conţine anastomoze arteriale între ramurile calcanee ale arterelor tibială posterioară şi peronieră.

Fascia proprie prin două foiţe cuprinde tendonul calcanean, situat în regiunea posterioară a articulaţiei, şi formează pentru el o teacă. Între tendon şi tuberculul calcaneului este situată *bursa tendinis calcanei.*

Regiunea laterală *(regio articulationis talocruralis lateralis).* Straturile. *Pielea* e puţin mobilă, ţesutul subcutanat pe maleola laterală lipseşte. Posterior de maleolă în ţesutul subcutanat sînt amplasate ramurile iniţiale ale *v. saphena parva* şi nervul sural. *Fascia proprie* lateral la fel e densă şi e prezentată de *retinaculum musculorum peroneorum (superius et inferius).* Aceste ligamente mărginesc canalul maleolar extern (posterior de maleola laterală) prin care trec, înconjurate de teci sinoviale, tendoanele muşchilor peronieri lung şi scurt. Tot aici se află artera

peronieră, care se anastomozează cu artera tibială posterioară şi împreună participă la formarea reţelei arteriale a articulaţiei talocrurale.

Regiunea medială *(regio articulationis talocruralis medialis).* Regiunea prezintă locul trecerii flexorilor din loja profundă a gambei (din canalul cruropopliteu) pe planta piciorului propriu-zis.

Straturile. *Pielea* este subţire, puţin mobilă din cauza septurilor fibroase ce unesc pielea cu ţesutul subcutanat şi formaţiunile fasciale. *Fascia proprie* este densă, deoarece la ea aderă retinaculul muscular extensor superior, amplasat în regiunea anterioară. Porţiunile îngroşate ale fasciei proprii poartă denumirea de *retinaculum musculorum flexorum.* Acest ligament se întinde de pe maleola medială pe calcaneu, formînd canalul maleolar medial *(canalis malleolaris medialis).*

Canalul este limitat: lateral – de osul calcaneu, medial – *de retinaculum musculorum flexorum,* anterior – de marginea posterioară a maleolei mediale. Prin canal trec tendoanele muşchilor lojei fasciale profunde a gambei, vase şi nervi. Poziţia anterioară (posterior de maleola medială) o ocupă tendonul muşchiului tibial posterior, cea posterioară îi revine tendonului flexorului lung al halucelui, iar între ele se află tendonul flexorului lung al degetelor. Între tendoanele flexorului lung al halucelui şi cel al degetelor, trece pachetul vasculonervos tibial posterior, înglobat în teaca sa fascială. Pe parcurs, pachetul vasculonervos (artera, vena şi n. *tibialis posteriores)* este înconjurat de ţesut conjunctiv lax, care poate servi drept conductor al colecţiilor purulente din regiunea gambei pe suprafaţa plantară a piciorului propriu-zis şi invers.

Articulaţia talocrurală *(articulatio talocruralis)* este o articulaţie complicată, deoarece la formarea ei iau parte trei oase: tibial, fibular şi astragal. Are o formă trohleară tipică cu mişcări în jurul unui ax – frontal. Capsula articulară este densă, aproape pe tot parcursul se inserează pe marginea cartilajului articular, numai pe suprafaţa anterioară a corpului astragalului coboară în jos de cartilaj, ajungînd la linia ce uneşte bazele maleolare.

Din toate părţile articulaţia este consolidată de tendoane şi ligamente dure. Medial se amplasează *lig. mediale deltoideum,* care începe de la maleola medială a osului tibial, coboară în jos şi se inserează pe oasele astragal şi navicular. Lateral se află trei ligamente, care încep de la maleola laterală – *ligg. anterior et posterior talofibulare* et *lig. calcaneofibular.* În formă de trei fascicule ele coboară în jos şi se inserează pe oasele talus şi calcaneu.

Vascularizaţia articulaţiei talocrurale se realizează de ramurile a trei artere crurale – tibiale anterioară şi posterioară, peronieră.

Inervaţia: lateral – nervul sural, medial – *n. saphenus,* anterior – nervul pironier profund.

De menţionat că luxaţiile articulaţiei talocrurale se asociază, de obicei, cu fracturile maleolelor, deoarece ultimele în formă de furcă încercuiesc blocul talusului. În caz de afecţiuni purulente ale articulaţiei, puroiul mai frecvent se răspîndeşte în ţesutul celular al regiunii posterioare a gambei, de asemenea, pe parcursul tendoanelor flexorilor digitali – în spaţiul de ţesut adipos profund plantar.

REGIUNEA PICIORULUI *(REGIO PEDIS)*

Limitele. Limita convenţională, care delimitează articulaţia de piciorul propriu-zis, este linia trasată de la apexurile maleolelor pe plantă şi care uneşte maleolele pe suprafaţa dorsală. Regiunea plantară este delimitată de cea dorsală prin linia trasată de la mijlocul osului calcaneu spre mijlocul capului osului V metatarsian (extern) şi spre mijlocul capului osului I metatarsian

(intern). Regiunea plantară e delimitată de regiunea degetelor prin linia ce trece proximal cu 2,0–2,5 cm de plicele interdigitale.

Drept puncte de reper externe servesc: tuberul calcanean, tuberozitatea osului metatarsian V. Proximal de ea poate fi apreciat tendonul mușchiului abductor al degetului mic. Pe suprafața medială a piciorului propriu-zis, cu 3–4 cm mai jos de maleola medială, se palpează tuberozitatea osului navicular. În poziție de extensie a degetelor conturează tendoanele flexorilor lungi ai halucelui și degetelor piciorului. Extensorii scurți conturează în formă de proeminențe mai jos de *sinus tarsi*. Mai jos de maleola laterală se apreciază apofiza posterioară a astragalului *(processus posterior tali)*.

Piciorul propriu-zis, funcționează ca o boltă elastică. Distingem bolta longitudinală a piciorului propriu-zis, în formarea căruia iau parte toate oasele tarsului și metatarsului, și bolta transversală, formată din oasele navicular, cuneiforme și cuboid. La fortificarea bolții rolul principal îi revine ligamentului plantar lung, care începe de la suprafața inferioară a calcaneului și se inserează pe tuberozitatea osului cuboid și la baza oaselor metatarsiene.

Forma bolții este susținută de oasele componente, mușchii și fasciile ce o formează. Mușchii plantei longitudinali scurtează piciorul propriu-zis, cei oblici și transversali – îl îngustează. Slăbirea bolții piciorului propriu-zis cauzează apariția piciorului plat.

Piciorul propriu-zis se împarte în următoarele regiuni: dorsală, planta și degetele.

Regiunea dorsală a piciorului *(dorsum pedis)*. Straturile. *Pielea* regiunii este subțire și deseori poate fi supusă leziunilor (eroziuni, excoriații etc.). *Țesutul subcutanat* este lax, slab evidențiat și aici poate să se acumuleze transsudat. În țesutul subcutanat e dispusă rețeaua venoasă subcutanată dorsală *(rete venosum dorsale pedis)*. Între două foițe *ale fasciei superficiale* se amplasează nervii superficiali, ramuri terminale din nervii tibial posterior, peronieri superficial și profund și din *n. saphenus*.

Fascia proprie (fascia dorsalis pedis) este densă și poartă denumirea de aponevroză dorsală a piciorului. Între foițele acestei fascii sînt înglobate tendoanele mușchilor tibial anterior, flexorului lung al degetelor și flexorului lung al halucelui (fig. 221). Fascia dă niște prelungiri în profunzime, care înfășoară grupul de mușchi proprii dispuși mai profund *(mm. extensor digitorum brevis, extensor hallucis brevis)*. Al treilea și cel mai profund strat de mușchi ai regiunii dorsale e reprezentat de patru mușchi interosoși *(m. interossei dorsales)*, acoperiți de fascia interosoasă dorsală.

Formațiunile vasculonervoase dorsale de bază sînt situate în teaca fascială a stratului mediu de mușchi și sînt reprezentate de *a. dorsalis pedis*, venele omonime și nervul peronier profund. *A. dorsalis pedis* este o prelungire a arterei tibiale anterioare, avînd o linie de proiecție de la mijlocul distanței intermaleolare pînă la spațiul interdigital I. De la această arteră pornesc următoarele ramuri: 1) *a. tarsea lateralis et aa. tarseae mediales*, care se ramifică în regiunea tarsului și dau ramuri spre capsula articulației talocrurale; 2) *a. arcuata* e situată la mijlocul regiunii dorsale, constituie o anastomoză în formă de arc cu artera tarsiană laterală, de la care încep trei artere metatarsiene dorsale; 3) *ramus plantaris profundus a. arcuatae* pătrunde prin spațiul interdigital I pe plantă, unde se anastomozează cu artera plantară laterală *(a. plantaris lateralis)*.

Nervul peronier profund urmează împreună cu artera dorsală a piciorului. De la el pornesc ramuri senzitive spre pielea spațiului interdigital I și ramuri motorii spre mușchii dorsali ai piciorului propriu-zis.

***Planta** (planta pedis)*. Straturile. *Pielea* regiunii plantare e groasă și concrescută cu aponevroza plantară *(aponeurosis plantaris)* prin intermediul septurilor fibroase, care străbat țesutul subcutanat. Stratul *celuloadipos subcutanat* e pronunțat, îndeosebi, în regiunea tuberculului calcaneu și a capetelor oaselor metatarsiene, îndeplinind funcția de amortizor. Deoarece aici țesutul subcutanat are o structură alveolară pronunțată, procesele purulente au un caracter

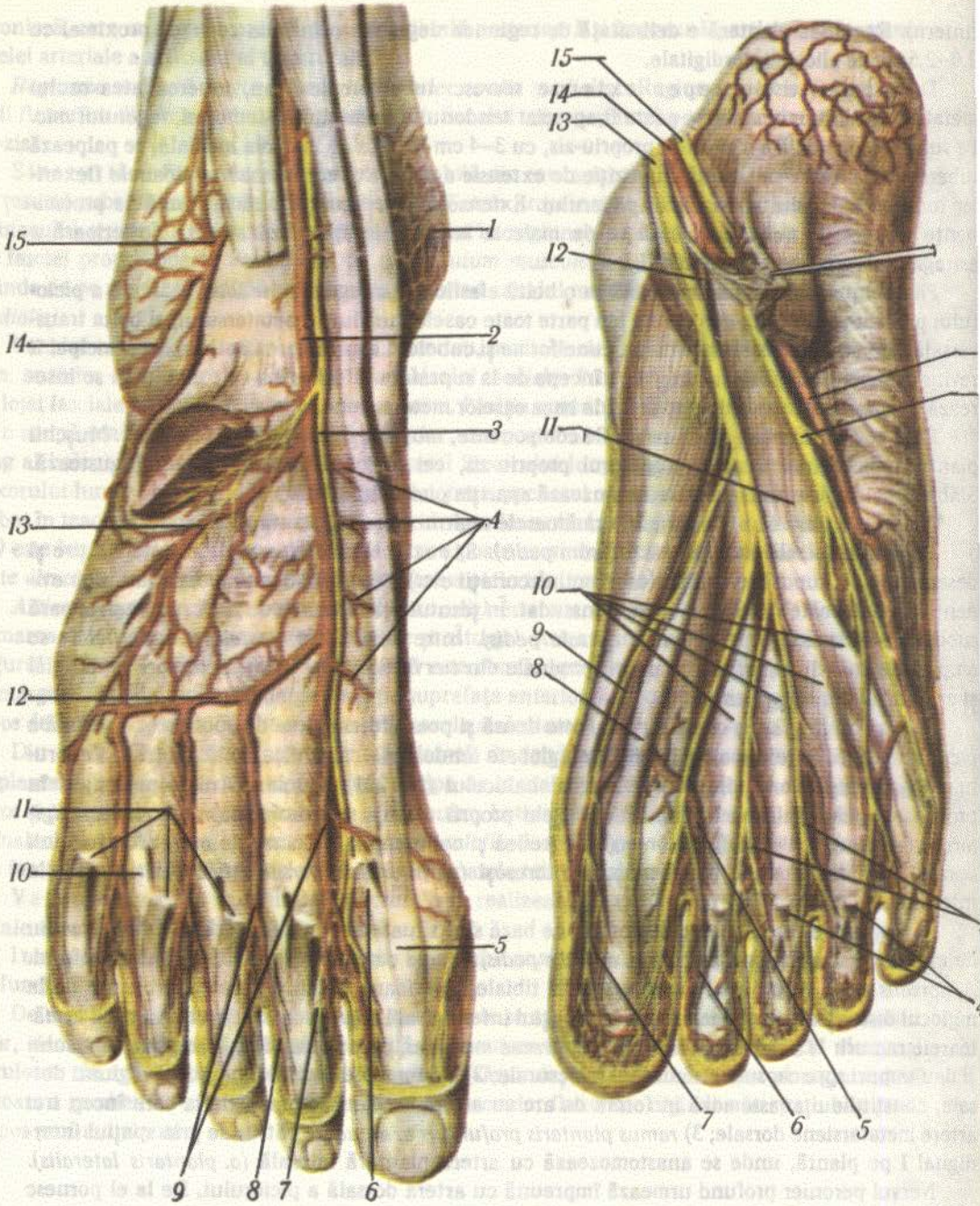

Fig. 221. Topografia regiunii dorsale a piciorului:

1 — rete malleolare mediale; 2 — a. dorsalis pedis; 3 — n. peroneus profundus; 4 — aa. tarseae mediales; 5 — tendo m. extensoris hallucis longi; 6 — tendo m. extensoris hallucis breve; 7 — nn. digitales dorsales pedis; 8 — aa. digitales dorsales; 9 — aa. metatarseae dorsales; 10 — tendo m. extensoris digitorum breve; 11 — tendo m. extensoris digitorum longi; 12 — a. arcuata; 13 — a. tarsea lateralis; 14 — rete malleolare laterale; 15 — a. malleolaris anterior lateralis

Fig. 222. Topografia regiunii plantare:

1 — a. plantaris lateralis; 2, 15 — n. plantaris lateralis; 3 — nn. digitales plantares communes; 4 — tendo m. flexoris digitorum breve; 5 — aa. metatarseae plantares; 6 — aa. digitales plantares communes; 7 — nn. digitales plantares propriae; 8 — tendo m. flexoris hallucis longi; 9 — m. flexor hallucis brevis; 10 — tendo m. flexoris digitorum longi; 11 — m. quadratus plantae; 12 — a. plantaris medialis; 13 — n. plantaris medialis; 14 — a. tibialis posterior

limitat. De obicei, puroiul se răspîndeşte în profunzime, prin spaţiile interosoase şi în regiunea dorsală a piciorului.

Fascia proprie a plantei poartă denumirea de aponevroză plantară şi se întinde de la tuberozitatea calcaneului pînă la baza degetelor. În regiunea tarsală de la aponevroză pornesc fasciculele *m. flexor digitorum brevis* (fig. 222). În porţiunea distală aponevroza scindează în 4–5 fascicule, care delimitează orificiile comisurale. Ultimele conţin ţesut adipos, care uneşte ţesutul celuloadipos subcutanat cu spaţiul celular al lojei medii a plantei. Tot prin aceste orificii trec vasele şi nervii care vin din adîncime spre ţesuturile superficiale şi degete.

Spaţiul subaponevrotic, datorită septurilor fibroase ce pleacă de la aponevroză în profunzime, se divide în trei loje musculofasciale: medială, laterală şi mijlocie. Loja medie, la rîndul său, printr-o placă fascială se împarte în spaţiul superficial şi profund (ultima mai poartă denumirea de loja muşchilor interosoşi).

În loja medie, direct sub aponevroză e situat muşchiul flexor scurt al degetelor şi muşchiul pătrat al plantei *(m. quadratus plantae)*. Mai profund sînt dispuşi tendonul muşchiului flexor lung al degetelor, muşchii lumbricali *(mm. lumbricales)* şi *m. abductor hallucis*. Tot în loja medie se află şi tendonul muşchiului peroneu lung, care este înconjurat aici de teaca sinovială. În cazul proceselor purulente pe regiunea plantară, colecţia purulentă poate difuza pe parcursul tendoanelor muşchilor atît în loja musculofascială posterioară, cît şi în cea laterală.

Loja medială a plantei conţine muşchii abductor şi flexor scurt al halucelui. În porţiunea proximală a lojei distingem canalul calcaneu, delimitat de osul calcaneu – lateral şi abductorul halucelui – medial. Lungimea canalului la maturi constituie 3–4 cm. În el este situat pachetul vasculonervos medial al plantei. Loja laterală plantară conţine muşchii degetului mic (V): *m. abductor digiti minimi* şi *m. flexor digiti minimi brevis*.

Pachetul vasculonervos plantar este o prelungire a arterei tibiale posterioare şi nervului tibial posterior. Artera tibială posterioară la ieşirea ei din canalul maleolar medial se divide în arterele plantare medială şi laterală. Analogic arterei bifurcă şi nervul tibial posterior în ramurile sale terminale *(n. plantaris lateralis et n. plantaris medialis)*.

Artera plantară medială *(a. plantaris medialis)* împreună cu nervul şi venele omonime, prin canalul calcaneu, se îndreaptă în loja musculofascială medială. Ea alimentează muşchii halucelui şi pielea suprafeţei interne a plantei. Artera trimite ramuri pe suprafaţa externă a halucelui, unde formează o anastomoză cu prima arteră metatarsiană plantară (din artera plantară laterală).

Artera plantară laterală *(a. plantaris lateralis)*, fiind mai voluminoasă, împreună cu nervul şi venele omonime, trece în spaţiul dintre tendonul flexorului scurt al degetelor şi plantarul pătrat. La baza oaselor metatarsului ea formează arcada plantară *(arcus plantaris)*, care în regiunea primului spaţiu interdigital se anastomozează cu ramura plantară profundă a *a. dorsale* a piciorului. De la arcadă pornesc arterele metatarsiene plantare *(aa. metatarseae plantares)*, care distal se prelungesc în arterele digitale comune, ultimele ramificîndu-se fiecare în două artere proprii *(aa. digitalis plantares communis et propriae)*.

Lojele musculofasciale laterală şi medială ale plantei sînt relativ izolate de cea mijlocie prin intermediul septurilor fasciale. Însă în practica chirurgicală sînt cunoscute cazuri de procese purulente generalizate în regiunea plantară, care iniţial evoluau izolat ca un focar inflamator primar în una din lojele fasciale.

Degetele piciorului *(digitis pedis)*. Straturile. *Pielea* pe suprafaţa dorsală a degetelor este subţire, pe faţa plantară – groasă, îndeosebi pe falanga proximală. *Ţesutul subcutanat* pe faţa dorsală este slab dezvoltat. Aponevroza dorsală e formată de tendoanele extensorilor. Din partea plantară tendoanele flexorilor, înconjurate de tecile sinoviale, trec în canalele osteofibroase.

Vasele şi nervii pe aceste suprafeţe ale degetelor sînt situaţi marginal. Vasele plantare sînt mai dezvoltate decît cele dorsale. Arterele digitale dorsale îşi iau originea din arterele metatarsiene dorsale, în afară de cele ce alimentează degetele I şi II, care se ramifică din *a. dorsalis pedis.* Arterele plantare digitale încep de la arterele metatarsiene plantare şi formează reţele la vîrfurile degetelor.

Nervii digitali dorsali *(nn. digitales dorsales pedis)* pentru primele 3,5 degete mediale încep de la nervul peronier superficial, pentru ultimele 1,5 degete – din nervul sural. Feţele primului spaţiu interdigital sînt inervate din nervul peronier profund. Pe suprafaţa plantară primele 3,5 degete sînt inervate de ramurile nervului plantar medial, celelalte 1,5 degete – de ramurile nervului plantar lateral.

***Articulaţiile piciorului** (articulationes pedis).* La intervenţiile chirurgicale în regiunea piciorului propriu-zis o mare însemnătate au articulaţiile intertarsiană, cuneonaviculară şi tarsometatarsiană.

Articulaţia transversă a tarsului (articulatio tarsi transversa, a. Chopart) este formată din două articulaţii: talonaviculară şi calcaneocuboidală. În afară de ligamentele mici, articulaţia este consolidată de ligamentul bifurcat *(lig. bifurcatum),* care se numeşte cheia articulaţiei. Ligamentul bifurcat uneşte osul calcaneu cu cel cuboid prin *lig. calcaneocuboideum* şi cu cel navicular – prin *lig. calcaneonaviculare.* Această articulaţie poartă numele de cheie, deoarece în cazul dezarticulării în articulaţia transversală numai după secţionarea acestui ligament e posibilă înlăturarea liberă a porţiunii distale a piciorului.

Articulaţia cuneonaviculară (articulatio cuneonavicularis). La formarea ei participă trei oase cuneiforme şi osul navicular. În cazul intervenţiilor cu scopul de a înlătura porţiunea distală a piciorului prin această articulaţie la început se execută dezarticulaţia în articulaţia oaselor cuneiforme cu cel navicular, apoi se secţionează osul cuboid. Aşadar, această intervenţie este combinată, îmbinînd dezarticularea şi amputarea membrului. Drept cheie a articulaţiei date servesc ligamentele cuboideonaviculare dorsale şi plantare.

Articulaţia tarsometatarsiană (articulationes tarsometatarseae, a. Lisfranc) este formată de trei oase cuneiforme unite cu trei oase metatarsiene, osul cuboid cu oasele IV şi V metatarsiene. Linia articulaţiei se proiectează pe piele pe linia care începe posterior de tuberozitatea osului V metatarsal şi se extinde pînă în punctul care se află cu 2–2,5 cm mai jos de tuberozitatea osului navicular. Articulaţiile sînt consolidate de ligamentele tarsometatarsiene dorsale şi plantare *(ligg. tarsometatarsea dorsalia et plantaria).* Drept cheie a articulaţiei serveşte *lig. cuneometatarseum interosseum mediale),* care se situează între oasele cuneiform I şi metatarsian II.

Capitolul 17

INTERVENŢII CHIRURGICALE ÎN AFECŢIUNILE PURULENTE ALE ŢESUTURILOR MOI PE EXTREMITĂŢI. INTERVENŢII OPERATORII PE MUŞCHI ŞI TENDOANE

INCIZII PRACTICATE PE MEMBRUL SUPERIOR

Separarea proceselor inflamatorii ale degetelor şi mîinii într-un capitol aparte al chirurgiei purulente e determinată, în primul rînd, de importanţa funcţională a acestor organe pentru om în munca de producţie şi habituală, în al doilea rînd, de evoluţia specifică gravă a acestor afecţiuni cauzată de particularităţile structurale anatomice ale mîinii, şi, în al treilea rînd, de frecvenţa apariţiei.

Bolnavii cu inflamaţii purulente ale degetelor şi mîinii constituie mai mult de 50% din numărul total al pacienţilor care se adresează în cabinetele chirurgicale ale policlinicilor cu diferite afecţiuni purulente chirurgicale şi circa 5–9% din bolnavii spitalizaţi. Cauzele panariţiului sau a flegmonului sînt, de regulă, microtraumele habituale sau de producţie: răni prin înţepare, excoriaţii, rupturi paronihiale, contuzii, hematom traumatic şi altele. Factorii predispozanţi sînt: diabetul zaharat, avitaminoza, micşorarea reactivităţii generale şi a mecanismelor de protecţie a organismului, dereglarea circulaţiei sanguine. Cea mai gravă şi cea mai periculoasă pentru viaţă este forma panariţiului deseori întîlnită la lucrătorii medicali (chirurgi, ginecologi şi mai ales anatomopatologi), la care se poate observa reînsămînţarea nemijlocită a tulpinilor microorganismelor patogene din puroi sau la necropsie.

Agentul cel mai frecvent al proceselor purulente sînt stafilococul auriu (70%), streptococul (15%) şi enterococul (6%). Mai rar agentul patogen al afecţiunilor supurative poate fi colibacilul, iar în unele cazuri proteul, bacilul piocianic şi alte microorganisme. O evoluţie mai gravă a acestor afecţiuni se observă în cazul microflorei mixte. Deosebit de periculoase sînt rănile prin muşcare, care, uneori, se complică cu infecţie putridă.

În afecţiunile purulente acute pe membre, procesul inflamator se poate răspîndi prin căile limfatice şi sanguine, de asemenea, prin ţesutul celular lax al spaţiilor musculofasciale. Cerinţele principale la deschiderea focarelor purulente sînt drenajul suficient al rănilor, asigurarea scurgerii libere a puroiului, descoperirea tuturor receselor şi colecţiilor purulente fuzate.

Intervenţiile chirurgicale se efectuează mai frecvent cu utilizarea anesteziei generale. Aceasta dă posibilitate, mai ales în cazul flegmoanelor extinse şi profunde, formelor netratate de panariţiu, a efectua minuţios examinarea focarului purulent şi drenarea lui suficientă. Dacă deschiderea colecţiei purulente se va efectua în regiunea degetelor, atunci se poate utiliza anestezia tronculară Lukaşevici–Oberst sau procedeul Braun–Usolţeva (fig. 223). Se interzice categoric folosirea cloretilului pentru anestezia locală prin congelare, deoarece în această formă de anestezie nu se obţine analgezie completă, şi însuşi procesul de congelare a ţesuturilor inflamate e urmat de durere mare. Toate intervenţiile chirurgicale trebuie să se efectueze fără

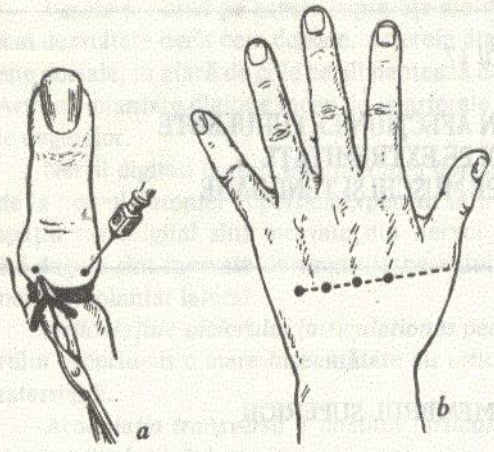

Fig. 223. Anestezia locală în afecţiunile purulente ale degetelor şi mîinii:
a — procedeul Lukaşevici—Oberst; *b* — procedeul Braun—Usolţeva

durere. La deschiderea panariţiului e necesară respectarea următoarelor cerinţe: incizia nu trebuie executată pe suprafaţa lucrătoare (palmară), dar numai pe partea laterală; evitarea inciziilor la nivelul pliurilor interfalangiene, pentru a nu leza aparatul ligamentar al articulaţiei; incizia trebuie să aibă o lungime suficientă, pentru a deschide toată porţiunea afectată. De menţionat că focarul insuficient deschis va dăuna mai mult decît o disecţie întîmplătoare a ţesuturilor nemodificate. Trebuie luat în consideraţie că procesul inflamator schimbă brusc corelaţia ţesuturilor, linia de proiecţie a pachetului vasculonervos.

Afecţiuni purulente la degete

Panariţiul – noţiune generală ce include diferite forme de procese inflamatorii acute şi purulente ale degetelor. La baza clasificării panariţiilor se află principiul anatomic. Se cunosc următoarele forme de panariţii: 1) cutanat; 2) unghial: a) paronichia; b) subunghial; 3) subcutanat; 4) tendineal; 5) articular; 6) osos; 7) panpanariţiu sau pandactilită – afectarea tuturor ţesuturilor moi şi a osului degetului. Dintre toate tipurile numite mai puţin periculos este panariţiul cutanat, unde procesul inflamator se localizează în piele şi în stratul subepidermal. Intervenţia chirurgicală, de regulă, nu necesită anestezie şi constă în eliminarea completă a epidermei detaşate.

Panariţiul unghial se divide în două subtipuri: paronichia – inflamaţie acută a repliului epidermal periunghial cu secreţie purulentă şi panariţiul subunghial – procesul inflamator fiind localizat sub unghie.

Panariţiul subunghial de cele mai dese ori e o complicaţie a paronichiei. Pentru deschiderea acestui panariţiu se efectuează o incizie superficială „în U" la marginea unghiei (fig. 224). Lamboul format se răsfrînge în sus, porţiunea detaşată a unghiei se taie cu foarfecele, iar porţiunea fixată rămîne neînlăturată. Acest procedeu ulterior salvează bolnavul (pînă va creşte unghia) de dureri violente în timpul pansamentului şi atingerii cu obiecte tari.

Panariţiul subcutanat ocupă locul de frunte în patologia purulentă a degetelor şi mîinii. Panariţiul subcutanat prezintă o inflamaţie flegmonoasă a stratului celuloadipos subcutanat al degetelor. În trecut pentru deschiderea panariţiului subcutanat în regiunea falangei distale se folosea pe larg incizia arcuată mai anterior de marginea liberă a unghiei. Rana era prezentată în formă de două buze. Actualmente, asemenea incizie nu se recomandă, deoarece chiar în cele mai bune condiţii ea duce la deformarea falangei, poate provoca pierderea sensibilităţii tactile şi a măiestriei profesionale, mai ales la muzicanţi.

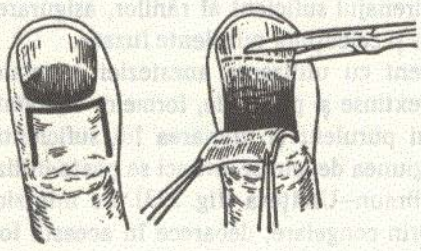

Fig. 224. Incizie „în U" în paronichie cu extirparea unghiei

Se recomandă folosirea inciziilor anterolaterale (laterale) sau inciziei în formă de crosă, cu mînerul orientat spre baza falangei. În caz de necroză a ţesuturilor, nu se limitează numai la deschiderea panari-

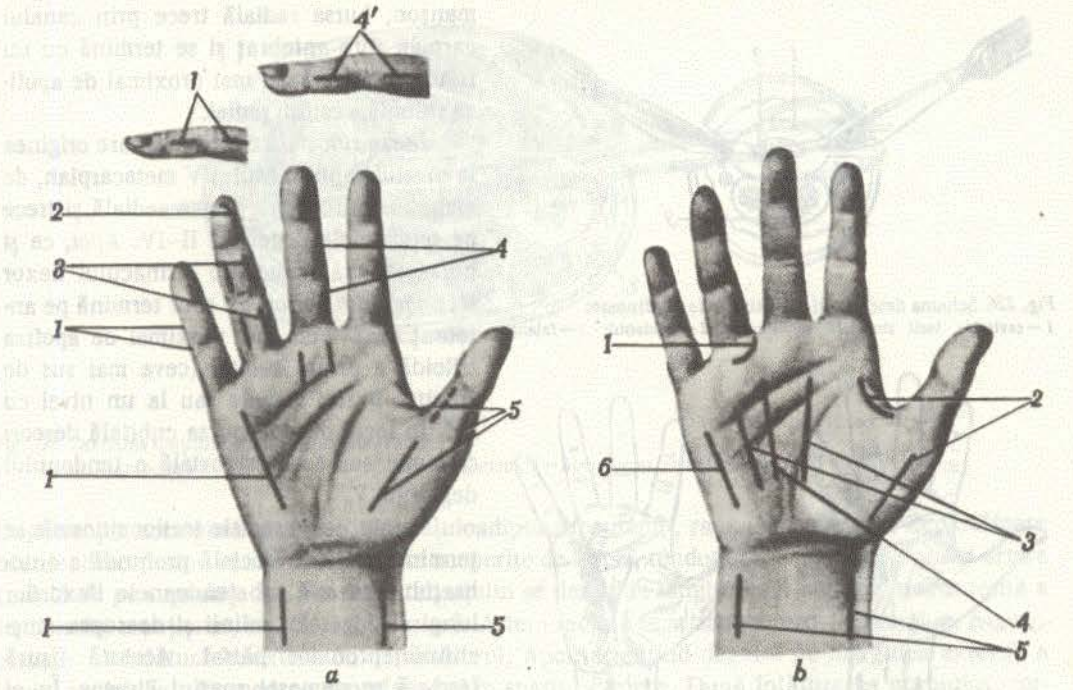

Fig. 225. Incizii raţionale de drenare în afecţiunile purulente ale degetelor mîinii:

a — în panariţiu şi tendovaginită: *1* — a degetului V al mîinii şi tendobursita cubitală (1 — aspect lateral); *2* — în formă de „croşă" a falangei distale; *3* — a falangelor medii şi proximale ale degetelor; *4* — a degetelor II—III—IV (4 — aspect lateral); 5 — a degetului I şi tendobursitei radiale;

b — în flegmoanele mîinii: *1* — interdigitală şi comisurală; *2* — a lojei fasciale laterale a palmei; *3* — a lojei fasciale mijlocii a palmei; *4* — mediană a lojei fasciale mijlocii; *5* — a spaţiului celular Pirogov; *6* — a lojei fasciale mediale a palmei

ţiului şi evacuarea puroiului, dar se efectuează şi excizia ţesutului celuloadipos subcutanat mortificat. Rana se drenează cu o fîşie de cauciuc.

Dacă procesul e localizat în regiunea falangei medii sau proximale, se efectuează, de obicei, una sau două incizii palmare laterale de-a lungul falangei, anterior de pachetul vasculonervos (fig. 225). Puroiul se evacuează, ţesuturile necrotizate se excizează. Rana se drenează cu o fîşie de cauciuc. Pentru a evita lezarea tecii tendinoase la drenare, degetul trebuie uşor flexat şi atunci teaca sinovială tendinoasă împreună cu osul se deplasează în profunzime.

Panariţiul tendineal sau tendovaginita purulentă este o inflamaţie acută a tecilor sinoviale tendinoase ale degetelor mîinii. Aceasta e o formă gravă a panariţiului. Exsudatul acumulat în teaca sinovială compresează vasele care trec spre tendon prin mezotendon. Vasele se trombează şi poate surveni necroza tendonului. De aceea, e necesar a deschide teaca cît mai repede şi a elibera tendonul de compresie.

Cum s-a menţionat mai sus, o particularitate anatomică principală a tecilor tendinoase I şi V ale degetelor mîinii prezintă faptul că ele nu se termină cu un fund de sac pe palmă, ca cele ale degetelor II, III, IV, dar comunică, în majoritatea cazurilor, cu bursele sinoviale ale palmei (radială şi cubitală).

Bursa sinovială radială cuprinde tendonul flexorului lung al policelui. Ea începe la nivelul capului osului I metacarpian, unde practic întotdeauna comunică cu cavitatea tecii sinoviale tendinoase a policelui. Înconjurînd pe palmă tendonul flexorului lung al degetului I în formă de

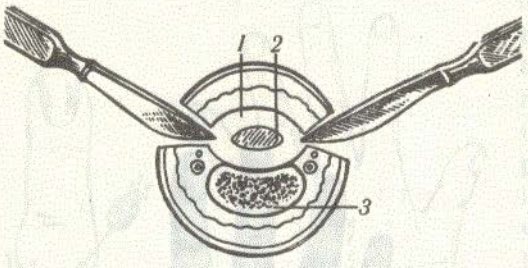

Fig. 226. Schema deschiderii tecii sinoviale tendinoase:
1 — cavitatea tecii sinoviale tendinoase; *2* — tendonul; *3* — falanga

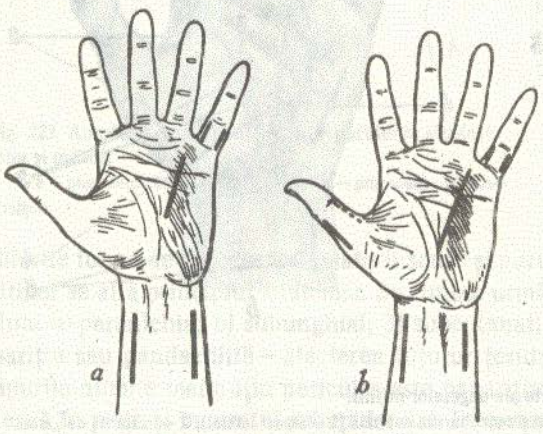

Fig. 227. Inciziile practicate pentru deschiderea tendobursitei *(a)* şi flegmonului încrucişat al mîinii *(b)*

manşon, bursa radială trece prin canalul carpian spre antebraţ şi se termină cu un fund de sac la 2 cm mai proximal de apofiza stiloidă a osului radial.

Bursa sinovială cubitală îşi are originea la nivelul capului osului V metacarpian, de aici se întoarce spre partea radială şi trece pe tendoanele degetelor II–IV. Apoi, ca şi bursa radială, trece sub retinaculul flexor *(retinaculum flexorum)* şi se termină pe antebraţ cu 1–2 cm mai proximal de apofiza stiloidă a osului subital (ceva mai sus de sfîrşitul bursei radiale sau la un nivel cu ea). În locul originii bursa cubitală deseori comunică cu teaca sinovială a tendonului degetului V.

Fundurile de sac ale tecilor sinoviale se termină în fisura fascială profundă a antebraţului, situată sub tendoanele flexorilor lungi ai degetelor mîinii şi deasupra muşchiului pronator pătrat. Această fisură fascială se numeşte spaţiul Pirogov. În el poate pătrunde puroi în cazul breşei fundurilor de sac a burselor sinoviale inflamate.

În panariţiile tendineale (tendovaginită acută purulentă) ale degetelor II–IV se efectuează incizii pare intermitente pe faţa anterolaterală a degetelor. În caz că e necesară deschiderea fundului de sac sinovial, se face o incizie adăugătoare în regiunea palmei mai aproape de baza falangei proximale (fig. 226). În acest caz nu trebuie secţionate plicele interfalangiene, pentru evitarea lezării aparatului de blocare a stratului fibros al tecii tendinoase, care poate provoca prolapsul tendonului în ţesutul adipos subcutanat şi limitarea ulterioară a funcţiei degetelor. Tecile sinoviale tendinoase, de obicei, au o culoare gălbuie sau gri. Ele se deschid pe tot parcursul inciziei cutanate. Puroiul se evacuează. Rana se drenează cu un dren de cauciuc penetrant.

În tendovaginita degetelor I şi V, după inciziile pare pe falanga proximală şi drenarea tecilor sinoviale, e necesar a deschide şi bursele sinoviale corespunzătoare pe palmă – pe marginea internă a proeminenţei degetului mare *(thenar)* sau pe marginea externă a proeminenţei degetului mic *(hipothenar)* (fig. 227).

La deschiderea bursei sinoviale a eminenţei tenare incizia nu trebuie să treacă peste treimea ei proximală, deoarece pot fi traumate ramurile motore ale nervului median. În cazul inciziei pe hipotenar, pot fi lezate artera şi nervul ulnare, care în regiunea aceasta se divizează în ramuri superficiale şi profunde.

Pentru *deschiderea spaţiului Pirogov* se folosesc două incizii – pe marginea radială şi cea cubitală a antebraţului.

Accesul radial. Pe marginea radială a antebraţului, mai extern de artera radială, cu 2 cm mai sus de apofiza stiloidă a osului radial, se efectuează o incizie longitudinală de 7–8 cm.

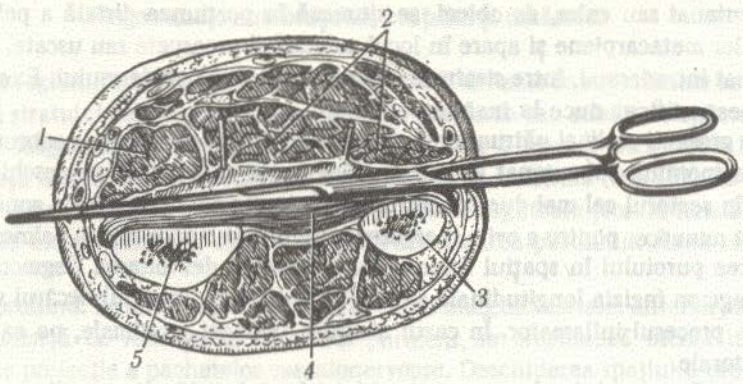

Fig. 228. Drenarea spaţiului celular al antebraţului:
1 — m. flexor pollicis longus; 2 — m. flexor digiforum profundus; 3 — ulna; 4 — m. pronator quadratus; 5 — radius

După secţionarea pielii şi a ţesutului celuloadipos subcutanat, rana se desface cu depărtătoare boante, descoperind oasele antebraţului acoperite de fascie, tendonul *m. brachioradialis* şi artera radială de pe suprafaţa lui. Fascia antebraţului se deschide longitudinal pe marginea internă a tendonului menţionat, mai lateral de arteră. Artera radială se retrage intern, tendonul *m. brachioradialis* se înlătură în extern cu depărtătorul. Apoi, orientînd degetul pe marginea externă a osului radial, se pătrunde pe suprafaţa lui în spaţiul Pirogov. După înlăturarea puroiului, corţangul se introduce în direcţia opusă (cubitală) a antebraţului şi, proeminînd pe capătul lui pielea, se face un orificiu cu lungimea de 6–8 cm. Printr-o mişcare retrogradă a corţangului, se conduce un dren penetrant de cauciuc. Rana se meşează cu un tampon de tifon.

Accesul cubital începe cu 2 cm proximal de apofiza stiloidă a ulnei, apoi se prelungeşte în sus cu 8–10 cm pe marginea anterioară a osului. După secţionarea pielii, stratului celuloadipos subcutanat, fasciei se descoperă marginea muşchiului flexor ulnar al carpului *(m. flexor carpi ulnaris),* ridicîndu-l şi abducîndu-l extern (fig. 228). Apoi, cu ajutorul pensei sau corţangului, se pătrunde în spaţiul Pirogov care se recunoaşte prin prezenţa în profunzimea rănii a muşchiului pronator pătrat. În prezenţa unei cantităţi mari de puroi e necesară o contraincizie din partea radială, cum e arătat mai sus.

După terminarea operaţiei în tendovaginitele de orice localizare se execută imobilizarea ghipsată a antebraţului în poziţie funcţională avantajoasă a mîinii (flexia dorsală a mîinii şi flexia în articulaţiile degetelor pînă la 30%). Atela trebuie să cuprindă membrul de la treimea proximală a antebraţului pînă la vîrful degetelor.

Flegmonul mîinii

Panariţiul osos, articular şi pandactilita sînt cele mai frecvente complicaţii ale panariţiului subcutanat şi tendineal.

În regiunea mîinii deosebim cinci spaţii fasciale, în care se poate acumula puroi: 1) loja mijlocie a palmei; 2) loja muşchilor eminenţei tenare; 3) loja muşchilor eminenţei hipotenare; 4) loja dorsală subcutanată; 5) loja dorsală subaponevrotică. Pe palmă se pot dezvolta flegmoane superficiale (supraaponevrotice) – abces cutanat, flegmon subcutanat şi interdigital; profunde (subaponevrotice) ale spaţiilor celulare mijlociu, medial, lateral. Pe dosul mîinii sînt flegmoane subcutanate şi subaponevrotice.

Abcesul cutanat sau **calos**, de obicei, se situează în porţiunea distală a palmei la nivelul capetelor oaselor metacarpiene şi apare în locul calozităţii proaspete sau uscate. Procesul inflamator e localizat intradermal, între straturile cornos şi bazal ale epidermului. Exereza precoce a epidermului destratificat duce la însănătoşire.

Spargerea grosimii pielii şi pătrunderea puroiului în stratul celuloadipos subcutanat generează dezvoltarea flegmonului subcutanat al palmei. **Flegmonul subcutanat** se deschide prin incizii longitudinale în sectorul cel mai dureros. În timpul intervenţiei chirurgicale zona trebuie uscată şi examinată minuţios, pentru a evita spargerea puroiului sub aponevroza palmară.

Pătrunderea puroiului în spaţiul interdigital determină dezvoltarea **flegmonului interdigital.** În acest flegmon incizia longitudinală trebuie executată pe traiectul fiecărui spaţiu interdigital antrenat în procesul inflamator. În cazul afectării falangei proximale, pe ea se efectuează două incizii laterale.

Deschiderea **flegmonului subaponevrotic** al lojei fasciale mijlocii se realizează printr-o incizie în centrul palmei. Incizia începe de la şanţul distal palmar în spaţiul trei sau patru interosos şi se prelungeşte spre baza falangei proximale, avînd o lungime de 5–6 cm. După secţionarea pielii şi a stratului celuloadipos subcutanat, pe toată lungimea se disecă aponevroza palmară. În flegmonul superficial de sub aponevroza secţionată se elimină puroi. Dacă la deschiderea aponevrozei puroiul lipseşte, e necesar a pătrunde între tendoanele flexorilor degetelor III–IV sau extern de bursa sinovială cubitală în spaţiul subtendineal profund al lojei mijlocii fasciale palmare. Rana se drenează şi se efectuează imobilizarea. Uneori, pe parcursul operaţiei, e necesară ligaturarea arcadei arteriale superficiale a palmei, care e situată sub aponevroza palmară pe tendoanele flexorilor degetelor împreună cu nervul median.

Flegmonul subfascial al lojei tenare. Incizia pielii, a stratului celuloadipos subcutanat şi a fasciei proprii, cu lungimea de 4–5 cm, se face paralel şi lateral de plica cutanată, care delimitează eminenţa policelui. Incizia nu trebuie să ajungă în porţiunea proximală a plicei, deoarece poate fi lezată ramura ce pleacă de la nervul median spre muşchii tenari.

Această ramură inervează muşchiul opozant al policelui *(m. apponens pollicis), m. abductor pollicis brevis* şi capul superficial al *m. flexor pollicis brevis.* Marginile rănii se depărtează. Muşchii eminenţei tenare se ridică puţin şi se evacuează colecţia purulentă, care se situează, de obicei, pe muşchiul aductor al degetului mare *(m. adductor pollicis).* În partea dorsală a mîinii, pe marginea externă a osului metacarpal II, e necesară o contrapertură de dimensiuni mai mici, se trece prin muşchii desfăcuţi şi se conduce un dren de cauciuc. Se efectuează imobilizarea.

Flegmonul muşchilor eminenţei hipotenare se deschide printr-o incizie longitudinală pe porţiunea cea mai dureroasă şi mai bombată a tumefierii.

Flegmonul dorsal al mîinii apare ca o complicaţie a proceselor inflamatorii ale palmei şi degetelor (fuziuni purulente). El mai poate fi cauzat de furuncule, carbuncule ale pielii dosului mîinii. Flegmoanele subcutanate dorsale ale mîinii se deschid în spaţiul intermetacarpian printr-o incizie longitudinală. În cazul flegmonului subaponevrotic se fac două incizii pe marginea externă a feţei dorsale a osului metacarpian II şi marginea internă a osului metacarpian V. Se deschide aponevroza şi se evacuează puroiul. Rana se usucă şi se drenează. Mîna se imobilizează în poziţie semiextensată. Dacă flegmonul dosului mîinii a apărut drept complicaţie a procesului purulent de altă localizare, operaţia numaidecît se completează cu deschiderea focarului primar.

Flegmonul în formă de „U". Trecerea procesului purulent din bursa radială în cea cubitală şi invers duce la dezvoltarea unei complicaţii periculoase pentru viaţă – flegmonul încrucişat în formă de „U". În acest caz pot fi afectate ambele burse sinoviale şi tecile sinoviale tendinoase ale degetelor mare şi mic, deseori cu antrenarea porţiunii distale a antebraţului (spaţiul Pirogov). Cazurile avansate de flegmon în formă de „U" pot cauza o afectare purulentă totală a mîinii cu fenomene septice grave. Tratamentul chirurgical prevede deschiderea largă şi drenajul burselor sinoviale, tecilor sinoviale tendinoase, spaţiilor celulare.

Flegmoanele regiunilor antebraţului şi braţului pot fi divizate în superficiale sau suprafasciale, cu afectarea stratului celuloadipos subcutanat, şi profunde sau subfasciale, intermusculare.

Deschiderea flegmonului superficial se efectuează cu o incizie prin zona fluctuantă a infiltratului, în aşa mod ca să fie secţionate toate ţesuturile infiltrate (fig. 229). În flegmoanele masive, pe lîngă incizia de bază, poate fi necesară şi alta adăugătoare (contraincizie) în locul cel mai îndepărtat de incizia primară, unde e posibilă acumularea puroiului. Rana se drenează şi se usucă.

Flegmonul profund. Pe antebraţ se disting trei spaţii musculofasciale: anterior, extern şi posterior. În dependenţă de localizarea focarului purulent, se efectuează incizii longitudinale, respectiv liniei de proiecţie a pachetelor vasculonervoase. Deschiderea spaţiului profund Pirogov e descrisă mai sus.

În regiunea braţului procesele purulente se pot localiza în loja musculofascială anterioară sau posterioară, de asemenea, în teaca pachetului vasculonervos. Pentru deschiderea flegmoanelor flexorilor braţului se efectuează două incizii longitudinale de 10–12 cm pe marginea externă a muşchiului biceps brahial (fig. 230). Trebuie de reţinut că pe marginea internă a braţului, prin stratul celuloadipos subcutanat, trece *n. cutaneus antebrachii medialis.*

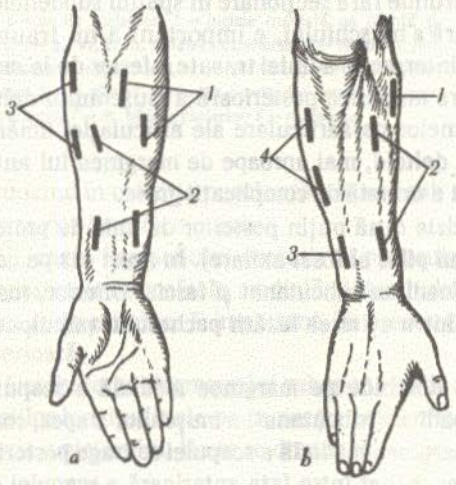

Fig. 229. **Incizii în flegmoanele antebraţului:**
a — în regiunea interioară: *1, 2* — în spaţiile superficial şi profund ale lojei fasciale a flexorilor; *3* — în loja laterală a antebraţului; *b* — în regiunea posterioară: *1* — în loja laterală a antebraţului; *2, 3* — în loja extensorilor; *4* — în loja flexorilor

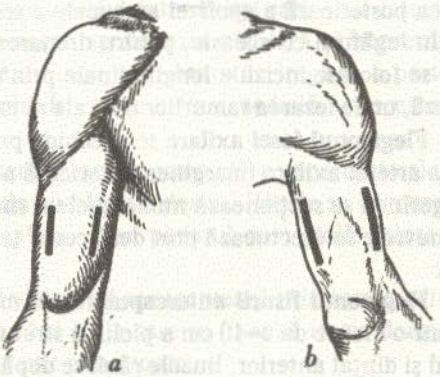

Fig. 230. **Incizii în flegmonul braţului:**
a — în regiunea anterioară — deschiderea lojei fasciale a flexorilor; *b* — în regiunea posterioară — deschiderea lojei fasciale a extensorilor

Deschiderea flegmoanelor lojei fasciale posterioare se efectuează pe marginile muşchiului triceps brahial, printr-o incizie de 10–12 cm. După secţionarea pielii, a stratului celuloadipos, se deschide fascia proprie. Cu un depărtător bont se deplasează muşchiul triceps brahial, se pătrunde în spaţiul dintre muşchi şi humerus, se evacuează focarele purulente. În unele cazuri e necesar a stratifica muşchiul. În colecţiile purulente situate pe braţ în teaca fascială a pachetului vasculonervos se efectuează incizia prin teaca muşchiului biceps brahial. Secţionarea pielii se face cu 1–1,5 cm extern de linia proiecţiei pachetului pe convexitatea venterului muşchiului

biceps brahial. E posibil şi accesul direct.

Flegmonul subpectoral. Deseori din cauza limfadenitei purulente a ganglionilor para- şi intertoracici se formează flegmonul subpectoral. Mai rar infecţia se răspîndeşte din fosele supraclaviculară sau axilară. În flegmonul subpectoral colecţia purulentă se poate localiza în două spaţii fasciale separate: între muşchiul pectoral mare şi mic *(flegmonul subpectoral superficial)* şi în spaţiul dintre muşchiul pectoral mic şi peretele lateral al toracelui, acoperit de muşchiul dinţat anterior *(flegmonul subpectoral profund).* Flegmoanele subpectorale superficiale se întîlnesc mai des decît cele profunde. Ultimele se caracterizează printr-o evoluţie mai nocivă şi septică.

Deschiderea flegmonului subpectoral se efectuează printr-o incizie de 10–12 cm pe marginea inferioară a muşchiului pectoral mare, începînd de la suprafaţa medială a braţului pînă la nivelul coastelor IV–V. Asistentul abduce medial cu depărtătorul marginea inferioară a muşchiului, iar chirurgul pătrunde fără secţionare în spaţiul subpectoral, orientîndu-se după suprafaţa posterioară a muşchiului, pentru a nu pătrunde în fosa axilară. Cavitatea abcesului se examinează cu degetul şi, dacă e mare, trebuie disecat muşchiul pectoral mare în direcţie transversală pentru asigurarea scurgeru complete a puroiului. Unii chirurgi preferă să deschidă flegmonul subpectoral direct printr-o incizie transversală a muşchiului pectoral mare.

Flegmonul spaţiului celular subdeltoidian se deschide pe marginea anterioară sau posterioară a muşchiului deltoid. Se secţionează pielea, stratul celuloadipos subcutanat, fascia proprie, se denudează şi se ridică în sus muşchiul, apoi se pătrunde fără secţionare în spaţiul subdeltoidian. Dacă incizia se efectuează pe marginea posterioară a muşchiului, e important a nu trauma *n. axilaris,* care pătrunde în muşchi prin punctul de intersecţie a liniei trasate inferior de la marginea posterioară a apofizei acromiale a scapulei spre marginea posterioară a muşchiului deltoid. În legătură cu aceasta, pentru drenarea flegmoanelor paraarticulare ale articulaţiei umărului, se folosesc inciziile longitudinale prin muşchiul deltoid, mai aproape de marginea lui anterioară, unde lezarea ramurilor mici ale *n. axillaris* nu e urmată de complicaţii grave.

Flegmonul fosei axilare se deschide printr-o incizie dusă puţin posterior de linia de proiecţie a arterei axilare (marginea anterioară a învelişului pilos al fosei axilare). În acest caz pe cale sîngerîndă se secţionează numai pielea, stratul celuloadipos subcutanat şi fascia. Ulterior, toate manevrele se efectuează prin desfacerea ţesuturilor întru evitarea lezării pachetului vasculonervos.

Flegmonul fisurii antescapulare cel mai des se deschide pe marginea medială a scapulei printr-o incizie de 8–10 cm a pielii, a stratului celuloadipos subcutanat, a muşchilor trapez, romboid şi dinţat anterior. Buzele rănii se depărtează, marginea medială a scapulei se trage posterior şi extern şi se pătrunde în spaţiul celular prescapular, situat între faţa anterioară a scapulei cu muşchiul subscapular şi peretele toracelui. Puroiul se evacuează. În cavitate se introduce un dren.

INCIZII PE MEMBRUL INFERIOR

Flegmonul piciorului

Flegmonul profund al regiunii plantare este un proces purulent, gravitatea căruia e determinată de evoluţia lui în spaţiul delimitat de scheletul osos al piciorului şi de aponevroza plantară rezistentă. Mai frecvent flegmoanele se localizează în loja fascială mijlocie, din care, prin canalul calcaneu, puroiul poate difuza sub fascia profundă a gambei, iar pe traiectul tendonului *m. flexor hallucis longus* – în regiunea posterioară a articulaţiei tibiotarsiene. Deschiderea

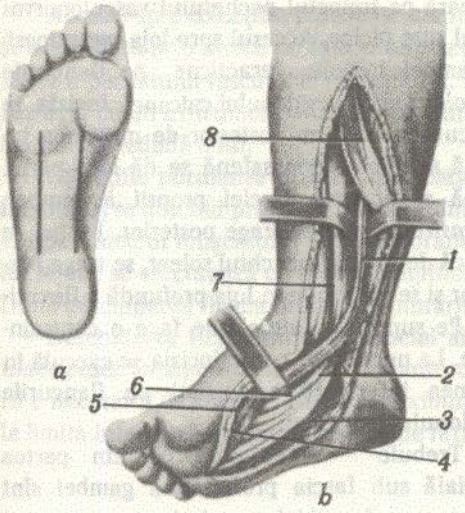

Fig. 231. Deschiderea flegmoanelor profunde ale plantei:

a — liniile incizilor; *b* — incizie medială pe plantă şi gambă; *1* — *a., vv. et m. tibiales posteriores; 2* — *tendo m. flexor digitorum longi; 3* — *a. et vv. plantares; 4* — *aponeurosis plantaris; 5* — *m. flexor digitorum brevis; 6* — *tendo m. flexor hallucis longi; 7* — *m. tibialis posterior; 8* — *m. soleus*

flegmoanelor profunde ale plantei piciorului nu se recomandă de efectuat printr-o incizie mediană, care nu asigură un acces larg spre cavitatea purulentă, ci prin una din inciziile laterale, corespunzător liniilor de proiecţie a septurilor fasciale. Selectarea inciziei mediale sau laterale e determinată de localizarea rănii şi de caracterul manifestării edemului (fig. 231).

Flegmonul subaponevrotic al piciorului. Deschiderea acestuia se efectuează după Delorm. Inciziile longitudinale ale pielii şi stratului celuloadipos subcutanat se efectuează corespunzător proiecţiilor septurilor intermusculare mediale şi laterale. Liniile de proiecţie ale acestor septuri se determină în felul următor. La început, la nivelul marginii posterioare a maleolei mediale sau cu 4–5 cm anterior de marginea posterioară a călcîiului, se duce o linie transversală. De la mijlocul jumătăţii mediale a acestei linii, în direcţia spre spaţiul interdigital întîi se proiectează septul intermuscular medial, iar de la mijlocul liniei transversale spre spaţiul interdigital trei – cel lateral. Se secţionează aponevroza plantară şi împreună cu *m. flexor digitorum brevis* se trage la o parte, pătrunzînd în colecţia purulentă, situată sub acest muşchi. În caz de incizie medială, e necesar a nu leza *n. plantaris medialis.*

În cazul flegmonului evolutiv al piciorului e necesară o incizie completă a canalului calcaneu posterior de maleola medială şi deschiderea spaţiului subfascial dorsal. Rănile se drenează cu meşe de cauciuc. E important, în acest caz, a imobiliza bine piciorul cu o atelă ghipsată posterioară.

Deschiderea **flegmonului subaponevrotic al dosului piciorului** se efectuează prin intermediul inciziilor longitudinale pe proiecţia oaselor metatarsiene I şi V, la care se fixează fascia dorsală proprie a piciorului. Rana se drenează cu drenuri de cauciuc penetrante.

Flegmonul gambei

Accesele operatorii pentru deschiderea flegmoanelor gambei puţin se deosebesc de inciziile folosite la descoperirea vaselor tibiale. Principala deosebire constă în faptul că la deschiderea flegmoanelor se face o secţionare mai largă a ţesuturilor.

În regiunea gambei se situează trei loje fasciale: anterioară, posterioară şi laterală. Lojele anterioară şi laterală sînt delimitate de fascii dense şi oase, de aceea la acumularea în ele a puroiului şi evoluţia edemului poate surveni comprimarea vaselor cu dereglări ulterioare ale circulaţiei sanguine şi necrotizarea unor muşchi.

Teaca osteofibroasă anterioară a gambei se deschide prin două–trei incizii, efectuate cu 2 cm lateral de marginea anterolaterală a tibiei (fig. 232). Muşchii se desfac fără a se secţiona. Loja externă se deschide printr-o incizie pe suprafaţa anterolaterală a gambei. Flegmoanele secundare ale gambei cel mai frecvent se dezvoltă în stratul posterior intermuscular profund şi

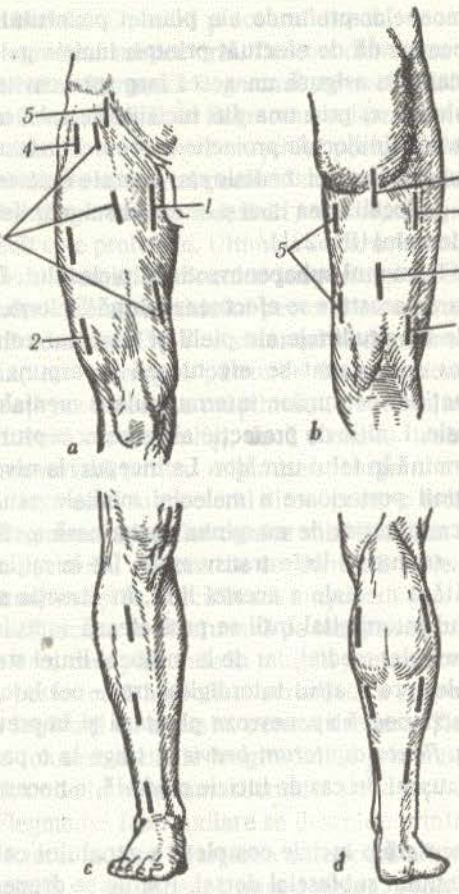

Fig. 232. Incizii în flegmoanele coapsei şi gambei:

a — în regiunea anterioară a coapsei: *1* — deschiderea lojei muşchilor aductori ai coapsei; *2, 4* — deschiderea lojei extensorilor gambei; *3* — deschiderea tecii muşchiului croitor; *5* — deschiderea tecii muşchiului ilopsoas;

b — în regiunea posterioară a coapsei: *1, 3* — deschiderea lojei flexorilor gambei; *2, 4* — deschiderea lojei extensorilor; *5* — deschiderea lojei muşchilor aductori ai coapsei;

c — pentru deschiderea lojei musculare anterioare a gambei;

d — pentru deschiderea lojei musculare posterioare a gambei

coboară pe traiectul pachetului vasculonervos tibial spre picior. Accesul spre loja posterioară a gambei trebuie practicat pe flancurile *m. soleus* şi ale tendonului calcaneu. Incizia se execută cu 2–3 cm posterior de marginea internă a tibiei. Vena safenă se dă la o parte. După secţionarea fasciei proprii a gambei, *m. gastrocnemius* se trage posterior. Parţial se rezecă de la tibie muşchiul solear, se trage posterior şi se pătrunde în loja profundă a flexorilor. Pe suprafaţa laterală se face o contraincizie. La necesitate, contraincizia se execută în treimea inferioară a gambei pe flancurile tendonului calcaneu.

Trebuie menţionat că din partea medială sub fascia profundă a gambei sînt situate vasele tibiale posterioare şi nervul tibial. Rănile se drenează cu .o meşă de cauciuc.

Flegmonul coapsei

Proporţiile musculare considerabile ale coapsei, complexitatea structurală a spaţiilor fasciale determină localizarea şi răspîndirea proceselor purulente. Flegmoanele în regiunea coapsei pot fi localizate în ţesutul celular al lojei vasculare, în spaţiile intermusculare fasciocelulare şi în unele teci fasciomusculare. Pe coapsă sînt trei spaţii fasciale de bază, unde se pot localiza colecţii purulente: loja extensorilor sau anterioară, loja muşchilor aductori sau medială şi loja flexorilor sau posterioară.

Flegmonul trebuie deschis prin spaţiile intermusculare, evitînd secţionarea muşchilor. Dacă colecţia purulentă e localizată în limitele unei teci fasciomusculare, e suficient a deschide numai această teacă.

Procesele pioinflamatoare de cele mai frecvente ori se răspîndesc prin intermediul ţesutului celular paravazal. Flegmoanele tecii tendinoase ale coapsei se deschid cu una sau două incizii de-a lungul marginii interne a *m. sartorius*. Pentru a evita lezarea vaselor, incizia trebuie executată în afara liniei de proiecţie a arterei femurale.

Pentru deschiderea **flegmoanelor lojei extensorilor** se folosesc incizii longitudinale pe faţa anterolaterală a coapsei. În cazul flegmoanelor profunde e necesară disecţia spaţiilor intermusculare pînă la os. Se secţionează fascia lată a coapsei şi cu un instrument bont se pătrunde în spaţiul dintre muşchiul drept şi cel lateral lat al coapsei. Pentru deschiderea flegmoanelor profunde (paraosale) suplimentar se stratifică pînă la os *m. vastus intermedius*.

Accesul spre **colecţiile purulente ale regiunii mediale ale coapsei, în loja muşchilor aductori**, se efectuează prin incizii pe faţa anteromedială a coapsei, cu 2–3 cm mai medial de linia de proiecţie a pachetului vasculonervos femural. Muşchii aductori, după secţionarea fasciei proprii, se desfac şi cu un instrument bont sau cu ajutorul degetului se pătrunde sub *m. adductor longus* pe marginea medială a lui.

Colecţiile purulente fuzate, flegmoanele intermusculare ale lojei fasciale posterioare (loja flexorilor) se deschid prin incizii longitudinale pe marginea laterală a muşchiului biceps femural sau pe traiectul muşchiului semimembranos. Deschiderea spaţiului celular paranevral al nervului sciatic se efectuează cu incizii longitudinale lungi la o parte de linia de proiecţie a nervului. După deschiderea flegmonului şi eliminării puroiului, rana se drenează cu tuburi de cauciuc.

Deschiderea **flegmonului subfascial al regiunii fesiere** se execută pe linia ce uneşte *spina iliaca posteriorsuperior* cu vîrful trohanterului mare al femurului. După secţionarea fasciei proprii e necesar a desface *m. gluteus maximus*. În colecţiile purulente fuzate se face o contraincizie la limita inferioară a regiunii fesiere, pe faţa posterioară sau laterală a coapsei.

OPERAŢII PE MUŞCHI ŞI TENDOANE

Indicaţii: lezarea şi afecţiunile muşchilor, afecţiunile sistemului nervos central şi periferic, contracturile cicatriceale şi musculare în flexie, alte deformaţii ale membrelor.

Analgezia. Anestezia locală, în planuri etajate prin infiltraţie. În intervenţiile masive – narcoză endotraheală.

Mio- şi tenoliza (myo-, tenolisis). Operaţia constă în eliberarea muşchilor şi tendoanelor de cicatrice şi formarea unei noi teci. Disecînd pielea şi eliminînd, în măsura posibilităţii, cicatricele din regiunea canalului plăgii sau din fostul focar purulent, se descoperă tendonul şi, pornind de la porţiunile sănătoase, se prepară minuţios şi se izolează din ţesutul cicatrizat. Dacă tecile musculară sau tendinoasă sînt indemne, se iau măsuri pentru a le păstra integrale. După înlăturarea ţesuturilor cicatrizate, se separă tendonul şi muşchiul de os. Din ţesuturile înconjurătoare se modelează un analog de teacă pentru muşchi sau tendon, antrenînd în rană ţesutul celuloadipos şi fasciile. Dacă lipseşte teaca în întregime, se modelează porţiunea corespunzătoare a fasciei late a coapsei şi se înfăşoară cu ea tendonul, fixîndu-l prin suturi de marginile porţiunii tecii neafectate.

Rana, după hemostază, se suturează ermetic. Drenurile şi tampoanele se exclud.

Mio- şi tenotomia *(myo-, tenotomia).* Operaţia constă în secţionarea muşchiului sau tendonului în scop de a le lungi (fig. 233). Deosebim secţionarea muşchilor şi tendoanelor închisă sau subcutanată şi deschisă. Primul procedeu se efectuează pe tendoanele situate superficial şi bine palpabile, spre exemplu, tendonul calcaneu. Secţionarea deschisă a muşchilor şi tendoanelor e necesară în intervenţiile la fundul rănii şi în apropierea vaselor şi nervilor.

Tenotomia tendonului calcaneu (Achille). Membrul afectat se ridică în poziţie îndreptată deasupra mesei de operaţie. Asistentul susţine membrul şi extensează maximal piciorul, apăsînd pe plantă. Chirurgul împinge cuţitul pe marginea internă a tendonului, îl conduce cu latul pe suprafaţa posterioară şi, orientînd ascuţişul anterior, uşor compresează şi secţionează tendonul. Rana se închide prin 1–2 suturi, pe picior şi gambă se aplică un pansament ghipsat în hipercorecţie uşoară.

Tehnica tenotomiilor deschise constă în efectuarea unei incizii longitudinale deasupra tendonului, deschiderea tecii tendonului pe un traiect mic şi secţionarea treptată a lui strat cu strat în direcţie transversală.

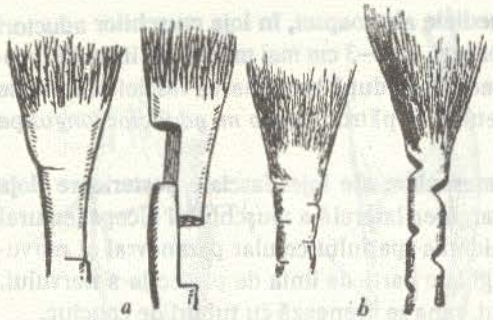

Fig. 233. Schema alungirii tendonului:
a — după Bayer; *b* — după Vulpius

Dacă trebuie alungit considerabil tendonul, inciziile transversale se efectuează în cîteva locuri la o distanţă de 2–3 cm între ele, în aşa mod ca inciziile unei părţi să revină mijlocului distanţei dintre inciziile părţii opuse.

Transplantarea muşchilor şi tendoanelor se efectuează în cazul paraliziei funcţionale a muşchilor importanţi, cauzată de leziuni traumatice ale nervilor periferici sau de poliomielită. În miotenoplastie, la locul fixării muşchiului paralizat, se strămută tendonul muşchiului cu valoare funcţională.

La transplantarea muşchilor şi tendoanelor, de asemenea şi la secţionarea muşchilor, cea mai sigură metodă de fixare a lor pe oase este procedeul transosos. În os se sfredelesc două orificii,prin care se conduce capătul tendonului, care, apoi fiind scos din os, se îndoaie în laţ şi se suturează la acelaşi tendon.

Suturarea tendonului (tenorraphia). Suturarea trainică a capetelor tendoanelor lezate prezintă anumite dificultăţi, deoarece, din cauza structurii stratificate, ţesutul tendonului uşor disociază şi suturile se desfac. Pentru a reuşi o conexiune durabilă a capetelor şi a începe timpuriu mişcările active, se folosesc procedee speciale de suturare. Ele sînt prevăzute pentru ca firul să fie un tot întreg cu ţesutul tendonului şi să nu cuprindă multe fibre tendinoase, ce poate duce la dereglarea circulaţiei sanguine. În afară de aceasta, nodurile ligaturilor nu trebuie să se situeze pe suprafaţa tendoanelor.

Indicaţie pentru aplicarea suturii pe tendon cel mai frecvent e leziunea lor traumatică. Deosebim suturi primare şi secundare. Sutura tendinoasă primară se aplică peste 6–8 ore după producerea traumei. Folosirea antibioticelor permite aplicarea suturii primare chiar peste 24 ore după lezare. În caz de plăgi impurificate şi defecte mari tendinoase, sutura primară nu se aplică. După V. I. Rozov,sutura tendinoasă secundară se împarte în sutură secundară precoce (de la 20 zile pînă la 2 luni după traumă) şi tardivă (după 2 luni). Sutura secundară tardivă se aplică pe tendon, de obicei, după cicatrizarea secundară a rănii *(per secundam intentionem).* În aşa cazuri deseori e necesar a efectua tenoplastia cu alt tendon sau folosind fascia. Înainte de aplicarea suturii tendinoase primare e necesară prelucrarea primară a rănii, care constă în excizia economă a marginilor ei. Capetele tendonului traumat se prind cu pensa anatomică şi se apropie. Capătul central al tendonului, unit de muşchi, se caută după secţionarea marginilor rănii în direcţie longitudinală pe traseul tendonului. Întru evitarea traumării capetelor tendoanelor e raţional a nu le fixa cu pensa, ci a le prinde prin fire tractoare şi, trăgînd de ele, se aplică suturile. Capetele zdrobite ale tendonului lezat se avivează econom cu o lamă de ras şi se suturează cu mătase sau capron, folosind suturi speciale (fig. 234). După o hemostază minuţioasă, plaga se suturează etanş în planuri etajate. Membrul se imobilizează pe un termen de 20 de zile cu o atelă ghipsată, fixîndu-l într-o poziţie care-i asigură o relaxare maximă a tendonului suturat.

În aplicarea suturii tendinoase secundare, accesul operator asupra tendonului lezat se efectuează printr-o incizie în formă de lambou, pentru a evita concreşterea lui ulterioară cu pielea. Apoi se izolează tendonul din cicatrice şi se excizează capetele lui traumate şi deplasate. Capătul periferic al tendonului e uşor de găsit, dacă oferim membrului aşa poziţie în care muşchiul traumat va fi relaxat (atunci capetele ies din tecile tendinoase). Fixîndu-l de cleme, tendonul se ligaturează temporar. Pentru descoperirea capătului central se utilizează netezirea muş-

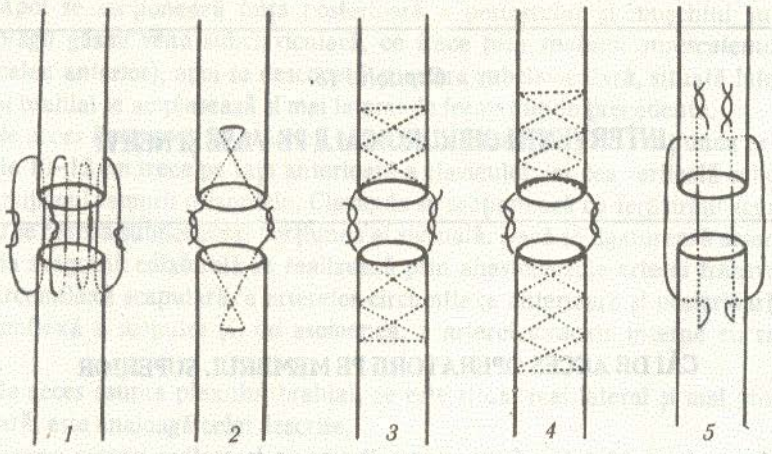

Fig. 234. Tipuri de suturi tendinoase şi rezistenţa lor comparativă:

1 — Rotter (se desface la sarcina 25—300 g); *2* — Dreyer (se desface la sarcina 600 g); *3* — Mazne (se desface la sarcina 640 g); *4* — Chiuneo (se desface la sarcina 950 g); *5* — Vilms (se desface la sarcina 1120 g)

chiului sau bandajarea lui cu o faşă elastică de la centru spre periferie. Însă mai frecvent se recurge la descoperirea tendonului prin incizie. După avivarea capetelor central şi periferic, se aplică sutura tendinoasă. Printre numeroasele modificări ale suturii tendinoase, care mai bine îşi ating scopul şi formează restabilirea corelaţiei anatomice a capetelor tendoanelor, sînt suturile Langhe şi Chiuneo. *Sutura tendinoasă "în U" Langhe* se aplică cu un fir lung, prin care la început se suturează capătul periferic al tendonului, apoi cel central. Pe capătul central sutura se aplică transversal şi se scoate firul în locul împungerii acului pe capătul periferic, unde se leagă nodul. Ultimul se situează pe suprafaţa tendonului, cel ulterior reţine alunecarea lui.

Sutura tendinoasă în formă de 8 Chiuneo se aplică cu două ace drepte îmbrăcate pe capetele unei ligaturi. Se suturează capătul central al tendonului în direcţie transversală cu 2 cm de la marginea lui, apoi se străpunge transfixiant tendonul în direcţie oblică, mergînd cu un ac în întîmpinarea celuilalt. Capătul firului se scoate prin secţiunea transversală a tendonului. Sutură asemănătoare se aplică pe capătul opus, apoi capetele firelor se leagă. Sutura tendinoasă Chiuneo are prioritate prin faptul că materialul de sutură şi nodurile sînt situate în profunzimea tendonului şi nu împiedică alunecării. Operaţia se termină ca şi în cazul aplicării suturii tendinoase primare.

Capitolul 18

INTERVENŢII CHIRURGICALE PE VASE ŞI NERVI

CĂI DE ACCES OPERATORII PE MEMBRUL SUPERIOR

Descoperirea arterei subclaviculare şi a plexului brahial. Lezarea arterei subclaviculare e însoţită de hemoragie considerabilă şi formarea hematoamelor enorme. De aceea e necesar un acces larg, executat prin secţionarea sau rezecţia claviculei. Mai frecvent se utilizează incizia arcuată Djanelidze şi incizia în formă de „T" după Petrovski (fig. 235).

Calea de acces Djanelidze. Bolnavul este culcat pe spate cu membrul în abducţie şi ridicat în sus. Incizia începe la 2 cm de articulaţia sternoclaviculară, se prelungeşte pe claviculă pînă la apofiza caracoidă a scapulei, apoi continuă în jos prin *sulcus deltoideopectoralis.* Se secţionează pielea, fascia, parţial muşchiul pectoral mare, periostul şi cu ajutorul răzuşei se descoperă clavicula. Ultima se secţionează cu ferăstrăul de sîrmă. Marginile claviculei se depărtează cu depăr-

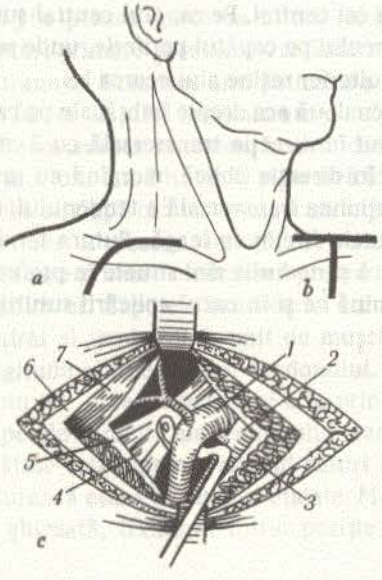

Fig. 235. Căile de acces operatorii spre artera subclaviculară şi plexul brahial:

a — Djanelidze; *b* — Petrovski; *c* — descoperirea pachetului vasculonervos: *1* — *a. subclavia*; *2* — *v. subclavia*; *3* — *m. pectoralis major*; *4* — *plexus brahialis*; *5* — *fascia clavipectoralis*; *6* — *fascia pectoralis*; *7* — *m. deltoideus*

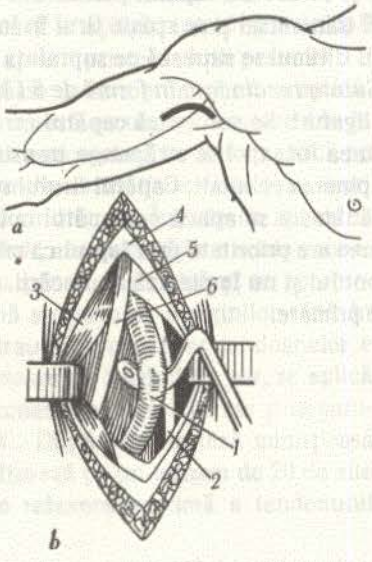

Fig. 236. Descoperirea asterei axilare şi a ramurilor plexului brahial:

a — linia de incizie Pirogov; *b* — pachetul vasculonervos: *1* — *a. axillaris*; *2* — *n. medianus*; *3* — *m. coracobrachialis*; *4* — *fascia brachii*; *5* — *vagina m. coracobrachialis*; *6* — *n. musculocutaneus*

tătoarele. Apoi se secţionează foiţa posterioară a periostului şi muşchiul subclavicular. În interiorul plăgii găsim vena subclaviculară, ce trece prin *spatium antescalenum* (anterior de muşchiul scalen anterior), apoi se descoperă şi artera subclaviculară, situată lateral şi mai profund. Plexul brahial se amplasează şi mai lateral de formaţiunile precedente.

Calea de acces Petrovski. Se practică o incizie în formă de „T". Porţiunea orizontală a inciziei,lungă de 10–12 cm,trece pe faţa anterioară a claviculei, iar cea verticală coboară cu 5–6 cm în jos de la mijlocul ramurii orizontale. Clavicula se secţionează cu ferăstrăul (cum a fost indicat mai sus) sau se rezecă subperiostal porţiunea ei sternală. Dacă se ligaturează artera subclaviculară, circulaţia sanguină colaterală se realizează prin anastomozele arterei transversale a gîtului cu artera circumflexă scapulară, a arterelor circumflexe anterioară şi posterioară a braţului cu artera circumflexă a scapulei şi, de asemenea, a arterei toracice interne cu ramurile arterei axilare.

Calea de acces asupra plexului brahial, ce este situat mai lateral şi mai profund de artera subclaviculară, este analoagă celei descrise.

Descoperirea arterei axilare şi a ramurilor plexului brahial. Linia de proiecţie a inciziei propusă de Pirogov trece pe marginea anterioară a învelişului pilos al fosei axilare. Sînt cunoscute, de asemenea, liniile de proiecţie Lisfranc (la linia dintre treimea anterioară şi medie a lăţimii fosei axilare) şi Langenbek (prelungirea *sulcus bicipitalis medialis* în direcţia fosei axilare).

Calea de acces Pirogov. Bolnavul e culcat pe spate cu un sul sub umeri. Membrul superior este în abducţie sub un unghi drept. Incizia se practică pe proeminenţa muşchiului coracobrahial, adică la 1 cm anterior de proiecţia arterei subclaviculare (pentru a evita lezarea venei subclaviculare, situată mai medial). Lungimea inciziei constituie 6–8 cm. Se secţionează pielea, stratul celular subcutanat, fascia superficială. Apoi secţionăm fascia proprie ce formează teaca pentru muşchiul coracobrahial şi capul scurt al bicepsului braţului. Muşchii se îndepărtează şi,pe o sondă,se secţionează foiţa posterioară a tecii muşchiului (fig. 236). În ligaturarea arterei subclaviculare circulaţia colaterală se restabileşte prin anastomozele arterei transversale ale gîtului (din artera subclaviculară) cu artera circumflexă a scapulei şi ramurilor intercostale ale arterelor toracice interne şi laterale. Nervul median este situat anterior de arteră. Pentru a descoperi nervul radial,e necesar a ridica toate componentele pachetului vasculonervos şi, posterior de artera axilară, pe tendonul muşchiului dorsal mare, găsim trunchiul nervului. Tot aici,pe peretele posterior al cavităţii, lîngă orificiul patrulater, este situat nervul axilar *(n. axilaris).* Nervul ulnar se găseşte medial de artera axilară.

Descoperirea nervului radial în treimea medie a braţului (în loja musculară posterioară). Poziţia bolnavului în decubit dorsal, membrul superior în abducţie laterală. Pe linia ce uneşte mijlocul marginii posterioare a muşchiului deltoid cu treimea inferioară a sulcului lateral al muşchiului biceps se secţionează pielea, stratul celular subcutanat şi fascia superficială, printr-o incizie lungă de 10–12 cm. Se secţionează fascia proprie şi pătrundem în fisura dintre capetele tricepsului, iar în inferiorul inciziei – între muşchiul brahial şi muşchiul brahioradial. La desfacerea marginilor plăgii în ţesutul celular pe os se văd nervul radial şi vasele profunde ale braţului.

Descoperirea arterei brahiale şi a nervului median în treimea medie a braţului. Linia de proiecţie a pachetului vasculonervos coincide cu *sulcus bicipitalis medialis.*

Calea de acces operatorie Accesul asupra arterei se execută pe cale indirectă printr-o incizie pe proeminenţa venterului muşchiului biceps brahial la 1 cm lateral de linia de proiecţie. Se secţionează pielea, stratul celular subcutanat, fascia superficială şi apoi,pe o sondă canelată,se deschide peretele anterior al tecii muşchiului biceps şi se îndepărtează lateral. Prin peretele posterior, subţire şi transparent al tecii fasciale, se vede nervul median, situat pe arteră (fig. 237). Nervul se îndepărtează cu precauţie şi se izolează artera.

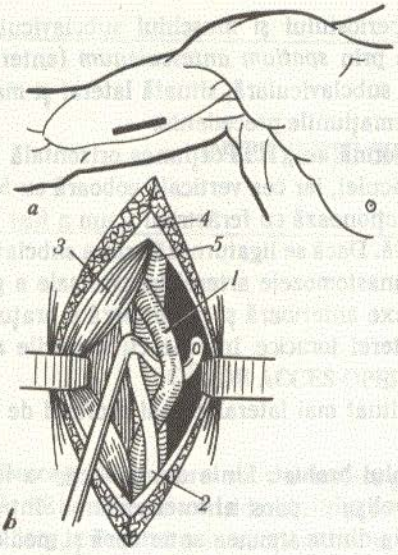

Fig. 237. Descoperirea arterei brahiale şi a nervului median în treimea medie a braţului:

a — linia inciziei; *b* — pachetul vasculonervos: *1* — *a. brachialis*; *2* — *n. medianus*; *3* — *m. biceps brachii*; *4* — *fascia brachii*; *5* — *v. brachialis*

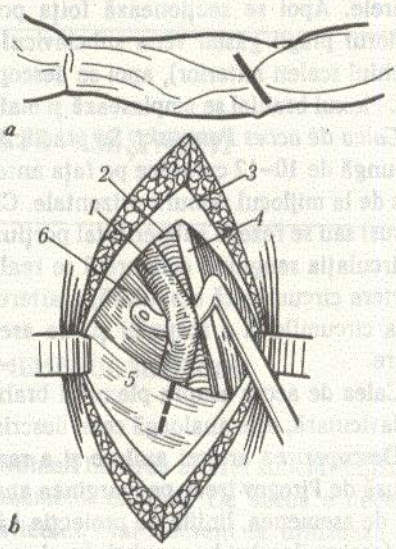

Fig. 238. Descoperirea arterei brahiale şi a nervului median în fosa cubitală:

a — linia inciziei; *b* — pachetul vasculonervos: *1* — *a. brachialis*; *2* — *v. brachialis*; *3* — *fascia brachii*; *4* — *n. medianus*; *5* — *aponeurosis m. bicipitis brachii*; *6* — *m. biceps brachii*

Descoperirea arterei brahiale şi a nervului median în fosa cubitală. Linia de proiecţie a inciziei se trasează de la punctul situat cu 2 cm mai superior de epicondilul medial humeral prin mijlocul plicei cotului în direcţia laterală a antebraţului.

Calea de acces operatorie. Incizia, lungă de 5–7 cm, se efectuează pe linia de proiecţie (fig. 238). Se secţionează pielea, stratul celuloadipos şi fascia superficială a braţului. Pe o sondă canelată deschidem aponevroza *m. bicipitis brachii,* fibrele căruia sînt situate transversal liniei de incizie. Artera brahială este situată sub tendonul muşchiului în partea medială a lui, iar nervul median — medial de arteră. Circulaţia sanguină colaterală se restabileşte prin reţeaua articulaţiei cotului – anastomoze între arterele recurente şi colaterale. La ligaturarea arterei brahiale mai sus de locul de origine a arterei profunde a braţului, gangrena se dezvoltă în 3–6% din cazuri. De aceea e necesar, în măsura posibilităţii, a ligatura mai jos de locul originii arterei profunde a braţului *(a. profunda brachii).* Ligaturarea arterei brahiale în regiunea cubitală, de obicei, nu provoacă dereglări circulatorii.

Descoperirea arterei şi a nervului ulnare în treimea medie a antebraţului. Linia de proiecţie (după Pirogov) a pachetului vasculonervos trece de la epicondilul humeral medial pînă la osul pisiform.

Calea de acces operatorie: incizia lungă de 5–6 cm corespunde liniei de proiecţie (fig. 239). Secţionăm pielea, stratul celular subcutanat, fascia superficială. Fascia proprie se deschide pe sondă deasupra muşchiului flexor al degetelor şi pătrundem în spaţiul dintre el şi muşchiul flexor ulnar. După secţionarea foiţei profunde a fasciei proprii se îndepărtează lateral muşchiul flexor superficial al degetelor şi se descoperă artera ulnară. Circulaţia colaterală se restabileşte pe baza arterei radiale. Calea de acces asupra nervului ulnar, situat mai medial de arteră,e analoagă cu cea descrisă.

Descoperirea arterei şi a nervului ulnar în treimea inferioară a antebraţului. Linia de proiecţie uneşte epicondilul medial al humerusului cu osul pisiform. Incizia, lungă de 5-6 cm, se execută

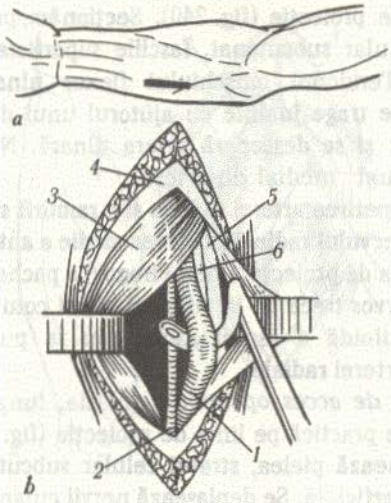

Fig. 239. Descoperirea arterei şi a nervului ulnare în treimea medie a antebraţului:

a — linia inciziei; *b* — pachetul vasculonervos: *1* — *a. ulnaris; 2,6* — *vv. ulnares; 3* — *m. flexor digitorum superficialis; 4* — *fascia antebrachii; 5* — *n. ulnaris*

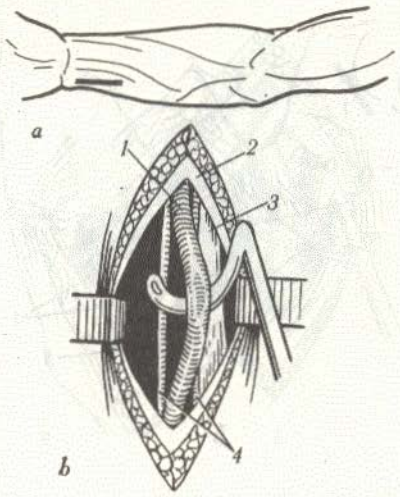

Fig. 240. Descoperirea arterei şi a nervului ulnare în treimea inferioară a antebraţului:

a — linia inciziei; *b* — pachetul vasculonervos: *1* — *a. ulnaris; 2* — *fascia antebrachii; 3* — *n. ulnaris; 4* — *vv. ulnares*

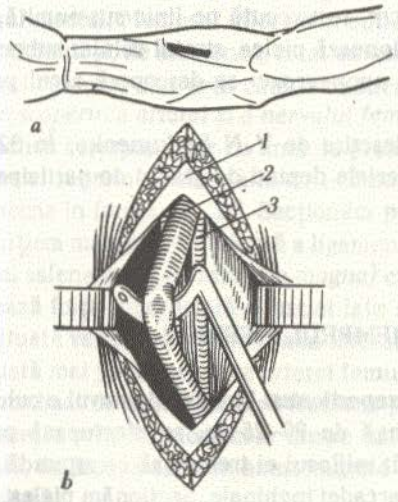

Fig. 241. Descoperirea arterei radiale în treimea medie a antebraţului:

a — linia inciziei; *b* — pachetul vasculonervos: *1* — *fascia antebrachii; 2* — *a. radialis; 3* — *v. radialis*

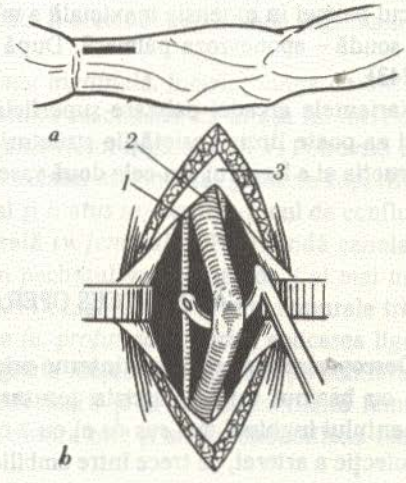

Fig. 242. Descoperirea arterei radiale în treimea inferioară a antebraţului:

a — linia inciziei; *b* — pachetul vasculonervos: *1* — *vv. radiales; 2* — *a. radialis; 3* — *fascia antebrachii*

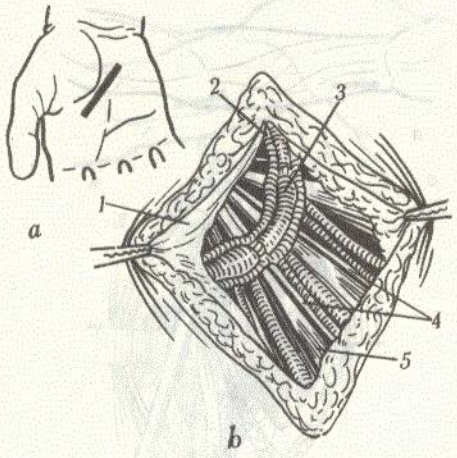

Fig. 243. Descoperirea arcadei palmare superficiale: *a* — linia inciziei Şevkunenko; *b* — pachetul vasculonervos: *1 — aponeurosis palmaris; 2 — venele satelite ale arterei; 3 — arcus palmaris superficialis; 4 — nn. digitalis palmares communes; 5 — tendo m. flexoris digitorum superficialis*

pe linia de proiecţie (fig. 240). Secţionăm pielea, stratul celular subcutanat, fasciile superficială şi proprie. Tendonul muşchiului flexor ulnar al carpului se trage înainte cu ajutorul unui depărtător bont şi se descoperă artera ulnară. Nervul ulnar e situat medial de arteră.

Descoperirea arterei radiale şi a ramurii superficiale a nervului radial în treimea medie a antebraţului. Linia de proiecţie (linia Pirogov) a pachetului vasculonervos trece de la mijlocul plicei cotului la apofiza stiloidă a osului radial sau la punctul pulsului arterei radiale.

Calea de acces operatorie. Incizia, lungă de 5–7 cm, se practică pe linia de proiecţie (fig. 241). Se secţionează pielea, stratul celular subcutanat, fascia superficială. Se deplasează nervii cutanaţi şi vena subcutanată laterală a mîinii *(v. cephalica)*, pe sondă canelată se secţionează fascia proprie şi în sulcul radial găsim artera. Lateral de arteră e situată ramura superficială a nervului radial. Circulaţia colaterală se restabileşte prin artera ulnară.

Descoperirea arterei radiale în treimea inferioară a antebraţului. Linia de proiecţie e aceeaşi. Printr-o incizie, lungă de 5–7 cm, executată pe linia de proiecţie (fig. 242), se secţionează pielea, stratul celular subcutanat, fasciile superficială şi proprie ale antebraţului. În sulcul radial se găseşte artera radială.

Descoperirea arcadei palmare superficiale după V. N. Şevkunenko. Linia de incizie uneşte osul pisiform cu plica palmarodigitală a indicelui.

Calea de acces operatorie. Incizia, lungă de 3–5 cm, se execută pe linia sus-numită, prin mijlocul palmei în extensie maximală a mîinii. Se secţionează pielea, stratul celular subcutanat şi pe sondă – aponevroza palmară. După secţionarea aponevrozei se descoperă arcul palmar (fig. 243).

Variantele arcadei palmare superficiale au fost descrise de V. N. Şevkunenko. În 32% de cazuri ea poate lipsi. Varietăţile structurii arcadei arteriale depind de gradul de participare în construcţia ei a fiecărui din cele două vase.

CĂI DE ACCES OPERATORII PE MEMBRUL INFERIOR

Descoperirea arterei iliace interne prin accesul extraperitoneal Pirogov. Bolnavul e culcat pe spate cu bazinul ridicat. Incizia ţesuturilor moi, lungă de 20–25 cm, se efectuează paralel ligamentului inghinal mai sus de el cu 2 cm, astfel încît mijlocul ei trebuie să corespundă liniei de proiecţie a arterei, ce trece între ombilic şi mijlocul arcadei inghinale. Secţionăm pielea, ţesutul celular subcutanat, fascia superficială, aponevroza muşchiului oblic abdominal extern. Marginea inferioară a muşchilor oblic intern şi transversal abdominal se trage în sus. Secţionăm fascia transversală şi pătrundem în spaţiul celular lax preperitoneal. Sacul peritoneal şi cordonul spermatic se deplasează în sus şi medial. Pe suprafaţa anterioară a m. iliopsoas, mai aproape de marginea lui medială, se situează artera şi vena iliacă internă.

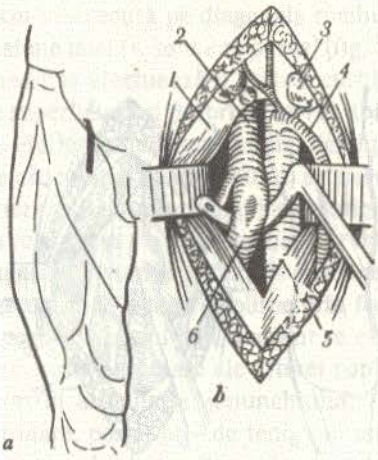

Fig. 244. Descoperirea arterei femurale sub ligamentul inghinal:
a — linia incizie; *b* — pachetul vasculonervos: *1* — *fascia lata*; *2, 6* — *a. femoralis*; *3* — *nodulus limphaticus*; *4* — *v. saphena magna*; *5* — *v. femoralis*

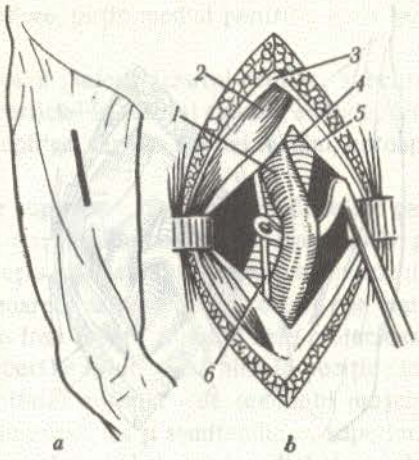

Fig. 245. Descoperirea arterei femurale şi a nervului safen în triunghiul femural:
a — linia incizie; *b* — pachetul vasculonervos: *1* — *a. femoralis*; *2* — *m. sartorius*; *3* — *fascia lata*; *4* — *v. femoralis*; *5* — *vagina m. sartorii*; *6* — *n. saphenus*

În caz de ligaturare sau obliterare a arterei, circulaţia sanguină colaterală se realizează prin anastomozele ramurilor arterei iliace interne *(a. iliaca interna, a. obturatoria, a. glutea inferior)* cu ramurile arterei femurale profunde *(aa. circumflexa femoris medialis et lateralis)* şi, de asemenea, prin anastomozele arterelor ruşinoase internă şi externă.

Descoperirea arterei şi a nervului femural. Linia de proiecţie a arterei femurale (linia Quenu) se trasează de la mijlocul ligamentului inghinal la *tuberculum adductorium* al condilului femural medial. Membrul inferior în aducţie trebuie flexat puţin în articulaţiile şoldului şi ale genunchiului şi, de asemenea, rotat extern. Accesul poate fi efectuat sub arcada inghinală în triunghiul femural sau prin canalul aductor.

Descoperirea arterei şi a nervului femural sub arcada inghinală. Incizia, lungă de 8–10 cm, se practică corespunzător cu linia de proiecţie a pachetului vasculonervos în aşa fel încît extremitatea ei superioară să se afle cu 1–2 cm deasupra ligamentului inghinal. B. V. Petrovski a propus incizia în formă de „T". Secţionăm pielea, ţesutul celular subcutanat şi fascia superficială. Evidenţiem marginea inferioară a ligamentului inghinal şi *hiatus saphenus* – locul de confluenţă a venei safena mare *(v. saphena magna)* cu vena femurală *(v. femoralis)*. Pe o sondă canelată se incizează foiţa superficială a fasciei late şi descoperim pachetul vasculonervos. Cel mai medial este situată vena, apoi artera şi mai lateral nervul (fig. 244). Ligaturarea arterei femurale trebuie efectuată mai jos de originea arterei femurale profunde *(a. profunda femoris)*, aplicarea ligaturii mai proximal de această arteră frecvent provoacă gangrena membrului. Circulaţia colaterală se restabileşte prin anastomozele dintre artera fesieră inferioară şi artera circumflexă femurală laterală, de asemenea, prin anastomozele dintre artera obturatorie şi artera circumflexă femurală medială.

Descoperirea arterei femurale şi a nervului safen în triunghiul femural (triunghiul Scarpa). Linia de proiecţie e aceeaşi. Incizia pielii e lungă de 8–9 cm (fig. 245). Extremitatea ei inferioară se află la vîrful triunghiului femural, la circa 13–15 cm de la ligamentul unghial. Se incizează pielea, ţesutul celular subcutanat şi fascia proprie ce formează teaca pentru muşchiul croitor. Muşchiul se îndepărtează lateral. Peretele posterior al tecii se incizează şi se descoperă pachetul

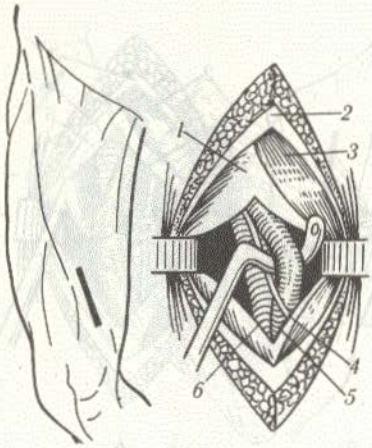

Fig. 246. Descoperirea arterei femurale şi a nervului safen în canalul aductor:

a — linia inciziei; *b* — pachetul vasculonervos: *1* — *lamina vastoadductoria; 2* — *fascia lata; 3* — *m. sartorius; 4* — *n. saphenus; 5* — *a. femoralis; 6* — *v. femoralis*

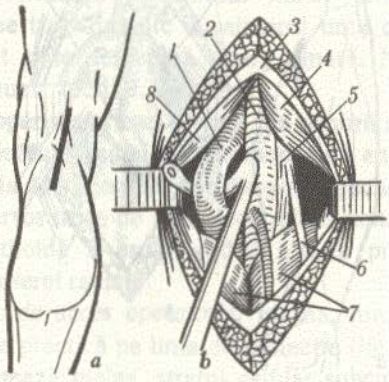

Fig. 247. Descoperirea arterei poplitee şi a nervului tibial în cavitatea poplitee:

a — linia inciziei; *b* — pachetul vasculonervos: *1* — *a. poplitea; 2* — *v. poplitea; 3* — *fascia lata; 4* — *m. biceps femoris; 5* — *n. tibialis; 6* — *n. peroneus communis; 7* — *m. gastrocnemius; 8* — *m. semimembranosus*

vasculonervos, unde cel mai superficial e situat *n. saphenus*, apoi urmează artera şi vena femurale.

Descoperirea arterei femurale şi a n. sahhenus în canalul aductor (canalul Hunter). Linia de proiecţie e aceeaşi (fig. 246). Incizia se practică de-a lungul tendonului muşchiului aductor mare, care se palpează cu uşurinţă. Mijlocul inciziei trebuie să corespundă orificiului anterior al canalului aductor, aflat cu 13–15 cm mai sus de condilul femural medial. Se secţionează pielea, ţesutul celular subcutanat, fascia superficială. Pe o sondă canelată se secţionează fascia proprie. Muşchiul croitor se îndepărtează înăuntru, se evidenţiază *lamina vastoadductoria* şi orificiul anterior al canalului femuropopliteu, prin care ies *n. saphenus* şi artera descendentă a genunchiului *(a. genus descendens).* Pe o sondă, introdusă în orificiul anterior al canalului, se incizează *membrana vastoadductoria.* Cel mai superficial se găseşte nervul safen, apoi artera şi vena femurale. Circulaţia colaterală se restabileşte prin artera femurală profundă şi reţeaua arterială a articulaţiei genunchiului.

Descoperirea nervului sciatic în regiunea fesieră. Poziţia bolnavului – în decubit ventral sau culcat pe flancul sănătos. Incizia semilunară a pielii, a ţesutului celular subcutanat şi a fasciei superficiale începe pe spina iliacă anterosuperioară, trece înaintea trohanterului peste plica fesieră şi se termină pe partea posterioară a coapsei. Se secţionează fascia proprie şi tendonul muşchiului fesier şi, pătrunzînd cu degetele sub muşchi, incizăm partea lui inferioară. Lamboul musculocutanat se deplasează în sus şi medial şi se îndepărtează ţesutul celular ce acoperă stratul muscular mediu al regiunii fesiere. La marginea inferioară a muşchiului piriform *(m. piriformis)* se găseşte nervul sciatic, care iese din orificiul infrapiriform.

Descoperirea nervului sciatic pe coapsă. Poziţia bolnavului – în decubit ventral. Linia de proiecţie uneşte mijlocul distanţei dintre trohanterul mare şi tuberozitatea ischiatică cu mijlocul fosei poplitee. Se incizează pielea, ţesutul celular subcutanat, fasciile superficială şi lată, se pătrunde în spaţiul dintre muşchii semitendinos şi semimembranos medial şi biceps femural lateral. Îndepărtînd muşchii şi ţesutul celular, separăm trunchiul nervului sciatic.

Descoperirea arterei poplitee şi a nervului tibial în cavitatea poplitee. Poziţia bolnavului – culcat pe abdomen, cu piciorul flexat puţin în articulaţia genunchiului. Incizia lungă de

10–12 cm se execută pe diagonala rombului fosei poplitee, puțin medial pentru a evita lezarea venei safene mici *(v. saphena parva)* (fig. 247).

Uneori se efectuează o incizie curbă. Se secționează pielea, țesutul celular subcutanat, fasciile superficială și proprie. Nervul tibial, situat superficial în țesutul celular, se îndepărtează medial. Mai profund și mai medial descoperim vena poplitee, iar sub ea mai medial, aproape pe capsula articulației genunchiului, artera poplitee.

Artera se ligaturează mai jos de originea arterelor superioare laterale și mediale ale genunchiului *(aa. genus superior medialis et lateralis)*, deoarece excluderea lor poate avea urmări grave în circulația sanguină. Circulația colaterală se restabilește prin rețeaua arterială a genunchiului.

Descoperirea arterei poplitee prin fosa Jobert. Deoarece artera poplitee ocupă cea mai profundă poziție, accesul mai frecvent se efectuează prin fosa Jobert. Această cale protectează de lezare ramurile articulare ale arterei poplitee. Fosa Jobert se evidențiază bine în poziția piciorului flexat în articulația genunchiului. Ea este delimitată: anterior – de tendonul mușchiului aductor mare, posterior – de tendonul mușchilor semimembranos și semitendinos, superior – de marginea mușchiului croitor, inferior – de condilul femural medial și capul medial al mușchiului gastrocnemian. Poziția bolnavului – culcat pe spate,cu piciorul abduct și rotit în afară. Incizia pielii, a țesutului celular subcutanat și a fasciei superficiale, lungă de 6–8 cm, se practică pe linia de proiecție, trasată de-a lungul marginii tendonului mușchiului aductor mare, de la marginea superioară a condilului femural intern în sus (fig. 248). După deschiderea fasciei proprii a coapsei, mușchiul croitor se îndepărtează medial, tendonul mușchiului aductor mare – anterior, iar tendoanele mușchilor semitendinos, semimembranos și gracilis – posterior. Cu ajutorul unui depărtător bont,în țesutul celular lax al spațiului popliteu, descoperim artera poplitee. Vena poplitee și nervul tibial rămîn în afara plăgii operatorii, deoarece se găsesc mai superficial și lateral. Circulația colaterală se restabilește prin rețeaua arterială a articulației genunchiului.

Descoperirea nervului peronier comun. Nervul peronier comun, fiind ramura *n. ischiadicus* este situat în cavitatea poplitee lateral de pachetul vasculonervos de bază. Mai departe el trece pe partea anterolaterală a gambei, înconjoară din părțile posterioară și inferioară capul peronier, aflîndu-se sub fascia proprie a gambei. Aici, sub capul fibulei, nervul peronier se divide în ramurile superficială și profundă.

Fig. 248. Descoperirea arterei poplitee prin fosa Jobert

Poziția bolnavului: pe flancul sănătos cu piciorul abia flexat în articulația genunchiului. Incizia începe de la nervul tendonului mușchiului biceps femural, se prelungește în jos și lateral, înconjurînd posterior capul peroneului. Posterior și mai inferior de capul osului se incizează fascia proprie a gambei și se descoperă nervul situat mai jos.

Descoperirea arterei tibiale anterioare și a nervului peronier profund. *Incizia pielii, a țesutului celular subcutanat, a fasciilor superficială și proprie* ale gambei, lungă de 6–8 cm, se efectuează pe linia de proiecție a pachetului vasculonervos, ce unește mijlocul distanței dintre tuberozitatea tibiei și capul fibulei cu mijlocul liniei intermaleolare (fig. 249). Se descoperă spațiul intermuscular dintre mușchii tibial anterior și extensor lung ai degetelor. Artera tibială anterioară se găsește în profunzime pe membrana *interossea*, iar nervul peronier profund — lateral de arteră. Descoperind pachetul vasculonervos în treimea inferioară a gambei, trebuie de reținut că el e situat între mușchii tibial anterior și extensor lung al halucelui. Nervul se află medial de arteră. Circulația sanguină colaterală se realizează prin artera tibială posterioară și ramurile ei.

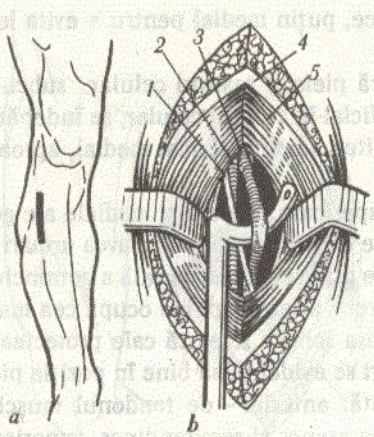

Fig. 249. Descoperirea arterei tibiale anterioare şi a nervului peronier profund în treimea superioară a gambei:

a — linia de incizie; *b* — pachetul vasculonervos: *1* — *n. peroneus profundus; 2* — *v. tibialis anterior; 3* — *a. tibialis anterior; 4* — *fascia cruris; 5* — *m. tibialis anterior*

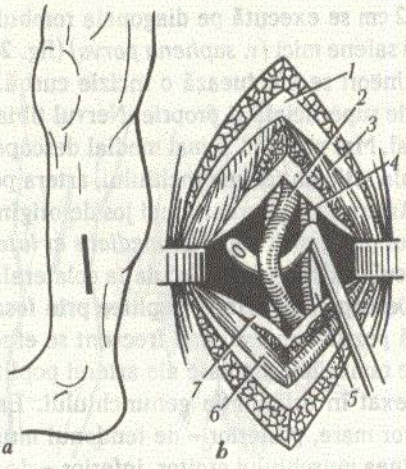

Fig. 250. Descoperirea arterei tibiale posterioare şi a nervului tibial în treimea medie a gambei:

a — linia inciziei; *b* — pachetul vasculonervos: *1* — *fascia cruris; 2* — *a. tibialis posterior; 3* — *m. gastrocnemius; 4* — *v. tibialis posterior; 5* — *n. tibialis; 6* — *m. soleus; 7* — *fascia cruris*

Descoperirea arterei tibiale posterioare şi a nervului tibial în treimea medie a gambei. Linia de proiecţie este trasată de la punctul situat la 1 cm medial de marginea internă a tibiei pînă la mijlocul distanţei dintre maleola medială şi tendonul calcanean (fig. 250). Piciorul trebuie flexat în articulaţia genunchiului şi rotat în afară. Pe linia de proiecţie se efectuează incizia pielii, a stratului celular subcutanat şi a fasciei superficiale. Pe sonda canelată se secţionează fascia proprie, muşchiul gastrocnemian se deplasează posterior, iar muşchiul solar, descoperit la fundul plăgii, se secţionează astfel încît ascuţişul bisturiului să fie îndreptat spre os. Cu ajutorul depărtătoarelor boante se îndepărtează fibrele musculare, se deschide foiţa profundă a fasciei gambei şi se descoperă pachetul vasculonervos. Nervul tibial e situat mai lateral de arteră.

Descoperirea arterei tibiale posterioare şi a nervului tibial posterior de maleola tibială. Linia de proiecţie este aceeaşi . Incizia este arciformă, lungă de 5–6 cm. Se secţionează pielea, ţesutul celular subcutanat şi fascia superficială, ocolind maleola medială din posterior (fig. 251). Pe sondă se secţionează retinaculul tendoanelor muşchilor flexori *(retinaculum musculorum flexorum).* Lărgim plaga şi,între tendoanele muşchilor flexor lung ai degetelor şi flexor lung al halucelui, descoperim pachetul vasculonervos. Nervul tibial se dispune posterior de *a. tibialis posterior.* Circulaţia colaterală se restabileşte prin ramurile arterelor tibială anterioară şi peronieră.

Descoperirea arterei dorsale a piciorului şi a nervului peronier profund. Incizia pielii, a stratului celular subcutanat şi a fasciei superficiale, lungă de 5–6 cm, se efectuează pe linia de proiecţie a arterei ce uneşte mijlocul distanţei dintre cele două maleole (intermaleolară – proximal) cu primul spaţiu interdigital (distal) (fig. 252). Fascia proprie se secţionează pe sondă mai lateral de teaca tendinoasă a muşchiului extensor al halucelui. Descoperim pachetul vasculonervos, în care nervul e situat medial de arteră. Circulaţia sanguină colaterală se restabileşte prin ramurile arterei tibiale posterioare.

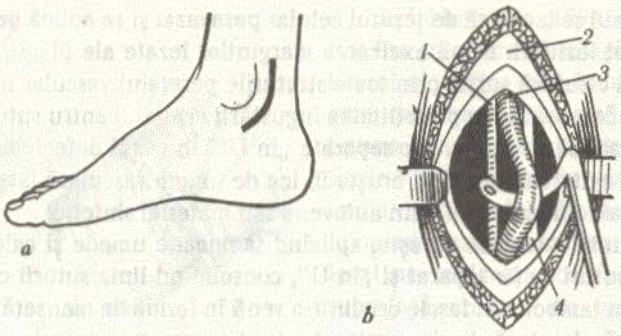

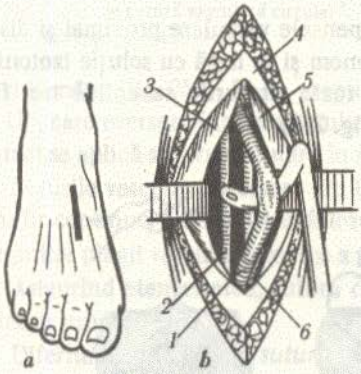

Fig. 251. Descoperirea arterei tibiale posterioare şi a nervului tibial posterior de maleola medială:

a — linia inciziei; *b* — pachetul vasculonervos: *1* — *v. tibialis posterior; 2* — *fascia cruris; 3* — *a. tibialis posterior; 4* — *n. tibialis*

Fig. 252. Descoperirea arterei dorsale a piciorului:

a — linia inciziei; *b* — pachetul vasculonervos: *1* — *a. dorsalis pedis; 2* — *v. dorsalis pedis; 3* — *m. extensor digitorum longus; 4* — *fascia dorsalis pedis; 5* — *m. extensor hallucis longus; 6* — *n. peroneus profundus*

INTERVENŢII PRACTICATE PE VASE

Anestezia. În cazul intervenţiilor chirurgicale pe aortă şi vase magistrale se foloseşte narcoza endotraheală combinată, iar pe vasele periferice e posibilă aplicarea anesteziei prin infiltraţie şi tronculară. Trebuie menţionat că folosirea anesteziei generale în intervenţiile chirurgicale pe vase deseori măreşte coagulabilitatea sîngelui, contribuind la formarea trombilor. De aceea e necesară terapia anticoagulantă înainte, în timpul şi după operaţie printr-un examen de laborator asupra coagulabilităţii sanguine. Anestezia rahidiană, şi mai puţin cea peridurală, nu se practică, deoarece sînt însoţite de diminuarea bruscă a tensiunii arteriale care favorizează tromboza postoperatorie secundară.

Suturarea vaselor

În prezent sînt propuse mai mult de 60 de tipuri de anastomoze a vaselor care pot fi divizate în: manuale, mecanice şi fără suturi (prin canule). Cerinţele obligatorii în intervenţiile operatorii de unire a vaselor sînt etanşeitatea suturii vasculare şi lipsa îngustării pronunţate în locul de anastomoză. O condiţie importantă în unirea eficientă a vaselor este mobilizarea suficientă a vaselor, exsanguinarea minuţioasă a cîmpului operator, contactul suprafeţelor interne ale vaselor suturate pe linia suturii, contactul minimal al materialului de sutură cu sîngele.

Sutura vasculară laterală. Indicaţii. Leziuni traumatice şi plăgi vasculare incomplete de dimensiuni pînă la o treime din circumferinţa vasului, afecţiuni vasculare (tratament chirurgical al anevrismelor, operaţii dezobliterante în obliterarea acută şi cronică).

Tehnica. Vasul se izolează de ţesutul celular paravazal şi se aplică pense vasculare proximal şi distal de locul leziunii. După excizarea marginilor lezate ale plăgii, cu ajutorul unui ac atraumatic se aplică o sutură surjet prin toate straturile peretelui vascular în direcţie transversală, diminuînd prin acest procedeu posibilitatea îngustării arterei. Pentru suturarea plăgilor de dimensiuni mici se practică sutura cu fire separate „în U". În cazul defectelor enorme ale peretelui vascular, pentru evitarea îngustării bruşte în loc de sutura vasculară laterală se efectuează o plastie, acoperind defectul cu o grefă din autovenă sau material sintetic.

Hemoragia pe linia suturii se opreşte, aplicînd tampoane umede şi calde, tifon hemostatic, de asemenea, prin suturi cu fir separat şi „în U", consolidînd linia suturii cu clei medicinal sau împrejmuind-o cu un lambou din fascie ori dintr-o venă în formă de manşetă.

Sutura vasculară circulară. Indicaţii. Leziuni traumatice vasculare enorme asociate cu secţionarea totală a vasului, operaţii reconstructive pe vase.

Sutura Carrell. Tehnica. Se izolează vasul, se aplică pensele vasculare proximal şi distal de locul suturii, marginile capetelor vasului se excizează econom şi se irigă cu soluţie izotonică de natriu clorid. După apropierea capetelor vasului, prin toate straturile se aplică trei fire tractoare (fire reper), situate la distanţe egale unul de altul (fig. 253).

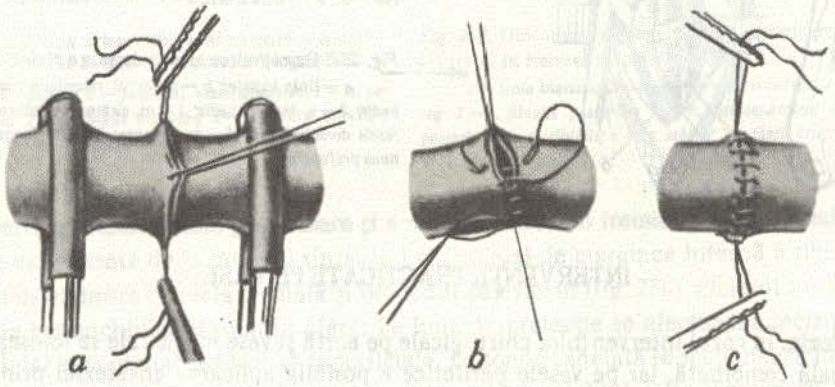

Fig. 253. Sutura circulară Carrell:

a — marginile vasului sînt unite de firele tractoare; *b* — suturarea segmentelor vasului între firele tractoare; *c* — aplicarea suturii pe circumferinţa vasului

Asistentul orientează şi întinde firele tractoare astfel încît capetele vasului lezat să vină în contact prin membrana internă (intima) pe tot parcursul segmentelor intermediare dintre punctele fixante, iar linia viitoarei suturi, conturată în formă de triunghi, să se găsească în faţa chirurgului. Pe marginile adiacente ale peretelui vascular, între firele tractoare, se aplică un surjet intermediar cu puncte apropiate. Sutura se aplică către sine în direcţia unghiului plăgii apropiate de chirurg. Acul străpunge peretele vasului aproximativ la 1 mm de marginea lui, iar punctele de sutură fiind situate la o distanţă de 1–2 mm unul de altul. Asistentul trage cu pensa firul, îl întinde şi îl reţine neadmiţînd relaxarea punctelor de sutură. După ce chirurgul a aplicat punctul următor, asistentul trage firul suturii noi aplicate, eliberînd firul precedent. Terminînd de suturat o latură a triunghiului, firul de bază se leagă de firul tractor. Analogic se aplică suturile şi pe cele două laturi ale anastomozei. Înainte de a lega ultimul punct, se întredeschide pensa aplicată distal, pentru ca sîngele să substituie aerul, cheagul de sînge şi, posibil, trombii formaţi. După legarea ultimului nod, se scot pensele mai întîi de pe capătul periferic al vasului, apoi de pe cel central.

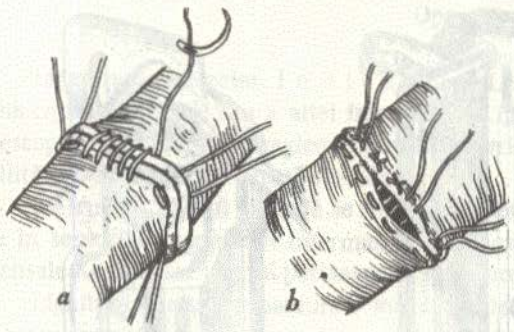

Fig. 254. Tipuri de sutură vasculară circulară:
a — Poleanțev; *b* — Brian—Jabuly

A. I. Morozova (1909) a propus în loc de trei fire tractoare să se aplice două, iar rolul firului al treilea să-l îndeplinească firul de bază cu care se suturează marginile vasului. Sutura vasculară surjet circulară are neajunsurile sale: cuprinde vasul într-un cerc imobil, materialul de sutură pătrunde în lumenul vasului, intima capetelor vasului lezat nu totdeauna contactează pe întreaga suprafață, ceea ce nu asigură etanșeitatea suturii.

Principiul adaptării tunicii vasculare interne „intima la intimă" e respectat în *modificările suturii vasculare* propuse de Poleanțev și Horsley (fig. 254). Ei au propus de a apropia capetele vasului prin trei suturi de susținere „în U", care eversează intima vasului. După extinderea capetelor vasului lezat și aducerea lor în contact,se aplică sutura circulară în surjet.

Suturile vasculare eversare „în U", care pot fi cu fire separate (V. B. Braițev, Brian-Jabuly) și cu fir continuu (Blalock) se folosesc cînd avem nevoie de a extinde o repoziție minuțioasă a marginilor plăgii vasculare pentru a preveni desfacerea suturii, aplicate pe peretele vascular alterat. Asigurînd etanșeitatea, sutura circulară eversară poate provoca îngustarea vasului în locul aplicării suturii.

Diferite modificări ale *suturii vasculare prin invaginare* (Soloviov, Krivcikov) în prezent sînt utilizate numai în cazurile cînd trebuie unite artere de calibru diferit și cînd diametrul capătului porțiunii centrale e mai îngust ca cel periferic.

Anastomoza vaselor fără suturi. Actualmente metodele de unire a vaselor fără suturi în practică nu se utilizează și prezintă o valoare istorică. Baza metodei a fost pusă de cercetările savanților Payer și Firt, care au propus de a uni vasele cu ajutorul protezelor resorbante în formă de canulă, inel sau tub. O propagare mai largă a avut *procedeul lui D. A. Doneţki* – capătul central al vasului să fie introdus în orificiul inelului, iar marginea lui eversară în formă de manșetă și apoi străpunsă de spini. În continuare capătul central se introduce în lumenul celui periferic care, de asemenea, se îmbracă pe spinii inelului. Neajunsurile procedeului constau în faptul că peretele vasului înglobează un inel rigid nepulsativ traumatizînd vasul, mai ales cînd peretele e modificat. Inelele Doneţki în prezent nu sînt utilizate și nu se produc.

Sutura mecanică a vaselor. Pentru simplificarea tehnicii suturii vasculare, evitarea îngustării posibile a lumenului vascular și pentru scurtarea timpului intervenției chirurgicale, au fost propuse aparate de sutură vasculară, pentru prima dată construite în fosta U.R.S.S. în anii 1946–1950 (fig. 255). Aparatele de sutură vasculară constau din două jumătăți (dreaptă și stîngă), una cu agrafe, alta de sprijin, de care sînt anexate pense vasculare. Capetele izolate ale vasului se clampează cu pense hemostatice speciale, sînt trecute prin inelul (bucșa) cu agrafe și prin cel de sprijin ale aparatului, apoi se răsfrîng pe bucșe. Capetele vasului, răsfrînte și fixate în aparat, se spală cu soluție fiziologică, se unesc ambele părți ale aparatului și, apăsînd pe pîrghii, astfel suturăm pereții vasului cu agrafe de tantal „în U", situate pe circumferința bucșei respective. Agrafele, trecînd prin ambii pereți ai vasului, se îndoaie automat, asigurînd etanșeitatea suturii. Apoi aparatul se scoate cu precauție de pe capetele vasului și se eliberează vasul de pense.

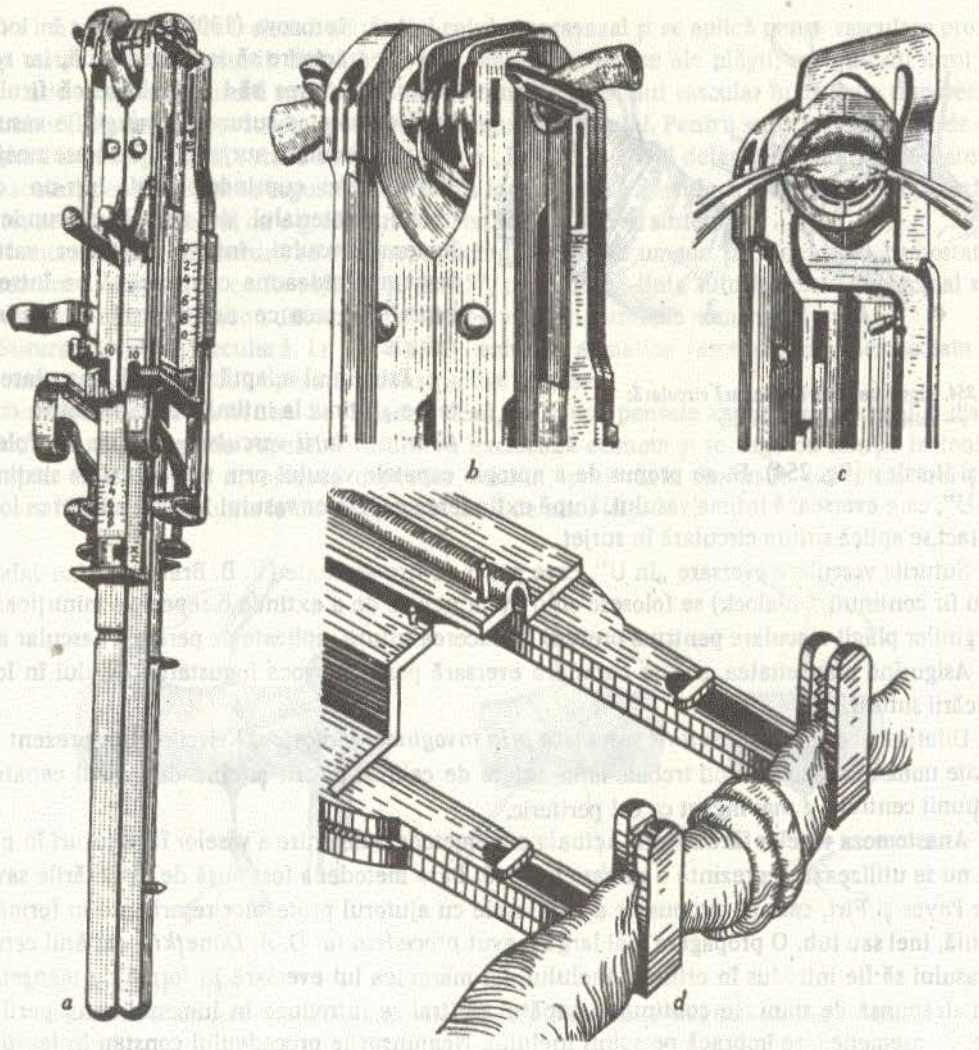

Fig. 255. Suturarea mecanică a vaselor:

a — aspectul general al aparatului de sutură vasculară; *b* — montarea jumătăților aparatului — cu agrafe și de sprijin; *c* — răsfrîngerea capetelor vasului pe bucșa aparatului; *d* — aspectul vasului suturat

În prezent au fost elaborate modele noi de aparate pentru aplicarea suturii vasculare înzestrate cu dispozitive de vacuum pentru răsfrîngerea vaselor care se execută nu prin inversarea vasului la 180°, ci numai prin întinderea marginii lui la 90° în formă de lizereu. Cu ajutorul acestor aparate se pot îndeplini intervenții chirurgicale pe vase cu diametrul pînă la 1 mm. În afară de aceasta, există aparate de suturare vasculară, la care răsfrîngerea se efectuează numai la capătul care trebuie de implantat în formă de canulă în cel opus al vasului.

Ligaturarea arterelor. Indicaţii. Lezarea vaselor în plagă în timpul toaletei chirurgicale primare sau a altei intervenţii. Ligaturarea arterei pe parcurs – în imposibilitatea descoperirii vaselor hemoragice în plagă. Anevrisme inoperabile, leziuni ale vaselor şi lipsa posibilităţilor de a aplica o sutură vasculară.

Tehnica. Vasul în plagă se fixează cu pense hemostatice şi se ligaturează. Arterele situate în septurile conjunctiv intermuscular interosos sau în ţesut cicatriceal dur, se fixează cu pensele Kocher, iar ţesutul perivascular se suturează printr-o ligatură transfixiantă.

Ligatura vasului pe parcurs e mai bine de efectuat după aplicarea prealabilă a garoului. Accesul operator la arteră se efectuează prin secţionarea în planuri succesive pe linia de proiecţie respectivă. Se incizează pielea, stratul celular subcutanat, fascia superficială. Marginile plăgii se depărtează cu depărtătoare boante.

Fascia proprie, ce formează teaca vaselor, se fixează cu pense şi se incizează parţial cu foarfecele. În orificiul format introducem o sondă canelată şi secţionăm fascia proprie pe traiectul vasului. Cu ajutorul disecatorului artera se izolează de ţesutul celular periarterial, de venele şi nervii paraleli. Cu ajutorul acului Deschamps, din partea venei, sub arteră se introduc două ligaturi, situate una de alta la o distanţă de 1–2 cm. Se ligaturează printr-un nod chirurgical capătul central al arterei, apoi cel periferic. În ligaturarea trunchiurilor arteriale mari, pentru evitarea alunecării ligaturii sub influenţa tensiunii arteriale, pe capătul central se recomandă a aplica două ligaturi, dintre care cu cea distală se perforează anticipat peretele arterial, apoi se ligaturează din două părţi (ligatură transfixiantă).

Pentru întreruperea fibrelor nervoase simpatice, care trec prin peretele vascular şi suprimarea spasmului colateralelor, artera se secţionează între ligaturi, iar ţesuturile strivite ale vasului vor fi excizate. Conform teoriei circulaţiei sanguine reduse (V. A. Oppel), pentru profilaxia fenomenelor ischemice în ligaturarea arterei, unii chirurgi în aceste cazuri ligaturează şi vena omonimă intactă. Acest procedeu provoacă stază venoasă în membru, fapt ce măreşte gradul de utilizare a oxigenului de ţesuturi. Astfel de ligaturare se efectuează în leziunile arteriale proaspete, la pacienţii tineri, în cazurile cînd e imposibilă restabilirea permeabilităţii arterei. În plăgile supurative, la scleroza vaselor şi mărirea proprietăţilor coagulante ale sîngelui, ligatura venei nu se recomandă.

Dezobliterarea arterelor şi revascularizarea organelor şi ţesuturilor. Restabilirea curentului sanguin dereglat, în dependenţă de durata afecţiunii, dimensiunile şi cauzele obliterării, gradul de alterare a peretelui vascular şi starea bolnavului, se pot realiza prin următoarele metode: 1) embol- şi trombembolectomia prin păstrarea integrităţii tunicii interne a vasului afectat; 2) trombendarteriectomia (endarteriectomia) cu înlăturarea tunicilor medie şi internă ale arterei; 3) rezecţia porţiunii lezate a arterei cu reimplantarea şi plastia ulterioară a vasului; 4) şuntarea colaterală.

Embolectomia (trombembolectomia) – înlăturarea embolului (trombului) din lumenul vasului prin incizia şi suturarea succesivă a peretelui vascular. În funcţie de locul de deschidere a arterei faţă de locul situării trombului, se deosebesc procedee directe şi indirecte.

Embolectomia directă (trombembolectomia) se practică în cazul situării trombului în arterele uşor accesibile (femurală, axilară, brahială ş. a.), în cazul leziunilor ateroscleroticе, în tromboza cauzată de inflamaţie, cînd trombul aderă la peretele vascular.

Tehnica. După executarea accesului operator, artera se izolează mai sus şi mai jos de embol şi se comprimă cu tuburi de cauciuc fixatoare (aplicarea penselor vasculare e neraţională din cauza fragmentării şi zdrobirii posibile a trombului). Direct deasupra embolului, sau puţin

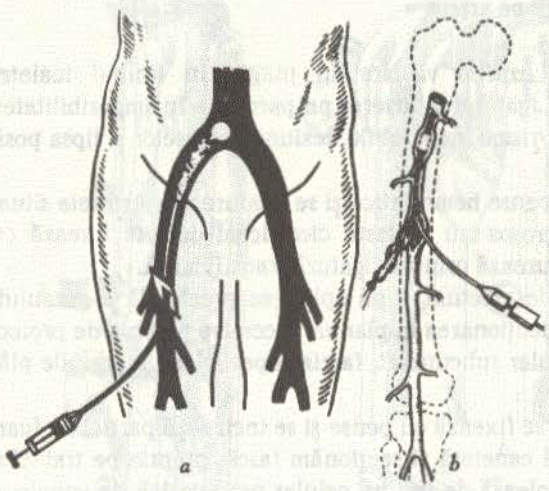

Fig. 256. Intervenţii chirurgicale pe vase:
a — embolectomia ortogradă cu ajutorul sondei Fogarty; *b* — trombendarteriectomia semideschisă cu ajutorul unui decolator special

mai distal, se exercită arteriotomia transversală sau oblică, cu lungimea de 1–2 cm. Embolul se înlătură cu ajutorul pensei sau spatulei vasculare prin „stoarcerea" (comprimarea arterei între degetele I şi II şi lunecarea lor spre incizie) sau expulzarea lui cu jetul sanguin la slăbirea fixatorului proximal.

În embolectomia (trombembolectomia) indirectă trombul (embolul) se înlătură prin vasele periferice uşor accesibile. În cazul dat se execută arteriotomia mai proximal (embolectomia retrogradă) sau mai distal (embolectomia ortogradă) de locul ocluzei.

După arteriotomia vasului periferic, se ia un cateter cu balon la capăt (sonda Fogarty), se conduce după embol. Balonul se umple cu soluţie izotonică de natriu clorid şi indirect se extrage sonda împreună cu trombul (fig. 256). În loc de sondă pot fi folosite aparate vacuumextractoare. După înlăturarea trombului (embolului),se controlează permeabilitatea arterei prin emisia sîngelui din porţiunile ei distale şi proximale, în lumenul vasului se introduce heparină.

Endarteriectomia (trombendarteriectomia) – înlăturarea trombului împreună cu tunica internă a vasului, iar uneori şi cu cea medie. Intervenţia se practică în leziunile segmentare ale arterei în urma aterosclerozei, endarteritei, în obliterarea posttromembolică. Acest procedeu se utilizează în ateroscleroza exulcerată, calcinoza nodulară profundă şi scleroza totală a vasului.

Deosebim endarteriectomia (trombendarteriectomia) deschisă şi închisă. In endarteriectomia (trombendarteriectomia) deschisă, trombul şi tunica internă alterată ale arterei se înlătură printr-o incizie longitudinală largă sau prin secţionarea multiplă pe tot parcursul porţiunii vasculare obliterate. După înlăturarea trombului şi tunicilor, orificiul arteriotomic pe vasele mari se suturează printr-o sutură vasculară laterală, pe vasele medii se grefează cu autovena. O variantă a metodei deschise este endarteriectomia răsfrîntă (prin eversare), în care artera se secţionează mai distal de locul ocluziei şi se răsfrîng pe dos (în interior) tunicile musculară şi externă, iar trombul şi tunica internă se înlătură ca un conglomerat unic. După aceasta, artera se răfrîngè înăuntru, se uneşte cu porţiunea ei distală printr-o anastomoză terminoterminală.

Endarteriectomia (trombendarteriectomia) semideschisă (semiînchisă). Se execută 1–2 orificii arteriotomice mici în porţiunile proximală şi distală ale segmentului vascular obliterat. Trombul şi tunica internă alterată se înlătură cu ajutorul instrumentelor speciale – decolatoare vasculare, disectoare şi intimotrombextractoare.

Actualmente este folosită pe larg endarteriectomia gazoasă prin carbodisecare, esenţa căreia constă în introducerea subadventiţială a unui jet (curent) de bioxid de carbon, ce permite a separa substratul trombintimal aterosclerotic de tunica externă. Au fost propuse, de asemenea, aparate pentru detaşarea substratului trombintimal şi înlăturarea depunerilor aterosclerotice în artere, bazate pe folosirea vibraţiei mecanice a sondei în diapazonul sunetului şi al ultrasunetului.

Rezecţia, reimplantarea şi plastia vaselor. O metodă radicală în restabilirea permeabilităţii vasului este considerată rezecţia porţiunii afectate a arterei şi anastomoza directă, cu reimplantarea sau plastia defectului. Anastomoza directă în rezecţia segmentului afectat poate fi posibilă numai atunci cînd lungimea arterei e suficientă şi nu este încordată. În cazul dat se recomandă a aplica o anastomoză înclinată terminoterminală.

Esenţa reimplantării constă în unirea capătului distal al arterei cu trunchiul de bază după rezecţia parţială a arterei. Această operaţie se foloseşte relativ rar, mai frecvent pe ramurile aortei. Folosirea ei e posibilă în afecţiunea limitată a arterei, care are o lungime suficientă după rezecţie şi, de asemenea, în lipsa modificărilor grave ale peretelui vascular.

Pentru substituirea segmentului arterei şi acoperirea defectului pot fi folosite următoarele tipuri de plastii vasculare: auto-, alo- şi xenoplastia, explantarea protezelor vasculare.

Autoplastia – operaţie ce prevede folosirea în plastia vasculară a unui segment arterial sau venos din corpul bolnavului. Transplantarea autovenei în prezent este metoda de bază în plastia arterelor de calibru mic şi mediu. În calitate de transplant se utilizează vena safenă mare, vena femurală, jugulară externă şi alte vene. În plastia autovenoasă capătul periferic al venei se suturează la segmentul central al arterei (aşa-numita reversie a venei), pentru înlăturarea obstacolelor circuitului sanguin din partea valvulelor venei.

Avantajele plastiei autovenoase sînt compatibilitatea biologică, accesibilitatea relativă şi uşurinţa extirpării transplantului, elasticitatea, rezistenţa la infecţie şi proprietăţi trombogene relativ scăzute. Însă în perioada postoperatorie îndepărtată au fost constatate cazuri de anevrisme şi rupturi ale peretelui transplantului autovenos. Pentru înlăturarea acestor complicaţii se utilizează transplante cu perete venos dublu, pereţii cărora se consolidează cu materiale sintetice şi autoţesuturi (muşchi pe picioruş, pericard, fascie, intenstin ş. a.). Autotransplantarea arterei din punctul de vedere al compatibilităţii biologice şi proprietăţilor peretelui este o variantă optimă, însă se foloseşte rar din cauza lipsei transplantului de dimensiuni necesare. În calitate de transplant se utilizează segmentele arterelor iliacă internă, femurală, lienală.

Aloplastia (homoplastia) vaselor – operaţie ce constă în acoperirea defectului arterei cu transplant, luat de la organismele de acelaşi gen. Mai frecvent în prezent se întrebuinţează în practica chirurgicală alotransplantele aortei şi arterelor mari, conservate prin metoda congelării şi uscării în vacuum (prin liofilizare). Liofilizarea diminuează proprietăţile antigene ale transplantelor şi încetineşte considerabil desfăşurarea reacţiei imunologice. Însă alotransplantul treptat se resoarbe şi se substituie cu ţesut cicatriceal. Alotransplantele vaselor sanguine pot funcţiona un timp îndelungat, dar ele, practic, nu se întrebuinţează din cauza complicaţiilor tardive (tromboză, anevrismul transplantului, ruptură, stenoze cicatriceale, scleroze cu calcinoze, evoluţia infecţiei).

Xenoplastia vasculară – transplantarea segmentelor arterelor în limitele organismelor de diferite genuri. În ultimii ani au fost obţinute rezultate încurajatoare prin utilizarea xenotransplantelor prelucrate cu diferiţi fermenţi. Ele sînt compatibile imunologic cu ţesuturile omului, posedă un potenţial electric negativ, fapt ce micşorează pericolul trombozei şi un timp îndelungat pot fi păstrate în mediul conservant.

Explantarea înseamnă transplantarea substratului mort, în particular a protezelor vasculare sintetice, pentru substituirea defectelor arterelor. Cerinţele principale către proteze sînt porozitatea şi compatibilitatea biologică cu organismul viu. Protezele trebuie să fie rezistente, elastice, incompresibile la flexie, să păstreze stabilitatea proprietăţilor fizico-chimice pe o durată îndelungată a implantării, să se sterilizeze simplu şi sigur. Porozitatea asigură invadarea peretelui explantului cu ţesut conjunctiv, formarea şi nutriţia în interiorul protezei a unei tunici noi (neointimă). Porii mari provoacă hemoragii, cei mici împiedică invadarea protezei de ţesut conjunctiv, duc la destrucţia tunicii interne şi la tromboză.

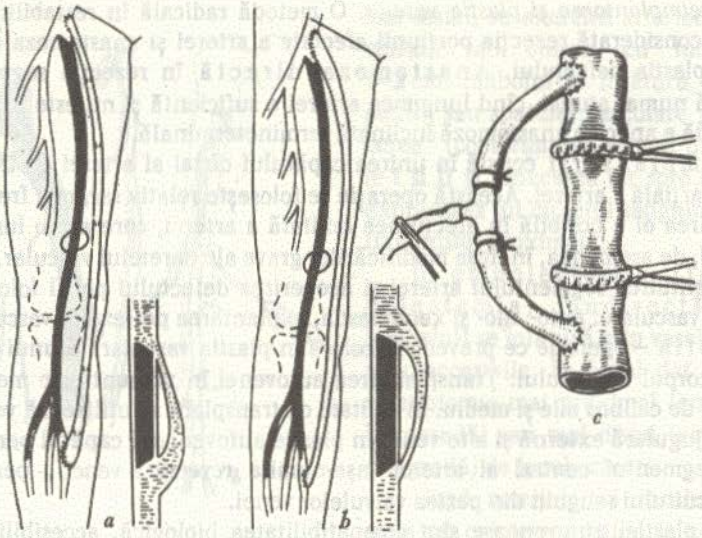

Fig. 257. Schema şuntării colaterale a vaselor:
a — cuireversarea autovenei; *b* — fără eliberarea venei din lojă; *c* — şuntare temporară

În ultimii ani explantele se folosesc numai pentru plastia aortei, a ramurilor arcului ei, arterelor iliace. Explantarea arterelor cu diametrul mai mic de 6–8 mm nu se practică. Deosebim explante poroase cu construcţie de ţesătură, împletite şi tricotate, confecţionate din compuşi polimeri. Se folosesc pe larg proteze din lavsan şi fluorlavsan, peste hotare – explante de dacron şi teflon, care sînt aproape complet inerte în ţesuturile organismului, posedă duritate înaltă, au perete relativ subţire, o porozitate suficientă şi poartă un potenţial electric mic. O prioritate mai mare au protezele tricotate cu pori mari şi perete subţire, care pînă la includerea în circuitul sanguin se îmbibă cu autosînge pentru diminuarea permeabilităţii şi hemoragiei.

Tendinţa specialiştilor de a face compatibilă porozitatea înaltă şi permeabilitatea (sîngerarea) mică a explantelor a înlesnit apariţia protezelor semiresorbabile combinate, constituite din componente resorbabile şi neresorbabile. Astfel de proteze sînt îmbibate cu gelatină, proteze semibiologice, compuse din fibre sintetice şi colagene, fibre sintetice solubile şi insolubile. Pentru profilaxia trombozei au fost propuse explante cu o suprafaţă internă antitrombogenă, obţinute prin administrarea anticoagulantelor în peretele protezei sau completarea suprafeţei interne cu potenţial electric negativ. Pentru profilaxia infecţiei au fost propuse explante antimicrobiene completate cu proprietăţi antibiotice cu un spectru larg de acţiune.

Şuntarea colaterală. Scopul operaţiei constă în restabilirea circulaţiei sanguine în segmentele arterei puţin modificate sau nemodificate, prin ocolirea porţiunii afectate. Deosebim şuntare colaterală permanentă şi temporară. Şuntarea colaterală temporară se foloseşte pentru profilaxia ischemiei în intervenţiile chirurgicale pe aortă şi pe vasele organelor vitale (fig. 257). Şuntarea colaterală permanentă este utilizată în ocluzia arterială completă (totală) sau parţială, cauzată de embolie, tromboză, afecţiuni obliterante. În calitate de şunt constant mai frecvent se folosesc autotransplantele venoase şi arteriale. Sînt cunoscute două procedee de şuntare autovenoasă: 1) cu revărsarea venei, prin care transplantul se extirpează din patul matern şi se inversează cu 180°, 2) şuntarea cu vena *in situ,* prin care vena rămîne în patul vascular şi se suturează mai distal şi mai proximal de locul afectat, iar valvulele se distrug cu ajutorul sondelor, bujiilor sau cu distrugătoare de valvule speciale.

Rezultatele şuntării depind de executarea unui şir de cerinţe tehnice şi condiţii hemodinamice în sistemul şuntului. Pe parcursul intervenţiei capetele şuntului vor fi secţionate în mod oblic, apoi suturate – cel central prin metoda terminolaterală, iar cel periferic – terminoterminal. Şuntul se suturează în orificiul oval, triunghiular sau în formă de romb, ce a fost excizat în peretele arterei. Are mare importanţă formarea unui tunel în ţesuturile moi, prin care se va trece şuntul, menţinerea corelaţiei admisibile dintre diametrul arterei şi al transplantului.

Şuntarea colaterală permanentă se caracterizează prin traumatizare scăzută şi grad mic de risc operator, deoarece în cazul trombozei şuntului se păstrează posibilitatea intervenţiei repetate. Neajunsul metodei: procedeul influenţează negativ asupra colateralelor arterei afectate, deoarece punerea şuntului în funcţiune îndreaptă tot sîngele prin el, iar colateralele se obliterează.

Operaţii în caz de anevrisme

Se deosebesc anevrisme adevărate şi false. *Anevrismul adevărat* prezintă o dilatare a vasului prin extinderea uniformă sau bombarea parţială a peretelui afectat de un proces patologic. *Pseudoanevrismul,* mai des traumatic, prezintă un hematom incapsulat, cavitatea căruia comunică cu lumenul vasului. Anevrismele pot fi arteriale, venoase şi arterovenoase. Ultimele se caracterizează printr-o comunicare patologică între arteră şi venă.

Anevrismele vaselor se tratează chirurgical. Procedeele de tratament chirurgical pot fi divizate în cîteva grupe: paliative, de extirpare sau excluderea totală a sacului anevrismal din circulaţie, şi de restabilire.

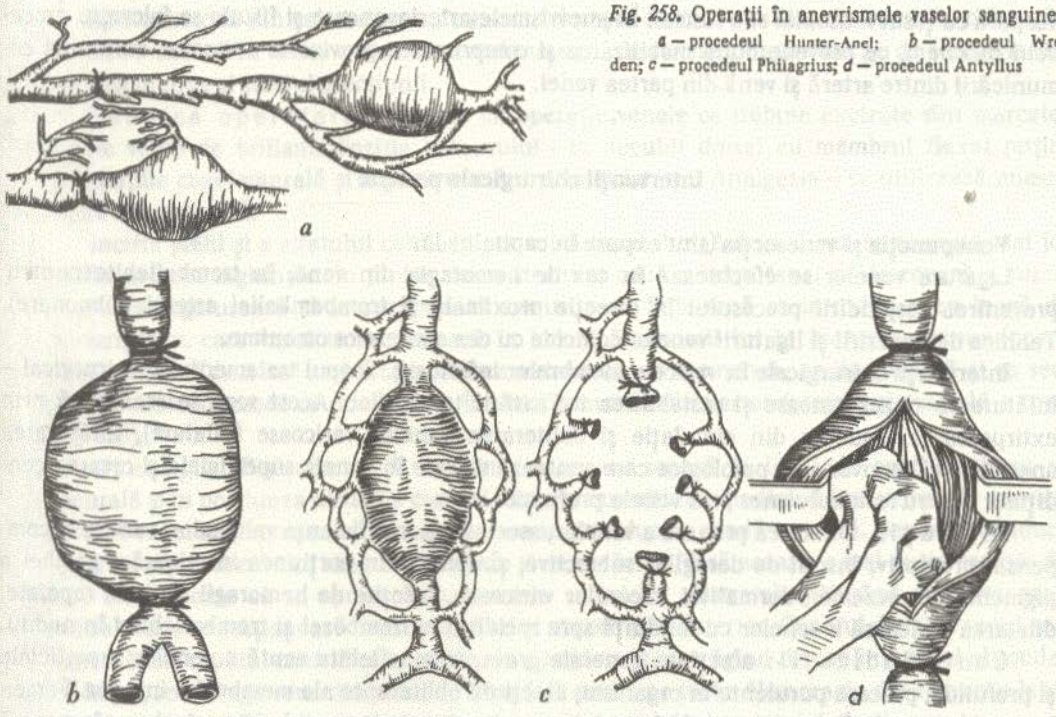

Fig. 258. Operaţii în anevrismele vaselor sanguine: *a* – procedeul Hunter-Anel; *b* – procedeul Wreden; *c* – procedeul Philagrius; *d* – procedeul Antyllus

Scopul **operaţiilor paliative** este crearea condiţiilor favorabile organizării trombilor în sac şi obliterarea ulterioară a cavităţii anevrismului. Din ele fac parte ligatura vasului aferent pe parcurs (după Hunter) la oricare distanţă de anevrism şi în apropierea lui (după Anel), ligatura vasului aferent în apropierea anevrismului (după Brazdor), a vaselor aferente şi eferente (după Wreden şi Horsley) (fig. 258).

La acest grup se mai referă şi operaţia Chirşner, care constă în înfăşurarea anevrismului inoperabil cu o lamelă din fascia lată a coapsei. Aceste operaţii, fiind puţin eficace, provoacă frecvent recidive şi dereglări grave în circulaţia sanguină, se folosesc rar şi numai în cazurile cînd alte metode de tratament chirurgical sînt imposibile.

Extirparea sau excluderea totală din circulaţia sanguină a sacului anevrismatic.

Procedeul Philagrius constă în ligaturarea tuturor vaselor în contact cu anevrismul şi extirparea ulterioară a sacului anevrismatic. *Procedeul Antyllus* se foloseşte în anevrismele infectate şi constă în deschiderea şi tamponarea cavităţii anevrismului. Operaţia e periculoasă, deoarece poate provoca gangrenă şi hemoragie secundară din colateralele care se varsă în sac. Dezavantajul dat lipseşte în procedeele Matas (Matas-I) şi N. S. Korotkov, prin care se ligaturează vasele şi colateralele din cavitatea anevrismului după comprimarea temporară a vaselor aferente şi eferente.

Operaţiile reparatorii au menirea de a păstra sau a restabili permeabilitatea vasului. Această grupă cu perspectivă cuprinde: *anevrismectomia cu aplicarea ulterioară a suturii vasculare laterale, rezecţia segmentului dilatat şi plastia ulterioară a vasului, şuntarea colaterală.* În anevrismele arteriale cu orificii mici comunicante în peretele vasului, se utilizează endoanevrismorafia Matas (Matas-II). În cazul dat, după mobilizarea şi excluderea temporară a vaselor aferente şi eferente, anevrismul se deschide, se elimină conţinutul şi se suturează orificiul arterial. După aceasta anevrismul se suturează în cîteva planuri sau se excizează parţial, iar linia suturii se acoperă cu ţesut muscular sau fascial. În anevrismele arteriovenoase şi fistule se foloseşte *procedeul Bickham,* ce prevede,după mobilizarea şi comprimarea provizorie a vaselor, suturarea comunicării dintre arteră şi venă din partea venei.

Intervenţii chirurgicale pe vene

Venepuncţia şi venesecţia (sînt expuse în capitolul 1).

Ligatura venelor se efectuează în caz de hemoragie din vene, în tromboflebite(pentru prevenirea răspîndirii procesului în direcţie proximală şi trombemboliei arterei pulmonare). Tehnica descoperirii şi ligaturii venelor coincide cu cea a arterelor omonime.

Intervenţii chirurgicale în varicele membrelor inferioare. Scopul tratamentului chirurgical – înlăturarea stazei venoase şi restabilirea troficităţii ţesuturilor. Acest scop se realizează prin extirparea, excluderea din circulaţie şi obliterarea venelor varicoase (dilatate), înlăturarea anastomozei venovenoase patologice care şuntează sîngele în venele superficiale şi crearea condiţiilor pentru refluxul venos prin venele profunde.

Indicaţii. Dilatarea primară a venelor, asociată cu insuficienţa valvulelor, varicos decompensat progresiv, însoţit de dereglări subiective, şi apariţia în porţiunea inferioară a gambei a pigmentaţiei, eczemei, dermatitei, ulcerelor varicoase, însoţite de hemoragii venoase repetate, dilatarea varicoasă a venelor cu tendinţă spre recidivarea trombozei şi tromboflebitei în noduli.

Contraindicaţii: afecţiuni generale grave, tromboflebita acută a venelor superficiale şi profunde, procese purulente în organism, afecţiuni obliterante ale membrului inferior. Femeile gravide ce suferă de varice trebuie tratate conservativ, tratamentul chirurgical se efectuează

numai în caz de dilatare pronunţată, însoţită de insuficienţa valvulară a venelor superficiale şi comunicante.

În varice se utilizează următoarele metode de tratament chirurgical: venectomia, obliterarea totală a vaselor prin aplicarea mai multor ligaturi, înlăturarea scurtcircuitului sanguin din reţeaua venoasă profundă în cea superficială, deplasarea venelor varicoase, corecţia extravazală a valvulelor şi modelarea lor plastică.

Venectomia (procedeul Madelung) – excizarea completă a venelor dilatate ale coapsei şi gambei printr-o incizie longitudinală de-a lungul întregului membru. Procedeul Narat – excizarea venelor pe porţiuni prin incizii izolate. Procedeul G. G. Karavanov – extirparea venei printr-o incizie mică şi înfăşurarea ei pe o pensă. Procedeul Babcock – extirparea subcutanată a venelor cu ajutorul sondei.

Obliterarea completă a vaselor prin aplicarea ligaturilor multiple pe venele dilatate şi noduli. Procedeul Schede–Kocher – aplicarea ligaturilor transcutanate. Procedeul Clapp–Sokolov – aplicarea suturilor subcutanate cu înfundare.

Înlăturarea scurtcircuitului sanguin din reţeaua venoasă profundă în cea superficială. Metoda Troianov–Trendelenburg – ligatura şi rezecţia *v. saphena magna* în locul confluenţei ei cu vena femurală. Metoda Cocchett–Linton – ligatura supra- şi intraaponevrotică a venelor perforante.

Deplasarea venelor varicoase. Metodele Ascar, R. P. Zelenin, G. L. Ratner – deplasarea venelor sub fascia proprie; metoda Checc–Katzenştein – deplasarea venelor în profunzimea muşchilor.

Corecţia extravazală şi modelarea valvulelor. Metoda Jiano – modelarea valvulelor prin invaginarea peretelui propriu al venei. Metoda Branzeu–Russo – modelarea valvulelor prin invaginarea ramurilor ligaturate în limenul venei; procedeul Vedenski – corecţia extravazală a valvulelor cu ajutorul unei carcase în spirală.

Nici o metodă din cele enumerate nu se foloseşte de sine stătător. Intervenţia chirurgicală radicală modernă în varice constă din combinarea cîtorva metode în funcţie de forma, localizarea, răspîndirea şi stadiul afecţiunii.

Tehnica operatorie. Înainte de operaţie, venele ce trebuie excizate sînt marcate cu soluţie verde de briliant. Poziţia bolnavului – în decubit dorsal, cu membrul flexat puţin în articulaţiile coxofemurală şi a genunchiului şi rotat lateral. Analgezia – se utilizează anestezia locală sau generală.

Incizia pielii şi a stratului celuloadipos subcutanat, lungă de 4–5 cm, se execută mai jos şi paralel arcadei inghinale. În profunzimea stratului celular subcutanat se descoperă *v. saphena magna*, se ligaturează şi se secţionează ramurile ei. Sub venă se introduc şi se leagă două ligaturi, între care vasul se secţionează în locul pătrunderii lui în *hiatus saphenus* (operaţia Troianov–Trendelenburg). Prin acest acces, de asemenea, se ligaturează şi se secţionează venele accesorii ce duc sîngele în vena femurală din partea laterală şi medială a coapsei (fig. 259).

Operaţia Babcock. *V. saphena magna* se separă în locul de confluenţă cu vena femurală şi în porţiunea distală a coapsei deasupra condilului medial al femurului. Pe segmentul distal al venei se efectuează o incizie, în care se introduce o sondă cu olivă. Sonda se conduce în sus în direcţia curentului sanguin (se poate şi de sus în jos, însă aceasta e mai puţin comod, deoarece sonda poate să se oprească în recesele valvulelor păstrate). Atingînd cu oliva capătul central, vena se secţionează deasupra olivei şi se scoate în exterior. Capătul distal al venei se secţionează, iar capătul central se leagă de oliva sondei. Apoi, trăgînd de capătul distal al sondei de sus în jos, se extrage vena din patul ei. Se aplică suturi pe piele. Hemoragia din ramurile laterale rupte se opreşte prin aplicarea pansamentului compresiv şi a bandajului elastic.

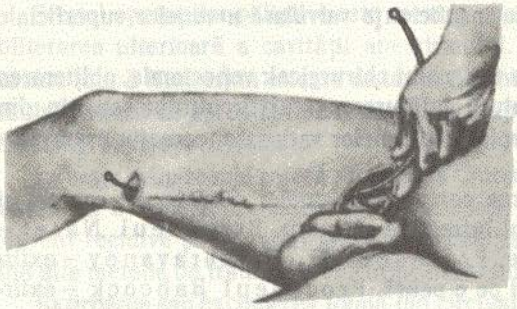

Fig. 259. Operaţia în varice prin procedeul Babcock

Venele întortocheate, ce nu pot fi înlăturate prin procedeul Babcock, se descoperă cu ajutorul cîtorva incizii mici (7–10 cm) de-a lungul vaselor dilatate. Ramurile laterale se ligaturează, vena şi nodulii varicoşi se excizează împreună cu stratul celular (operaţia Narat). Plaga se suturează.

În caz de structură risipită a venelor subcutanate, pentru obliterarea venelor piciorului, a unor noduli separaţi şi a ramurilor mici, se foloseşte ligatura subcutanată Clapp–Sokolov. La o distanţă de 0,5–1 cm de nodul varicos se străpunge pielea, se conduce firul sub venă, iese pe partea opusă a venei şi se scoate la aceeaşi distanţă de ea. Prin punctul de ieşire firul se conduce subcutanat deasupra venei, ieşind prin punctul iniţial de străpungere. Capetele firului se desfac, se leagă şi se secţionează. Prin acest procedeu nodul varicos se deplasează sub piele. Ligaturile se aplică la o distanţă de 4–5 cm.

După tratamentul chirurgical, în perioada postoperatorie, piciorul trebuie ţinut într-o poziţie ridicată, se aplică bandajul elastic şi cultura fizică medicală.

INTERVENŢII CHIRURGICALE PE NERVI

Indicaţii. Întreruperea anatomică completă sau parţială a trunchiului nervos, comprimarea nervului de către cicatrice, nevrom, paralizia nervului.

Operaţiile se reduc la neuroliză, aplicarea suturii, excizarea nevromului.

Neuroliza *(neurolisis)* – izolarea nervului de cicatrice pentru ameliorarea condiţiilor de regenerare şi funcţionare a lui. În funcţie de caracterul leziunii nervului, se foloseşte *neuroliza externă, internă* sau *combinarea* acestor două tipuri. În neuroliza externă se eliberează nervul numai de cicatricea extraneurală, apărută în urma afectării ţesuturilor limitrofe. *Neuroliza internă* constă în excizia ţesutului fibros interfascicular, avînd scopul de a lichida compresia axonilor.

Tehnica operatorie. Incizia pentru accesul nervului afectat se practică în aşa mod ca, secţionînd ţesuturile nemodificate, să se descopere nervul mai sus şi mai jos de locul traumatizat. E mai bine de executat incizia în afara liniei de proiecţie a nervului, pentru ca cicatricea postoperatorie să nu comprime nervul. Asigurînd un acces suficient, izolăm nervul de ţesuturi şi prin palpaţie se determină porţiunea cicatricei. Prin metoda de cercetare electrofiziologică se examinează excitabilitatea electrică a nervului. Pentru aceasta se excită nervul proximal de locul leziunii – contracţia muşchilor, inervaţi de ramurile nervului afectat, ce au originea distal de locul afectării, denotă conductibilitatea nervului.

Înlăturarea cicatricei extraneurale se practică cu un bisturiu subţire puţin întinzînd cicatricea. Nervul, comprimat de fragmentele osoase, se eliberează cu precauţie de calusul osos, extirpîndu-l cu o daltă. Mai apoi urmează etapa neurolizei interne. Descoperirea localizării cicatricei interne se uşurează printr-o injecţie de 0,25% soluţie novocaină sub tunica externă a nervului. Soluţia anesteziantă pătrunde sub tunica intactă a nervului şi se opreşte cînd intră în cicatricea interneurală. Etapele ulterioare ale operaţiei se efectuează cu ajutorul microscopului

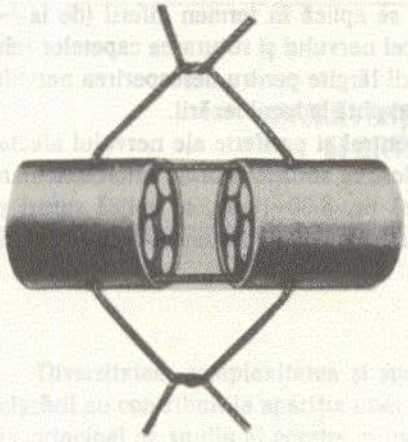

Fig. 260. Sutura nervului

operator şi instrumentarului microchirurgical. După secţionarea epinervului de la porţiunile nemodificate ale nervului spre cele afectate, se urmăreşte fiecare fascicul, excizînd surplusul de ţesut interfascicular.

În cazurile lipsei complete a conductibilităţii electrice, se recurge la rezecţia porţiunii afectate a nervului şi aplicarea suturilor.

Sutura nervului *(neurorraphia)* – unirea capetelor nervului rupt sau secţionat printr-o sutură. Operaţia constă în repoziţia secţiunilor transversale ale capetelor central şi periferic ale nervului întrerupt.

Deosebim sutură primară, primară întîrziată şi secundară. În afară de aceasta, sutura nervului poate fi epinevrală sau perinevral-interfasciculară. Ultima mai frecvent se utilizează în plastia nervului, cînd defectul dintre capetele nervului lezat se înlocuiesc prin suturarea unui transplant liber din nervul bolnavului (fig. 260).

Sutura primară se aplică în primele 6–8 ore după lezarea nervului, în timpul toaletei chirurgicale primare a plăgii. Ea constă în suturarea capetelor nervului, excizate pînă la structura intactă. Capetele se rezecă cu un bisturiu ascuţit sau cu lama printr-o singură mişcare strict transversală. În timpul acesta pe secţiuni trebuie să se vadă fasciculele secţionate transversal, într-un plan, ţesutul celular intratroncular nemodificat şi vasele sanguine. După aceasta, nervul se mobilizează superior şi inferior de locul lezat în scopul lichidării extensiei, apoi se pregăteşte loja nervului, excizînd ţesuturile lezate. Deplasarea nervului într-un pat nou se practică îndeosebi la nervul cubital.

Aplicarea suturilor epineurale, mai ales pe nervii fini, se efectuează sub controlul opticii şi prin iluminarea mărită a cîmpului operator. La început cu ace atraumatice şi material de sutură subţire, din medial şi lateral, se aplică două suturi de susţinere epineurale, cu 2–4 mm de la capătul lui. Aceasta previne torsionarea porţiunilor nervului în jurul axei longitudinale. În continuare chirurgul şi asistentul, concomitent trăgînd firele, apropie capetele nervului, lăsînd între ele o distanţă de 1–2 mm, apoi se leagă nodurile. În caz de necesitate,se mai aplică încă 1–2 suturi de acelaşi tip. Dacă sutura disecă ţesutul, atunci în loc de longitudinală se aplică sutura epineurală „în U" Najott. După aplicarea suturilor, conform opiniei lui V. V. Kovanov, se poate efectua tubajul nervului, adică înfăşurarea locului suturii cu o membrană de fibrină sau cu tunuca amniotică conservată, fapt ce previne antrenarea repetată a nervului în ţesutul cicatriceal. Opinie contrară au R. A. Grigorovici şi G. N. Şeveliov, considerînd că aceste manevre pot provoca dereglarea circulaţiei sanguine a nervului şi scleroza porţiunii suturate.

Sutura nervului se aplică în poziţia membrului, în care nervul afectat e supus minimal extinderii. În această poziţie membrul se fixează cu o atelă ghipsată timp de 3–4 săptămîni după intervenţia chirurgicală. Sutura primară a nervului trebuie să se execute de un chirurg, ce dispune de experienţă în acest domeniu, după diagnosticarea prealabilă a lezării nervului, dispunînd de un utilaj special, instrumentar şi asistenţa experimentată.

Sutura primară întîrziată se aplică peste 3–4 săptămîni de la afectare în plăgile anfractuoase, contuze, impurificate şi, de asemenea, în răni prin armă de foc, deoarece în primele zile e greu de determinat limitele rezecţiei necesare ale porţiunilor nervului lezate ireversibil. În afară de aceasta, în primele zile după rănire prin armă de foc, dereglarea conductibilităţii nervului poate fi condiţionată de comoţia nervului şi se poate restabili spontan mai tîrziu.

Sutura secundară, în funcţie de caracterul leziunii, se aplică în termen diferit (de la 4–6 săptămîni pînă la cîţiva ani). Ea constă în excizia cicatricei nervului şi suturarea capetelor reînviate. În cazul suturii secundare e necesar a efectua incizii lărgite pentru descoperirea nervului în limitele ţesuturilor nemodificate, ca apoi să fie examinat pînă la locul lezării.

În cazurile cînd nu se reuşeşte a apropia capetele central şi periferic ale nervului afectat, chiar schimbînd poziţia lui, se recurge la plastie prin folosirea suturii neurale interfasciculare. Pentru aceasta cu ace atraumatice şi material de sutură nr. 8-00–10-00, se aplică suturi pe pachetele axonale separate, ce corespund unul altuia, astfel lichidînd extensia dintre capetele ce trebuie suturate.

Capitolul 19

INTERVENŢII CHIRURGICALE PE OASELE ŞI ARTICULAŢIILE MEMBRELOR

Diversitatea, complexitatea şi specificul intervenţiilor chirurgicale pe organele staticii şi mişcării au contribuit la apariţia unei ştiinţe noi – ortopedia operatorie şi traumatologia. Obiectul principal de studiu al acestei ramuri noi sînt intervenţiile chirurgicale pe oase şi articulaţii, care necesită un aparataj şi instrumentar special, o analgezie raţională, cît şi respectarea minuţioasă a regulilor asepticii.

În cadrul operaţiilor pe oase şi articulaţii, paralel cu narcoza endotraheală, se utilizează cu succes anestezia spinomedulară, peridurală, intravenoasă, conductoare, în teacă şi intraosoasă. Sub *anestezia intraosoasă* poate fi îndeplinită orice intervenţie pe fragmentele distale de treimea medie a braţului şi coapsei, cu o durată de la 15 pînă la 60 min pe membrul superior şi pînă la 2 ore pe membrul inferior (fig. 261).

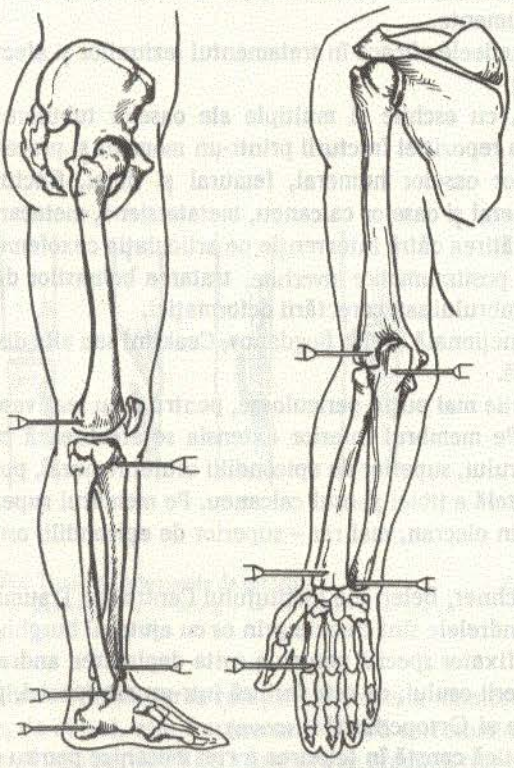

Fig. 261. Punctele de introducere a acului în anestezia intraosoasă pe membrele superior şi inferior

Înainte de analgezie, pentru ischemiere, membrului i se dă o poziţie ridicată timp de 2–5 min. Proximal de locul intervenţiei chirurgicale se aplică un garou lat (de la treimea inferioară, pînă la treimea medie a membrului), ce preîntîmpină pierderea soluţiei anestezice prin venele intraosoase. Cu un ac subţire se efectuează analgezia ţesuturilor şi a periostului în locul punctiei osului. Puncţia se execută cu un ac special sau cu un ac cu mandrin pentru puncţia rahidiană. În cazul introducerii corecte a acului la primele porţii de novocaină apare senzaţia de crepitaţie şi dureri, de asemenea se observă colorarea soluţiei de novocaină cu sînge. Pentru a diminua durerile, introducerea soluţiei se efectuează lent. Anestezia apare peste 2–5 min şi se menţine pînă la înlăturarea garoului.

Un rezultat pozitiv al anesteziei intraosoase este posibilitatea de a crea o concentraţie mărită de antibiotice în ţesuturi. Ele se introduc împreună cu soluţia de novocaină

în cazul complicaţiilor purulente. Anestezia intraosoasă e interzisă în operaţiile de lungă durată (mai mult de 2 ore), în caz de gangrenă gazoasă, dilatare venoasă pronunţată, tromboflebită, endarterită obliterantă. În traumatologie, la reducerea fracturilor închise, este folosită pe larg anestezia prin introducerea soluţiei de novocaină în hematom, iar în repoziţia luxaţiilor – în cavitatea articulaţiei.

OPERAŢII PE OASE

Diferenţiem următoarele tipuri de intervenţii chirurgicale pe oase: 1) extensia continuă transscheletică; 2) osteoclazia – intervenţie în cadrul căreia se efectuează fracturarea osului pentru corijarea deformaţiei lui; 3) osteotomia – secţionarea osului; 4) osteosinteza – cuplarea deschisă a fragmentelor osoase; 5) osteoplastia – transplantarea osului în scopul acoperirii defectului osos, al fixării fragmentelor osoase şi stimulării biologice a proceselor regeneratoare ale osului; 6) rezecţia osului pentru înlăturarea fragmentului afectat (tumori purulente), pentru scurtarea dimensiunilor osului, pentru autoplastie; 7) trepanarea, excohleaţia osului – înlăturarea sechestrelor sau a tumorilor benigne; 8) amputaţia.

Pe lîngă instrumentarul chirurgical de bază,instrumentarul pentru intervenţiile pe oase mai include diferite decolatoare, dălţi medicale, ciocane, osteofixatoare, pense ciupitoare, chiurete perforatoare (de mînă şi electrice) şi alte instrumente.

Extensia transscheletică e unul din procedeele eficace în tratamentul leziunilor şi afecţiunilor aparatului locomotor.

Indicaţii. Fracturi oblice, în spirală, cu eschile şi multiple ale oaselor tubulare cu deplasarea fragmentelor osoase, neeficacitatea repoziţiei fracturii printr-un moment şi procedeu închis, fracturile intraarticulare ale condililor oaselor humeral, femural şi tibial, fracturile colului chirurgical şi anatomic ale osului humeral şi oaselor calcaneu, metatarsiene, metacarpului şi a falangelor degetelor cu deplasare, pregătirea către intervenţie pe articulaţia coxofemurală în cazul luxaţiilor congenitale, patologice, posttraumatice învechite, tratarea bolnavilor după artroplastie, osteotomia în scopul alungirii membrului sau corectării deformaţiei.

Membrul inferior este aşezat pe o atelă funcţională (Beler Bogdanov, Ceaklin) sau alte dispozitive pentru a efectua extensia transscheletică.

Aplicarea extensiei se efectuează în locurile mai puţin periculoase, pentru a nu leza vasele, nervii şi, de asemenea, zonele de creştere. Pe membrul inferior extensia se efectuează cu o andrea trecută prin trohanterul mare al femurului, superior de epicondilii osului femural, posterior de tuberozitatea tibială, prin metafiza distală a tibiei şi osul calcaneu. Pe membrul superior extensia se realizează cu o andrea trecută prin olecran, mai rar – superior de epicondilii osului humeral.

Pentru extensie sînt folosite clemele (Kirschner, Beler; ale Institutului Central de Traumatologie şi Ortopedie) sau andrelele Kirschner. Andrelele sînt trecute prin os cu ajutorul burghiului medical de mînă sau electric înzestrat cu un fixator special pentru a evita deplasarea andrelei. Pentru prevenirea încovoierii andrelei şi eruperii osului, ea este întinsă într-un arc special, propus de Institutul Central de Traumatologie şi Ortopedie (Moscova).

Principiul de bază în extensia transscheletică constă în folosirea forţei mecanice pentru evitarea contracţiei muşchilor, reducerea fragmentelor osoase şi menţinerea lor într-o poziţie funcţională utilă, ce condiţionează regenerarea reparatorie. După trecerea prin os şi încordarea andrelei în arc, peste un scripete se atîrnă greutăţi cu masa în dependenţă de mărimea segmen-

tului membrului şi forţa musculară a bolnavului: la coapsă – 7–10 kg, la gambă – 4–7 kg, la braţ – 4–7 kg. Contraextensia se efectuează de masa bolnavului şi poate fi realizată prin ridicarea porţiunii de jos a corpului. Treptat greutatea este mărită cu 0,5–1,0 kg pe zi. Extensia de la acelaşi loc poate fi efectuată nu mai mult de 6–8 săptămîni. În caz contrar, sau la apariţia simptomelor de inflamaţie, extensia este întreruptă şi efectuată în alt loc.

Extensia Dempfer este un tip nou de extensie, care prevede evitarea mişcărilor de oscilaţie ale extensiei. Aceasta se realizează prin aplicarea unei spirale de oţel între arc şi scripete, fapt ce exclude necesitatea folosirii contraextensiei.

Osteotomia sau **secţionarea osului** se utilizează în scopul alungirii sau scurtării membrului, redresării deformaţiei şi invers, pentru crearea deformaţiilor funcţional avantajoase (de exemplu, osteotomia în luxaţie congenitală a articulaţiei coxofemurale). Osteotomia se execută cu osteotomul, ferăstrăul de sîrmă, electric, oscilator sau ultrasonor.

Din punct de vedere tehnic, deosebim *osteotomia subperiostală* şi *transperiostală*. În primul procedeu în prealabil se secţionează longitudinal periostul numai în locul introducerii dălţii sau a ferăstrăului, în al doilea – împreună cu osul se secţionează şi periostul.

În osteotomia *închisă (subcutanată)* se practică o incizie mică a ţesuturilor moi, prin care se introduce osteotomul, secţionîndu-se osul. Acest procedeu are unele deficienţe, deoarece pot fi lezate vasele şi nervii. În osteotomia deschisă se descoperă osul de ţesuturi, apoi se execută secţionarea lui. Osteotomia corecţională, în dependenţă de direcţia secţionării osului, poate fi transversală, oblică, în formă de scară, cuneiformă, semicirculară (fig. 262).

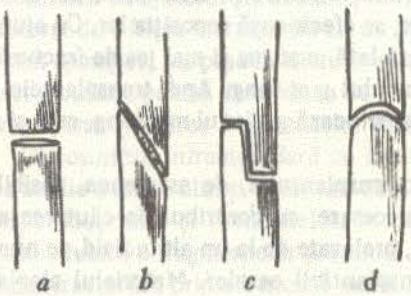

Fig. 262. Tipuri de osteotomie de corecţie:
a — transversală, *b* — oblică; *c* — "în scară"; *d* — semicirculară

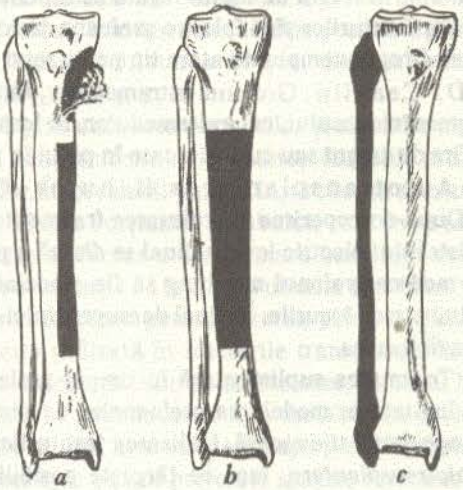

Fig. 263. Tipuri de rezecţie a osului:
a – parţială; *b* – lărgită; *c* – totală

Pentru înlăturarea rotaţiei incorecte a membrului, poate fi executată osteotomia rotatorie, care, de obicei, este transversală. După osteotomie, membrul se imobilizează cu un pansament ghipsat pe o perioadă de 3 luni sau se practică osteosinteza ori se aplică aparatul de compresiune şi distracţie.

Rezecţia – excizia osului pe parcursul lui. Operaţia se efectuează în cazul tumorilor, osteomielitei, necrozei capetelor fragmentelor osului, în fracturile deschise sau prin armă de foc.

Distingem *rezecţia parţială parietală*, cînd nu se practică secţionarea transversală şi scurtarea osului (mai frecvent osul este secţionat longitudinal), *rezecţia lărgită* cu secţionarea transversală a osului şi menţinerea epifizelor, *rezecţia totală*, cînd se efectuează înlăturarea totală a osului (fig. 263).

În funcţie de tehnica operatorie, deosebim *rezecţia subperiostală* şi *transperiostală*. În rezecţia transperiostală porţiunea afectată a osului este înlăturată împreună cu periostul în limitele ţesuturilor nealterate. Defectul ce se formează este substituit prin apropierea fragmentelor osoase sau în mod plastic. Rezecţia subperiostală se efectuează după o incizie longitudinală a periostului mai sus şi mai jos de locul leziunii osoase şi deplasarea lui pînă la limita osului sănătos. Osul va fi secţionat la nivelul periostului detaşat şi apoi fixat cu un pansament ghipsat într-o poziţie corectă pe ax. Regenerarea osului în locul segmentului rezecat se realizează din contul periostului menţinut.

Transplantarea osului a condiţionat dezvoltarea unei noi direcţii în ortopedie şi traumatologie. Plastia oaselor se utilizează pentru înlocuirea defectelor formate în urma traumelor sau a diferitelor operaţii, pentru osteosinteză (intra- şi extramedulară) şi în scopul stimulării procesului de regenerare a ţesutului osos. Conform Nomenclaturii Transplantologice Internaţionale, deosebim următoarele tipuri de plastie osoasă: auto-, alo-, xenotransplantare, explantare şi plastie combinată.

Autotransplantarea – grefarea ţesutului osos de la acelaşi om are avantaj mare în căpătarea rezultatului final pozitiv. Grefonul osos poate fi liber sau cu picioruş nutritiv. Transplantul liber este croit în formă de aşchii legate prin periost sau reprezintă o porţiune masivă de os. Pentru fixarea fracturilor sînt folosite grefoane trainice din substanţa corticală a treimei superioare a tibiei. Drept exemplu de atare tip poate servi plastia osoasă intra- şi extramedulară V.D. Ceaklin. Grefonul intramedular, fără periost, este implantat în canalul osteomedular al fragmentelor osului, cel extramedular, în formă de lamă osoasă cu periost, se aşază şi se fixează cu fire de catgut sau cu tije osoase în patul în prealabil pregătit.

Autotransplantarea Hahutov–Olbi se foloseşte pentru fixarea fracturilor diafizare. După descoperirea şi prelevarea fragmentelor osoase, se efectuează repoziţia lor. Cu ajutorul ferăstrăului electric longitudinal se disecă o placă osoasă lată, mai sus şi mai jos de fractură, în aşa mod ca grefonul mai lung să fie modelat pe fragmentul mai lung. Apoi transplantele sînt schimbate cu locurile. În final deasupra liniei fracturii se situează grefonul mai lung, care şi realizează fixarea.

Traumarea suplimentară în timpul prelevării autotransplantului, de asemenea, posibilităţile limitate în modelarea grefoanelor de dimensiuni necesare, au contribuit la căutarea altor metode de plastie osoasă. Utilizarea ţesuturilor alogene, prelevate de la un alt individ, se numeşte *alotransplantare*, fapt ce lărgeşte posibilitatea transplantării oaselor. Materialul aloplastic poate fi dobîndit prin utilizarea ţesuturilor utile în timpul operaţiilor (amputaţia membrelor, rezecţia coastei ş. a.), prelevate de la donatori sănătoşi şi cadavre nefixate. În toate cazurile căpătarea ţesuturilor alogene nu coincide cu timpul executării operaţiei plastice şi de aceea a apărut necesitatea căutării metodelor de conservare şi păstrare a ţesutului osos. În prezent, pentru conservarea ţesutului osos, sînt folosite mai multe procedee: 1) păstrarea în medii chimice şi soluţii speciale; 2) liofilizarea (congelarea şi uscarea în vid); 3) păstrarea la temperaturi joase; 4) păstrarea în polimeri ş. a.

Rezervele de ţesut osos conservat au creat posibilitatea de a soluţiona un şir de probleme dificile ce apăreau în timpul intervenţiilor de reconstrucţie. În cazurile cînd consolidarea fracturilor decurge încet, grefarea subperiostală a alotransplantului contribuie la regenerare datorită activizării proceselor de osteogeneză. Aloplastia osoasă este utilizată pentru înlocuirea defectelor

osoase după rezecţia capătului articular al osului în artrodeză la diferite articulaţii. Alogrefonul în formă de rumeguş şi alicărie osoase, transplante înguste sau segmente osoase nu se prind, ci se absorb, fiind ca bază pentru proliferarea ţesutului osos al recipientului. Xenogrefonul se pregăteşte din oasele animalelor, dar are o capacitate osteogenă mică şi de aceea se utilizează rar.

Osteosinteza – unirea operatorie a oaselor. Avantajele de bază ale osteosintezei constau în posibilitatea chirurgului de a coapta anatomic exact fragmentele osului, fapt ce are o mare importanţă în tratarea fracturilor intraarticulare. Osteosinteza permite a efectua o imobilizare stabilă, care, în multe cazuri, exclude fixarea externă şi permite folosirea timpurie a mişcărilor active. După osteosinteza anatomic exactă şi stabilă, se formează calusul osos, care corespunde regenerării prin elongaţie primară.

În osteosinteză se utilizează diferite materiale: 1) ţesuturi biologice, care pot fi supuse resorbţiei (catgut, auto-, alogrefoane); 2) dispozitive metalice (sîrmă, şuruburi, piloţi, cleme, cuie, tije, buloane şi plăci), care nu provoacă o reacţie patologică în organism şi nu diminuează procesele regeneratorii; 3) combinarea remediilor biologice cu cele metalice.

Indicaţii. Fracturi care nu pot fi tratate prin metode conservative (oblice, spiralate, duble, cominutive cu interpoziţia ţesuturilor moi), imposibilitatea de a efectua o repoziţie închisă, frecvent în cazurile interpoziţiei ţesuturilor moi între fragmentele osoase, fracturi asociate de lezarea vaselor şi nervilor, fracturi vicios consolidate sau în deconsolidare lentă, pseudoarticulaţii şi alte afecţiuni.

În timpuri paşnice osteosinteza în caz de fracturi deschise rareori se efectuează o dată cu toaleta chirurgicală primară a plăgii, dar mai frecvent se execută *osteosinteza primară amînată*. Tratamentul chirurgical al fracturilor trebuie de efectuat, luînd în consideraţie posibilităţile contraindicaţiilor locale şi generale: starea gravă a bolnavului, starea de şoc, diabetul zaharat, procesele inflamatorii cutanate în regiunea intervenţiei ş. a.

Osteosinteza extramedulară poate fi executată prin utilizarea panglicilor şi clemelor metalice, a plăcilor metalice sau osoase (auto-, alo- şi xenografoane). Un interes deosebit prezintă osteosinteza cu ajutorul şuruburilor cu fileturi înalte. În prealabil pînă la înşurubarea acestui cui e necesar de a fileta încrustările cu un burghiu de filetat. Porţiunea şurubului, care se va afla în ţesutul spongios, nu posedă fileturi, ceea ce permite a efectua o comprimare interfragmentară. Acest procedeu poartă denumirea de înşurubare compresivă. Şuruburile sînt folosite nu numai pentru fixarea fragmentelor osoase, dar mai frecvent pentru fixarea plăcilor metalice.

Osteosinteza intramedulară cu tije metalice este utilizată în fracturile transversale în treimea medie a femurului şi tibiei sau cînd se produc articulaţii false pe aceste oase, în cazul interpoziţiei muşchilor şi tendoanelor. Procedeul constă în introducerea tijei metalice în cavitatea osteomedulară a fragmentelor proximal şi distal ale osului. Intervenţia începe prin descoperirea locului fracturării printr-o incizie mică. Pentru acces spre os sînt preferate spaţiile intermusculare îndepărtate de pachetele vasculonervoase mari. Se prelucrează extremităţile fragmentelor osoase şi se înlătură hematomul. Apoi începe etapa a doua a operaţiei – introducerea tijei. Printr-o incizie mică se descoperă apexul trohanterului mare al femurului sau tuberozitatea tibiei. Se sfredeleşte ţesutul cortical şi în cavitatea osteomedulară se introduce o tijă, selectată în prealabil după lungime şi diametru. Apoi,cu ajutorul ciocanului,se introduce pînă la nivelul fracturii. Cooptînd fragmentele osoase, tija se introduce în cavitatea osteomedulară a fragmentului distal. Plaga se suturează în planuri.

Osteosinteza femurului poate fi efectuată în mod retrograd. În aşa caz tija se introduce în fragmentul proximal din partea plăgii fracturii şi este scos la suprafaţă printr-o incizie mică sub apexul trohanterului mare. După repoziţia fragmentelor, tija se introduce în cavitatea osteomedulară a fragmentului distal al osului fracturat.

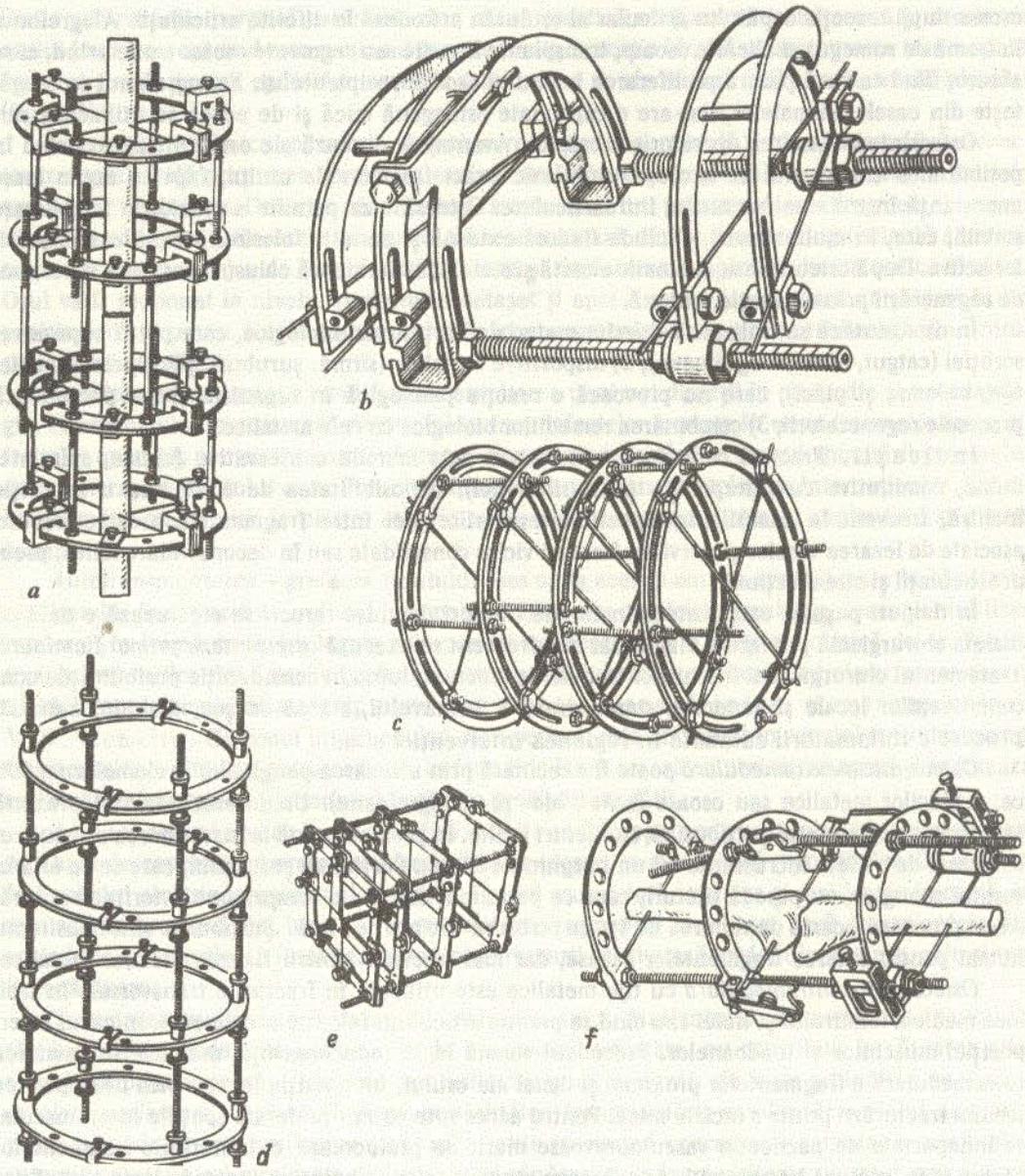

Fig. 264. Aparate de compresie și decompresie:
a — Ilizarov; *b* — Guduşauri; *c* — Demianov; *d* — Kaliberz; *e* — Tkacenko; *f* — Volkov—Oganesean

În ultimii ani *osteosinteza închisă* se efectuează prin procedeul extern, în afara focarului cu aplicarea aparatelor de compresie şi distracţie Ilizarov, Guduşauri, Sivaş, Volkov şi Oganesean, Tkacenko ş. a. (fig. 264). Transcutanat în fragmentele distal şi proximal ale osului, se introduc una–două perechi de andrele, avînd o direcţie reciproc încrucişată. Extremităţile andrelelor se fixează în semiarcurile sau inelele aparatului. Cu ajutorul bolturilor-tije, se obţine repoziţia şi fixarea fragmentelor osoase. Compresia fragmentelor oaselor tubulare favorizează consolidarea mai rapidă a fracturilor.

Trepanarea osului membrelor este o operaţie în cadrul căreia se deschide cavitatea osteomedulară.

Indicaţii. Osteomielită hematogenă acută şi cronică sau osteomielită posttraumatică (prin armă de foc), focare izolate de tuberculoză, corpi străini, chisturi osoase.

În osteomielita hematogenă localizarea focarului purulent în prealabil este constatată printr-un examen radiologic şi prin puncţia lui cu un ac gros. Apoi se efectuează o incizie longitudinală a pielii, a ţesutului subcutanat, a fasciei proprii în afara proiecţiei vaselor şi nervilor mari. Se îndepărtează muşchii şi se secţionează periostul longitudinal. În cazul pătrunderii procesului purulent în cavitatea osteomedulară, se efectuează perforaţia osului în două locuri cu ajutorul sulei sau electrotrepanului. Prin orificiile formate (3–5 mm) se introduc drenuri pentru aflux şi reflux. Plaga se drenează şi se efectuează imobilizarea membrului cu un pansament ghipsat.

În cazul osteomielitei cronice, cînd sînt formate sechestre şi capsula sechestrală, se recurge la *necrectomie (sechestrectomie),* dacă e posibil — sub garou. Printr-o incizie longitudinală se secţionează pielea şi se excizează fistula, apoi se secţionează şi se decolează periostul îngroşat. Cavitatea sechestrală urmează a fi deschisă cu dalta, electroburghiul sau cu cuţitul ultrasonor şi se înlătură sechestrele centrale. Cu ajutorul chiuretei sechestrale se scobeşte cavitatea, făcînd-o cît mai largă şi cu marginile înclinate. Cavitatea osoasă se prelucrează cu tinctură de iod 2–3%, alcool, se introduc antibiotice şi se plombează cu burete hemostatic. După înlăturarea întregului ţesut osos afectat, poate fi aplicată o plastie printr-un lambou muscular pedicular nutritiv sau autogrefon.

OPERAŢII PE ARTICULAŢIILE MEMBRELOR

În regiunea articulaţiilor se efectuează intervenţii pe ţesuturile moi (puncţia articulaţiei, artrotomia – deschiderea cavităţii articulare, sinovectomia – înlăturarea membranei sinoviale, suturarea şi plastia ligamentelor în caz de rupturi şi insuficienţa aportului ligamentar) şi pe oasele ce constituie articulaţia (rezecţia articulaţiei – înlăturarea extremităţilor articulare traumate sau afectate de un proces patologic, artroplastia, artroliza – restabilirea mobilităţii în articulaţia anchilozată, artrodeza – anchilozarea articulaţiei – crearea imobilităţii operatorii, transplantarea articulaţiei, artroriza – intervenţie care are scopul de a limita mişcările în articulaţie.

Un moment important în intervenţiile pe articulaţii constă în respectarea minuţioasă a regulilor asepticii, bazate pe faptul că membrana sinovială articulară este foarte sensibilă la infecţie şi, de asemenea, pe faptul că după operaţie articulaţia trebuie mobilizată şi aplicat tratamentul funcţional timpuriu.

Puncţia cavităţii articulare se execută în scop diagnostic şi terapeutic. În scop de diagnosticare,se examinează lichidul articular (lichid sinovial, sînge, puroi, exsudat) se dobîndeşte pentru biopsie. În caz de necesitate, în cavitatea articulară se introduce aer (artropneumografia) sau substanţe contrastante (radiografia contrastantă).

În puncţia cu scop terapeutic, lichidul sinovial se înlătură şi în cavitate se administrează medicamente. Puncţia articulară trebuie să se efectueze în sala de operaţii, respectînd regulile asepticii. Pe locul puncţiei cu un ac subţire se infiltrează ţesuturile moi pînă la capsula articulară cu soluţie de novocaină. După mobilizarea pielii, ce contribuie la închiderea canalului puncţional, în cavitatea articulară se introduce un ac gros, lichidul se evacuează cu ajutorul seringii.

Puncţia articulaţiei humerale. Poziţia bolnavului e în decubit lateral opus, pe spate sau şezîndă şi,respectiv, puncţia poate fi executată din anterior, lateral şi posterior. În puncţia

anterioară acul se introduce sub apofiza coracoidă a scapulei. Apoi acul se îndreaptă din anterior în posterior şi extern şi se urmăreşte ca vîrful acului să treacă între depresiunea articulară a scapulei şi capul osului humeral.

Din punct de vedere tehnic, puncţia laterală a articulaţiei humerale e mai simplă. Aici acul se introduce perpendicular pielii sub locul cel mai proeminent al apexului acromionului. Atingînd capul humerusului, acul se îndreaptă între el şi acromion. Pătrunderea acului în cavitatea articulară se constată prin învingerea unui obstacol din partea capsulei articulare.

Drept punct de reper în puncţia posterioară a articulaţiei serveşte punctul situat sub marginea posterioară a bazei acromionului. Aici se găseşte o gropiţă mică, limitată de marginea posterioară a muşchiului deltoid şi tendonul muşchiului infraspinos. Braţul se află în poziţie de rotaţie internă şi puţin în abducţie. Acul se introduce la o adîncime de 4–5 cm spre apofiza coracoidă.

Puncţia articulaţiei cotului se practică din posterior pe suprafaţa lui lateroexternă, luînd în consideraţie dispunerea vaselor şi nervilor. Articulaţia se află în flexie sub un unghi drept, iar acul este introdus superior de vîrful olecranului şi apoi împins în jos şi înainte. Acul pătrunde în spaţiul larg al capsulei articulare, situat superior de olecran, apoi înaintează în fisura articulară. Aflarea acului în articulaţie se poate constata, dacă vîrful lui se va atinge de osul humeral.

Puncţia articulaţiei din partea lateroexternă se efectuează în poziţia de flexie a articulaţiei sub un unghi de 90° şi de pronaţie a mîinii. Acul poate fi introdus între olecran şi epicondilul lateral al humerusului sau între capul osului radial şi faţa articulară a osului humeral. Puncţia articulaţiei din anterior şi medial, de obicei, nu se practică.

Puncţia articulaţiei radiocarpiene se efectuează în poziţiile de pronaţie şi flexie ale mîinii. Acul se introduce în punctul dintre tendoanele extensorilor indicelui şi ale degetelor pe linia ce uneşte apofizele stiloide ale oaselor antebraţului, la adîncimea de 1,5–2 cm, trecînd printre oasele radial, scafoid şi semilunar. De pe suprafaţa ulnară articulaţia este punctată medial de apofiza stiloidă ulnară, introducînd acul perpendicular pielii.

Puncţia articulaţiei coxofemurale se practică din anterior, lateral, iar la copii şi din posterior. În cazul deformaţiei evidente a articulaţiei, puncţia poate fi înlesnită prin folosirea unui ecran amplificator. În puncţia anterioară, bolnavul se află în decubit dorsal. Acul se introduce sub ligamentul inghinal la 1 cm extern de locul pulsaţiei arterei femurale, din anterior în posterior şi din extern în intern sub un unghi de 10°. De obicei, în aşa condiţii vîrful acului ajunge pe suprafaţa anterioară a capului femurului, ce se află în cavitatea articulară. Corijarea situării vîrfului acului poate fi realizată sub un ecran amplificat. În normă cavitatea articulaţiei coxofemurale conţine cîţiva mililitri de lichid sinovial.

Puncţia laterală se efectuează în poziţia bolnavului în decubit lateral, culcat pe flancul sănătos, cu coapsa în abducţie şi în uşoară rotaţie internă. Acul se introduce mai sus de apexul trohanterului mare, perpendicular axei longitudinale a membrului în direcţia capului femurului.

Puncţia posterioară a articulaţiei coxofemurale se efectuează în poziţia bolnavului culcat în decubit ventral. Acul se introduce perpendicular planului frontal din posterior în anterior în punctul care se află la mijlocul liniei ce uneşte spina iliacă posterioară superioară cu trohanterul mare al femurului. În timpul artrografiei la copii, în caz de luxaţie congenitală a femurului, puncţia poate fi executată în decubit dorsal, membrul inferior fiind flexat în articulaţia coxofemurală şi maximal abdus. Acul se introduce alături de plica perineofemurală în direcţie spre depresiunea articulară.

Puncţia articulaţiei genunchiului se practică în decubit dorsal al pacientului şi flexie maximală în articulaţie. Mai frecvent este punctată bursa suprapatelară, care se efectuează cu 1 cm mai sus de marginea externă sau internă a rotulei. Acul se introduce perpendicular pielii.

În caz de necesitate, puncţia poate fi efectuată cu 0,3—0,5 cm posterior de rotulă, la nivelul mijlocului ei, din partea externă sau internă. Pentru a evacua maximal sîngele din cavitatea articulară, în caz de hemartroză, în timpul puncţiei, se comprimă rotula sau articulaţia din partea contralaterală a puncţiei.

Puncţia articulaţiei talocrurale se practică anterior de maleole. În puncţia la maleola laterală acul se introduce cu 2 cm mai sus şi 2 cm mai intern de maleolă. Acul trece între maleolă şi ocul astragal. În puncţia medială acul se introduce cu 1 cm mai sus de apexul maleolei mediale.

Artrotomia articulaţiilor mari ale membrelor. În funcţie de scopul deschiderii articulaţiei distingem artrotomia pentru drenarea articulaţiei şi artrotomia ca primă etapă a intervenţiei pe articulaţie.

Artrotomia în scop de drenare se foloseşte pentru tratarea artritelor purulente. În aşa cazuri se practică două incizii şi o contraincizie.

Indicaţii. Intervenţii intraarticulare, extragerea unor corpi străini, toaleta primară chirurgicală a articulaţiei lezate. Artrotomia are ca scop să îmbine traumatizarea minimală cu o vedere largă a cavităţii articulare. Artrotomiile tipice prevăd o atitudine grijulie faţă de aparatul ligamentar, capsula articulară şi cartilaj. În toaleta primară chirurgicală sînt admise incizii atipice. Artrotomia articulaţiei humerale în caz de artrite inflamatorii se efectuează prin calea de abord deltoidopectorală (fig. 265). Incizia, lungă de 6–8 cm, începe cu 1 cm mai jos de claviculă, la marginea laterală a acromionului şi trece prin *sulcus deltoideopectoralis*. Apoi pătrundem între fibrele deltoidului şi pectoralului mare, *v. cephalica* fiind permutată extern. În *sulcus intertubercularis* se deschide teaca tendonului capului lung al bicepsului şi tendonul este depărtat lateral. Pe o sondă canelată, introdusă în cavitatea articulară, se incizează capsula articulară în direcţie de sus în jos şi din afară înăuntru, imprimînd mişcări de rotaţie a braţului.

Pentru a asigura un drenaj satisfăcător al cavităţii articulare e necesară introducerea drenului prin contraincizie. În acest caz poate apărea pericolul lezării nervului axilar, care trece aici transversal spre marginea posterioară a muşchiului deltoid. De aceea secţionarea ţesuturilor moi, pe suprafaţa posterioară, se efectuează vertical pe locul unde se palpează vîrful pensei, introdusă în cavitatea articulară prin acces anterior. Apoi drenul se prinde cu cornţangul şi se introduce prin ţesuturile moi pînă la capsula articulară. După scăderea procesului acut, plaga anterioară se suturează şi tratamentul continuă prin incizia posterioară, imobilizînd articulaţia. Accesele superior şi posterior se practică rar, deoarece sînt traumatice şi poate fi lezat nervul axilar. Calea de acces inferior (axilară) pe articulaţia umărului, lungă de 10–12 cm, se efectuează pe marginea inferioară a *m. pectoralis major*. Se deschide teaca *m. coracobrachialis* şi muşchiul împreună cu pachetul vasculonervos este permutat anterior, apoi, îndepărtînd *m. subscapularis*, ajungem la suprafaţa anteroinferioară a capsulei articulare. Accesul este limitat, deoarece poate fi lezat pachetul vasculonervos de bază al membrului superior.

Fig. 265. Calea de acces deltoidopectorală anterioară pe articulaţia umărului

Artrotomia articulaţiei cubitale în caz de artrită purulentă se efectuează prin două incizii longitudinale paralel tendoanelor tricepsului, la mijlocul distanţei dintre olecran şi epicondilii humerali. Incizia medială

trebuie executată strict pe straturi pentru a nu leza nervul ulnar. Aceste incizii oferă drenarea articulației prin aflux-reflux.

Artrotomia V. Z. Voino—Iasenețki în artrita purulentă a articulației cubitale se efectuează prin trei incizii longitudinale – două anterioare și una posteroexterioară. Incizia anterioară, lungă de 3–4 cm, se practică cu 1 cm anterior de epicondilul medial al humerusului, evitînd lezarea pachetului vasculonervos de bază *(a. brachialis, n. medianus).* Printr-o incizie a capsulei articulare, lîngă trohleea humerală, se introduce transversal un cornțang. Deasupra vîrfului cornțangului, ce proeminează capsula articulară, se mai efectuează o incizie longitudinală de 3–4 cm. Nervul radial în acest caz va fi dispus pe capsula articulară la 1 cm anterior și extern de incizie. Incizia longitudinală posterioară se practică între olecran și epicondilul lateral al humerusului. Drenul este introdus prin această incizie în direcție transversală.

Topografia complicată a articulației cubitale, de asemenea varietatea intervențiilor, au contribuit la elaborarea multor căi de acces pe această articulație. Distingem căi posterioare, externe, anterioare și interne.

Calea de acces posterioară subperiostală Farabeuf se efectuează în poziția mîinii culcată pe piept. Incizia longitudinală, lungă de 12 cm, se efectuează în regiunea posterioară a brațului și pe creasta supinatorului ulnei. În centrul inciziei se află olecranul. Printre fibrele tricepsului se secționează periostul și, lărgind marginile plăgii, se pătrunde în țesutul celular al fosei olecranului. Apoi se incizează porțiunea posterioară a capsulei articulare, articulația treptat se flexează.

Calea de acces posterioară prin secționarea olecranului ne permite a descoperi larg articulația cotului. Pînă la secționarea olecranului se face o gaură pentru un șurub spongios. Apofiza se secționează la nivelul articulației. Țesuturile moi se incizează pe marginile tendonului *m. triceps,* lamboul e îndepărtat în superior și se descoperă articulația umărului. La sfîrșitul operației, olecranul este fixat prin șurubul introdus în canalul pregătit.

Artrotomia prin calea de acces externă se practică în poziție de extensie a mîinii. Incizia pielii se efectuează pe suprafața externă a brațului, superior de nivelul epicondilului lateral și pe marginea externă a antebrațului. Descoperind apexul epicondilului lateral, distingem spațiul intermuscular dintre *m. triseps brachii* (posterior) și *m. brachioradialis* (anterior), prin care se descoperă marginea laterală a humerusului. Mușchii extensori ai antebrațului, care încep de la epicondilul lateral al humerusului, se despart împreună cu o porțiune a osului. Îndepărtînd lamboul muscular în jos, iar *m. brachioradialis* și *m. extensor carpi radialis* medial, se descoperă capsula articulară. Acest acces are un neajuns – poate fi traumat nervul radial.

Calea de acces internă pe articulație se folosește rar din cauza nervilor și a vaselor situate în apropiere *(a. brachialis, n. medianus)* și care pot fi ușor lezate. Calea de acces anteroexternă este comodă pentru repoziția fracturilor epicondilului lateral al humerusului și a capului osului radial. Intervenția se îndeplinește în poziție de supinație a antebrațului. Incizia începe cu 5 cm mai sus de epicondilul lateral și se prelungește pe o distanță de 10 cm inferior pe marginea anterioară a *m. brachioradialis.* Între acest mușchi și tendonul *m. biceps brachii* căutăm și îndepărtăm nervul radial. Secționăm periostul pe marginea externă a mușchiului brahioradial, mușchiul este ridicat în sus și intern. Se descoperă capsula articulară în regiunea epicondilului lateral al humerusului și capul osului radial.

Artrotomia articulației radiocarpiene în caz de purulențe se practică printr-o incizie longitudinală. Capsula articulară este secționată între tendoanele extensorilor degetelor și extensorul policelui. În cazul necesității aplicării contrainciziei cu un instrument bont se pătrunde spre fața palmară, aproape de osul radial. Adeseori se efectuează rezecția rîndului proximal al oaselor carpiene.

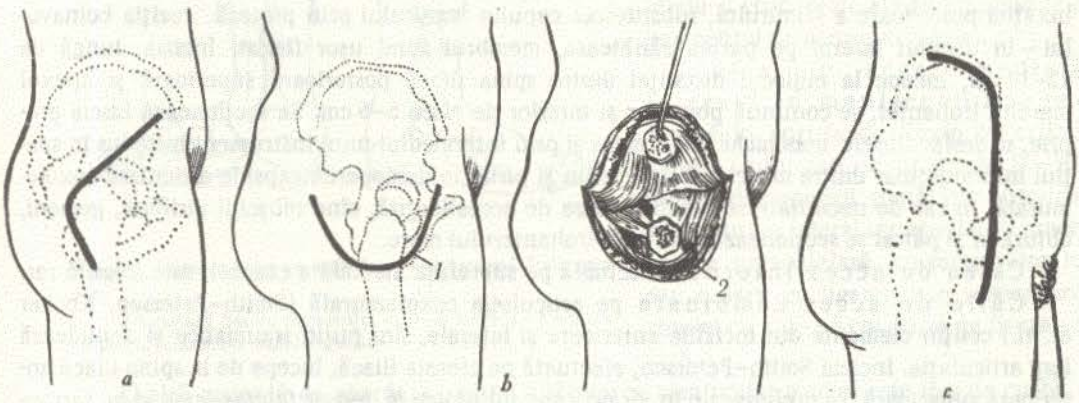

Fig. 266. Căi de acces operatorii pe articulaţia coxofemurală:
a — anterioară; *b* — laterală (Ollier): *1* — incizia pielii; *2* — deschiderea cavităţii articulare; *c* — combinată (Smith—Petersen)

Artrotomia articulaţiei radiocarpiene Langenbeck. Straturile superficiale se secţionează printr-o incizie longitudinală dorsală de-a lungul osului radial, de la mijlocul osului metacarpian doi pînă în punctul cu 2–3 cm mai sus de articulaţia radiocarpiană. După secţionarea *retinaculum musculorum extensorum*, capsula articulară se deschide între *m. extensor pollicis longus* şi *m. extensor indicis.*

Artrotomia articulaţiei radiocarpiene după Kocher. Incizia dorsală a pielii, a ţesutului subcutanat şi a fasciei superficiale se execută longitudinal de la mijlocul osului V metacarpian prin mijlocul regiunii carpiene, pînă la 2–3 cm deasupra articulaţiei radiocarpiene. Capsula articulară se secţionează între tendoanele degetului V şi extensorului ulnar al carpului.

Artrotomia articulaţiei coxofemurale. Varietatea intervenţiilor pe articulaţia coxofemurală au determinat elaborarea multiplelor căi de acces operatorii. Deosebim căi de acces: anterioară, posterioară, laterală, medială şi combinată.

Artrotomia în coxita purulentă nu oferă condiţii suficiente pentru scurgerea exsudatului, de aceea în osteoartrită se practică rezecţia capului femurului. În aceste condiţii drenarea se înfăptuieşte din anterior (fig. 266, *a*). Incizia pielii, lungă de 12–16 cm, începe de la spina iliacă anterioară superioară şi se extinde inferior pe marginea externă a muşchiului croitor. Muşchiul drept al femurului este deplasat intern şi se descoperă suprafaţa anterioară a capsulei articulaţiei coxofemurale. Pentru o cale de acces mai largă, muşchiul poate fi secţionat transversal. Trebuie luate în vedere *a. circumflexa femoris lateralis,* ramurile nervului femural, pachetul vasculonervos de bază al coapsei, dispuse în această regiune. Capsula articulară este deschisă cu bisturiul în direcţia axei colului femural. În caz de necesitate se efectuează o contraincizie.

Calea de acces laterală (Ollier) este folosită pentru plastia articulaţiei, artrodeză. Accesul se efectuează în poziţia bolnavului în decubit lateral pe partea sănătoasă, începînd cu 4—5 cm distal de spina iliacă anterioară superioară, în formă de arc sub trohanterul mare şi mai departe spre spina iliacă posterioară superioară (fig. 266, *b*). Lamboul cutanat este deplasat proximal, fesierul mare şi fascia lui sînt desfăcute pe traiectul fibrelor musculare, apoi se denudează marele trohanter. Cu ajutorul ferăstrăului sau dălţii este separat apexul trohanterului mare (3–4 cm) şi retras în sus împreună cu muşchii ce se inserează aici – *mm. gluteus medius et minimus.* Se secţionează capsula detaşată, deschizînd cavitatea articulară.

Calea de acces posterioară (Langenbeck) se foloseşte în reducerea deschisă a luxaţiei posterioare a femurului, substituirea capului femurului prin proteză. Poziţia bolnavului – în decubit lateral pe partea sănătoasă, membrul fiind uşor flexat. Incizia, lungă de 12–14 cm, începe la mijlocul distanţei dintre spina iliacă posterioară superioară şi apexul marelui trohanter, se continuă posterior şi inferior de el cu 5–6 cm. Se secţionează fascia proprie, se desfac fibrele muşchiului fesier mare şi prin intermediul unui instrument introdus în spaţiul intermuscular dintre muşchii fesier mediu şi piriform descoperim capsula articulară coxofemurală. În caz de necesitate se practică calea de acces lărgită, cînd muşchii piriform, gemeni, obturator şi pătrat se secţionează la nivelul trohanterului mare.

Calea de acces internă, efectuată pe suprafaţa medială a coapsei, este folosită rar.

Căile de acces combinate pe articulaţia coxofemurală (Smith–Petersen, Kocher et. al.) conţin elemente din inciziile anterioare şi laterale, sînt puţin traumatice şi denudează larg articulaţia. Incizia Smith–Petersen, efectuată pe creasta iliacă, începe de la spina iliacă anterioară superioară, se prelungeşte în jos prin spaţiul dintre *m. tensor fasciae latae* şi *m. sartorius* pînă la nivelul trohanterului mare (fig. 266, *c*). Secţionăm fascia proprie a coapsei şi separăm tensorul fasciei late de la spina iliacă anterioară superioară. Se secţionează *m. gluteus medius.* Cu ajutorul decolatorului se separă fibrele fesierilor mediu şi mic de la osul iliac. Se descoperă suprafeţele anterioară şi superioară ale articulaţiei.

Artrotomia articulaţiei genunchiului. Articulaţia genunchiului poate fi deschisă din toate părţile: anterior, posterior şi lateral. În caz de gonită, artrotomia se practică prin incizii longitudinale, care încep la nivelul limitei entropionului superior (3–4 cm mai sus de rotulă), pînă la tuberozitatea tibială. În afectarea purulentă a entropionilor posteriori, V. F. Voino–Iaseneţki deschide focarul nu din posterior, ci prin incizii laterale pe suprafaţa medială a articulaţiei, între tendoanele *m. sartorius* şi *m. adductor magnus.* Aceste incizii evită lezarea pachetului vasculonervos al fosei poplitee (fig. 267).

Calea de acces anterointernă (Langenbeck) se efectuează în poziţia bolnavului în decubit lateral. Incizia începe cu 8–10 cm mai sus de rotulă şi se prelungeşte pe marginea internă a cvadricepsului, se termină pe tuberozitatea tibială. Fascia şi capsula articulară se secţionează pe linia inciziei pielii, patela este deplasată extern. Una din lacunele acestei căi este posibilitatea lezării ramurilor *n. saphenus.*

Calea de acces anteroexternă pe articulaţia genunchiului. Incizia pielii începe cu 8 cm mai sus de marginea superioară a rotulei, se prelungeşte pe marginea externă a tendonului cvadricepsului, înconjurînd din extern patela, şi se termină cu 2 cm mai jos de nivelul tuberozităţii tibiale. Fascia şi capsula articulară sînt secţionate pe parcursul plăgii cutanate.

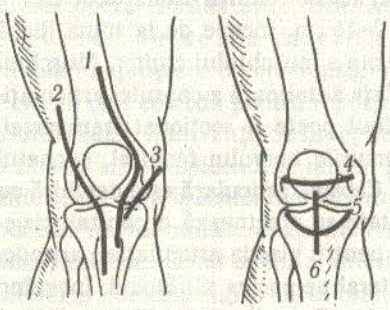

Fig. 267. Căile de acces anterioare pe articulaţia genunchiului:

1 – Payr; *2* – pentru descoperirea condilului lateral al femurului; *3* – pentru descoperirea meniscului medial; *4* – în fractura rotulei; *5, 6* – pentru introducerea unei tije în canalul osteomedular al tibiei

Calea de acces pe articulaţia genunchiului după procedeul Textor oferă un abord larg asupra articulaţiei. În ultimii ani această cale se foloseşte rar. Poziţia bolnavului – în decubit dorsal, piciorul fiind flexat în articulaţia genunchiului. Printr-o incizie în formă de arc, convexitatea căruia este orientată inferior, sînt unite marginile posterioare ale condililor femurului. Porţiunea inferioară a inciziei trece cu 1 cm mai jos de tuberozitatea tibială. Se deschide cavitatea articulară. Lamboul ţesuturilor moi împreună cu ligamentul rotulian secţionat, se declină în sus. În caz de necesitate, pentru lărgirea

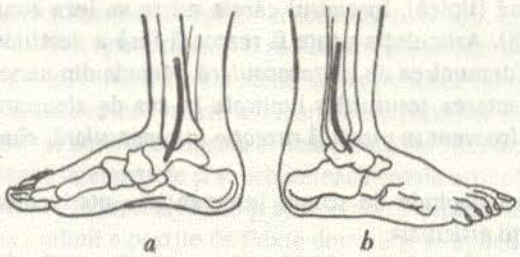

Fig. 268. Calea de acces pe articulaţia tibiotarsiană (talocrurală):

a – medială (pentru descoperirea maleolei mediale); *b* – laterală (pentru descoperirea maleolei laterale)

accesului, sînt secţionate ligamentele colaterale şi cruciforme ale genunchiului, cît şi ligamentul suspensor al rotulei.

Calea de acces medială şi laterală în meniscectomie se efectuează în poziţia de flexie în articulaţia genunchiului sub un unghi de 80–90°. În scopul descoperirii jumătăţii anterioare a meniscurilor lateral sau medial se practică o incizie parapatelară, corespunzător intern sau extern cu ligamentele suspensorii ale rotulei cu 1,0–1,5 cm distal de fisura articulară.

O altă variantă de abordare pentru înlăturarea meniscului medial este incizia curbă, care începe la nivelul marginii de sus a rotulei şi, ajungînd la ligamentul rotulian, se prelungeşte în posterior. Articulaţia se va deschide, fără a leza ligamentul colateral tibial. Acest abord se execută în poziţia de decubit dorsal al bolnavului, cu membrul flexat în articulaţia genunchiului sub un unghi drept şi gamba atîrnată de pe masa de operaţie.

Calea de acces posterior pe articulaţia genunchiului, efectuată în fosa poplitee, este folosită foarte rar.

Artrotomia articulaţiei talocrurale. Deschiderea articulaţiei talocrurale poate fi efectuată prin căile de acces: anterioară şi posterioară. Mai frecvent sînt folosite accesele medial şi lateral (Kocher) (fig. 268).

Calea de acces medială este folosită în plastia aparatului ligamentar, pentru deschiderea articulaţiei talocrurale. Incizia pielii, lungă de 6–8 cm, se efectuează pe marginea posterioară a maleolei mediale a tibiei. Pe o sondă canelată se secţionează *retinaculum musculorum flexorum.* Pachetul vasculonervos, constituit din vasele tibiale posterioare şi nervul tibial, cu un depărtător bont este deplasat anterior. Capsula articulară, fiind descoperită, se secţionează între tendoanele flexorilor lungi ai degetelor şi ai halucelui.

Calea de acces laterală permite a efectua fixarea fracturilor distale ale fibulei, artrodeza articulaţiei talocalcaneonaviculare, deschiderea şi rezecţia articulaţiei talocrurale. Lungimea inciziei depinde de scopul intervenţiei. Incizia straturilor superficiale începe cu 8–10 cm mai sus de maleola laterală a fibulei şi cu 1 cm posterior de os. Capsula articulară se secţionează posterior de maleolă, după deschiderea tecilor muşchilor peronieri, tendoanele cărora se deplăsează anterior.

Calea de acces posterioară pe articulaţia talocrurală se realizează prin secţionarea „în Z" a tendonului lui Achille.

Sinovectomia – înlăturarea tunicii sinoviale articulare – poate fi o intervenţie de sine stătătoare sau un moment al rezecţiei articulaţiei. Operaţia se efectuează, utilizînd căi de acces tipice de abordare a articulaţiei.

Operaţiile pe aparatul ligamentar al articulaţiilor constituie un capitol considerabil al traumatologiei şi ortopediei, ce se studiază în îndrumări respective.

Rezecţia articulaţiilor se efectuează în caz de leziuni traumatice deschise cu zdrobirea suprafeţelor articulare, în caz de plăgi prin arme de foc, tumori, osteomielite, leziuni articulare tuberculoase, artrită purulentă, necroză aseptică, în caz de fracturi sau luxaţii intraarticulare învechite.

În dependenţă de volumul intervenţiei distingem: *rezecţie totală,* cînd articulaţia este înlăturată complet, *parţial* sau *hemirezecţia* – cînd se înlătură un singur pol al articulaţiei. În

afară de aceasta mai deosebim *rezecţia economă* (tipică), în cadrul căreia nu se va leza zona epifizară de creştere, şi *rezecţia lărgită* (atipică). Articulaţia poate fi rezecată fără a deschide capsula articulară şi atare tip de rezecţie poartă denumirea de *extracapsulară*. Metoda din punct de vedere tehnic e complicată, dar previne infectarea ţesuturilor limitrofe în caz de afecţiuni purulente sau tuberculoase ale articulaţiei. Mai frecvent se practică *rezecţia intracapsulară*, cînd cavitatea articulară se va deschide.

După rezecţia articulaţiei, tactica ulterioară depinde de scopul intervenţiei – producerea unei anchiloze artificiale sau păstrarea mobilităţii articulare.

Rezecţia articulaţiei umărului. Poziţia bolnavului – în decubit dorsal, membrul superior în abducţie pe o măsuţă alăturată.

Mai frecvent se practică procedeul Langenbeck. Incizia verticală, lungă de 10–12 cm, începe de la apofiza coracoidă a scapulei şi trece prin şanţul deltoidopectoral. Se incizează pielea, stratul de ţesut subcutanat şi fascia proprie. Vena cefalică este retrasă medial. Cu un instrument bont se pătrunde în spaţiul dintre muşchii deltoid şi pectoral mare. Rotaţia în intern a braţului ne oferă de a găsi în şanţul intertubercular tendonul capului lung al bicepsului. După secţionarea tecii lui, tendonul este retras înăuntru şi se deschide longitudinal capsula articulară. Apoi capsula este rezecată de pe colul anatomic al humerusului. Braţul este rotat încă mai înăuntru şi cu ajutorul dălţii se înlătură subperiostal marea tuberozitate a humerusului, păstrînd pe el punctele de inserţie ale muşchilor supraspinos, infraspinos şi rotund mic. La rotaţia externă a braţului în plagă apare tuberozitatea mică, care este înlăturată şi ea cu dalta împreună cu muşchiul subscapular, ce se inserează aici. Comprimînd de jos în sus pe traseul osului humeral, se luxează în plagă capul humerusului şi se secţionează capsula articulară din posterior. Capul humerusului este rezecat cu ferăstrăul de sîrmă la nivelul colului chirurgical.

Pe parcursul rezecţiei e necesar a cruţa *m. deltoideus*, trunchiul şi ramurile *n. axillaris*, deoarece amplitudinea mişcărilor în articulaţie este determinată de integritatea acestui muşchi. Se excizează porţiunile afectate ale capsulei articulare, se examinează şi se înlătură părţile deteriorate ale depresiunii articulare a scapulei. Tubul de dren (drenaj redon) este trecut prin peretele posterior al articulaţiei. Plaga se suturează în planuri. Extremitatea proximală a humerusului se aşază la nivelul depresiunii articulare a scapulei. Membrul se fixează printr-un pansament ghipsat circular toracobrahial în poziţie de abducţie a braţului sub un unghi de 70–80°, cu înclinare anterioară sub un unghi de 30° şi în flexia cotului sub un unghi drept. Antebraţul se află într-o poziţie medie între pronaţie şi supinaţie. După un termen de o lună de la operaţie, încep mişcările active şi pasive.

Pentru a produce o anchiloză, se foloseşte o imobilizaţie mai îndelungată.

Rezecţia articulaţiei cotului după Langenbeck se practică prin calea de acces posterioară. După secţionarea olecranului în poziţia de flexie a antebraţului, se descoperă suprafeţele articulare ale oaselor humeral, ulnar şi radial. Cu o daltă medicală se înlătură epicondilii humerusului, păstrînd nervul ulnar. Se retează cu ferăstrăul epifizele articulare şi se flexează articulaţia cubitală sub un unghi de 90–100° în poziţia antebraţului între pronaţie şi supinaţie. După suturarea în straturi a plăgii, membrul se imobilizează într-un pansament ghipsat pe o perioadă de 1–1,5 luni.

Rezecţia articulaţiei cubitale prin procedeul Kocher se efectuează prin calea de acces externă. La nivelul braţului incizia pătrunde între muşchii triceps şi brahioradial, pe antebraţ – între muşchiul extensor ulnar al corpului şi muşchiul anconeu sau cubital posterior pe parcursul marginii posterioare a ulnei, cu 6–7 cm mai jos de olecran. Se detaşează muşchii ce se inserează pe humerus în această regiune şi se rezecă cu dalta olecranul, apoi se secţionează ligamentele colateral radial şi inelar ale radiusului. Se luxează şi se secţionează cu ferăstrăul extremităţile articulare ale oaselor radial şi ulnar. La sfîrşitul operaţiei membrul se imobilizează. În caz de

artrită purulentă capsula articulară, de obicei, se excizează.

Rezecţia articulaţiei radiocarpiene se efectuează prin accesul dorsoulnar şi dorsoradial. După incizia pielii, se secţionează fascia şi *retinaculum extensorum*. Se eliberează din canalele osteofibroase tendoanele extensorilor metacarpului şi degetelor, deplasîndu-le în părţi, apoi se deschide capsula articulară cu un bisturiu de rezecţie şi răzuşă dreaptă, treptat se secţionează ligamentele şi se scheletează oasele articulaţiei radiocarpiene. Luxînd în plagă feţele articulare, se rezecă oasele şi se excizează capsula articulară. Plaga se suturează în straturi. Se conferă mîinii o poziţie de flexie dorsală şi se aplică un pansament ghipsat de imobilizare pe o perioadă de 3 luni (pînă la constituirea anchilozei).

Rezecţia articulaţiei coxofemurale după Langenbeck se efectuează în poziţia bolnavului culcat pe flancul sănătos. Se incizează pielea, fascia fesieră proprie. Cu un instrument bont se desface muşchiul fesier mare pe traseul fibrelor. Spre capsula articulară se pătrunde prin spaţiul dintre fesierul mediu şi muşchiul piriform. Capsula articulaţiei se secţionează în formă de T. Flectînd şi aducînd coapsa, apoi punînd-o în rotaţie externă, se luxează capul femurului din cavitatea cotiloidă. Se secţionează ligamentul rotund şi se execută rezecţia articulară. Volumul rezecţiei capului şi a colului femural depinde de gradul de extindere a procesului. În cavitatea cotiloidă se introduce bontul colului femural. Se suturează capsula articulară şi muşchii secţionaţi. Imobilizarea se efectuează în poziţie de flexie sub un unghi de 160–165° şi abducţie uşoară (10°) pe un termen de 6 luni. Dacă e necesar a păstra mişcările în articulaţie, se aplică un tratament funcţional precoce.

Rezecţia articulaţiei genunchiului prin procedeul Textor se practică în poziţie de flexie, cu o incizie în formă de U. După secţionarea ligamentului rotulian, ligamentelor colaterale şi cruciforme, se deschide cavitatea articulară. Se practică o rezecţie economă (1,0–1,5 cm) a feţelor articulare afectate ale femurului şi tibiei. Se excizează membrana sinovială afectată. Înlăturarea porţiunilor ei posterioare necesită o mare atenţie din cauza vecinătăţii pachetului vasculonervos al fosei poplitee. Se înlătură suprafaţa articulară a rotulei (patela poate fi înlăturată total). Se cooptează suprafeţele osoase obţinute. Apoi se suturează ligamentul rotulei, ţesuturile moi şi pielea. Se imobilizează membrul cu un pansament ghipsat pe termen de 3–5 luni, pînă la formarea anchilozei. Ulterior, timp de 6–9 luni, pentru fixare se folosesc aparatele ortopedice.

Rezecţia economă extraarticulară a articulaţiei genunchiului după procedeul Kornev se practică în caz de gonită tuberculoasă. Accesul Textor: se croieşte un lambou cutanat şi se secţionează ligamentul rotulian. Fără a deschide articulaţia, capsula fibroasă este secţionată printr-o incizie transversală şi separată în superior. Se secţionează rotula în plan frontal. Jumătatea anterioară a rotulei rămîne aderată la tendonul cvadricepsului. Retrăgînd lamboul muscular împreună cu jumătatea anterioară a rotulei, descoperim articulaţia şi separăm pliul superior pînă la locul inserţiei lui de marginea cartilajului articular al osului femural. Cu 1 cm distal de cartilajul articular, cu un ferăstrău medical subţire se execută rezecţia economă convexă a osului femural. Fără a deschide cavitatea articulară, se efectuează rezecţia economă a tibiei, modelînd o concavitate, se separă suprafaţa posterioară a capsulei articulare. După o hemostază minuţioasă, se suprapun suprafeţele secţiunilor osoase ale extremităţilor şi pe suprafaţa anterioară a lor se formează un şanţ, în care se introduc în formă de punte rămăşiţele rotulei. Se restabileşte ligamentul secţionat al rotulei, se suturează capsula şi pielea. Pe un termen de 48 ore, în cavitatea articulaţiei se introduc drenuri de aspiraţie. Membrul se imobilizează cu un pansament ghipsat pe termen de 6–8 săptămîni.

Rezecţia articulaţiei talocrurale după Kocher se practică printr-un abord lateral, care începe cu 10 cm mai sus de maleola laterală şi cu 1 cm posterior de fibulă. Conturînd maleola externă, se ajunge pînă la tuberozitatea osului metatarsian V. Apoi secţionăm *retinaculum musculorum peroneorum superius et inferius*, deschidem tecile lor, iar tendoanele muşchilor se

retrag în anterior. Secţionînd capsula articulară şi descoperind feţele articulare ale oaselor, secţionăm ligamentele ce unesc maleola laterală cu oasele astragal şi calcaneu. Rotind piciorul înăuntru, se luxează şi se rezecă extremităţile articulare ale oaselor astragal, fibular şi tibial. Se înlătură garoul şi se face o hemostază minuţioasă, se introduc drenuri şi plaga se suturează în planuri. Apoi se aplică un pansament ghipsat în poziţie de flexie a piciorului sub un unghi de 95–100°.

Artrodeza – producerea unei anchiloze articulare artificiale, conferind membrului o poziţie funcţional utilă.

Indicaţii. Artroza articulară cu sindrom algic acut, tuberculoza osteoarticulară, articulaţii balante postpoliomielitice, luxaţii inveterate ş. a.

În conformitate cu procedeul utilizat în operaţie, deosebim artroze intraarticulare, extraarticulare şi intraextraarticulare. *Artrodeza intraarticulară* se obţine prin rezecţia cartilajului articular împreună cu bureletul articular şi fixarea ulterioară a articulaţiei. Imobilizarea articulaţiei poate fi realizată prin aplicarea unui pansament ghipsat, a unor tije osoase şi metalice sau aparate de compresie şi distracţie. *Artrodeza extraarticulară* se obţine prin fixarea oaselor articulare printr-un grefon osos, dispus alături de articulaţie în formă de punte. *Artrodeza intraextraarticulară* include rezecţia suprafeţelor intraarticulare şi fixarea grefonului osos. Aplicarea în artrodeză a aparatelor de compresie şi distracţie exclude necesitatea folosirii pansamentelor ghipsate pe un termen îndelungat. Asocierea compresiei şi distracţiei prin metoda G. A. Ilizarov (1967) permite nu numai formarea anchilozei în articulaţie, dar şi alungirea membrului.

Artroplastia este o intervenţie chirurgicală ce urmăreşte scopul de a restabili mobilitatea în articulaţie.

Indicaţii. Anchiloza în poziţie funcţional vicioasă, mobilitatea redusă în articulaţie, luxaţii inveterate şi fracturi intraarticulare vicios consolidate ş. a. O indicaţie directă este anchiloza ambelor articulaţii coxofemurale sau a genunchiului. Principiul operaţiei constă în denudarea largă a articulaţiei, separarea oaselor concrescute şi modelarea feţelor articulare. De obicei, suprafeţele articulare sînt acoperite cu ţesuturi, care preîntîmpină o nouă concreştere a oaselor. Se folosesc auto- şi aloţesuturi (plăci fasciale, ţesut adipos şi muscular, piele, cartilaj ş. a.), de asemenea materiale sintetice şi metalice (vitalium). Suprafeţele articulare se suprapun, ţesuturile se suturează în straturi. După scoaterea şuturilor începe antrenarea mişcărilor în articulaţie. Aplicarea aparatului Volkov–Oganesean permite a începe mişcările precoce, iar distracţia creează o diastază necesară între suprafeţele articulare.

AMPUTAŢIILE ŞI DEZARTICULAŢIILE MEMBRELOR

Amputaţia – rezecţia porţiunii distale a organului, iar referitor la membre – rezecţia fragmentului periferic al membrului prin secţionarea osului. Amputarea membrului la nivelul articulaţiei poartă denumirea de dezarticulaţie (exarticulaţie). Amputaţia membrelor este o operaţie cunoscută din antichitate. Evoluţia ştiinţei despre amputaţie a parcurs un şir de etape condiţionate de probleme medicale generale (anestezie, combaterea infecţiei), precum şi legate de cercetarea unor chestiuni mai restrînse: indicaţiile operatorii, aprecierea nivelului amputării, procedeele de croire a lambourilor, prelucrarea vaselor, nervilor, osului etc. Pînă la introducerea anesteziei, asepsiei şi antisepsiei, amputaţiile se considerau unele dintre cele mai dificile operaţii, însoţite de un procent înalt de mortalitate. Conform datelor lui N. I. Pirogov, în timpul apărării Sevastopolului, mortalitatea după amputaţia coapsei, în caz de fracturi prin arme de foc, atingea circa 92%. Şi în prezent amputaţia nu poate fi considerată o operaţie simplă, deoarece bontul format

trebuie să posede calităţi, care ar permite o protezare reuşită, iar greşelile tehnice comise duc la necesitatea reamputării.

Determinarea indicaţiilor pentru amputaţie este un moment de mare responsabilitate şi de aceea această decizie se ia la consiliu. În momentul de faţă rămîn actuale indicaţiile lui N. I. Pirogov, precum că nici o operaţie nu necesită atîta gîndire şi atenţie din partea medicului, ca alcătuirea raţională şi exactă a indicaţiilor pentru amputaţii. Indicaţiile amputaţiei pot fi absolute şi relative.

Indicaţii absolute: expulzarea traumatică a membrului, leziunile masive deschise ale membrelor însoţite de zdrobirea oaselor, rupturile de vase magistrale şi de trunchiuri nervoase, zdrobirea muşchilor şi o infectare profundă, evoluţia unei infecţii, care pune în pericol viaţa pacientului (sepsis, infecţie anaerobă, tetanus), gangrena membrului polietiologică (endarterita obliterantă, ateroscleroza vaselor, angiopatia diabetică, tromboza, embolia, degerăturile, combustiile, trauma prin circuit electric ş. a.), tumorile maligne.

Indicaţii relative: osteomielita cronică cu simptome de amiloidoză gravă a organelor interne, ulcerele neurotrofice ale membrelor cronice incurabile prin metode conservative şi chirurgicale predispuse, de asemenea, spre malignizare, tuberculoza cronică generalizată a oaselor şi a articulaţiilor la bătrîni cînd tratamentul medicamentos şi chirurgical nu are nici un efect, viciile congenitale, care nu pot fi supuse tratamentului chirurgical şi protezării. În ultimii ani, o dată cu progresul microchirurgiei, a devenit posibilă replantarea diverselor porţiuni ale membrelor (degetelor mîinii, piciorului).

Clasificarea amputaţiilor. În timpul celui de al doilea război mondial, în funcţie de termenii executării, după propunerea lui N. V. Burdenko, au fost evidenţiate următoarele tipuri de amputaţii: primare, secundare, tardive, repetate sau reamputaţiile.

Amputaţia primară (amputaţia de urgenţă) prevede înlăturarea porţiunilor membrului evident neviabile, care practic corespund primului ajutor chirurgical – toaletei primare chirurgicale lărgite. Această amputaţie se practică îndată ce pacientul a fost internat sau în primele 24 de ore după traumă, pînă la dezvoltarea procesului inflamator în plagă.

Amputaţia secundară (urgentă) se efectuează în termen de 7–8 zile şi în cazul complicării cu o infecţie anaerobă, ce pune în pericol viaţa bolnavului, în complicaţii purulente difuzate, în hemoragii erozive masive, gangrena membrului, degerături, embolia vasului magistral şi formarea pistei de demarcare. După N. N. Burdenko amputaţiile primare şi secundare sînt operaţii precoce.

Amputaţiile tardive (planificate) se efectuează în plăgile care nu se cicatrizează un timp îndelungat şi în osteomielită care pot duce la o amiloidoză a organelor interne.

Amputaţiile repetate (reamputaţiile) sînt practicate la constituirea unui bont vicios după amputaţiile primară sau secundară, care nu corespunde cerinţelor protezării (bonturi patologice conic sau în formă de măciucă, osteomielită terminală a bontului asociată de fistulă, osteofite, ulcere trofice). Reamputaţiile se mai practică în caz de necroză, ce are tendinţa de a difuza, şi în cazul gangrenei (endarterită obliterantă, infecţie gazoasă).

Alegerea nivelului amputaţiei. Un principiu general în efectuarea amputaţiilor este păstrarea maximă a lungimii membrului. Cu cît e mai lung levierul lăsat, cu atît mai bine va funcţiona bontul în protază şi mai simplă va fi protezarea. Însă acest principiu nu poate fi respectat în caz de infecţie gazoasă, gangrenă evolutivă, provocată de endarterită şi, de asemenea, în caz de intervenţie tîrzie şi cruţarea membrului în aceste condiţii se poate termina cu decedarea pacientului. Numai după aprecierea individuală a stării pacientului şi, luînd în consideraţie caracterul afecţiunii membrului, poate fi stabilit just nivelul şi procedeul amputaţiei.

Cum s-a menţionat mai sus, în cazul zdrobirii ţesuturilor, amputaţia se efectuează după principiul toaletei chirurgicale primare a plăgii, dar şi în aceste condiţii chirurgul trebuie să ţină

cont de necesitatea formării din ţesuturile rămase a unui bont util pentru protezare. În operaţiile planificate, scopul cărora este de a forma un bont absolut util pentru protezare, se poate de ales nivelul amputaţiei în corespundere cu diferite scheme de amputare.

Alegerea metodei de analgezie depinde de starea pacientului şi volumul amputaţiei. Majoritatea amputaţiilor se practică prin narcoză. E posibilă anestezia rahidiană, peridurală şi locală prin infiltraţie. Independent de metoda de anestezie, în caz de secţionarea trunchiurilor nervoase se recomandă infiltrarea lor cu soluţie de novocaină.

Principiile generale în amputaţii. Amputaţia membrului include următoarele etape: secţionarea ţesuturilor moi, secţionarea cu ferăstrăul şi prelucrarea osului, toaleta plăgii, inclusiv prelucrarea vaselor şi a nervilor, suturarea plăgii.

În funcţie de procedeul de secţionare a ţesuturilor moi, amputaţiile tipice se divid în *circulare* şi cu *lambouri.* Procedeul circular constă în secţionarea ţesuturilor moi sub un unghi drept faţă de axa longitudinală a membrului. Dacă toate ţesuturile moi se secţionează în acelaşi plan printr-o mişcare pînă la os, iar ultimul va fi secţionat la acelaşi nivel, asemenea amputaţie se va numi *amputaţie prin ghilotinare.*

În cazul amputaţiei circulare într-un timp, ţesuturile moi se secţionează într-un singur plan pînă la os, apoi la nivelul muşchilor contractaţi se secţionează osul. Deoarece contracţia pielii şi a muşchilor superficiali şi profunzi nu este la fel, în cazurile secţionării ţesuturilor moi în ghilotină şi într-un timp se formează un con, în vîrful căruia e situat osul (bont conic). Aceste procedee în prezent nu sînt practicate.

Procedeul circular în doi timpi constă în secţionarea primară a pielii şi a ţesutului subcutanat. Apoi pe marginea proximală a pielii contractate se incizează circular toţi muşchii pînă la os. Şi, în sfîrşit, pe marginea muşchilor contractaţi se secţionează osul. O variantă a acestui procedeu este amputaţia cu manşetă. Aici, după secţionarea circulară a pielii şi a ţesutului subcutanat, pielea se separă de la fascie şi se răsfrînge în sus în formă de manşetă. Lăţimea manşetei trebuie să fie nu mai puţin de 1/3 din lungimea circumferinţei membrului la nivelul amputaţiei. În măsura posibilităţilor, manşeta se croieşte împreună cu ţesutul adipos subcutanat şi fascia proprie, ceea ce contribuie la păstrarea vascularizaţiei şi inervaţiei pielii. Pe marginea manşetei inversate muşchii se incizează pînă la os, iar ultimul, la rîndul său, se secţionează la nivelul muşchilor contractaţi. Pe marginile bontului se formează un surplus de piele care se excizează. Acest procedeu se foloseşte ca metodă clasică la amputaţiile în treimea de mijloc şi cea inferioară ale antebraţului.

Procedeul conicocircular în trei timpi după N. I. Pirogov constă în secţionarea circulară a pielii, a ţesutului subcutanat şi a fasciei proprii, secţionarea tuturor muşchilor pînă la os pe marginea pielii contractate, secţionarea repetată a muşchilor, la fel pînă la os, pe marginea pielii retractate şi retrasă proximal, apoi se secţionează osul. Metoda N. I. Pirogov este prevăzută pentru acoperirea suprafeţei secţiunii osoase cu muşchi şi se practică pe segmentele membrului cu amplasarea centrală a osului (coapsa, braţul). Din punct de vedere tehnic, acest procedeu e simplu, necesită puţin timp şi se foloseşte în caz de infecţie anaerobă, sepsis, endarterită. Printre dezavantajele procedeului pot fi enumerate: localizarea cicatricei postoperatorie pe faţa de sprijin, formarea unui bont conic, nerespectarea principiului de menajare în comparaţie cu procedeul prin lambou.

Procedeele prin lambou — secţionarea ţesuturilor moi în formă de lambouri — pot fi cu un lambou sau cu două. Pentru a evita formarea cicatricei pe suprafaţa activă, unul din lambouri trebuie să fie mai lung. Dacă lamboul e constituit nu numai din piele, ţesut subcutanat, ci şi din fascia proprie, procedeul poartă denumirea de fascioplastic. Cînd în componenţa lamboului fasciocutanat se include şi o fişie a periostului, procedeul se va numi fascioperiostoplastic. În amputaţiile osteoplastice suprafaţa secţiunii osului se acoperă cu o placă osoasă

împreună cu periostul care a fost inclus în lambou. Procedeul tendoplastic prevede acoperirea suprafeţei secţiunii osului cu tendoanele suturate ale muşchilor. Suturarea muşchilor pe suprafaţa secţiunii osului constituie esenţa procedeului mioplastic. Adepţii acestei metode afirmă că suturarea muşchilor ameliorează vascularizaţia arterială şi refluxul venos, preîntîmpină formarea bontului conic. Însă oponenţii lor consideră că muşchii suturaţi se atrofiază şi se transformă în ţesut cicatriceal.

Procedeele amputării membrelor prin lambouri sînt econoame din punctul de vedere al păstrării lungimii extremităţii, permit formarea unui bont cilindric, util pentru protezare. Lungimea lamboului trebuie să fie cu cîţiva centimetri mai mare decît diametrul membrului la acest nivel, deoarece pielea are capacitatea de a se contracta. În amputaţiile membrelor inferioare lambourile trebuie croite pe suprafeţele anteromedială şi anterolaterală. Dar pot fi posibile şi alte variante.

Alegerea procedeului de amputaţie nu poate fi standardă, în fiecare caz concret, metoda trebuie apreciată individual.

În funcţie de starea ţesuturilor şi a vascularizaţie, plaga poate fi suturată sau lăsată deschisă. Respectiv în primul caz procedeul se numeşte deschis, în al doilea – închis.

Executarea etapelor de bază în amputaţia membrului. Majoritatea amputaţiilor membrelor pot fi efectuate prin aplicarea bandei elastice Esmarch. Pînă la aplicarea garoului, membrul parţial este lipsit de sînge printr-o poziţie ridicată timp de cîteva minute. Garoul se aplică pe o bucată de stofă.

Înainte de amputaţie se fac calculele, apreciind *nivelul incizîei* în cazul procedeelor circulare, şi *lungimii lamboului,* cînd e practicată o amputaţie prin lambouri. Se măsoară lungimea circumferinţei membrului la nivelul amputaţiei şi se calculează diametrul lui ce constituie 1/3 din lungimea circumferinţei. În procedeele circulare, incizia pielii se execută mai jos de nivelul secţiunii prezumtive a osului la o mărime de 0,5 al diametrului, plus 1/6 pentru retracţia pielii. În amputaţiile prin procedee cu lambouri suma lungimilor lambourilor trebuie să fie egală cu diametrul membrului la acest nivel plus cîţiva centimetri pentru retracţia pielii. De obicei, unul din lambouri va fi mai lung, constituind 2/3 din diametru, iar cicatricea, prin urmare, se va situa pe suprafaţa inactivă a bontului. Totodată, dacă ţesuturile plăgii postoperatorii s-au cicatrizat *per primam* şi s-a format o cicatrice liniară mobilă, atunci ea nu este o piedică la protezare, independent de poziţia ei. Încadrarea fasciei proprii în lamboul cutanat contribuie la formarea unei cicatrice mobile.

Secţionarea muşchilor. Se consideră raţional a secţiona muşchii distal de locul secţionării osului, deoarece după retracţie muşchii se vor situa la nivelul secţiunii transversale a osului, unde se vor fixa pe puncte noi. Acest fapt garantează ulterior o posibilitate funcţională mărită a bontului. Procedeele mioplastice în amputaţii sînt metodele de elecţie în profilaxia şi tratamentul afecţiunilor bontului postamputat.

Secţionarea nervilor. Multiplele procedee de prelucrare a nervilor (ligaturarea mai sus de locul secţionării, ligaturarea nervului cu capătul îndoit, administrarea substanţelor sclerozante ş. a.) nu preîntîmpină dezvoltarea nevroamelor şi implicarea nervilor în ţesutul cicatriceal, care provoacă frecvent dureri postoperatorii – fantoame, cauzalgice, hiperestezii.

În prezent metoda cea mai cruţătoare este secţionarea atentă a nervului denudat, cu 5–6 cm mai proximal de nivelul amputaţiei. Secţionarea se efectuează după ce sub epinervi a fost injectată o soluţie de novocaină de 2%. Secţionarea nervului se execută printr-o singură mişcare a lamei ascuţite, perpendicular axei longitudinale a nervului. Este exclusă extinderea nervului din plagă, deoarece formarea hematoamelor intratronculare, în acest caz, şi traumarea cilindrilor axonali condiţionează apariţia nevritelor. În amputaţie e necesară toaleta trunchiurilor nervoase, cît şi a ramurilor cutanate. În ultimii ani s-au obţinut rezultate pozitive în clinică prin preluc-

rarea criogenă a nervilor. Uneori pot fi comise greşeli din cauza aprecierii incorecte a nivelului secţionării nervului: la rezecţia lui prea proximală în bont pot avea loc modificări trofice şi atrofia muşchilor, apariţia ulcerelor pe piele; la rezecarea prea distală, nevroamele ce se formează pot fi implicate în cicatrice.

Toaleta bontului osos. Distingem procedee periostale, aperiostale şi osteoplastice de prelucrare a osului. Greşelile de bază în toaleta osului la amputarea şi reamputarea membrelor sînt: marginile ascuţite şi spinii osoşi rămaşi după prelucrare, manevre grosolane pe periost ce condiţionează formarea osteofitelor. Osteofitele pot fi de diferite forme şi dimensiuni, constituind o cauză a imposibilităţii folosirii protezelor.

Procedeul periostal sau subperiostal de prelucrare a osului (Walther, 1818; Ollier, 1848) prevede o incizie circulară a periostului, distal de nivelul secţionării osului. Apoi periostul este retras cu decolatorul în direcţia proximală. După secţionarea osului, suprafaţa secţiunii este acoperită cu o manşetă, formată din periost, lată de 3–4 cm, care poate fi suturată „în bursă".

Procedeul aperiostal (Girch, Bunge, 1901) constă în secţionarea circulară a periostului şi retragerea lui distală. Osul se secţionează puţin mai proximal, lăsînd o porţiune a lui (0,2–0,4 cm) lipsită de periost. Prin procedeul Bunghe, pentru a evita operaţia osteofitelor, e necesar a înlătura măduva osoasă la o adîncime de 1–2 cm. Modificaţia contemporană a acestui procedeu prevede secţionarea osului cu 3–5 mm mai distal de periostul secţionat. Măduva osoasă nu se înlătură, ci se comprimă cu un tampon de tifon în canalul osteomedular. Acest procedeu previne hemoragia posibilă din vasele măduvei şi nu cauzează o traumă excesivă a endostului – element important în formarea plăcii de conectare a bontului osos.

Procedeul osteoplastic prevede acoperirea suprafeţei secţiunii osoase cu un fragment osos împreună cu periostul. O metodă fundamentală, în acest plan, a fost amputaţia gambei, efectuată de N. I. Pirogov în anul 1852, care a folosit tuberozitatea osului calcaneu pentru consolidarea secţiunii osului tibial. Ulterior au fost elaborate procedee de amputaţii osteoplastice la diferite niveluri ale membrului inferior. Însă folosirea oricărui procedeu de prelucrare a osului, chiar şi cel osteoplastic, poate provoca dezvoltarea osteofitelor, mai ales în caz de traumare a periostului şi cicatrizarea plăgii *per secundam* intenţionat.

Prelucrarea vaselor sanguine. Majoritatea amputaţiilor se practică prin folosirea garoului Esmarch, care se scoate după ligaturarea vaselor mari. Hemoragiile care pot apărea uneori din vasele arteriale musculare se opresc prin aplicarea ligaturilor transfixiante. În amputaţiile, cînd aplicarea garoului e imposibilă sau contraindicată (amputaţie la baza membrului, infecţie anaerobă, endarterită obliterantă, tumori maligne), se practică ligaturarea provizorie a vaselor magistrale. Ligaturarea vaselor arteriale şi venoase se efectuează separat după izolarea lor din ţesuturile înconjurătoare. Ligaturarea arterelor magistrale împreună cu muşchii şi fasciile poate duce la alunecarea şi eruperea ligaturilor.

Pentru a evita eventuala formare a hematoamelor, spre secţiunea osului, timp de 48–60 ore, se introduc două drenuri, deoarece chiar cea mai perfectă hemostază nu poate fi definitivă, căci din vasele mici apar hemoragie şi limforee, favorizînd supurarea plăgii.

De obicei, peste 3–4 săptămîni, cînd bontul devine nedureros, se aplică proteza curativ-ghipsată provizorie, care contribuie la formarea rapidă a bontului. Peste 5–6 săptămîni, proteza va fi schimbată prin alta permanent-primară. Mai tîrziu se efectuează protezarea funcţională, care are menirea nu numai de a restabili funcţia statică, dar şi de a îndeplini mişcări diferenţiate cu ajutorul protezelor bioelectrice.

Amputaţii şi dezarticulaţii pe membrul superior

Principiul de bază în alegerea nivelului şi a procedeului amputaţiei pe membrul superior este păstrarea maximă a lungimii bontului. În traumatismul membrului superior majoritatea procedeelor clasice de amputaţie primară nu pot fi folosite, deoarece după operaţie membrul va deveni considerabil mai scurt. De obicei, se practică tratamentul chirurgical cruţător. Acesta prevede efectuarea amputaţiei în două manevre: înlăturarea ţesuturilor devitalizate şi acoperirea plastică a defectului. Trebuie de menţionat că nu totdeauna îndată după traumă poate fi apreciată cu precizie capacitatea vitală a ţesuturilor. De aceea amputaţia membrului se practică la limita vizibilă dintre ţesuturile nemodificate şi cele afectate, lăsînd plaga deschisă pentru cicatrizarea secundară şi plastia cutanată ulterioară.

Amputaţia şi dezarticularea degetelor mîinii. În amputaţia şi dezarticulaţia falangelor se practică anestezia locală Oberst—Lukaşevici, la dezarticulaţia degetelor – anestezia Braun–Usolţeva. Amputaţia degetelor se efectuează, de obicei, în cazul zdrobirii lor şi al mortificării, în degerături, combustii, endarterită obliterantă. Trebuie de ţinut cont ca lamboul, în aceste cazuri, să fie croit mai lung din partea palmară, şi deci cicatricea să fie dispusă pe suprafaţa inactivă dorsală a degetelui. Dacă amplasarea cicatricei pe suprafaţa dorsală e posibilă numai după scurtarea degetului, atunci trebuie de folosit un lambou lung dorsal cu dispunerea cicatricei pe vîrful sau pe suprafaţa laterală a bontului.

În amputaţiile clasice ale falangelor, lamboul se croieşte pe suprafaţa palmară a degetului cu un bisturiu, lama căruia se situează paralel cu pielea. Lungimea lamboului trebuie să fie puţin mai mare decît diametrul falangei la nivelul amputării (fig. 269). După separarea lamboului cutanat, se secţionează ţesuturile moi pînă la os. Pielea pe suprafaţa posterioară este incizată transversal pînă la contopirea ei cu incizia de pe faţa palmară. Se secţionează periostul şi se deplasează distal, osul va fi retezat cu ferăstrăul de sîrmă sau cu spatele mobil. Apoi se netezeşte şi se nivelează suprafaţa secţiunii osoase a bontului. Se efectuează ligaturarea vaselor palmare şi dorsale ale degetelor, se face toaleta nervilor respectivi. Suturarea tendoanelor muşchilor antago-

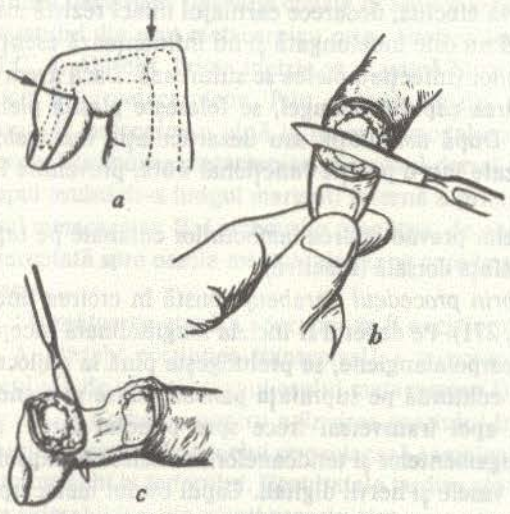

Fig. 269. Dezarticulaţia falangei distale:
a — linia inciziei pielii; *b* — croirea lamboului palmar

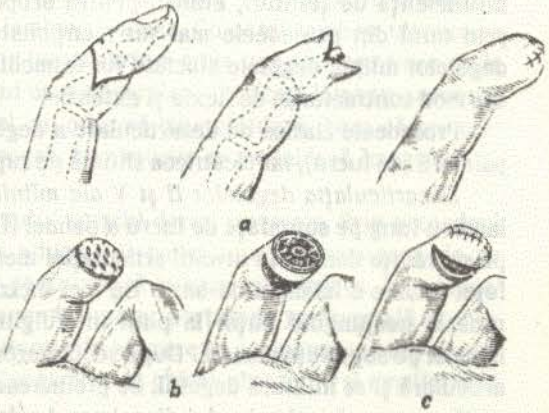

Fig. 270. Amputaţia degetelor prin lambouri:
a — linia inciziei pielii pentru croirea lambourilor; *b* — acoperirea bontului degetului printr-un lambou cutanat perforat; *c* — amputaţia falangei prin procedeul Klapp

Fig. 271. Incizia în dezarticulaţia policelui – după Malgaigne, degetelor II şi V – după Farabeuf, III – în formă de paletă, IV – după Luppi

nişti nu se face, deoarece este posibilă producerea contracturilor. Bontul este acoperit cu un lambou cutanat care se fixează prin 2–3 fire de mătase.

La retezarea degetului cu un obiect tăios sau despicător apar defecte considerabile, care pot fi acoperite prin diferite procedee: cu un lambou perforat după procedeul B. V. Parin, plastia prin procedeul Klapp, cu un lambou cutanat pediculat, croit pe suprafaţa palmară sau pe peretele anterolateral abdominal (fig. 270). În cazul plăgilor prin scalpare, degetul poate fi introdus într-un tunel cutanat pe peretele anterolateral al abdomenului. Ulterior degetul se va separa cu acest surplus de piele, care va fi folosit pentru plastie. Plaga pe peretele abdominal se suturează. Prin operaţiile plastice uneori pot fi păstrate porţiunile proximale ale falangelor distale şi medii, unde se inserează consecutiv tendoanele flexorilor degetelor superficial şi profund.

Dezarticulaţia în articulaţiile interfalangiene se practică printr-o incizie dorsală, pe linia de proiecţie a articulaţiei şi în poziţia de flexie maximală a ei. Distingerea proiecţiei interliniei articulare poate fi efectuată prin două procedee: flexia falangei sub un unghi drept şi după V. N. Şevkunenko. La aprecierea prin primul procedeu, interlinia articulară va corespunde longitudinalei trecută prin mijlocul suprafeţei laterale a falangei proximale. După V. N. Şevkunenko linia interarticulară pentru falanga distală trece cu 2 mm, pentru cea medie cu 4 mm şi pentru cea bazată cu 8 mm mai distal de unghiul format pe suprafaţa dorsală a degetului flexat în articulaţia respectivă. După deschiderea articulaţiei se secţionează ligamentele şi capsula articulară, apoi, trecînd cu bisturiul sub falangă, se croieşte lamboul palmar, fără a leza tendonul flexorului. Vasele se ligaturează şi se prelucrează nervii digitali. Extirparea cartilajului articular al falangei proximale nu se va efectua, deoarece cartilajul intact rezistă mai bine la infecţie, iar eliminarea lichidului sinovial nu este îndelungată şi nu influenţează esenţial procesele regeneratorii. În lipsa contraindicaţiilor (infecţie), pielea se suturează. Dacă avem o insuficienţă de ţesuturi, atunci, pentru acoperirea capului falangei, se foloseşte plastia pielii prin unul din procedeele mai sus menţionate. După amputaţia sau dezarticulaţia falangelor degetelor mîinii, degetele afectate vor fi imobilizate într-o poziţie funcţional utilă, prevenind în aşa mod contracturile de flexie şi extensie.

Procedeele clasice de dezarticulare a degetelor prevăd croirea lambourilor cutanate pe faţa palmară (de lucru), iar cicatricea situată pe suprafaţa dorsală (inactivă).

Dezarticulaţia degetelor II şi V ale mîinii prin procedeul Farabeuf constă în croirea unui lambou lung pe suprafaţa de lucru a palmei (fig. 271). Pe degetul II incizia longitudinală începe pe suprafaţa dorsală la nivelul articulaţiei metacarpofalangiene, se prelungeşte pînă la mijlocul feţei radiale a falangei de bază. De aici incizia continuă pe suprafaţa palmară către marginea ulnară, neajungînd puţin la pliul interdigital, apoi transversal trece spre punctul iniţial al inciziei pe suprafaţa dorsală. După secţionarea ligamentelor şi tendoanelor,se excizează capsula articulară şi se înlătură degetul. Se prelucrează vasele şi nervii digitali. Capul osului metacarpian II se acoperă cu lamboul radiopalmar. La dezarticularea degetului V lamboul se croieşte la fel pe suprafeţele lui lucrătoare – palmară şi ulnară.

Dezarticulaţia degetelor III şi IV poate fi efectuată prin procedeul Luppi şi procedeul ce prevede croirea lamboului în formă de paletă. Ambele permit folosirea pielii de pe suprafaţa palma-

ră – de lucru. Procedeul Luppi începe printr-o incizie transversalcirculară distal de plica palmarodigitală. Pe faţa dorsală se secţionează suplimentar pielea în direcţie longitudinală, lungă de 2 cm, producînd o incizie în formă de T. Dacă pielea se secţionează în formă de paletă, atunci se efectuează o incizie longitudinală la nivelul capului osului metacarpian, care trece în arciformă prin spaţiul interdigital. Pe faţa palmară, incizia trece la nivelul plicii palmarodigitale, apoi continuă pe suprafaţa laterală a aceleiaşi falange bazale, unindu-se cu punctul iniţial al inciziei pe suprafaţa dorsală. Se secţionează ligamentele articulaţiei metacarpofalangiene, iar cu foarfecele se excizează capsula articulară îndeplinind mişcări de rotaţie în diferite direcţii, se secţionează tendoanele flexorilor şi ale extensorilor degetului. Ligaturăm vasele palmare şi prelucrăm nervii. Deasupra capului osului metacarpian se suturează tendoanele flexorilor şi ale extensorilor. Prin suturi rare se fixează lamboul cutanat.

Dezarticulaţia degetului I (policelui) al mîinii în articulaţia metacarpofalangiană prin procedeul Malgaigne. Capul osului metacarpian se acoperă cu un lambou palmar, croit printr-o incizie elipsoidală. Incizia începe pe suprafaţa dorsală a degetului, mai distal de proiecţia articulaţiei metacarpofalangiene, apoi prelungită în formă de arc pe feţele laterale şi pe suprafaţa palmară, pînă la plica cutanată interfalangiană. Cavitatea articulaţiei metacarpofalangiene se deschide din partea dorsală, se secţionează capsula articulară şi ligamentele colaterale. Pentru a păstra oasele sesamoide, unde se inserează muşchii scurţi ai policelui, capsula din partea palmară nu se va deschide. Ţesuturile moi pe această suprafaţă sînt separate cu bisturiul, trecut pe osul falangei de bază. După hemostaza minuţioasă, descoperirea şi secţionarea nervilor se aplică suturi pe piele.

În dezarticulaţia degetelor tendinţa de a sutura ermetic plaga este incorectă, rezecînd porţiuni neafectate ale oaselor metacarpiene. Dacă după toaleta chirurgicală avem o insuficienţă de piele, atunci se efectuează o plastie cutanată a degetului. Pierderea policelui diminuează capacitatea de muncă a mîinii cu 50%, ceea ce necesită păstrarea lui cu orice preţ. E necesar a păstra nu numai degetul, dar şi oasele metacarpiene I–II, care pot fi folosite în operaţia plastică – falangizarea primului os metacarpian.

Falangizarea I os metacarpian se practică în cazul lipsei policelui şi, de asemenea, în lipsa tuturor degetelor. Operaţia constă în secţionarea primului spaţiu intermetacarpian şi modelarea degetului din osul metacarpian prim. Croirea lambourilor cutanate se efectuează prin procedeul G. A. Albreht. Prima incizie se practică între capetele oaselor metacarpiene I şi II pe apexul plicei intermetacarpiene. Prin a doua incizie, care trece de la apex, pe marginea laterală a osului II metacarpian pînă la tenor se modelează lamboul palmar. Cu acest lambou ulterior se acoperă primul os metacarpian. Lamboul dorsal este format prin a treia incizie, care trece de la capul osului de-a lungul marginii interne a primului os metacarpian. Cu acest lambou acoperim osul metacarpian II. Lambourile pregătite, de obicei, au o formă triunghiulară, baza cărora este îndreptată spre oasele metacarpiene, pe care le acoperă. Lambourile se modelează împreună cu fascia.

Următoarea etapă a operaţiei va fi excizia primului muşchi dorsal interosos. Prin procedeul G. A. Albreht porţiunea transversală a muşchiului aductor al policelui se desinserează de pe locul său de inserţie (capul osului metacarpian I) şi se suturează la baza aceluiaşi os. Prin procedeul S. F. Godunov pentru adîncirea spaţiului intermetacarpian, porţiunea transversală a muşchiului aductor al policelui se excizează complet. Funcţia de aducere se compensează din contul altor muşchi ai tenorului. Rezultatele tardive ale falangizării, de obicei, sînt bune şi ameliorează considerabil funcţia mîinii propriu-zise.

Paralel cu falangizarea oaselor metacarpiene există şi alte tipuri de operaţii reconstructive ale defectelor după amputarea degetelor: 1) restabilirea degetelor prin metoda reconstrucţiei osteocutanate; 2) transplantarea degetelor piciorului; 3) înlocuirea degetului I cu II de la aceeaşi

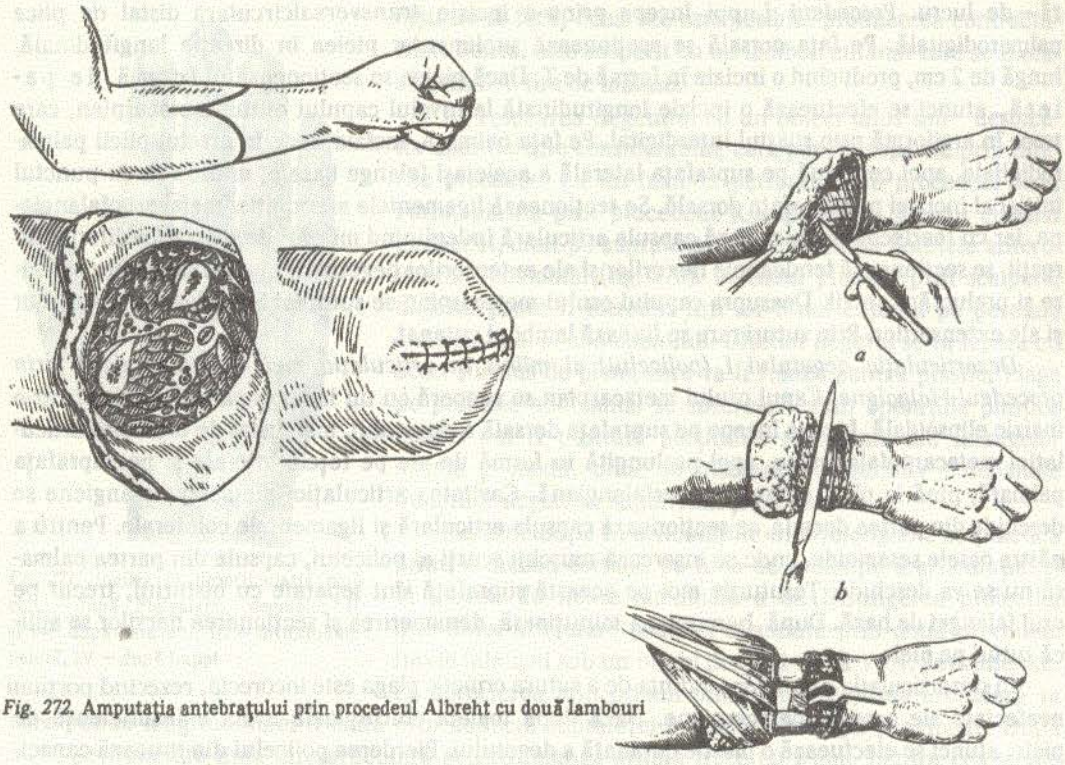

Fig. 272. Amputaţia antebraţului prin procedeul Albreht cu două lambouri

Fig. 273. Amputaţia antebraţului prin croirea lamboului în formă de manşetă:
a — disecarea manşetei fasciocutanate; *b* — secţionarea muşchilor; *c* — retracţia muşchilor şi pregătirea oaselor antebraţului pentru secţionare

mînă (policisarea); 4) permutaţia degetelor; 5) transplantarea degetelor de la mîna opusă; 6) înlocuirea policelui prin degetele III sau IV la mîna traumatizată; 7) transplantarea degetelor prin folosirea tehnicii microvasculare, care permite restabilirea vascularizaţiei şi inervaţiei. Dintre operaţiile enumerate e apreciată pozitiv metoda de reconstrucţie osteocutanată, propusă în 1897 de Niccoladoni.

În prezent, dacă nu e posibil de a păstra oasele metacarpiene, se consideră raţională păstrarea nu numai a rîndului întîi, dar şi a celui de al doilea ale oaselor carpiene, ceea ce permite aplicarea unei proteze active. Acoperirea plăgii, în acest caz, se efectuează cu lambouri atipice.

În *dezarticularea articulaţiei radiocarpiane* e necesar a efectua rezecţia apofizelor stiloide ale oaselor ulnar şi radial, păstrînd cartilajul articular. Funcţional dezarticulaţia antebraţului e mai favorabilă decît amputaţia, deoarece invalizii nu trebuie supuşi unei protezări complicate. Poate fi considerată cu perspectivă operaţia de transplantare a degetelor piciorului pe bontul antebraţului prin folosirea tehnicii microchirurgicale, care permite a restabili într-un moment tendoanele, vasele sanguine şi nervii.

Amputaţia antebraţului. În amputaţia antebraţului, ca şi în amputarea degetelor mîinii, principiul de bază este păstrarea maximă a lungimii bontului. În acest scop se utilizează procedee de amputare prin croirea a două lambouri sau procedeul circular cu manşetă. Bontul scurt al antebraţului complică protezarea, de aceea se consideră posibilă efectuarea toaletei chirurgicale lărgite a oaselor antebraţului şi cicatrizarea secundară, de asemenea, amputaţia cu folosirea lambourilor atipice.

Fig. 274. Dedublarea bontului antebraţului prin procedeul Krukenberg:

1 — m. flexor carpi radialis; 2 — m. palmaris longus; 3 — m. flexor digitorum profundus et m. flexor digitorum superficialis; 4 — m. flexor carpi ulnaris; 5 — ulna; 6 — radius; 7 — m. pronator teres; 8 — m. brachioradialis; 9 — m. biceps brachii

În amputaţia antebraţului prin două lambouri se croiesc lambourile cutanoaponevrotice anteriior şi posterior, suma lungimilor cărora trebuie să constituie diametrul antebraţului la nivelul amputaţiei. Permutînd lambourile proximal, se secţionează muşchii la acelaşi nivel, cu 3–4 cm mai distal de secţiunea osului (fig. 272). Cu un cuţit cu două tăişuri se secţionează membrana interosoasă şi muşchii nesecţionaţi. Circular se incizează periostul, deplasîndu-l distal, apoi în poziţie de supinaţie se secţionează la acelaşi nivel oasele antebraţului. Feţele secţiunii osoase se netezesc cu raşpelul, apoi urmează ligaturarea arterelor musculare de bază. În profunzimea bontului se descoperă şi se secţionează nervii ulnar, median, ramurile nervului radial, interosoşi şi cutanaţi ai antebraţului. Muşchii deasupra bontului, de obicei, nu se suturează. Pe fascie şi pe piele se aplică suturi rare. În unghiurile plăgii se introduc drenuri, care se înlătură peste 24–48 ore. Membrul va fi fixat printr-un pansament ghipsat în poziţie de flexie a antebraţului sub un unghi de 80° şi intermediar între pronaţie şi supinaţie.

În *amputaţia antebraţului prin lambouri în formă de manşetă* se practică o incizie circulară a pielii, a fasciilor superficială şi proprie. Lamboul se deseacă proximal (fig. 273). Lăţimea lamboului la nivelul amputaţiei trebuie să corespundă diametrului plus 2–3 cm pentru retracţia pielii. Etapele următoare sînt analogice cu cele descrise mai sus.

Examinînd întrebarea despre amputaţia antebraţului în treimea lui superioară, pornim de la faptul că punctele de inserţie a muşchilor, care asigură mişcările în articulaţia cubitală, trebuie păstrate. În acest scop amputaţia se va efectua în limitele toaletei chirurgicale lărgite, ulterior lăsînd plaga deschisă şi aplicînd o sutură primară întîrziată sau recurgem la o plastie a plăgii. La acest nivel al antebraţului se poate utiliza şi procedeul prin două lambouri, ca fiind unul dintre cele mai econoame. Lungimea lambourilor este egală cu raza antebraţului la nivelul amputaţiei.

Dedublarea bontului antebraţului (operaţia Krukenberg–Albreht) se practică în scopul constituirii unui organ prin intermediul căruia bolnavul ar putea îndeplini cele mai variate mişcări. Operaţia e indicată în cazul unei amputaţii bilaterale a antebraţului sau a braţului şi a antebraţului. Însă operaţia poate fi executată şi după amputaţia unilaterală, în caz de indicaţii profesionale. Lungimea minimă a antebraţului, necesară pentru a căpăta un bont funcţional util, va fi de 10–11 cm, începînd de la articulaţia cubitală (fig. 274).

Prin metoda Institutului de Cercetări Ştiinţifice în Domeniul Protezării din Sankt-Petersburg, secţionarea antebraţului se practică în felul următor: prin plica cotului se trasează o linie condiţională, care uneşte epicondilii humerali. Apreciind mijlocul acestei linii, divizăm jumătatea ei medială încă o dată în două părţi. Din acest punct, începînd puţin mai sus de plica cotului, se efectuează o incizie longitudinală care ajunge pînă la marginea ulnară a osului radial. Apoi, trecînd prin vîrful bontului, incizia se prelungeşte pe suprafaţa dorsală spre olecran, neajungînd la el cu 7–8 cm.

După secţionarea pielii şi a fasciei proprii, se înlătură *m. palmaris longus, m. flexor carpi radialis, m. flexor digitorum profundus* şi *m. flexor pollicis longus.* Nervul ulnar şi ramura superficială a nervului radial nu se rezecă, dar se înlătură nevromul cu o porţiune a nervului. Nervul

median se secţionează mai jos de pronatorul rotund, păstrîndu-se inervaţia acestui muşchi, care ulterior asigură funcţia de aducere a degetelor nou-create. Se secţionează membrana interosoasă, păstrînd vasele sanguine şi scurtînd nervii. Muşchii dorsali se păstrează şi se împart în două grupe. La insuficienţa pielii poate fi excizată o parte din muşchii extensori. Un moment important constă în păstrarea muşchiului supinator, altfel degetele se vor afla într-o poziţie de aducţie.

Cantitatea muşchilor excizaţi depinde de extensibilitatea pielii şi de posibilitatea ei de a acoperi suprafaţa plăgii. Muşchii care asigură funcţia degetelor nou-create sînt: *m. pronator teres, m. brachioradialis* şi *m. supinator.* Dar păstrarea maximă a funcţiei degetelor depinde de cantitatea muşchilor păstraţi – flexori şi extensori. După desfacerea capetelor oaselor, care vor îndeplini funcţia degetelor, pe un parcurs de 8–10 cm, se suturează pielea în jurul lor. În cazul insuficienţei ţesutului cutanat, se va practica plastia defectului printr-un lambou perforat după procedeul B. V. Parin. La început mişcările degetelor vor fi necoordonate, devenind ulterior sincronice. Se măreşte treptat amplitudinea şi capacitatea de a apuca.

Amputaţia braţului. Păstrarea maximă a lungimii bontului este principiul de bază, care trebuie respectat în amputaţia braţului la toate nivelurile, deoarece cu cît e mai scurt bontul, cu atît e mai dificilă protezarea şi recompensarea funcţiei membrului.

Prezintă interes, din punct de vedere funcţional, chiar şi capul osului humeral, care în limita posibilităţilor trebuie păstrat. În viitor bontul poate fi alungit printr-o operaţie plastică.

Amputaţia braţului poate fi efectuată: conicocircular în trei timpi prin procedeul N. I. Pirogov; prin două lambouri fasciocutanate; prin procedeul circular cu o manşetă cutanată; prin croirea atipică a lambourilor cutanate, ceea ce permite păstrarea maximă a lungimii bontului. În treimea superioară a braţului e admisă numai amputaţia prin constituirea a două lambouri sau prin lambouri croite atipic.

Lambourile fasciocutanate se croiesc pe suprafeţele anterioară şi posterioară ale braţului (de obicei, lamboul anterior trebuie să fie mai lung). Secţionarea muşchilor se efectuează într-un plan distal de secţiunea osului. Trebuie luat în consideraţie retractilitatea considerabilă a muşchiului biceps, ce condiţionează secţionarea lui distală. După prelucrarea periostului şi secţionarea osului se efectuează ligaturarea vaselor sanguine *(a. brachialis, a. profunda brachii),* a ramurilor lor şi a venelor omonime, de asemenea, se vor rezeca nervii *(n. radialis, n. medianus, n. ulnaris, n. musculocutaneus, n. cutaneus antebrachii medialis).* De obicei, muşchii deasupra bontului osos nu se suturează, celelalte ţesuturi se suturează etajat, iar în unghiurile plăgii se introduc drenuri. Bontul braţului se fixează printr-un pansament ghipsat în poziţie de abducţie (30–40°). Suturile se scot peste 10–11 zile.

Amputaţia braţului în treimea superioară prin procedeul Farabeuf. Incizia pielii, a ţesutului subcutanat şi a fasciei proprii corespunde contururilor muşchiului deltoid din anterior, inferior şi posterior. Din partea fosei axilare, incizia uneşte marginile inferioare ale pectoralului mare şi ale muşchiului dorsal mare. Lamboul extern, în componenţa căruia intră muşchiul deltoid, se deplasează în sus şi se secţionează tendoanele pectoralului mare, ale rotundului mare şi ale muşchiului dorsal mare. Descoperind pachetul vasculonervos, se ligaturează artera axilară, vena şi se prelucrează nervii plexului brahial. În scopul conservării funcţiei bontului, trebuie de protejat *n. axillaris* care inervează muşchiul deltoid. Muşchii braţului se secţionează la un nivel mai jos de secţiunea osului. Bontul osos va fi acoperit cu un lambou musculofascial. În amputaţiile înalte, cînd avem o insuficienţă a lamboului cutanat, bontul osos poate fi implantat în pielea cutiei toracice. Peste cîteva luni, după vindecarea plăgii, bontul va fi separat şi printr-o operaţie plastică acoperit cu piele. Protezarea braţului după amputaţie se efectuează cît se poate mai devreme printr-o proteză activă, deoarece mai tîrziu bolnavii se adaptează cu ea mai greu.

Dezarticulaţia în articulaţia umărului se practică numai la indicaţii absolute, deoarece e foarte dificil a institui ulterior o proteză adecvată.

Calea de acces la articulaţia humerală începe cu o incizie la nivelul apofizei coracoide a scapulei, care se prelungeşte în jos prin şanţul deltoidopectoral, înconjurînd din inferior prin fosa axilară articulaţia pînă la spina scapulară. A doua jumătate a inciziei, în formă de paletă, trece pe braţ, conturează arciform muşchiul deltoid. După secţionarea muşchilor pectorali mare şi mic, se descoperă muşchiul coracobrahial şi capul scurt al bicepsului. Pătrunzînd în cavitatea axilară, se izolează şi se ligaturează vasele, rezecăm nervii în afară de *n. axillaris.* Secţionăm pînă la os muşchii braţului la nivelul marginii inferioare a secţiunii. Lîngă os vor fi secţionate tendoanele muşchilor scapulari şi se va deschide articulaţia. După excizia capsulei articulare se înlătură membrul. Plaga se acoperă cu un lambou musculocutanat, se suturează etajat, iar în unghiul inferior al plăgii se introduce un dren.

Amputaţii şi dezarticulaţii pe membrul inferior

În amputaţiile pe membrul inferior se respectă principiul de bază propus de Pirogov – a menţine la maximum lungimea bontului osos. Cu cît mai lungă va fi pîrghia lăsată, cu atît mai bine va funcţiona bontul în proteză şi mai simplă va fi protezarea.

Amputaţii şi dezarticulaţii în regiunea piciorului propriu-zis. În scopul cruţării ţesuturilor piciorului, se renunţă la procedeele clasice de amputaţie ce prevăd croirea unui lambou plantar lung pentru acoperirea bontului şi dispunerea cicatricei pe suprafaţa dorsală a piciorului. Operaţia se efectuează în cadrul toaletei chirurgicale primare, iar defectul format se va acoperi printr-o plastie cutanată liberă. Acoperirea plăgii cu un lambou după o amputaţie cauzată de traumă sau degerături, din contul scurtării piciorului, este o greşeală.

Dezarticulaţia degetelor prin procedeul Garangeot se practică în caz de zdrobire a lor, degerături, gangrene (fig. 275). Dezarticulaţia începe cu o incizie la nivelul plicei plantodigitale. La nivelul degetului I, pentru a acoperi capul masiv al osului metatarsian, incizia se efectuează mai distal cu 1,5–2 cm de articulaţia metatarsofalangiană. Pe suprafaţa dorsală a degetelor din cauza contractilităţii diferite a pielii, incizia capătă un aspect festonat. Pe fiecare deget se croieşte cîte un lambou în formă de feston. Pe marginile medială şi laterală ale piciorului, la locul intersecţiei inciziilor plantară şi dorsală, se efectuează secţionarea longitudinală a ţesuturilor pînă la nivelul capetelor oaselor metatarsiene I şi V. Retractînd cu un depărtător ascuţit lambourile plantar şi dorsal, descoperim toate articulaţiile metatarsofalangiene, care se deschid din partea dorsală în poziţia de flexie plantară maximă. Cu ajutorul foarfecelor curbe, secţionăm ligamentele şi capsula articulară, se înlătură toate degetele. Arterele digitale separate se ligaturează, se secţionează nervii omonimi. Cartilajul articular nu va fi extirpat, deoarece el contribuie la constituirea unei cicatrice mobile şi evită evoluţia necrozei şi a osteomielitei terminale a capetelor oaselor metatarsiene în caz de infecţie. Lambourile se fixează prin suturi cutanate rare şi se aplică drenuri.

Amputaţia piciorului prin procedeul Sharp se efectuează pe traseul oaselor metatarsiene cu formarea a două lambouri (fig. 276). Operaţia începe prin croirea lamboului dorsal pînă la os, pornind de pe suprafaţa internă sau externă a piciorului, corespunzător tuberozităţii osului V sau tuberculului osului metatarsian I. Această incizie, fiind arciformă, se va dispune cu 2 cm mai distal de baza oaselor metatarsiene. Modelarea lambourilor plantare începe cu conturarea inciziei cutanate prin punctele numite mai sus pe marginile piciorului, ajungînd pînă la nivelul capetelor oaselor metatarsiene. Introducînd cuţitul de amputaţie sub oasele metatarsiene, prin mişcări scurte de ferestruici, în direcţie posteroanterioară şi din profunzime spre suprafaţă, se croieşte bontul straturilor moi. Lamboul plantar, ce conţine muşchii plantari, tendoanele flexorilor şi vasele plantare intacte, se vor contracta considerabil şi,din acest motiv ,trebuie să aibă o

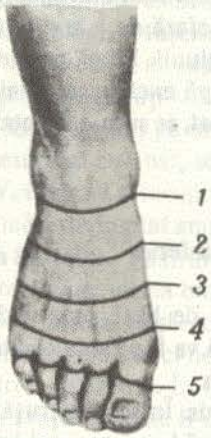

Fig. 275. Inciziile pielii pe suprafaţa dorsală a piciorului în amputaţie şi dezarticulaţie prin procedeele:
1 — N. I. Pirogov; *2* — Chopart; *3* — Lisfranc; *4* — Sharp; *5* — Garangeot

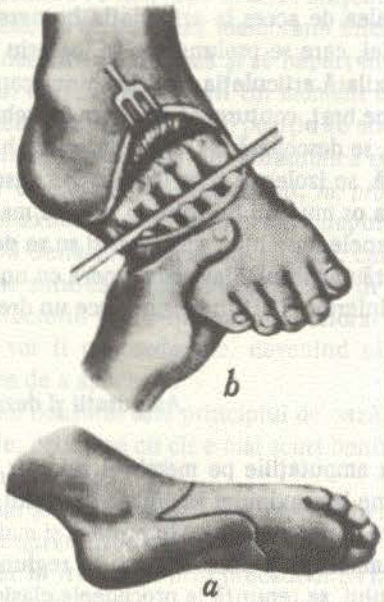

Fig. 276. Amputaţia piciorului prin procedeul Sharp:
a — linia inciziei pielii; *b* — secţionarea oaselor metatarsului

lungime suficientă. Pe oasele metatarsiene denudate, la nivelul amputaţiei, se incizează periostul şi se retrage distal. Oasele metatarsiene se secţionează la acelaşi nivel, iar secţiunile lor se prelucrează cu un raşpel. Se ligaturează artera dorsală a piciorului, arterele plantare laterală şi medială, venele omonime, se prelucrează nervii. Muşchii şi tendoanele se fixează prin suturi separate de periostul suprafeţei dorsale a oaselor metatarsiene. Bontul piciorului se acoperă cu lamboul plantar. Plaga se suturează şi se drenează.

Dezarticulaţia piciorului în articulaţia tarsometatarsiană prin procedeul Lisfranc se efectuează atunci cînd este imposibil de a păstra oasele metatarsiene. Articulaţia Lisfranc se proiectează pe linia ce uneşte mijlocul marginii mediale a piciorului cu tuberozitatea celui de al cincilea os metatarsian. Ordinea şi tehnica modelării lamboului dorsal sînt analogice procedeului amputaţiei după Sharp. La fel se croieşte şi lamboul plantar. Deschiderea articulaţiei se practică din partea laterală, introducînd cuţitul de amputaţie vertical în articulaţia tarsometatarsiană. Prin mişcări de ferăstruire se ajunge pînă la baza osului metatarsian II. Articulaţia se deschide la fel şi din partea medială, pînă la acelaşi nivel. Pentru secţionarea ligamentelor osului II, cuţitul se introduce din lateral în direcţia anteroposterioară, apoi posterior de os – transversal, şi la sfîrşit – din partea medială în direcţia anteroposterioară. Se secţionează *lig. cuneometatarseum interosseum secunda (s. mediale)* ce uneşte osul cuneiform medial cu osul al doilea metatarsian – cheia articulaţiei Lisfranc.

Pentru a simplifica operaţia şi obţinerea unei margini cît mai netede a bontului, în prezent se practică secţionarea osului metatarsian II la nivelul interliniei articulaţiilor oaselor metatarsiene II şi III, păstrînd aparatul ligamentar al oaselor şi, îndeosebi, cheia articulaţiei. Se ligaturează *a. dorsalis pedis, aa. plantaris medialis et lateralis.* Tendoanele extensorilor se suturează la periostul oaselor tarsiene pentru a preveni posibilitatea apariţiei piciorului ecvin *(pesequinus).* De menţionat că amputaţia prin metoda Lisfranc se practică rar, deoarece la leziunea oaselor

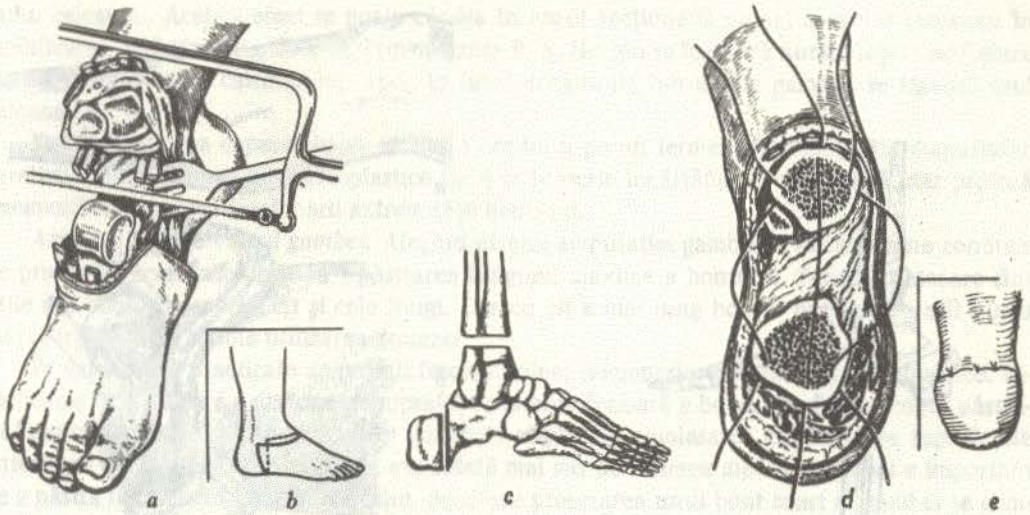

Fig. 277. Amputaţia osteoplastică a gambei prin procedeul N. I. Pirogov:

a — secţionarea osului calcaneu după deschiderea articulaţiei talocrurale; *b* — linia inciziei; *c* — schema amputaţiei; *d* — introducerea firelor pentru fixarea tuberozităţii calcaneului către suprafaţa secţiunii oaselor gambei; *e* — aspectul bontului după operaţie

metatarsiene se traumatizează pielea plantei şi a dosului piciorului. În aceste cazuri e raţional de a efectua toaleta chirurgicală primară cu extirparea tuturor ţesuturilor mortificate, supunînd plaga cicatrizării secundare şi unei plastii cutanate ulterioare.

Dezarticulaţia piciorului în articulaţia Chopart la fel prevede croirea lamboului dorsal scurt şi a celui plantar lung. Pentru deschiderea articulaţiei e necesar a secţiona *lig. bifurcatum*, constituit din ligamentele ce unesc osul calcaneu cu cele scafoid şi cuboid. O deficienţă a dezarticulaţiei la acest nivel este pierderea punctelor de inserţie a muşchilor tibiali anterior şi posterior şi peronier lung. Din cauza păstrării tracţiei muşchiului triceps sural, se produce o contractură a bontului piciorului în poziţie de flexie – *pes equinus*. La insuficienţa ţesutului cutanat, dezarticulaţia după Chopart poate fi efectuată ca o etapă iniţială a amputaţiei osteoplastice după N. I. Pirogov.

Amputaţia gambei. *Amputaţia osteoplatică a gambei după N. I. Pirogov.* Operaţia a fost propusă de N. I. Pirogov în anul 1852, devenind o metodă fundamentală a amputaţiilor osteoplastice ulterioare. Avantajul principal al acestei metode constă în faptul că tuberozitatea osului calcaneu este o bază firească pentru bontul gambei, bine adoptat la funcţia de sprijin. Operaţia e indicată în caz de rupere completă a piciorului sau zdrobirea lui, cînd tuberozitatea calcaneului rămîne intactă. În prezent amputaţia osteoplastică după N. I. Pirogov se practică mai ales la reamputarea bonturilor vicioase. Ea este contraindicată în cazul traumelor acute. Operaţia începe cu o incizie a ţesuturilor moi în formă de scară, unind vîrfurile celor două maleole pe suprafaţa plantară. Capetele primei incizii se unesc printr-o incizie arciformă pe dosul piciorului cu convexitatea îndreptată spre degete (fig. 277, *b*). Deschizînd articulaţia talocrurală, se secţionează ligamentele colaterale. Cu ajutorul unui osteofixator, osul astragal este luxat, iar piciorul maxim flexat plantar. Pe linia inciziei plantare cu un ferăstrău medical se secţionează osul calcaneu, posterior de cel astragal, şi se înlătură piciorul. Extremităţile distale ale oaselor gambei se denudează de ţesuturile moi la distanţă de 2–3 cm, se secţionează şi se detaşează periostul. Într-o direcţie orizontală se secţionează extremităţile articulare ale oaselor gambei. Cu catgut se ligaturează *a. dorsalis pedis, aa. plantaris medialis et lateralis*, se prelucrează nervii –

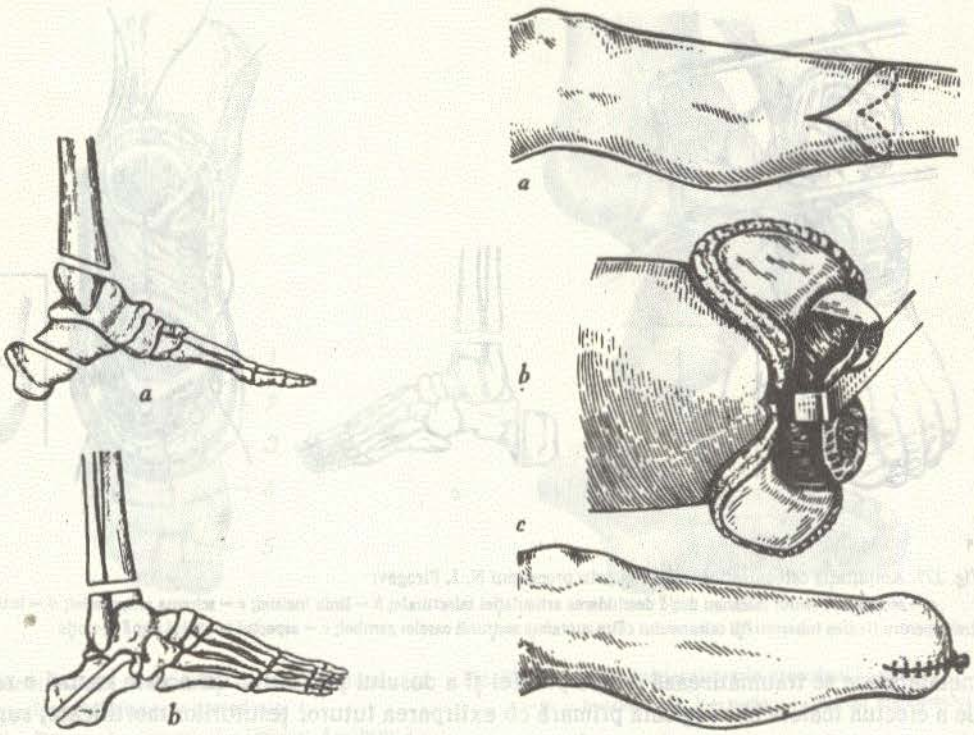

Fig. 278. Schema modificării amputației osteoplastice a gambei după N. I. Pirogov:
a — Gunter ; *b* — Lefort

Fig. 279. Amputația fascioplastică a gambei:
a — linia inciziei pielii; *b* — lambourile constituite din piele, țesut subcutanat și fascie; *c* — aspectul bontului după suturarea plăgii

n. peroneus profundus, nn. plantaris medialis et lateralis. Lamboul osteocutanat constituit, care conține o porțiune din calcaneu, se aplică la suprafața secțiunii oaselor gambei și se fixează cu fire de catgut, trecute prin periost (fig. 277, *c*). Suplimentar se aplică suturi pe țesuturile moi, pielea se suturează cu fire de mătase. Surplusul de țesut cutanat de pe suprafețele laterale ale bontului se înlătură și plaga se drenează pe un termen de 48 ore. Gamba se fixează printr-o atelă ghipsată anteroposterioară pînă la treimea medie a coapsei. În prezent se recomandă de a secționa oasele gambei la nivelul bazei maleolelor, constituind un bont scurt, comod pentru protezare. La copii, efectuînd o amputație a gambei prin procedeul Pirogov, e necesar a păstra zona distală de creștere, de aceea secționarea oaselor se practică direct deasupra fețelor articulare.

Sînt cunoscute aproximativ mai mult de 70 de modificări ale amputației osteoplastice a gambei. Elaborarea metodelor noi e dictată de faptul că metoda originală Pirogov are și unele neajunsuri. Astfel, se produce un punct artificial de sprijin pe tendonul calcaneu, unde sînt dispuse bursele sinoviale, inflamația cărora nu permite utilizarea bontului. La entorsarea lamboului calcaneu se produce o extensie bruscă a tendonului Achille, care poate provoca în perioada postoperatorie precoce, cînd consolidarea e incompletă, o smulgere a tuberozității calcaneului.

Pentru a evita aceste neajunsuri în amputația osteoplastică, au fost propuse unele modificări. Prin modificarea Gunter (fig. 278, *a*) oasele gambei și calcaneul se secționează într-o direcție oblică, ceea ce permite a păstra punctul firesc de sprijin și a diminua tracțiunea tendo-

nului calcaneu. Acelaşi efect se poate căpăta în cazul secţionării numai a osului calcaneu în modificarea lui Lefort (fig. 278, *b*). Prin varianta P. A. Herţen se înlătură numai feţele articulare ale oaselor gambei şi calcaneului. Apoi, în furca constituită din oasele gambei, se fixează osul calcaneu.

Pentru păstrarea capacităţii de sprijin a bontului pe un termen îndelungat, la majoritatea invalizilor după amputaţiile osteoplastice nu li se prescrie încălţăminte ortopedică, dar proteză semimembru în scopul descărcării extremităţii bontului.

Amputaţii pe parcursul gambei. Alegînd nivelul amputaţiei gambei, e necesar a ne conduce de principiul economic de bază – păstrarea lungimii maxime a bontului. Pentru protezare sînt utile atît bonturile scurte, cît şi cele lungi. Dar cu cît e mai lung bontul gambei, cu atît e mai mare forţa şi e mai simplă utilizarea protezei.

Pe gambă sînt practicate amputaţii fascioplastice, fascioperiostoplastice şi osteoplastice. Cicatricea e raţional de a o dispune pe suprafaţa posteroinferioară a bontului, dar în scopul păstrării lungimii bontului pot fi utilizate şi lambouri atipice cu amplasarea cicatricei pe suprafeţele anterioară sau laterală. În amputaţia executată mai sus de treimea medie a gambei e important de a păstra fiece centimetru al bontului, deoarece protezarea unui bont scurt al gambei se complică. Mai frecvent amputaţia gambei se efectuează prin metoda fascioplastică (fig. 279). Se croiesc lambourile osteofasciale anterior şi posterior, ce constituie consecutiv 2/3 şi 1/3 din diametrul gambei la nivelul amputaţiei. Inciziile încep pe suprafeţele medială şi laterală din punctele situate pe liniile ce trec prin maleolele laterale şi medială. Lambourile se desecă proximal împreună cu fascia proprie a gambei (fig. 279, *b*). Muşchii se secţionează într-un plan cu 4–5 cm mai distal de baza lambourilor cutanate. Cu ajutorul cuţitului de amputaţie cu două tăişuri se secţionează muşchii interosoşi ai gambei.

După prelucrarea periostului, se secţionează osul tibial, iar mai proximal cu 1,5–2,0 cm – osul peronier. Secţionarea osului tibial începe cu ferăstruirea marginii lui anterioare la o adîncime de 1/3 din grosimea osului, sub un unghi de 30°. Apoi osul se secţionează transversal cu 3 cm mai distal de incizură. Marginile ascuţite ale bontului osos se rotunjesc cu raşpelul. Arterele tibiale anterioară şi posterioară se izolează de ţesuturile limitrofe şi se ligaturează. Ramurile musculare ale vaselor sanguine se ligaturează împreună cu ţesutul adiacent. După denudare se secţionează *n. tibialis, nn. peronei superficialis et profundus, nn. cutanei surae medialis et lateralis.* După controlul hemostazei se aplică suturi de catgut pe muşchi şi de mătase pe piele. Plaga se drenează pentru 48 ore. Peste 11–12 zile membrul se fixează printr-o atelă ghipsată posterioară pînă la mijlocul treimii medii a coapsei în poziţie de extensie totală în articulaţia genunchiului, pentru prevenirea contracturilor.

La *amputaţiile în treimea superioară a gambei,* în scopul păstrării lungimii bontului, lamboul osteofascial posterior se croieşte mai lung. Muşchii nu se vor sutura deasupra secţiunii oaselor gambei, deoarece după aceasta apare un bont în formă de măciucă, care complică protezarea.

În cazul amputaţiei primare a gambei prin formarea unui bont scurt fibula nu se înlătură, deoarece peste cîţiva ani, cînd se dezvoltă atrofia ţesuturilor moi, începe să proemineze condilul lateral al tibiei. Bontul devine conic, iar în regiunea condilului apar modificări trofice ale pielii.

În prezent defibularea se efectuează numai în cazul operaţiilor reconstructive cu un bont foarte scurt, cînd fibula e într-o poziţie bruscă valgus, ce face dificilă protezarea. În caz de purulenţe, operaţia de extirpare a fibulei se poate complica cu o gonită purulentă acută, cauzată de comunicarea fundului de sac superior lateral al membranei sinoviale a articulaţiei genunchiului cu articulaţia intercrurală superioară.

Amputaţia gambei fascioperiostoplastică a fost propusă în anul 1863 de S. O. Feoktistov. Operaţia este utilizată în cazul afecţiunilor, cînd pielea nu e rezistentă la efort dinamic. Păstrînd periostul, mai puţin se dereglează vascularizaţia şi inervaţia lamboului cutanat. O particulari-

Fig. 280. Amputaţia osteoplastică a gambei prin procedeul Bir:
a — croirea lamboului, secţionarea şi detaşarea periostului; *b* — secţionarea plăcii osoase; *c* — fixarea plăcii osoase de periost şi fascie

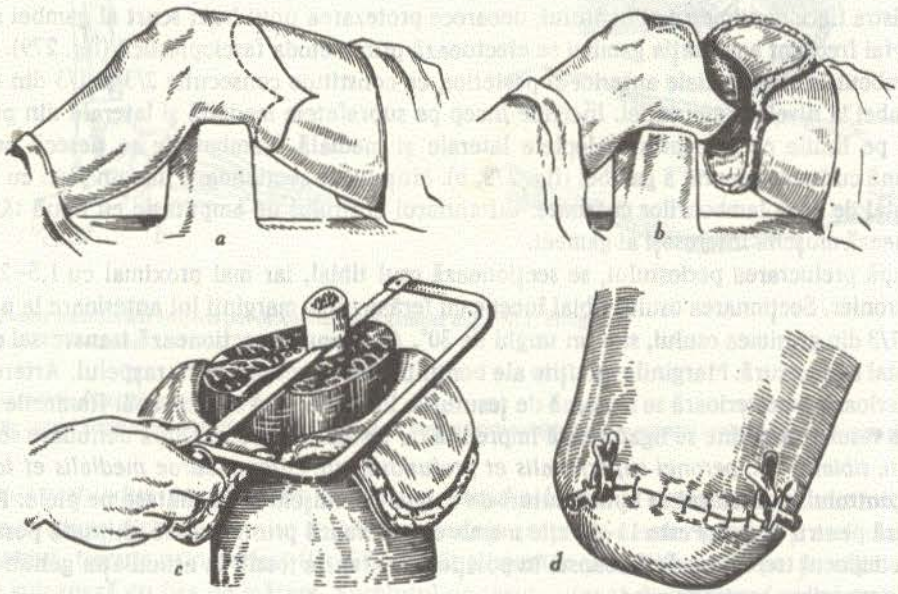

Fig. 281. Amputaţia fascioplastică diafizară a coapsei:
a — linia inciziei pielii; *b* — croirea lambourilor fasciocutanate; *c* — secţionarea osului femural; *d* — suturarea plăgii şi introducerea drenurilor (vedere posterioară)

tate a acestei intervenţii este că în componenţa lamboului anterior, împreună cu pielea şi fascia, se include o fişie de periost, care este croită de pe marginea anterioară a osului tibial. Prin suturi de catgut, periostul se suturează de fascia suprafeţelor posterioară şi laterală ale gambei, în aşa mod ca fascia să acopere secţiunile oaselor gambei. Plaga se suturează în plan etajat şi se drenează. La bolnavii tineri din periost se formează ţesut osos, care uneşte extremităţile oaselor gambei într-un bloc unic. La bătrîni acest bloc osos nu se va constitui.

Amputaţiile osteoplastice pe gambă. Actualmente aceste operaţii se practică, de obicei, la copii, pentru preîntîmpinarea constituirii bontului conic, condiţionat de creşterea inegală a oaselor. La maturi capacitatea de sprijin a bontului după amputaţiile osteoplastice diafizare dispare repede, invalizii nu se mai folosesc de proteze cu sprijin la capătul bontului.

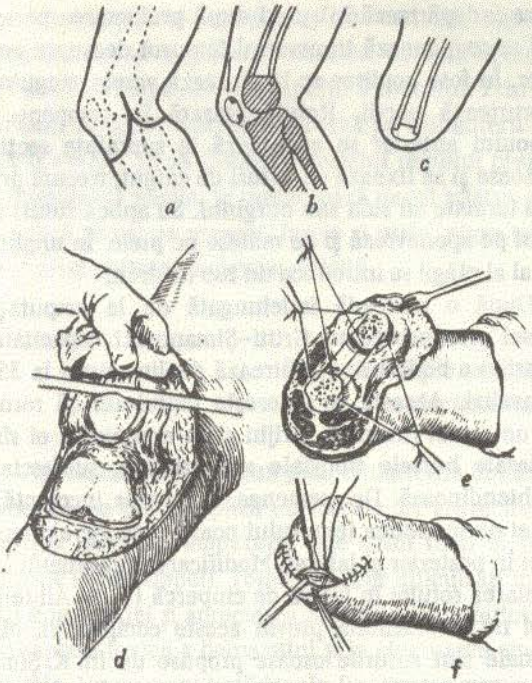

Fig. 282. Amputaţia epicondilară a femurului după Gritti-Şimanovski:

a — linia inciziei pielii; *b, c* — schema operaţiei Gritti-Albreht; *d* — secţionarea suprafeţei cartilaginoase a rotulei; *e* — poziţia suturilor la fixarea secţiunii rotulei, *f* — suturarea plăgii

Pe gambă se utilizează mai frecvent amputaţia osteoplastică după Bir. Operaţia începe prin croirea lamboului cutanat anteromedial. Deasupra tibiei cu o incizie în formă de U se secţionează fascia şi periostul. Periostul disecat este deplasat distal spre viitorul grefon şi se secţionează transversal osul tibial (fig. 280 *a, b*). Se croieşte placa osoasă, lungă de 4–5 cm şi groasă de 2 mm. Baza acestei plăci este secţionată transversal, apoi frîntă şi îndepărtată în superior împreună cu ţesuturile moi. Se efectuează secţionarea oaselor gambei la nivelul plăcii osteoperiostale. Se înlătură creasta osului tibial, se ligaturează vasele sanguine şi se scurtează nervii gambieni. Suprafaţa plăgii este acoperită cu lamboul cutanat, care conţine o placă osteoperiostală. Placa osoasă se fixează de periost şi fascie la muşchii şi fascia bontului (fig. 280, *c*). Se aplică suturi pe piele, plaga se drenează. Oasele gambei se imobilizează printr-o atelă ghipsată posterioară.

Amputaţia coapsei poate fi practicată prin procedeul circular (în doi sau trei timpi) şi, de asemenea, prin metodele fasciocutanată, osteoplastică şi tendoplastică. Procedeele circulare de amputare se folosesc în condiţii de război şi în caz de complicaţie purulentă a plăgii. După aceste amputaţii e necesară o reamputaţie din cauza formării unui bont vicios. Amputaţiile diafizare la toate nivelurile coapsei, de obicei, se execută prin procedeul fascioplastic cutanat.

În *amputaţia diafizară fascioplastică cutanată a coapsei,* inciziile încep pe suprafeţele ei medială şi laterală. Se croiesc lambourile anterior lung şi posterior scurt, constituite din piele, ţesut subcutanat şi fascie proprie (fig. 281, *a, b*). Suma lungimilor lambourilor va fi egală cu diametrul coapsei la nivelul amputaţiei, adăugînd 3–4 cm pentru retracţia pielii. După separarea lambourilor, cu 6–8 cm mai distal de baza lor, se secţionează muşchii într-un plan. După prelucrarea periostului, se secţionează osul femural şi se netezesc marginile ascuţite (fig. 281, *c*). Se ligaturează vasele sanguine magistrale şi ramurile lor musculare. Se rezecă nervul sciatic sau tibial şi peroneu comun, cît şi nervii subcutanat şi cutanat posterior femurali. Muşchii deasupra bontului osos nu se suturează. Se aplică suturi de catgut pe aponevroză şi de mătase pe piele. În unghiurile externe ale plăgii se introduc drenuri (fig. 281, *d*).

Amputaţia osteoplastică a coapsei după Gritti-Şimanovski. Lamboul anterior se croieşte prin incizia Textor – pielea se secţionează în formă de arc, unind condilii femurului şi înconjurînd tuberozitatea osului tibial (fig. 282, *a*). Se secţionează ligamentul rotulei şi se deschide articulaţia genunchiului, excizînd capsula articulară. În plan frontal se secţionează suprafaţa cartilaginoasă a rotulei (fig. 282, *d*). Pe suprafaţa posterioară a articulaţiei se constituie un lambou, pentru ce se incizează pielea, ţesutul subcutanat şi fascia la nivelul mijlocului lamboului anterior. Pe marginea pielii contractate se secţionează muşchii pînă la os. Lambourile anterior şi poste-

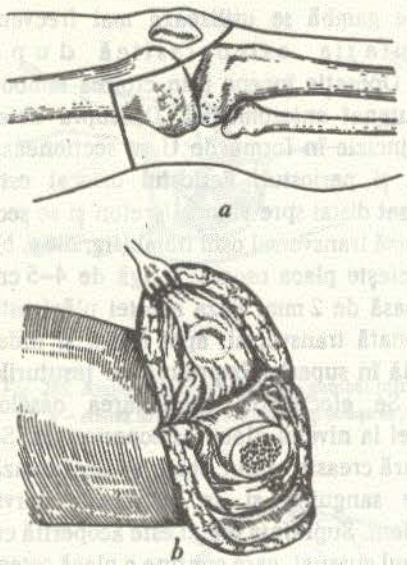

Fig. 283. Amputaţia tendoplastică epicondilară a coapsei după Kallender:
a — linia inciziei; *b* — amputaţia osului femural, extirparea rotulei

rior se îndepărtează în sus şi după prelucrarea periostului se secţionează transversal femurul deasupra condililor. În fosa poplitee se ligaturează vasele sanguine, se scurtează nervii. Rotula ataşată în componenţa lamboului anterior se adaptează la suprafaţa secţiunii osoase şi se fixează cu suturi de catgut, trecute prin găuri formate cu sula sau burghiul. Se aplică suturi de catgut pe aponevroză şi de mătase pe piele. În unghiul lateral al plăgii se introduce un tub de dren.

După o perioadă îndelungată de la amputaţia coapsei prin procedeul Gritti–Şimanovski capacitatea de sprijin a bontului se păstrează deplin numai la 35% de invalizi. Aceasta se datoreşte faptului că rotula este un punct firesc de sprijin şi în apropierea ei sînt amplasate bursele sinoviale subcutanată, subfascială şi subtendinoasă. De asemenea, la fixarea incorectă a rotulei pe secţiunea femurului poate avea loc alunecarea ei în posterior şi lateral. Modificarea procedeului şi modelarea rotulei în formă de ciupercă (G. A. Albreht) la fel nu întotdeauna previn aceste complicaţii. Mai raţionale sînt suturile osoase propuse de Iu. K. Şimanovski. Printre alte modificări ale amputaţiei Gritti-Şimanovski trebuie menţionate amputaţiile osteoplastice după S. N. Deliţin, I. F. Sabaneev şi A. A. Abrajanov. Însă ele sînt utilizate rar, deoarece nu asigură constituirea unui bont cu o capacitate de sprijin perfectă.

Amputaţia tendoplastică epicondilară a coapsei după Kollender. Operaţia se efectuează în cazurile cînd amputaţia osteoplastică după Gritti-Şimanovski e contraindicată sau nu poate fi executată (gangrena piciorului sau a gambei în caz de endarterită obliterantă şi diabet zaharat, leziuni traumatice ale rotulei ş. a.). În amputaţia tendoplastică, secţiunea osoasă se acoperă cu tendonul cvadricepsului care intră în componenţa lamboului anterior. Incizia pielii e aproape identică cu cea a lui Textor (fig. 283). Dar se deosebeşte prin aceea că baza lamboului anterior se situează cu trei laturi de deget mai sus de nivelul condililor osului femural. Lamboul posterior se croieşte prin secţionarea ţesuturilor moi pe suprafaţa posterioară a articulaţiei, mai proximal de plica poplitee. Din lamboul anterior se înlătură rotula şi tunica sinovială.

După prelucrarea vaselor şi nervilor fosei poplitee, deasupra condililor se secţionează osul femural. Tendonul muşchiului cvadriceps se suturează la periostul osului femural în aşa mod, ca înfundătura în lambou, formată pe locul rotulei înlăturate, să coincidă cu secţiunea osului. Tendonul se fixează suplimentar de muşchi şi fascie. Se aplică suturi etajate, plaga se drenează. Capacitatea de sprijin a bontului după amputaţia Kollender e considerabil mai mică decît după operaţia Gritti-Şimanovski.

Dezarticulaţia coapsei în articulaţia coxofemurală prin procedeul Farabeuf. Operaţia se practică în cazurile cînd amputaţia înaltă nu poate fi efectuată. Dacă nu sînt contraindicaţii, capul osului este lăsat în cavitatea cotiloidă. Incizia în formă de paletă după Farabeuf începe mai sus de mijlocul ligamentului inghinal, iar în regiunea posterioară a coapsei trece pe plica fesieră. Lungimea lambourilor constituie 6–7 cm. Descoperim, ligaturăm şi secţionăm artera şi vena femurale. Se secţionează *m. adductor longus* şi *m. pectineus,* se prelucrează pachetul vasculonervos obturator. Secţionînd *m. iliopsoas,* se rezecă *n. femoralis.*

Din anterior se descoperă şi se deschide longitudinal capsula articulaţiei coxofemurale. Se separă tendonul *m. gluteus minimus.* Cu o daltă medicală îngustă, introdusă în cavitatea articulară,se desecă ligamentele capului femurului. Prin mişcări de rotaţie a coapsei înăuntru se secţionează muşchii, care se inserează pe trohanterul mare şi se luxează capul femurului. Rotind coapsa extern, se secţionează muşchii regiunii posterioare a coapsei pe marginea inciziei pielii. Se ligaturează vasele, se prelucrează nervii sciatic, gluteu inferior şi posterior cutanat ai coapsei. Se aplică suturi pe muşchi, fascie şi piele, plaga se drenează. După dezarticulaţia femurului la acest nivel protezarea devine dificilă.

Particularităţile amputaţiei membrului în afecţiuni vasculare

Aşa maladii ca: trombangiita, endarterita obliterantă, ateroscleroza, boala Reino, angiopatia diabetică se pot complica cu modificări grave ireversibile, care necesită amputaţie. În cazul apariţiei necrozei, amputaţia este actul final al tratamentului, cînd toate celelalte surse sînt epuizate (V. A. Oppel). Totodată, apar dificultăţi în rezolvarea a două probleme – timpul executării intervenţiei şi aprecierea nivelului amputaţiei. Tactica expectativă îndelungată poate duce la o caşexie toxică a bolnavului şi la efectuarea amputaţiei în condiţii nefavorabile după indicaţii vitale. Un moment hotărîtor în finalizarea cu succes a operaţiei este aprecierea corectă a nivelului amputaţiei, care se determină individual. Acest nivel trebuie să fie la cel mai distal loc al membrului, unde există o vascularizaţie suficientă pentru cicatrizarea plăgii. În necroza degetelor şi a piciorului, amputaţiile „mici" şi chiar amputaţiile gambei deseori necesită reamputarea din cauza evoluării necrozei sau producerea unei plăgi atone. Dar amputaţiile la nivelul coapsei nu corespund principiului economic şi necesită o protezare complicată. În acelaşi timp, rezultate negative pot fi obţinute nu numai în amputaţiile „mici", ci şi în amputaţiile coapsei.

În prezent au fost propuse foarte multe metode pentru determinarea vascularizaţiei membrului: oscilografia, capilaroscopia, electrotermometria, angiografia ş. a. Foarte importantă este arteriografia care permite de a obţine rezultate veritabile nu numai despre starea vaselor magistrale, ci şi despre circulaţia colaterală a membrului afectat.

Decizia definitivă despre nivelul de amputaţie deseori e acceptată pe parcursul operaţiei, pornind de la starea în care se află muşchii, gradul de obliterare a vaselor, circulaţia colaterale-lelor.

Amputaţia membrului, de obicei, se practică fără aplicarea garoului, care poate trauma vasele sanguine şi provoca modificări trofice considerabile în ţesuturile deja ischemiate. În amputaţia osului femural se practică procedeele mioplastice şi osteoplastice. Suturarea muşchilor antagonişti se execută cu fire rare de catgut, separat se suturează fascia proprie. Plaga bontului trebuie suturată ermetic, de altfel cicatrizarea se va produce în timp de multe luni sau în genere nu se va realiza.

Particularităţile amputaţiei gambei, în caz de patologie vasculară, includ şi necesitatea de a modela două lambouri fasciocutanate – anterior scurt şi posterior lung, deoarece cel posterior e vascularizat mai bine. Este inadmisibilă separarea lamboului cutanat în scopul de a mări dimensiunile lui. În aceste cazuri se scurtează bontul osos. La toate tipurile de amputaţie e necesar un drenaj raţional.

Particularităţile amputaţiei membrului inferior în caz de degerături, arsuri şi tumori maligne

Efectuarea *amputaţiei în caz de degerături* ale membrului poate fi realizată numai peste 5–6 zile, cînd apare linia de demarcare. În această perioadă se iau măsuri pentru prevenirea apariţiei gangrenei umede: se aplică pansamente cu alcool, fizioproceduri. Amputaţia se efectuează în două etape. La prima etapă se practică necrectomia, iar amputaţia definitivă se va executa numai după lichidarea procesului inflamator şi a edemului.

Suturarea ermetică a plăgii în cazul degerăturilor nu se practică, deoarece acest procedeu necesită o scurtare considerabilă a bontului. Aici se foloseşte larg plastia cutanată.

Particularităţile amputaţiei membrelor după combustii. Indicaţii: combustiile piciorului propriu-zis şi ale mîinii propriu-zise, care au afectat toate ţesuturile moi şi oasele. Amputaţia se efectuează atipic cu păstrarea maximă a lungimii bontului.

Amputaţia indicată în caz de afecţiuni grave ale membrelor superioare cauzate de curent electric de înaltă tensiune. Nivelul amputaţiei, în aceste cazuri, se determină după nivelul necrozei ţesuturilor moi. După amputaţie plaga, de obicei, nu se suturează, dar se practică o plastie cutanată pentru a păstra lungimea maximă a bontului.

Particularităţile amputaţiilor membrelor în caz de tumori maligne. Un moment hotărîtor în aceste cazuri este determinarea nivelului amputaţiei. În caz de metastaze, amputaţia înaltă a femurului şi a osului humeral nu va fi raţională, deoarece ea nu salvează bolnavul, dar agravează invaliditatea. În aceste cazuri este indicată „amputaţia psihologică", în cadrul căreia membrul va fi înlăturat ceva mai sus de tumoare şi ulterior protezat. Pentru preîntîmpinarea metastazei, în cazul tumorilor maligne, se recomandă a efectua amputaţia între două garouri elastice. Garoul proximal este aplicat cu scop de hemostază, iar cel distal – pentru preîntîmpinarea pătrunderii celulelor tumorale în plagă. De regulă, în caz de tumori se efectuează o amputaţie tipică.

Particularităţile amputaţiilor membrelor la copii

Stabilind nivelul amputaţiei la copii, trebuie de luat în consideraţie capacitatea de creştere a ţesuturilor. V. I. Razumovski (1889) este primul care a formulat principiul de bază despre necesitatea de a păstra zona de creştere pentru a nu opri alungirea ulterioară a membrului amputat. La copii amputaţia membrelor superior şi inferior este însoţită de atrofia treptată a muşchilor lor, scolioză. Schimbări considerabile au loc în bontul în creştere. Apare o formă conică evidentă a bontului, condiţionată de creşterea mai rapidă a oaselor, în comparaţie cu creşterea ţesuturilor moi. Se observă o creştere neuniformă a oaselor antebraţului şi gambei, deoarece fibula şi osul radial cresc mai repede, cît şi o rămînere în urmă a creşterii lungimii bontului în comparaţie cu segmentul omonim al membrului sănătos. Diafizele oaselor membrelor inferioare suportă prost eforturile, de aceea apar deformaţii statice. La copii rar se întîlnesc osteofote, nevroane algice, dureri fantome.

Luînd în consideraţie cele menţionate, se pot constata următoarele principii de amputaţii şi reamputaţii la copii: 1) păstrarea maximă a lungimii segmentului membrului; 2) cu precauţie a păstra punctele de creştere a osului – zonele epifizare şi cartilajul articular; 3) producerea unui surplus de ţesuturi moi pe extremitatea bontului, care ar putea fi o bază pentru alungirea osului în creştere sau a bontului prin metoda de distracţie; 4) secţionarea oaselor care cresc, îndeosebi, din contul zonelor de creştere proximale să fie efectuată la un nivel mai înalt – fibula cu 3–4 cm, osul radial cu 1–2 cm mai sus de zona de creştere; 5) amputaţia în caz de traumă acută

să se efectueze în cadrul toaletei chirurgicale primare a plăgii, iar acoperirea plăgii – prin lambouri atipice modelate din ţesuturile păstrate (este inadmisibilă acoperirea plăgii prin scurtarea bontului, în acest caz este necesar a folosi toate metodele de plastie cutanată); 6) e mai raţional de a efectua dezarticulaţia în articulaţiile talocrurală, genunchiului, carporadială şi cubitală; 7) a folosi procedeele de amputaţie prin lambouri, care permit de a produce un surplus de ţesuturi moi – muşchii se secţionează cu 3–4 cm mai distal de suprafaţa secţiunii osului, muşchii antagonişti se suturează deasupra bontului osos, sau se suturează de fascie sau periost; 8) amputaţiile clasice ale braţului să fie folosite numai în cazul tumorilor maligne şi al viciilor congenitale; 9) în scopul păstrării zonei de creştere a femurului la copii în vîrstă de pînă la 14 ani e contraindicată amputaţia tipică după Gritti-Şimanovski. Amputaţia şi dezarticulaţia piciorului în aceste cazuri trebuie să se execute după tipul toaletei chirurgicale primare cu acoperirea ulterioară a defectului prin lambou cutanat liber; 10) tabelul indicaţiilor pentru reamputaţii trebuie micşorată, îndeosebi dacă bontul este scurt.

Bontul gambei şi al coapsei, în cazul dezarticulaţiilor în articulaţiile corespunzătoare, sînt mai apte pentru sprijin ca cele diafizare, care pot fi supuse deformaţiilor. Totodată, este necesar ca să se evite dezarticulaţiile humerală şi coxofemurală. Bontul ce apare în formă de măciucă al braţului şi al coapsei trebuie înlăturat prin secţionarea condililor. La fel, este necesar a secţiona apofizele stiloide ale oaselor antebraţului şi maleolele la dezarticulaţiile în articulaţiile carporadială şi talocrurală. În perioada creşterii intense, amputaţiile osteoplastice ale gambei la nivelul diafizelor nu preîntîmpină formarea unui bont conic cu concreşterea oaselor în ţesuturile moi. Corecţia bontului conic necesită reamputaţie.